33. Ulusal Üroloji Kongresi

29 Ekim-01 Kasım 2024

Susesi Luxury Resort, Antalya

BİLDİRİ ÖZETLERİ KİTABI

www.uroloji2024.org

www.uroloji2024.org

Davet

Değerli Meslektaşlarımız,

Türk Üroloji Derneği tarafından, 29 Ekim-01 Kasım 2024 tarihleri arasında, **33. Ulusal Üroloji Kongresi** Antalya'da organize edilecektir.

Kongre bilimsel programı, Üroloji alanındaki güncel bilgiler ışığında, hem klinik hem de temel bilimler çerçevesinde tüm konuları kapsar nitelikte olacaktır. "State of the Art" konuşmaları, Canlı Cerrahiler, Paneller, Podyum ve Poster Oturumları, ile ürolojideki son gelişmeler gündeme getirilecektir.

Bu görkemli organizasyonun onurunu hep birlikte yaşamak için siz değerli meslektaşlarımız ile bir arda olmayı dileriz.

Saygılarımızla sunarız,

Türk Üroloji Derneği Yönetim Kurulu

TÜRK ÜROLOJİ DERNEĞİ YÖNETİM KURULU

ONURSAL BAŞKAN
Prof. Dr. Ateş Kadıoğlu

BAŞKAN
Prof. Dr. M. Kemal Atilla

BAŞKAN YARDIMCISI
Prof. Dr. Barış Altay

GENEL SEKRETER
Prof. Dr. Öner Odabaş

GENEL SEKRETER YARDIMCISI
Prof. Dr. Metin Öztürk

SAYMAN
Doç. Dr. Murat Dinçer

ÜYE
Prof. Dr. Hakkı Perk
Prof. Dr. İrfan Orhan
Prof. Dr. Taylan Oksay
Prof. Dr. Halil Çiftçi
Prof. Dr. N. Cem Sönmez
Doç. Dr. K. Ömür Günseren

BİLİMSEL KOMİTE

TÜRK ÜROLOJİ AKADEMİSİ KOORDİNATÖRÜ
Dr. Ateş Kadıoğlu

KONGRE BİLİMSEL SEKRETERİ
Dr. Muammer Bozkurt

ULUSLARARASI AKADEMİK KATILIMCILAR

Ajet Xhafa / KOSOVO
Alan McNeill / UK
Andreas Skolarikos / GREECE
Anthony Koupparis / UK
Ashok Agarwal / USA
Athanasios Papatsoris / GREECE
Aurel Janko / ALBANIA
Ayman Rashed / EGYPT
Bernardo Rocco / ITALY
Charalampos Konstantinis / GREECE
Edoardo Pescatori / ITALY
Evangelos Xylinas / FRANCE
Fernando Gomez Sancha / SPAIN
Germar Michael Pinggera / AUSTRIA
Marco Falcone / ITALY
Marco Moschini / ITALY
Pawel Rajwa / POLAND
Rauf Nagıyev / AZERBAIJAN
Rodrigo León Mar / MEXICO
Senad Bajramovic / SARAJEVO
Seth Lerner / USA
Skender Saidi / MACEDONIA
Stephnie Musco / ITALY
Taner Yusuf / KOSOVO
Tariq Abbas / QATAR

Alfabetik olarak yazılmıştır.

BİLİMSEL PROGRAM

29 Ekim 2024, Salı

SALON A

13.00- 13.40	**ÜROONKOLOJİ OTURUMU - PROSTAT KANSERİ** **Oturum Başkanları:** *Öner Odabaş, Turhan Caşkurlu*	
13.00-13.15	Hasta bazlı prostat kanseri tanısında, en iyi ve pragmatik yol nedir? (PSA-Biyomarker-MRI-Risk Hesaplayıcıları)	*Akif Erbin*
13.15-13.30	MR füzyon biyopsi: Güncelleme	*Eriz Özden*
13.30-13.40	Lokal anestezi altında transperineal biyopsi: Nasıl yapıyorum	*Erdem Öztürk*
	Oturum Başkanları: *Selami Albayrak, İlhan Geçit*	
13.40-13.55	Aktif izlem'de güncel yaklaşım Prostat MR'ın rolü	*İsmail Evren*
13.55-14.15	**Aile kanser yükü fazla olan düşük riskli prostat kanserine sahip genç erkekte en uygun yaklaşım**	
	- Aktif izlem yaparım - Küratif tedavi yaparım	*Cahit Şahin* *Erdem Koç*
14.15-14.30	Prostat kanserinin fokal tedavisinde güncelleme	*Öztuğ Adsan*
14.30-15.00	**KAHVE ARASI**	
15.00-17.00	**URP-BJUI COURSE** **(Laparoscopy and Robot - Assisted Surgery)** **Oturum Başkanı:** *Alan McNeill*	
15.00-15.30	The role of RARP in oligometastatic prostate cancer *Alan McNeill, Western General Hospital, Edinburgh, UK*	
15.30-16.00	Robot assisted surgery for upper urinary tract disease *A. Erdem Canda, Koç University Hospital, Istanbul, Turkey*	
16.00-16.30	Things you can't do with robot assisted surgery *Anthony Koupparis, North Bristol NHS Trust, UK*	
16.30-17.00	**CASE DISCUSSION**	
	Moderator: *Alan McNeill* **Panelists:** *Anthony Koupparis, A.Erdem Canda, Burak Turna*	

29 Ekim 2024, Salı

SALON A

17.00-18.30 **PROF. DR. ALİ SERDAR GÖZEN ANISINA**

LAPAROSKOPİK BÖBREK CERRAHİSİ KURSU
Oturum Başkanları: *Lütfi Tunç, Murat Arslan*

17.00-17.15	Prof Dr Ali Serdar Gözen'i anma ve Ödül Töreni	*Murat Arslan*
17.15-17.30	Transperitoneal renal cerrahi: Step by step	*Sinan Çelen*
17.30-17.45	Retroperitoneal renal cerrahi: Step by step	*Yiğit Akın*
17.45-18.00	Kompleks böbrek vakalarına yaklaşım: Tips and trick	*Selçuk Şahin*
18.00-18.15	İntraoperatif komplikasyonlar: İnsidans ve yönetim	*Mehmet Çağatay Çiçek*
18.15-18.30	Postoperatif komplikasyonlar: İnsidans ve yönetim	*Şenol Adanur*

20:00 **Cumhuriyet'in 101. Yılında Milli Mücadele**

Oturum Başkanı: Ateş Kadıoğlu

Konuşmacı: Sevtap Demirci
Boğaziçi Üniversitesi Atatürk Enstitüsü
Öğretim Üyesi

29 Ekim 2024, Salı

SALON B

13.00-14.00	**ANDROLOJİ OTURUMU** **Oturum Başkanları:** *İsa Özbey, Haluk Erol*	
13.00-13.15	Rekürren varikosel tedavisinde tartışmalı konular?	*Selahittin Çayan*
13.15- 13.30	Spermin genital trakt boyunca fizyolojisinin in-vitro değerlendirmesi	*Kaan Aydos*
13.30-13.45	Priapizm cerrahi tedavisinde güncel yaklaşımlar	*Murat Çakan*
13.45- 14.00	Seksüel disfonksiyonda ESWT'nin uzun dönem etkinliği	*Erhan Demirelli*
14.00-14.55	**PENİS UZATMA VE KALINLAŞTIRMA CERRAHİSİ-KURS** **Oturum Başkanları:** *Bilal Gümüş, Ali Beytur*	
14.00-14.20	Anatomy and techniques in penis enlargement operations	*Marco Falcone*
14.20-14.40	Techniques for penile enlargement thickening	*Marco Falcone*
14.40-14.55	Erişkinde konjenital penil kurvaturun anatomik ve fonksiyonel sonuçları	*Tolga Karakan*
17.00-18.00	**Sözlü Bildiri Oturumu-1 (SS-011/SS-020)** **Oturum Başkanları:** *Serdar Arısan, Mehmet Uslu*	
18.00-19.00	**Sözlü Bildiri Oturumu-2 (SS-021/SS-030)** **Oturum Başkanları:** *Tuncay Taş, Sacit Nuri Görgel*	

29 Ekim 2024, Salı

SALON C

13.00-13.50	**PEDİATRİK ÜROLOJİ-ROBOT YARDIMLI LAPAROSKOPİ OTURUMU** **Oturum Başkanları:** *Selçuk Sılay, Aykut Kefi*	
13.00-13.10	Robotik cerrahinin bir çocuk ürolojisi kliniğinde yeni kurulumunda dikkat edilmesi gereken püf noktalar	*Numan Baydilli*
13.10-13.30	**Pyeloplastide Robotik Cerrahi Klasik Laparoskopiden daha Üstündür (Tartışma Oturumu)**	
	Evet Hayır	*Yusuf Kibar* *Deniz Demirci*
13.30-13.40	Robotik çocuk ürolojisinde 200+ vaka; komplikasyonlarım ve tecrübelerim	*Selçuk Sılay*
13.40-13.50	Tartışma	
13.50-15.10	**NÖROÜROLOJİ / İNKONTİNANS OTURUMU** **Oturum Başkanları:** *Burhan Coşkun, Uğur Balcı*	
13.50-14.05	Rekürren üriner sistem enfeksiyonlarında hangi tedaviyi uyguluyorum	*Metin Savun*
14.05-14.20	Noktüriye yaklaşım?	*Mithat Ekşi*
14.20-14.35	Ağrılı mesane sendromu	*Kadir Önem*
14.35-14.55	Update on underactive bladder	*Stephanie Musco*
14.55-15.10	Video oturum: Adım adım robotik sakrokolpopeksi	*Buğra Bilge Keseroğlu*
17.00-18.00	**Video Bildiri Oturumu-1 (VS-01/VS-10)** **Oturum Başkanları:** *Ömer Koraş, Akif Erbin*	
18.00-19.00	**Video Bildiri Oturumu-2 (VS-11/VS-20)** **Oturum Başkanları:** *Ümit Yıldırım, Levent Özcan*	

29 Ekim 2024, Salı

SALON D

13.00-14.00	**Sözlü Bildiri Oturumu-3 (SS-031/SS-040)** **Oturum Başkanları:** *Hüseyin Aytaç Ateş, Mehmet Sezai Oğraş*
14.00-15.00	**Sözlü Bildiri Oturumu-4 (SS-041/SS-050)** **Oturum Başkanları:** *Mustafa Kadıhasanoğlu, Ali Yıldız*
17.00-18.00	**Sözlü Bildiri Oturumu-5 (SS-051/SS-060)** **Oturum Başkanları:** *Mehmet Sezai Oğraş, Hamit Zafer Aksoy*
18.00-19.00	**Sözlü Bildiri Oturumu-6 (SS-061/SS-070)** **Oturum Başkanları:** *Ali Seydi Bozkurt, Ramazan Topaktaş*

29 Ekim 2024, Salı

SALON E

13.00-17.00 **The European Training in Basic Laparoscopic Urological Skills (E-BLUS) and Endoscopic Stone Treatment Step 1 (EST-s1)**
Hands on Training (HoT) Sessions

Introduction: *Taylan Oksay*
Training models in training boxes: *Mutlu Ateş*
EAU Standardization programmes: E-BLUS and EST-S1: *Murat Arslan*
Hands on Training (HoT)

Trainers: *Meftun Çulpan, Ali Yıldız, Tevfik Aktöz, Hakan Akdere, İbrahim Halil Bozkurt, Ömer Koraş, Sinan Çelen, Yusuf Özlülerden, Ozan Horasanlı, Şahin Kılıç, Murat Şambel, Kayhan Yılmaz, Kadir Ömür Günseren, M. Çağatay Çiçek, Osman Ergün, Sefa Alperen Öztürk, Giray Ergin, Burak Köprü, Serkan Akdemir*

30 Ekim 2024, Çarşamba

SALON A

07:20-08.20	**EN İYİ BİLDİRİLER OTURUMU (SS-001/SS-010)** **Oturum Başkanları:** *Alper Ötünçtemur, Halil Lutfi Canat*	
08:20-09:00	**AÇILIŞ KONUŞMALARI** **Muammer Bozkurt / Kongre Bilimsel Sekreteri** **Öner Odabaş / Türk Üroloji Derneği Genel Sekreteri** **M. Kemal Atilla / Türk Üroloji Derneği Başkanı** **Ateş Kadıoğlu / Türk Üroloji Derneği Onursal Başkanı**	
09.00-12.00	**ESU COURSE (Update in Bladder and Prostate Cancer)**	
09.00-09.05	European school of urology: A unique possibility for urological education	*E. Xylinas, Paris (FR)*
09.05-09.25	EAU guidelines recommendations on bladder cancer	*E. Xylinas, Paris (FR)*
09.25-09.45	Management of cN+ MIBC	*E. Xylinas, Paris (FR)*
09.45-10.05	New insights into metastatic urothelial carcinoma	*E. Xylinas, Paris (FR)*
10.05-10.15	**Break**	
10.15-10.35	EAU guidelines recommendations on prostate cancer	*P. Rajwa, Katowice (PL)*
10.35-10.55	Imaging with PSMA for all stages?	*P. Rajwa, Katowice (PL)*
10.55-11.15	PARP inhibition: Only for patients with BRCA mutations?	*P. Rajwa, Katowice (PL)*
11.15-12.00	**Interactive case discussion** **Moderators:** *V. Tuğcu, İstanbul (TR)* *F. Kızılay, İstanbul (TR)* **Panelists:** *P. Rajwa, Katowice (PL)* *E. Xylinas, Paris (FR)* *M. Çulpan, İstanbul (TR)* *D. Tural, İstanbul (TR)*	
12.00-12.45	**UYDU SEMPOZYUMU** **Aşırı Aktif Mesane Tedavisinde Karma Etkili Ajanların Etki Mekanizması ve Propiverin Doz Seçenekleri** **Konuşmacılar:** *Rahmi Onur, Mehmet Gökhan Çulha*	
12.45-13.45	**ÖĞLE YEMEĞİ**	

30 Ekim 2024, Çarşamba

SALON A

This educational program is developed by Global Andrology Forum (GAF) in collaboration with the Turkish Urology Association (TUA)

13.45-14.55	**GAF OTURUMU - Workshop 1: Surgical Treatment of Peyronie's Disease** **Chairman:** *Ates Kadioglu* **Moderator:** *Selahittin Cayan* **Co-Moderator:** *Germar-M. Pinggera*	
13:45-14:02	Most frequently performed Peyronie's disease surgical techniques	*Ates Kadioglu, MD, Turkey*
14:03-14:20	Beyond the bend: Addressing erectile dysfunction in peyronie's surgery	*Germar-M. Pinggera, MD, Austria*
14:21-14:38	Navigating complications in peyronie's surgery: From prevention to management	*Edoardo Pescatori, MD, Italy*
14.40-14.55	Discussion	
15.00-15.40	**UYDU SEMPOZYUMU** **Prostat Kanserinde Eligard® Kullanımı; Olgular Üzerinde Uzmanlar Tartışıyor** **Moderatör:** *Asıf Yıldırım* **Konuşmacılar:** *Alper Ötünçtemur, Eyüp Veli Küçük*	RECORDATI
15.40-16.20	**PEDİATRİK ÜROLOJİ - HİPOSPADİAS OTURUMU** **Oturum Başkanları:** *Cankon Germiyanoğlu, Numan Baydilli*	
15.40-15.50	Hipospadias cerrahilerinde postoperatif pansuman ve yara bakımı yönetimi	*Yaşar Issı*
15.50-16.05	Long-term outcomes of surgical techniques in distal hypospadias cases	*Tariq Abbas*
16.05-16.20	Factors affecting surgical decision making for hypospadias repair	*Tariq Abbas*
16.20-17.00	**UYDU SEMPOZYUMU** **Metastatik Hormona Duyarlı Prostat Kanseri Tedavisinde Güncel Yaklaşım** **Konuşmacılar:** *Volkan Tuğcu, Deniz Tural, Bülent Akduman*	astellas
17.00- 18.00	**PEDİATRİK ÜROLOJİ - ÜRİNER SİSTEM TAŞ OTURUMU** **Oturum Başkanı:** *M. İhsan Karaman*	
17.00-17.10	Üreter taşlarında medikal ekspulsif tedavi ve literatürün güncellenmesi	*Mevlüt Keleş*
17.10-17.30	Which surgical treatment for 1-2 cm kidney stones in children? (SWL & RIRS & Mini-PCNL)	Online *Andreas Skolarikos*
17.30-17.40	Hangi hastaya hangi mini-PNL yöntemi: Prone & supin	*Ali Sezer*
17.40-17.50	Pediatrik hasta grubunda rezidü taşların yönetimi	*Murat Uçar*
17.50-18.00	Tartışma	

30 Ekim 2024, Çarşamba

SALON B

13.00-14.00	**TÜD-ICS OTURUMU** **Oturum Başkanları:** *Kadir Önem, Abdullah Demirtaş*	
13.00-13.15	SUI de tedavi trendleri: Ülkemizdeki ve dünyadaki trendler	*Ersagun Karagüzel*
13.15-13.30	SUI cerrahisi sonrası gelişen komplikasyonlarla nasıl başa çıkarım?	*Ahmet Karakeçi*
13.30-13.45	SUI de kök hücre ve rejeneratif tıp uygulamaları	*Burhan Coşkun*
13.45-14.00	Neurogenic lower urinary tract dysfunction management	*Charalampos Konstantinidis*
14.00-15.00	**ENDOÜROLOJİ OTURUMU - MİNİMAL İNVAZİV TEDAVİLER** **BPH tedavisinde Minimal İnvaziv Tedaviler: Genel bakış ve Tartışma** **Oturum Başkanları:** *M. Kemal Atilla, Ömer Levent Tuncay*	
14.00-14.15	Rezum ve aquabeam	*Serkan Altınova*
14.15-14.30	Lazer ablasyon	*Yusuf Özlülerden*
14.30-14.45	Ürolift ve prostat arter embolizasyonu	*Murat Zor*
14.45-15.00	Tartışma	
15.00-15.15	**KAHVE ARASI**	
15.15-16.30	**ANDROLOJİ OTURUMU - PENİL PROTEZ İMPLANTASYONU KURSU** **Oturum Başkanları:** *Ateş Kadıoğlu, Senad Bajramovic*	
15.15-15.30	Penil protez implantasyonunda enfeksiyon önleme ve tedavi stratejileri	*Halil Lütfi Canat*
15.30-15.45	Penil protez implantasyonunda peroperatif komplikasyonlar	*Barış Altay*
15.45-16.00	Alternatif rezervuar yerleştirilmesinde anatomik detaylar: Kime ve nasıl?	*Ateş Kadıoğlu*
16.00-16.15	Falloplasti olgularında IPP implantasyonu	*Melih Çulha*
16.15-16.30	Tartışma	

30 Ekim 2024, Çarşamba

SALON B

16.30-19.20	**ESRU OTURUMU** **Oturum Başkanları:** *Taylan Oksay, Mehmet Özalevli*	
16:30-16:40	Türkiye ESRU tanıtımı	*Emre Korkmaz*
16:40-16:55	What the EAU and young urologist office (you) can offer young urologists	*Marco Moschini*
16:55-17:10	3 aylık EUSP bursunu (clinical visit scholarship) nasıl aldım?	*Mehmet Özalevli*
17.10-17.20	1 yıllık TÜBİTAK bursunu (2219) nasıl aldım?	*Cihan Demirel*
17.20-17.30	Mecburi hizmette çalışan üroloji uzmanı; beklentiler, başlangıç, gerçek, gelecek	*Emin Gürtan*
17:30-17:40	Yurtdışında çalışan üroloji uzmanı; denklik süreci, fırsatlar, artılar ve eksiler (Online)	*Burak Üçpınar*
17.40-18.10	**PANEL-Hocalar Cevaplıyor; Üroloji Asistanları için Eğitimde Yenilikçi Yöntemler, Fırsatlar ve Branşlaşma** **Moderatörler:** *Fatih Yıldırım, Ertürk Altun* **Panelistler:** *Ateş Kadıoğlu, Cankon Germiyanoğlu, Murat Arslan, İrfan Orhan*	
18.10-19.10	**NIGHTMARE CASES: CLINICAL CASE DISCUSSION**	
18.10-18.30	**Case 1** **Speaker:** *Berk Bulut* **Expert:** *Pawel Rajwa*	
18.30-18.50	**Case 2** **Speaker:** *Abdullah Harun Kınık* **Expert:** *Ates Kadıoğlu*	
18.50-19.10	**Case 3** **Speaker:** *Javid Ahmadzada* **Expert:** *Murat Arslan*	

30 Ekim 2024, Çarşamba

SALON C

13.00-13.50	**ÜROONKOLOJİ OTURUMU - MESANE KANSERİ** **Oturum Başkanları:** *Ahmet Yaser Müslümanoğlu, Asıf Yıldırım, Faruk Yağcı*	
13.00-13.20	Panel: VI-RADS günlük pratiğinize girdi mi?	
	- Evet – Günlük pratiğimde değiştirdiği noktalar - Hayır – Patolojik evreleme zorunludur	*Ural Oğuz* *Hakan Akdere*
13.20-13.35	Kasa invaze olmayan mesane kanserinde güncel tedaviler	*Sakıp Erturhan*
13.35-13.50	Mesane kanserlerinde histolojik varyant ve fenotip	*Bekir Aras*
13.50-15.10	**ÜROONKOLOJİ OTURUMU- BÖBREK KANSERİ** **Oturum Başkanları:** *Nurettin Cem Sönmez, Aurel Janko, Tevfik Aktöz*	
13.50-14.05	Robotik retroperitoneal parsiyel nefrektomi	*Mutlu Ateş*
14.05-14.20	Video oturumu: Kompleks renal kitlelerde intraoperatif komplikasyonların yönetimi	*Gökhan Atış*
14.20-14.40	**Panel: Nefrektomi Sonrası Lokal Nüks Yönetimi**	
	Radikal nefrektomi / nefron koruyucu cerrahi ablative treatments	*Hasan Rıza Aydın* *Pilar Laguna*
14.40-14.55	Böbrek kanserlerinde hangi hastaya hangi adjuvan tedaviyi verelim?	*Özcan Yıldız*
14.55-15.10	İleri evre böbrek kanserlerinde sistemik tedavilerin güncel durumu	*Mustafa Karaca*
15.15-16.00	**ENDOÜROLOJİ - ROBOT OTURUMU** **Oturum Başkanları:** *Ali İhsan Taşcı, Bülent Semerci, Fatih Altunrende*	
15.15-15.30	Robot savaşları: Hangi sistemin ne avantajı var. Dünyadaki kullanımları	*Cüneyt Özden*
15.30-15.45	Robot yardımlı radikal sistektomi: Adım adım teknik ve püf noktaları. (Semilive cerrahi)	*Giray Ergin*
15.45-16.00	Retzius koruyucu ve standard robot yardımlı prostatektomi: Hangi olgulara hangi yöntem ve birbirine üstünlükleri	*Eyüp Veli Küçük*
16.00-16.15	**KAHVE ARASI**	

30 Ekim 2024, Çarşamba

SALON C

16.15-17.10	**ENDOÜROLOJİ - ROBOT OTURUMU** **Oturum Başkanları:** *Yiğit Akın, Hakkı Perk*	
16.15-16.35	Management of patient with positive surgical margin after radical prostatectomy	*Rodrigo León Mar*
16.35- 16.55	Early continence after robotic surgery: Is it superior to open and laparoscopic techniques?	*Rodrigo León Mar*
16.55- 17.10	Robotik radikal prostatektomide fonksiyonel sonuçlar nasıl iyileştirilir ?	*Fatih Altunrende*
17.10-18.20	**ÜROONKOLOJİ OTURUMU - PROSTAT KANSERİ** **Oturum Başkanları:** *Alper Ötünçtemur, Özkan Polat*	
17.10-17.25	Mikroultrason ve mikroultrason ile perineal prostat biyopsisi	*Volkan Tuğcu*
17.25-17.40	PSMA PET/CT, lenf nodu yönetimimizi klinikte nasıl etkiliyor?	*Berat Cem Özgür*
17.40-18.00	**Oligometastatik hastalıkta prostata lokal tedavinin yeri**	
	RT? Cerrahi?	*Eda Küçüktülü* *Hasan Bakırtaş*
18.00-18.20	**Vakalar eşliğinde küratif tedavi sonrası senaryolar**	
	Vaka-1: BCR olan hastalarda ne yaparım? Vaka-2: Persistan PSA olan hastalarda ne yaparım	*Ercan Öğreden* *Mehmet Çağlar Çakıcı*

30 Ekim 2024, Çarşamba

SALON E

13.00-17.00 **The European Training in Basic Laparoscopic Urological Skills (E-BLUS) and Endoscopic Stone Treatment Step 1 (EST-s1)**
Hands on Training (HoT) Sessions

Introduction: *Taylan Oksay*
Training models in training boxes: *Mutlu Ateş*
EAU Standardization programmes: E-BLUS and EST-S1: *Murat Arslan*
Hands on Training (HoT)

Trainers: *Meftun Çulpan, Ali Yıldız, Tevfik Aktöz, Hakan Akdere, İbrahim Halil Bozkurt, Ömer Koraş, Sinan Çelen, Yusuf Özlülerden, Ozan Horasanlı, Şahin Kılıç, Murat Şambel, Kayhan Yılmaz, Kadir Ömür Günseren, M. Çağatay Çiçek, Osman Ergün, Sefa Alperen Öztürk, Giray Ergin, Burak Köprü, Serkan Akdemir*

31 Ekim 2024, Perşembe

SALON A

08.00-09.00	**ÜROONKOLOJİ OTURUMU - PROSTAT KANSERİ** **Moderatörler:** *Taner Yusuf, Gökhan Atış, Levent Özdal*	
08.00-08.20	Robotic assisted radical prostatectomy with three different platforms: Da Vinci, HugoTMRAS and Versius surgical systems	Online *Bernardo Rocco*
08.20-08.40	Radio-recurrent prostate cancer. What´s next?	Online *Bernardo Rocco*
08.40-09.00	Nerve-sparing radical prostatectomy	*Burak Köprü*
09.00-09.30	**LOKALİZE PCA'DA VAKA TARTIŞMALARI** **Moderatör:** *Gökhan Sönmez* **Panelistler:** *Barış Saylam, İbrahim Halil Bozkurt, Burak Tilki*	
09.30-12.00	**CANLI CERRAHİLER** **Moderatörler:** *Murat Çakan, Engin Kaya, Eyüp Veli Küçük*	
	Ameliyathane-1 **Penil Protez İmplantasyonu -** *Ateş Kadıoğlu*	Coloplast Interventional Urology
	Ameliyathane-2 **RALP -** *Mutlu Ateş*	
	Ameliyathane-3 **HOLEP -** *Murat Arslan*	
	Ameliyathane-3 **A Good Duo, Single use Digital Ureteroscopy meets with MultiLASE TFL, Live Surgery -** *Bülent Erkurt*	GENTEK MEDİKAL VE TEKNİK CİHAZLAR
12.00-13.00	**ÖĞLE YEMEĞİ**	
13.00-13.45	**UYDU SEMPOZYUMU** **Prolistem'in Azospermide Kullanımı** **Moderatör:** *Ateş Kadıoğlu* **Konuşmacı:** *Halil Lütfi Canat*	Prolistem® AZOOSPERMIA TO HAPPINESS

31 Ekim 2024, Perşembe

SALON A

13.45-15.00	**ÜROONKOLOJİ OTURUMU - MESANE KANSERİ** **Moderatörler:** *Bülent Akduman, Skender Saidi*	
13.45-14.05	En bloc versus conventional resection of primary bladder tumor	*Evangelos Xylinas*
14.05-14.20	Rekürren NMIBC'de lazer/kemoablasyon tedavileri	*Alper Bitkin*
14.20-14.40	What are the limits of LND in bladder cancer? Is standard LND sufficient?	*Marco Moschini*
14.40-15.00	Radical cystectomy in bladder cancer patients previously treated for prostate cancer	*Marco Moschini*
15.00-15.15	**KAHVE ARASI**	
15.15-16.00	**UYDU SEMPOZYUMU** **RIRC'da Mükemmeliyet: Taşsızlık Hedefini, Taşın Türüne Özel Medikal Tedaviler ile Destekleyebilir miyiz?** **Konuşmacılar:** *Yusuf Oğuz Acar, Murat Can Kiremit*	Lit-Control devicare
16.00-16.20	**CUTTING EDGE SCIENCE - VERY HIGH RISK NMIBC: RADICAL CYSTECTOMY OR INTRAVESICAL THERAPY** **Moderatör:** *Pilar Laguna* **Konuşmacı:** *Seth Lerner* Online	
16.20-17.00	**CUTTING EDGE SCIENCE - POLİKİSTİK BÖBREK HASTALIĞINDA GÜNCEL TEDAVİLER** **Oturum Başkanı:** *Murat Dinçer* **Konuşmacı:** *Tevfik Ecder*	
17.30-19.30	**ASİSTANLAR YARIŞIYOR** **Oturum Başkanı:** *İrfan Orhan* **Jüri:** *Murat Dursun, Harun Özdemir, Mehmet Gökhan Çulha, Numan Baydilli*	

31 Ekim 2024, Perşembe

SALON B

08.00-09.00	**UYGULAMALI SAKRAL NÖROMODULASYON KURSU** **Oturum Başkanları:** *Mehmet Gökhan Çulha, Rahmi Onur, Kadir Önem*	
09.00-10.05	**TÜD-INUS ORTAK TOPLANTISI** **Oturum Başkanları:** *Murat Dinçer, Ömer Bayrak*	
09.00-09.15	Kadınlarda nörojenik stress üriner inkontinans yönetimi	*Muharrem Baturu*
09.15-09.30	Alt üriner sistem (mesane, üretral sfinkter) botolinum toksin uygulamaları	*Ahmet Tahra*
09.30-09.45	Nörojenik alt üriner system disfonksiyonunda augmentasyon tedavileri	*Kadir Önem*
09.45-10.05	When does neurogenic lower urinary tract dysfunction affect the upper urinary tract?	*Stephanie Musco*
12.00-13.30	**ÖĞLE YEMEĞİ**	
	This educational program is developed by Global Andrology Forum (GAF) in collaboration with the Turkish Urology Association (TUA)	
13.30-15.00	**GAF OTURUMU - WORKSHOP 2: VARICOCELE FROM DIAGNOSIS TO TREATMENT**	
	Chairman: *Ashok Agarwal* **Moderator:** *Edoardo Pescatori* **Co-Moderator:** *Germar-M. Pinggera*	
13:30-13:42	Unlocking the role of imaging in diagnosing varicocele	*Germar-M. Pinggera, Austria*
13:43-13:55	Surgical treatment of recurrent varicocele: Tips and tricks	*Ayman Rashed, Egypt*
13:56-14:07	RPL and SDF - the Clinician's Dilemma?	*Ashok Agarwal, USA*
14:08-14:20	Is varicocele repair of any value in azoospermic men?	*Germar-M. Pinggera, Austria*
14:21-14:33	The adolescent dilemma: Timing the intervention for varicocele surgery	*Selahittin Cayan, Türkiye*
14:34-15:00	Final discussion	
15.00-15.15	**COFFEE BREAK**	

31 Ekim 2024, Perşembe

SALON B

15.15-16.15	**ANDROLOJİ OTURUMU - SEKSÜEL VE REPRODÜKTİF TIPTA KÖK HÜCRE VE PRP TEDAVİLERİ** **Oturum Başkanları:** *İrfan Orhan, Ozan Efesoy*	
15.15-15.30	Kök hücre kavramı, biyolojisi ve türleri	*M. Akif Ramazanoğlu*
15.30- 15.45	Erektil disfonksiyon	*Murat Dursun*
15.45-16.00	Peyronie hastalığı	*Murat Şambel*
16.00-16.15	Erkek infertilitesi	*Samet Şenel*
16.15-17.50	**ENDOÜROLOJİ OTURUMU - ÜRİNER SİSTEM TAŞ HASTALIĞI OTURUMU** **Oturum Başkanları:** *Hakan Kılıçarslan, Ajet Xhafa, Emrah Yürük*	
16.15-16.35	Did the new follow-up algorithms for stone patients change practice? Online	*Andreas Skolarikos*
16.35-16.50	RİRC: Enstrumantasyonda güncel gelişmeler	*Şenol Tonyalı*
16.50-17.05	Standard PCNL: Have new equipment changed success and complication rates?	*Rauf Nagiyev*
17.05-17.20	ECIRS: yeni standart teknik olabilir mi?	*Bilal Eryıldırım*
17.20-17.35	Bilateral urolithiasis and in urinary anomalies: Tips & tricks	*Athanasios Papatsoris*
17.35-17.50	Pharmacological prevention of stone recurrence	*Athanasios Papatsoris*
17.50-18.20	**PANEL-Üriner Sistem Taş Hastalığında Komplikasyon Olguları ve Yönetimi** **Moderatör:** *İlker Seçkiner* **Panelistler:** *Eyüp Sabri Pelit, Mustafa Erkoç, Cemil Kutsal, Ozan Horasanlı*	

31 Ekim 2024, Perşembe

SALON C

08.00-09.00	**TRANSPLANTASYON OTURUMU - RENAL TRANSPLANTASYON VİDEO OTURUMU** **Moderatör:** *İsmet Yavaşcaoğlu, Mert Ali Karadağ*	
08.00-08.15	Laparoskopik donör zorlu olgular	*Kadir Ömür Günseren*
08.15-08.30	Her yönüyle bench	*Mert Ali Karadağ*
08.30-08.45	Açık alıcı işlemi	*Erkan Ölçücüoğlu*
08.45-09.00	Posttransplant erken dönem komplikasyonları ve yönetimi	*Tevfik Ecder*
09.00-10.15	**GENEL ÜROLOJİ OTURUMU - REKONSTRÜKTİF ÜROLOJİ** **Moderatör:** *Fatih Oğuz, Mustafa Aydın*	
09.00-09.15	Bukkal mukoza greft uretroplasti: Yöntemler ve teknik detaylar	*Yunus Çolakoğlu*
09.15-09.30	Bulber üretra darlıklarında minimal invaziv tedavi yöntemi: İlaç kaplı balon dilatasyonu	*Oğuz Acar*
09.30-09.45	Bulber uretra darlıklarında uygun tekniğin seçimi	*Emre Can Polat*
09.45-10.00	Vezikouretral anastomoz darlıklarına güncel yaklaşım	*Abdulmuttalip Şimşek*
10.00-10.15	Uretra cerrahisinin peri-operatif bakımı ve fonksiyonel sonuçları	*Fatih Akkaş*
12.00-13.00	**ÖĞLE YEMEĞİ**	
13.30-15.30	**ENDOÜROLOJİ - ENDOSKOPİK ENÜKLEASYON OTURUMLARI**	
13.30-14.30	**Prostat Enükleasyon Cerrahisinde Sıcak Konular** **Oturum Başkanları:** *Erem Kaan Boşok, Oğuz Acar*	
13.30-13.45	İnkontinans	*Lütfi Tunç*
13.45-14.00	Ejekülasyon	*Mehmet Solakhan*
14.00-14.15	Komplikasyonlar	*Engin Kaya*
14.15.14.30	Teknik (enblok, tek, çift lob)	*Sercan Yılmaz*
14.30-15.30	**Semilive Cerrahiler** **Oturum Başkanları:** *Murat Arslan, Tansu Değirmenci*	
14.30-14.50	İnkontinans koruyucu BipoLEP	*Taylan Oksay*
14.50-15.10	Ejekülasyon koruyucu HoLEP	*Murat Arslan*
15.10-15.30	En bloc endoscopic prostate enucleation (Online)	*F. Gomez Sancha*
15.30-15.45	**KAHVE ARASI**	
16.00-17.00	**Sözlü Bildiri Oturumu-7 (SS-071/SS-080)** **Oturum Başkanları:** *Ayhan Verit, Hakan Hakkı Taşkapu*	
17.00-18.00	**Sözlü Bildiri Oturumu-8 (SS-081/SS-090)** **Oturum Başkanları:** *Emre Tüzel, Eymen Gazel*	

31 Ekim 2024, Perşembe

SALON D

09.00-15.30	**ÜROLOJİ HEMŞİRELİK OTURUMU**	
09.00-09.15	**AÇILIŞ KONUŞMALARI**	
	Üroloji Hemşireleri Derneği Başkanı - Ayfer Özbaş **Türk Üroloji Derneği Başkanı** - M. Kemal Atilla	
09.15-10.15	**PANEL 1: ÜROLOJİ AMELİYATHANE HEMŞİRELİĞİ** **Oturum Başkanları:** *Meryem Yavuz Van Giersbergen, Murat Dursun*	
09.15-09.30	Üroloji ameliyathanesinde risk yönetimi	*Ayfer Özbaş*
09.30-09.45	Üroloji ameliyathanesi hemşireliğinde yetkinlikler	*Sevilay Şenol Çelik*
09.45-10.00	Üroloji ameliyathanesinde skopi kullanımı ve güvenliği	*Mihriban Kısaarslan*
10.00-10.15	Tartışma	
10.15-10.30	**KAHVE ARASI**	
10.30-11.30	**PANEL 2: ÜROLOJİ HASTALARINDA YAŞAM KALİTESİ** **Oturum Başkanları:** *Ayfer Özbaş, Güray Okyar*	
10.30-10.45	Prostat kanseri tedavisi öncesi ve sonrası cinsel sağlığın iyileştirilmesi	*Sibel Koç*
10.45-11.00	İnkontinansla yaşamak: Hastaları nasıl desteklemeliyiz?	*Yeliz Kaya*
11.00-11.15	Mesane kanseri sonrası yaşam stili değişiklikleri ve yaşam kalitesi	*İkbal Çavdar*
11.15-11.30	Tartışma	
11.30-12.00	**KONFERANS** **Oturum Başkanı:** *Sevilay Şenol Çelik*	
	Üroloji hastasında ağrı yönetimi: Güncel yaklaşımlar ve kanıta dayalı uygulamalar	*Yeliz Çulha*
12.00-13.00	**ÖĞLE YEMEĞİ**	

31 Ekim 2024, Perşembe

SALON D

13.00-13.45	**PANEL 3: ÜROLOJİDE GERİATRİK SENDROMLAR VE BAKIM** **Oturum Başkanları:** *İkbal Çavdar, Elif Gezginci*	
13:00-13:15	Ürolojik cerrahide kırılganlığın değerlendirilmesi	*Fatma Vural*
13:15-13.30	Ürolojik cerrahi sonrası deliryum yönetimi	*Ezgi Seyhan Ak*
13.30-13.45	Tartışma	
13.45-14.00	**KAHVE ARASI**	
14.00-15.10	**PANEL 4: ÜROLOJİ ALANINDA GÜNCEL GELİŞMELER VE HEMŞİRELİĞİNE YANSIMASI** **Oturum Başkanı:** *Fatma Vural*	
14.00-14.15	Üroloji alanında yapılan güncel hemşirelik araştırmaları	*Öykü Kara*
14.15-14.30	Üroloji hemşireliğinde sürdürülebilir uygulamalar	*Meryem Yavuz Van Giersbergen*
14.30-14.45	Dünyada ve Türkiye'de üroloji alanında telesağlık / tele hemşirelik uygulamaları	*Elif Gezginci*
14.45-15.00	Ürolojide yapay zeka uygulamaları	*Gülten Sucu Dağ*
15.00-15.10	Tartışma	
15.10-15.30	**ÜHD-BİLDİRİ OTURUMU (SS-131/SS-135)** **Oturum Başkanları:** *Ezgi Seyhan Ak, Yeliz Çulha*	
15.30-15.40	**KAPANIŞ**	
16.00-17.00	**Video Bildiri Oturumu-3 (VS-21/VS-30)** **Oturum Başkanları:** *Güray Okyar, Onur Dede, Ramazan Kocaaslan*	

1 Kasım 2024, Cuma

SALON A

08.30-09.15	**ADLİ TIP OTURUMU - GÜNCEL OLGULARLA SAĞLIK HUKUKU** **Moderatör:** *Ali İhsan Taşçı* **Panelistler:** *Muammer Bozkurt, Osman Can, Ahmet Eren Sağır*	
09.15-10.15	**ANDROLOJİ OTURUMU** **Oturum Başkanları:** *Metin İshak Öztürk, Mustafa Kadıhasanoğlu*	
09.15-09.30	Kadın cinsel disfonksiyonunda güncel tedavi	*Ercan Yeni*
09.30-09.45	Prematür ejakülasyonun güncel medikal tedavisi ve alternatif yöntemler	*Coşkun Kaya*
09.45-10.00	Hipogonadotropik hipogonadizmli infertil erkeklerde tanı ve tedavi	*Metin İshak Öztürk*
10.00-10.15	Erektil disfonksiyon tedavisinde yenilikler: Yeni ajanlar ve tedavi yöntemleri	*Serkan Deveci*
10.15-10.30	İleri sperm fonksiyon testleri	*Engin Kandıralı*
10.30-11.30	**Sözlü Bildiri Oturumu-9 (SS-091/SS-100)** **Oturum Başkanları:** *Erkan Sönmezay, Sefa Alperen Öztürk*	

1 Kasım 2024, Cuma

SALON B

08.30-09.20	**PEDİATRİK ÜROLOJİ - ALT ÜRİNER SİSTEM DİSFONKSİYONU OTURUMU** **Moderatör:** *Yılmaz Aksoy*	
08.30-08.40	Torsiyonlar; penis ve testis	*Cankon Germiyanoğlu*
08.40-08.50	Yatan ıslatan çocuk için yaşam tarzı önerileri ve alternatif tedaviler	*M. İhsan Karaman*
08.50-09.20	**PANEL - Dirençli Olguların Yönetimi: Enüresis Nokturna / Aşırı Aktif Mesane** **Moderatör:** *Murat Uçar* **Panelistler:** *Halil Tosun, Ahsen Karagözlü Akgül, Bilge Türedi Sezer, Sibel Yel*	
09.30-10.15	**ÜROONKOLOJİ OTURUMU - BÖBREK KANSERİ** **Oturum Başkanları:** *Halil Çiftçi, Ömer Yılmaz*	
09.30-09.45	Böbrek kanserinde WHO 2022 patolojik sınıflamasındaki değişiklik günlük pratiğimizi değiştirdi mi?	*Turgay Turan*
09.45-10.00	Böbrek kanserlerinde görüntüleme yöntemleri	*Nesrin Gündüz*
10.00-10.15	Kompleks böbrek kistlerine (Bosniak III-IV) yaklaşım	*Muammer Bozkurt*
10.15-11.45	**ÜROONKOLOJİ OTURUMU** **Oturum Başkanları:** *Sedat Soyupek, Fikret Halis*	
10.15-10.30	Adrenal cerrahi öncesinde endokrinolojik değerlendirmede önemli noktalar ve intraoperatif yönetimi	*Selamettin Demir*
10.30-10.45	Adrenalektomide minimal invaziv yöntemler ve adrenal koruyucu cerrahinin yeri	*Hüseyin Çelik*
10.45-11.45	**PANEL: Erken Metastatik Seminomda Güncel Yaklaşım**	
10.45-11.00	Cerrahi	*Tuncay Taş*
11.00-11.15	Radyoterapi	*Burak Tilki*
11.15-11.30	Kemoterapi	*Mehmet Metin Şeker*
11.30-11.45	Metastatik testis tümörlerinde dirençli hastalığa yaklaşım	*Mustafa Bilal Hamarat*

1 Kasım 2024, Cuma

SALON C

08.30-09.30	**GENEL ÜROLOJİ OTURUMU** **Oturum Başkanları:** *Necip Pirinççi, Enver Özdemir*	
08.30-08.45	Üroloji hep vardı: Uygarlık başlangıcı (MÖ 10,000 ± 1000, Şanlıurfa bölgesi)	*Ayhan Verit*
08.45-09.00	Ürogenital patolojilerin TSK sağlık yeteneği yönetmeliğine göre değerlendirilmesi	*Nihat Türkmen*
09.00-09.15	Üretken yapay zeka nedir ? Tıpta ve ürolojide yeri var mı?	*Ahmet Serel*
09.15-09.30	Ürolojik ameliyatlarda anestezi: Güncelleme	*Meltem Savran Karadeniz*
09.30-10.30	**GENEL ÜROLOJİ OTURUMU** **Oturum Başkanları:** *Sahir Kılıç, Alim Koşar*	
09.30-09.45	Genital bölge lezyonları üroloğlar ne bilmeli?	*Kerem Taken*
09.45-10.00	Erkeklerde human papilloma virüsünün yönetimi	*Levent Özcan*
10.00-10.15	Mikroskopik hematüri yönetimi: Kılavuzlar ne diyor?	*Ekrem Akdeniz*
10.15-10.30	Gebelikte hidronefroza ve taş hastalıklarına yaklaşım	*Ali Çift*
10.30-11.50	**GENEL ÜROLOJİ OTURUMU** **Oturum Başkanları:** *Soner Güney, Tayfun Şahinkanat*	
10.30-10.45	Ürolojik ameliyatlarda tromboprofilaksi	*Harun Özdemir*
10.45-11.00	Ürolojide antibiyotik profilaksisi: Ne zaman, hangi ajan?	*Bülent Katı*
11.00-11.15	Kateterle ilişkili İYE'ler	*Ahmet Emre Cinislioğlu*
11.15-11.30	Ürolojik cerrahide antikoagüan/ antiplatelet kullanımı: Kesilmeli mi? Devam mı etmeli?	*Mehmet Ezer*
11.30-11.50	Ürolojide akılcı ilaç kullanımı	*Recep Burak Değirmentepe*

1 Kasım 2024, Cuma

SALON D

08.30-09.30	**Sözlü Bildiri Oturumu-10 (SS-101/SS-110)** **Oturum Başkanları:** *Erkan Erkan, Ahmet Güzel*
09.30-10.30	**Sözlü Bildiri Oturumu-11 (SS-111/SS-120)** **Oturum Başkanları:** *Serdar Karadağ, Osman Ergün*
10.30-11.30	**Sözlü Bildiri Oturumu-12 (SS-121/SS-130)** **Oturum Başkanları:** *Şaban Oğuz Demirdöğen, İbrahim Buldu*

BİLDİRİLER

30 Ekim 07.20-08.20 | **EN İYİ BİLDİRİLER OTURUMU (SS-001/SS-010)** | **SALON-A**
Oturum Başkanları: *Alper Ötünçtemur, Halil Lutfi Canat*

SS-001 **Peyronie Plak İndüksiyonu Yapılan Sıçanlarda Androjenin Etkisi**
Effect Of Androgen in Peyronie Plaque Induction Rats
Göktan Alptuğ Öz[1], Mustafa Ozan Ataçer[2], Gökhan Çevik[2], Meltem Ayyıldız Mercan[2], Ebru Taştekin[2], Hakan Akdere[2]
[1]Arsuz Devlet Hastanei
[2]Trakya Üniversitesi Üroloji Ana Bilim Dalı, Edirne

SS-002 **Sıçanlar Üzerinde Oluşturulan Deneysel Varikosel Modelinde Tadalafilin Sperm Parametreleri ve Testisin Korunması Üzerine Etkisinin Araştırılması**
Investigation of the Effect of Tadalafil on Sperm Parameters and Testicular Protection in an Experimental Varicocele Model Created on Rats
Melih Yetemen[1], Mehmet Çağatay Çiçek[2], Kadir Ömür Günseren[2], Hakan Kılıçarslan[2]
[1]Siirt Eğitim Araştırma Hastanesi, Üroloji Ana Bilim Dalı, Siirt
[2]Bursa Uludağ Üniversitesi Tıp Fakülstesi, Üroloji Ana Bilim Dalı, Bursa

SS-003 **Mesane tümörlerinde hedeflenmemiş metabolomik analizler**
Untargeted metabolomic analyses in bladder tumors
Hüseyin Saygın[1], Mehmet Akif Doğan[1], Adem Kır[1], Aydemir Asdemir[1], Onur Şenol[2], Serkan Bolat[3], Demet Kablan[3], Hayrettin Yavuz[4], Halef Okan Doğan[3], Esat Korğalı[1]
[1]Sivas Cumhuriyet Üniversitesi Tıp Fakültesi Üroloji Anabilim Dalı, Sivas, Türkiye
[2]Atatürk Üniversitesi, Eczacılık Fakültesi, Analitik Kimya Anabilim Dalı, Erzurum, Türkiye
[3]Sivas Cumhuriyet Üniversitesi Tıp Fakültesi Biyokimya Anabilim Dalı, Sivas, Türkiye
[4]Pediatrik Nefroloji Bölümü, Pediatrik Anabilim Dalı, Virginia Üniversitesi, VA, ABD

SS-004 **Kasa İnvaze Olmayan Mesane Kanseri İçin İntravezikal BCG Tedavisi Alan Hastalarda Serum Fibronektin Seviyelerinin ve Fibronektin Gen Polimorfizminin Değerlendirilmesi ve Prognostik Değeri**
Evaluation of Serum Fibronectin Levels and Fibronectin Gene Polymorphism in Patients Receiving Intravesical BCG Therapy for Non-Muscle Invasive Bladder Cancer and Its Prognostic Value
Ali Nebioğlu[1], Rojda Tanrıverdi[2], Mert Başaranoğlu[3], Ercüment Ulusoy[3], Murat Bozlu[3], Erdem Akbay[3], Lülüfer Tamer[2], Semra Erdoğan[4]
[1]Mersin Şehir Eğitim ve Araştırma Hastanesi, Üroloji Kliniği, Mersin
[2]Mersin Üniversitesi Tıp Fakültesi, Tıbbi Biyokimya Ana Bilim Dalı, Mersin
[3]Mersin Üniversitesi Tıp Fakültesi, Üroloji Ana Bilim Dalı, Mersin
[4]Mersin Üniversitesi Tıp Fakültesi, Biyoistatistik ve Tıbbi Bilişim Ana Bilim Dalı, Mersin

SS-005 **Laminin Beta-2 (LAMB2) Genindeki Monoalelik Varyantlar Peyronie Hastalığında Fibrotik Süreçle İlişkilidir**
Monoallelic Variants in the Laminin Beta-2 (LAMB2) Gene Induce Fibrotic Pathology in Peyronie's Disease
Mehmet Gürcan[1], Shahrashoub Sharifi[1], Şükrü Palanduz[2], Murat Dursun[3], Ateş Kadıoğlu[3]
[1]İstanbul Üniversitesi, İstanbul Tıp Fakültesi, Üroloji Anabilim Dalı, İstanbul
[2]İstanbul Üniversitesi, İstanbul Tıp Fakültesi, İç Hastalıkları Anabilim Dalı, Tıbbi Genetik Bilim Dalı, İstanbul.
[3]İstanbul Üniversitesi, İstanbul Tıp Fakültesi, Üroloji Anabilim Dalı, Androloji Bilim Dalı, İstanbul

SS-006 **Çocuklarda ESWL sonrası AKI Marker Seviyeleri hakkında prospektif kontrollü çalışma**
Prospective controlled study about AKI Marker Levels in children after ESWL
Onur Dede, Mazhar Utangaç
Dicle Üniversitesi Üroloji Kliniği

30 Ekim 07.20-08.20 | **EN İYİ BİLDİRİLER OTURUMU (SS-001/SS-010)** | **SALON-A**
Oturum Başkanları: *Alper Ötünçtemur, Halil Lutfi Canat*

SS-007 **2 Yaş Altı Çocuklarda Böbrek Taşı Tedavisinde ESWL Deneyimimiz**
Our Experience with ESWL in the Treatment of Kidney Stones in Children Under 2 Years of Age
Yusuf Gülcan, Furkan Çot, Alp Akyol, Kasım Emre Ergün, Fuat Kızılay, Barış Altay, Erdal Apaydın
Ege Üniversitesi Tıp Fakültesi Üroloji Anabilim Dalı, İzmir

SS-008 **Serum spondin-2 düzeyinin mesane tümörü tanısı ve mesane tümörünün patolojik evreleri arasında ilişki var mıdır?**
Is there a relationship between serum spondin-2 levels and the diagnosis of bladder tumors, as well as the pathological stages of bladder tumors?
Çağlar Boyacı, Ali Rıza Türkoğlu, Anıl Erkan, Salim Zengin, Yasemin Üstündağ, Meryem Rümeysa Yeşil, Abdullah Gül, Akif Koç, Soner Çoban, Muhammet Güzelsoy
Sağlık Bilimleri Üniversitesi, Bursa Yüksek İhtisas Eğitim ve Araştırma Hastanesi, Üroloji Kliniği, Bursa

SS-009 **Lokalize Renal Hücreli Karsinomda Psoas Kas İndeksi ve İskelet Kas İndeksine Dayalı Kas Kütlesinin Rekürrens ve Mortalite Riski ile İlişkisi: Kapsamlı Retrospektif Analiz**
Relationship of Muscle Mass Based on Psoas Muscle Index and Skeletal Muscle Index with Recurrence and Mortality Risk in Localized Renal Cell Carcinoma: A Comprehensive Retrospective Analysis
Yusuf Arikan[1], Deniz Noyan Özlü[2], Büşra Emir[3], Ömer Koraş[1], Serhat Beyan[1], Cemre Kuşcuoğlu[1], Mehmet Zeynel Keskin[1]
[1]İzmir Tepecik Eğitim ve Araştırma Hastanesi, Üroloji Departmanı, İzmir, Türkiye
[2]Bitlis Devlet Hastanesi, Üroloji Departmanı, Bitlis, Türkiye
[3]Izmir Katip Celebi Universitesi, Tıp Fakültesi, Biyoistatistik Departmanı, İzmir, Türkiye

SS-010 **Sistosel ve eşlik eden patolojilerin MR Defekografi ile değerlendirilmesi**
Evaluation of cystocele and accompanying pathologies with MR Defecography
Esin Ölçücüoğlu[1], Kazım Ceviz[2], Halil Tekdemir[1], Muhammed Emin Polat[2], Erkan Ölçücüoğlu[2]
[1]Sağlık Bilimleri Üniversitesi, Ankara Bilkent Şehir Hastanesi, Radyoloji Kliniği, Ankara
[2]Sağlık Bilimleri Üniversitesi, Ankara Bilkent Şehir Hastanesi, Üroloji Kliniği, Ankara

29 Ekim 17.00-18.00 | **SÖZLÜ BİLDİRİ OTURUMU - 1 (SS-011/SS-020)** | **SALON-B**
Oturum Başkanları: *Serdar Arısan, Mehmet Uslu*

SS-011 **Kasa İnvaze Mesane Kanserinde Sigara Kullanım Miktarının Kanser Kök Hücre Özelliklerine Etkisi**
The Effect of Smoking Amount on Cancer Stem Cell Characteristics in Muscle Invasive Bladder Cancer
Mustafa Ozan Ataçer[1], Tevfik Aktoz[1], Rıza Serttaş[2], Suat Erdogan[2]
[1]Trakya Üniversitesi Tıp Fakültesi, Üroloji Ana Bilim Dalı, Edirne
[2]Trakya Üniversitesi Tıp Fakültesi, Tıbbi Biyoloji Ana Bilim Dalı, Edirne

SS-012 **Mesane Kanserli Hastalarda Radikal Sistektomi Sonrası Ortotopik Sigmoid Neobladder Tekniği ve Merkezimizdeki Sonuçları**
Orthotopic Sigmoid Neobladder Technique and Outcomes in Patients with Bladder Cancer After Radical Cystectomy at Our Center
Şükrü Taş[1], Cabir Alan[2], Hasan Anıl Kurt[2], Emre Onur Güven[2], Bektaş Saray[2], Enes Altın[2]
[1]Çanakkale Onsekizmart Üniversitesi, Genel Cerrahi Ana Bilim Dalı, Çanakkale
[2]Çanakkale Onsekizmart Üniversitesi, Üroloji Ana Bilim Dalı, Çanakkale

SS-013 **Radikal Sistektomi Patolojisinde pT0 Önemli mi?**
Radical Cystectomy Pathology: Is pT0 Significant?
Emrah Çağlar, Abdulhaluk Deniz, Mehmet Duvarcı, Nurullah Hamidi, İsa Dağlı, Halil Başar
Sağlık Bilimleri Üniversitesi Dr.Abdurrahman Yurtaslan Ankara Onkoloji Eğitim ve Araştırma Hastanesi

SS-014 **Yüksek Riskli Mesane Kanseri Tanılı Hastalar Arasında T1 Yüksek Dereceli, T1 Yüksek Dereceli+Karsinoma in situ ve İzole Karsinoma in situ Tanılı Hastaların Her-2 Ekspresyonu Açısından Karşılaştırılması ve Bu Ekspresyonun Sağkalıma Etkisi**
Comparison of T1 High-Grade, T1 High-Grade+Carcinoma in situ and Isolated Carcinoma in situ Among Patients Diagnosed with High-Risk Bladder Cancer in Terms of Her-2 Expression and the Effect of This Expression on Survival
Hüseyin Salih Kına[1], Umut Ünal[2]
[1]Gaziantep Şehir Hastanesi, Üroloji Kliniği, Gaziantep
[2]SBÜ Adana Şehir Eğitim ve Araştırma Hastanesi, Üroloji Ana Bilim Dalı, Adana

SS-015 **Major Ürolojik Onkolojik Cerrahilerde İntraoperatif Anestezik Komplikasyonlar; Sadece Yaş Bir Risk Faktörü mü?**
Intraoperative Anesthetic Complications in Major Urologic Oncologic Surgeries: Is Age the Only Risk Factor?
Adem Sancı, Hüseyin Mert Durak, Fatih Sandıkçı, Muhammet Abdurrahim İmamoğlu
Ankara Etlik Şehir Hastanesi, Üroloji Kliniği, Ankara

SS-016 **Mesane Kanseri Sebebiyle Sistektomi Yapılan Hastalarda Varyant Patoloji Çeşitleri ve Sıklığı**
Types and Frequency of Variant Pathology in Patients Undergoing Cystectomy Due to Bladder Cancer
Asylbek Samatov[1], Muammer Bozkurt[1], Ahmet Boylu[1], Burak Değirmentepe[2], Levent Özcan[1], Emre Can Polat[1], Alper Ötünçtemur[1]
[1]Sağlık Bilimleri Üniversitesi, Prof. Dr. Cemil Taşcıoğlu Şehir Hastanesi, Üroloji Ana Bilim Dalı, İstanbul
[2]Sakarya Üniversitesi, Eğitim ve Araştırma Hastanesi, Üroloji Ana Bilim Dalı, Sakarya

29 Ekim 17.00-18.00 | **SÖZLÜ BİLDİRİ OTURUMU - 1 (SS-011/SS-020)** | **SALON-B**
Oturum Başkanları: *Serdar Arısan, Mehmet Uslu*

SS-017 Kasa invaze olmayan mesane kanserinde Monosit / Yüksek Yoğunluklu Lipoprotein Kolesterol oranının (MHR) prognostik değeri
The prognostic value of the Monocyte / High-Density Lipoprotein Cholesterol ratio (MHR) in non-muscle-invasive bladder cancer
Levent Özcan, Veysel Sezgin, Ahmet Boylu, Musab Ümeyir Karakanlı, Emre Can Polat, Mustafa Erkoç, Muammer Bozkurt, Eyyüp Danış, Mehmet Gökhan Çulha, Alper Ötünçtemur
Sağlık Bilimleri Üniversitesi, Prof. Dr. Cemil Taşcıoğlu Şehir Hastanesi, Üroloji Ana Bilim Dalı, İstanbul

SS-018 Yeniden rezeksiyon öncesi çekilen mesanenin multiparametrik manyetik rezonans görüntüleme sonuçlarının patoloji verileri ile karşılaştırılması
Comparison of multiparametric magnetic resonance imaging results of the bladder examined before repeat resection with pathology data
Buğra Yıldız[1], Serdar Kalemci[1], Ezgi Güler[2], Erdal Apaydın[1]
[1]Ege Üniversitesi Tıp Fakültesi Üroloji Ana Bilim Dalı
[2]Ege Üniversitesi Tıp Fakültesi Radyoloji Ana Bilim Dalı

SS-019 Mesane Kanserinde Tümör İnfiltre Eden Lenfositler Prognozu Öngörebilir Mi?
Can Tumor-Infiltrating Lymphocytes Predict Prognosis in Bladder Cancer?
Burak Tüfekçi, Adem Alçın, Enes Canpolat, Ferhat Keser, Özgür Kazan, Mehmet Çağlar Çakıcı, Asıf Yıldırım
Medeniyet Üniversitesi, Prof. Dr. Süleyman Yalçın Şehir Hastanesi, Üroloji Ana Bilim Dalı, İstanbul

SS-020 pTa High Grade Mesane Kanserinde Re-TURMT Uygulanamanın Rekürrense Etkisi
The Impact of Re-TURBT on Recurrence in pTa High-Grade Bladder Cancer
Burak Tüfekci, Mehmet Çağlar Çakıcı, Özgür Kazan, İlkin Hamit Zade, Asıf Yıldırım
İstanbul Medeniyet Üniversitesi, Tıp Fakültesi, Üroloji Anabilim Dalı, İstanbul

29 Ekim 18.00-19.00 | **SÖZLÜ BİLDİRİ OTURUMU - 2 (SS-021/SS-030)** | **SALON-B**
Oturum Başkanları: *Tuncay Taş, Sacit Nuri Görgel*

SS-021 **Bulbar üretra darlıklarında eksizyon ve primer anastomotik üretroplasti ile bukkal mukoza augmentasyon üretroplasti sonuçlarının karşılaştırılması: Tek merkez deneyimi**
Comparison of the results of excision and primary anastomotic urethroplasty and buccal mucosa augmentation urethroplasty in bulbar urethral strictures: A single center experience
Emre Şam, Ömer Uslu, Feyzullah Çelik, Adem Utlu, Fatih Akkaş
Erzurum Şehir Hastanesi Üroloji Kliniği, Erzurum

SS-022 **BMG Üretroplastide İlk 90 Olgunun Değerlendirilmesi**
Evaluation of the First 90 Cases in BMG Urethroplasty
Furkan Çot, Nusrat Yusıflı, Alp Akyol, Kasım Emre Ergün, Fuat Kızılay, Barış Altay
Ege Üniversitesi Tıp Fakültesi Üroloji Anabilim Dalı, İzmir

SS-023 **Uzun Segment Darlığı Olan Hastalarda Bukkal Mukoza Greft Üretroplasti Sonuçları: Tek Merkez Deneyimi**
The outcomes of Buccal Mucosa Graft Urethroplasty in Patients with Long-Segment Strictures: A Single Center Experience
Hakan Polat, Ali Emre Fakir, Mithat Ekşi, Alper Bitkin
Sağlık Bilimleri Üniversitesi, Bakırköy Dr. Sadi Konuk Eğitim ve Araştırma Hastanesi, Üroloji Ana Bilim Dalı, İstanbul

SS-024 **Endoskopik Prostat Cerrahisi Sonrası Gelişen Üretral Darlıkların Transvers Fasyokutanöz Ada Penil Flep (TFIPF) Kullanımı: Üç Vakalık Serimiz**
Use of Transverse Fasciocutaneous Island Penile Flap (TFIPF) in Urethral Strictures Developing After Endoscopic Prostate Surgery: Our Series of Three Cases
Umit Yildirim, Mehmet Uslu, Mehmet Ezer, Ulaş Tanrıverdi
Kafkas Üniversitesi Tıp fakültesi Üroloji Anabilim Dalı

SS-025 **17 Yıllık Perineal Üretrostomi Sonuçlarımız**
Our 17-Year Experience with Perineal Urethrostomy
Enis Mert Yorulmaz[1], Kürşad Dönmez[2], Osman Köse[1], Serkan Özcan[1], Sacit Nuri Görgel[1], Yigit Akın[1]
[1]İzmir Katip Çelebi Üniversitesi, Üroloji Ana Bilim Dalı, İzmir
[2]İzmir Katip Çelebi Üniversitesi Atatürk Eğitim ve Araştırma Hastanesi, Üroloji Ana Bilim Dalı, İzmir

SS-026 **Üretra darlığı rekürrensini öngörmede plazma aterojenik indeksinin rolü**
The role of the plasma atherogenic index in predicting urethral stricture recurrence
Emre Pehlevan, İlker Artuk, Samet Demir, Yavuz Baştuğ
SBÜ Haydarpaşa Numune Eğitim ve Araştırma Hastanesi, Üroloji Kliniği

SS-027 **Yüksek monosit/yüksek yoğunluklu lipoprotein kolesterol oranı ile internal üretrotomi sonrası üretral darlık nüksü arasında bir ilişki var mıdır?**
Is there an association between a high monocyte/high-density lipoprotein cholesterol ratio and recurrence of urethral stricture after internal urethrotomy?
Levent Özcan[1], Emre Can Polat[1], Caner Baran[2], Ahmet Boylu[1], Mehmet Gökhan Çulha[1], Mustafa Erkoç[1], Eyyüp Danış[1], Muammer Bozkurt[1], Alper Ötünçtemur[1]
[1]Sağlık Bilimleri Üniversitesi, Prof. Dr. Cemil Taşcıoğlu Şehir Hastanesi, Üroloji Ana Bilim Dalı, İstanbul
[2]T.C. İstanbul Yeni Yüzyıl Üniversitesi, Gaziosmanpaşa Hastanesi, Üroloji Ana Bilim Dalı, İstanbul

29 Ekim 18.00-19.00 | **SÖZLÜ BİLDİRİ OTURUMU - 2 (SS-021/SS-030)** | **SALON-B**
Oturum Başkanları: *Tuncay Taş, Sacit Nuri Görgel*

SS-028 **Üretra Darlığı tedavisinde internal üretrotomi, plazma kinetik enerjisi kullanımı ve dilatasyon tekniklerinin karşılaştırılması**
Comparison of internal urethrotomy, using of plasma kinetic energy and dilatation techniques in the treatment of urethral stricture
Cengiz Canakcı, Alper Coşkun, Medet Sevinç
Kartal Dr. Lütfi Kırdar Şehir Hastanesi, Üroloji Kliniği, İstanbul

SS-029 **Üreteroskopi sonrası üreter darlığı gelişme riskini öngörmede nötrofil/lenfosit oranı (NLO) ve platelet/lenfosit oranı (PLO) kullanılabilir mi?**
Can the neutrophil/lymphocyte ratio and platelet/lymphocyte ratio be used to predict the risk of ureteral stricture following ureteroscopy?
Reha Ordulu[1], Mustafa Aydın[2], Emrah Küçük[2], Hakan Yıldız[3], Mahmut Ulubay[2], Ekrem Akdeniz[1], Mustafa Kemal Atilla[2]
[1]Samsun Eğitim ve Araştırma Hastanesi, Üroloji Kliniği, Samsun
[2]Samsun Üniversitesi Tıp Fakültesi, Üroloji Anabilim Dalı, Samsun
[3]Vezirköprü Devlet Hastanesi, Üroloji Kliniği, Samsun

SS-030 **Endoskopik üreter taşı tedavisi sonrası gelişen üreter darlıklarında laparoskopik ürtereroüreterostomi sonuçları: Tek merkez deneyimi**
Results of laparoscopic ureteroureterostomy for ureteral stricture after endoscopic ureteral stone treatment: A single center experience
Muhittin Atar, Abdullah Turan, Enes Alemdar, Ömer Uslu, Mehmet Sefa Altay, İbrahim Karabulut
Erzurum Şehir Hastanesi Üroloji Kliniği, Erzurum

29 Ekim 13.00-14.00 | **SÖZLÜ BİLDİRİ OTURUMU - 3 (SS-031/SS-040)** | **SALON-D**
Oturum Başkanları: *Hüseyin Aytaç Ateş, Mehmet Sezai Oğraş*

SS-031 **Perkütan Nefrolitotomi Sonrası Yüksek Ateş (>38 C) Saptanan ve Saptanmayan Hastaların Klinik ve Laboratuvar Değerlerinin Karşılaştırılması**
Comparison of Clinical and Laboratory Values of Patients with and without High Fever (>38 C) Detected After Percutaneous Nephrolithotomy
Mustafa Gökhan Köse, Sina Kardaş, Serkan Gönültaş, Burak Arslan
Gaziosmanpaşa Eğitim ve Araştırma Hastanesi, Üroloji Kliniği, İstanbul

SS-032 **Perkütan Nefrolitotomi Uygulanan Hastaların Beş Yıllık Uzun Takip Sonrasında Taşsızlık Durumuna Göre Cerrahi Öncesi Bakılan Parametrelerinin Karşılaştırılması**
Comparison of Preoperative Parameters of Patients Who Underwent Percutaneous Nephrolithotomy According to Stone-Free Status After a Five-Year Long Follow-up
Mustafa Gökhan Köse, Serkan Gönültaş, Sina Kardaş, Mücahit Gelmiş, Enver Özdemir
Gaziosmanpaşa Eğitim ve Araştırma Hastanesi, Üroloji Kliniği, İstanbul

SS-033 **Perkütan Nefrolitotomi Yapılan Hastalarda İki Yıllık Takip Sonrasındaki Taşsızlık Oranlarını Etkileyen Cerrahiye Ait Faktörlerin İncelenmesi**
Examination of Surgical Factors Affecting Stone-Free Rates After Two Years of Follow-up in Patients Who Had Percutaneous Nephrolithotomy
Mustafa Gökhan Köse, Mücahit Gelmiş, Abdullah Harun Kınık, Enver Özdemir
Gaziosmanpaşa Eğitim ve Araştırma Hastanesi, Üroloji Kliniği, İstanbul

SS-034 **Fleksibıl Üreterorenoskopi Sırasında XRD Taş Analizi İçin Taş Fragmanları Toplamak Mümkün müdür?**
Is it Possible to Collect Stone Fragments for XRD Stone Analysis During Flexible Ureterorenoscopy?
İbrahim Olgun, Bayram Doğan, fatih gevher, Bedriye Müge Kaynar, Emin Cenan Coşkun, Selin Ayten Akok, yusuf özlem ilbey
Bezmialem Vakıf Üniversitesi, Üroloji Ana Bilim Dalı, İstanbul

SS-035 **Okul Öncesi Çocuklarda Çoklu Kaliks Taşı Nedeniyle Mini Perkütan Nefrolitotomi: Pron ve Supin Yöntemlerin Karşılaştırılması**
Mini Percutaneous Nephrolithotomy for Multiple Calyceal Stones in Preschool Children: Comparative Evaluation of Prone and Supine Techniques
Ali Sezer, Bilge Türedi
Konya Şehir Hastanesi, Çocuk Ürolojisi Kliniği

SS-036 **Tek Merkez Supin ve Prone Pozisyonda Nefrolitotomi Karşılaştırması**
Comparison of Supine and Prone Position in a Single-Center Percutaneous Nephrolithotomy Study
Atınç Tozsin, Bulut Bildik, caner özer, Gökhan Çevik, Ali Serdar Gözen
Trakya Üniversitesi, Üroloji Ana Bilim Dalı, Edirne

SS-037 **3 cm'den Büyük Böbrek Taşlarında Retrograd İntrarenal Cerrahi Uygulanabilir mi?**
Can Retrograde Intrarenal Surgery Be Performed in Kidney Stones Larger than 3 cm?
Tolga Doğan, Musab Ümeyir Karakanlı, Veysel Sezgin, Mustafa Erkoç, Eyyüp Danış, Mehmet Gökhan Çulha, Muammer Bozkurt
Sağlık Bilimleri Üniversitesi Üroloji Ana Bilim Dalı Prof.Dr.Cemil Taşcıoğlu Şehir Hastanesi,istanbul

29 Ekim 13.00-14.00 | **SÖZLÜ BİLDİRİ OTURUMU - 3 (SS-031/SS-040)** | **SALON-D**
Oturum Başkanları: *Hüseyin Aytaç Ateş, Mehmet Sezai Oğraş*

SS-038 Ürolitiyazis Hakkında Son 20 Yılda Yayımlanan ve Yılda 3 veya Daha Fazla Atıf Alan 266 Makalenin Bibliyografik Analizi
Bibliographic Analysis of 266 Articles on Urolithiasis Published in the Last 20 Years and Cited 3 or More Times Per Year
Mücahit Çaviş[1], Kemal Gümüş[1], Niyazi Ünlü[1], Burak Köseoğlu[2]
[1]Sincan Eğitim ve Araştırma Hastanesi Üroloji Kliniği
[2]Polatlı Devlet Hastanesi Üroloji Bölümü

SS-039 Üreteroskopi Sonrası Gelişen Postoperatif Ateş için İnflamatuar Burden İndeksi ve CRP/Lenfosit Oranının Prediktif Değeri
The Predictive Value of Inflammatory Burden Index and CRP/Lymphocyte Ratio for Postoperative Fever Following Ureteroscopy
Rıdvan Kayar[1], Emre Tokuç[2], Samet Demir[2], Emrah Özsoy[3], Kemal Kayar[2], Metin İshak Öztürk[2]
[1]SBÜ Van Eğitim ve Araştırma Hastanesi, Üroloji Kliniği, Van
[2]SBÜ Haydarpaşa Numune SUAM, Üroloji Kliniği, İstanbul
[3]Özel Ünye Çakırtepe Hastanesi, Ordu

SS-040 Radyolojik Parametreler Üreter Erişim Kılıfı Yerleştirmesinde Başarısızlık Öngörüsüne Yardımcı Olabilir mi?
Could Radiological Parameters Help to Predict the Failure of Ureteral Access Sheath Placement
Erhan Erdoğan[1], Taha Yusuf Kuzan[1], Emre Burak Şahinler[1], Fatih Kanberoğlu[1], Mehmet Uslu[2], Özgür Arıkan[3], Resul Sobay[4], Alper Aşık[1], Kemal Sarıca[1]
[1]Sancaktepe Şehit Prof Dr İlhan Varank Eğitim ve Araştırma Hastanesi, Üroloji Kliniği İstanbul
[2]Kafkas Üniversitesi, Üroloji Anabilim Dalı, Kars
[3]Göztepe Prof Dr Süleyman Yalçın Şehir Hastanesi, Üroloji Kliniği, İstanbul
[4]Ümraniye Eğitim ve Araştırma Hastanesi, Üroloji Kliniği, İstanbul

29 Ekim 14.00-15.00 | **SÖZLÜ BİLDİRİ OTURUMU - 4 (SS-041/SS-050)** | **SALON-D**
Oturum Başkanları: *Mustafa Kadıhasanoğlu, Ali Yıldız*

SS-041 **Konjenital penil kurvatür hastalarının tunika albuginea dokusunda RhoA, ROCK1 ve ROCK2 genlerinin ekspresyon düzeylerinin araştırılması**
Investigation of Expression Levels of RHOA, ROCK1 And ROCK2 Genes in Tunica Albuginea Tissue of Patients with Congenital Penile Curvature
Mustafa Sesli, Mert Başaranoğlu, Selahittin Çayan, Ebru Derici Eker, Kansu Buyukafsar
Mersin Üniversitesi Tıp Fakültesi

SS-042 **Aşırı Aktif Mesane ve Erektil Disfonksiyon arasında bir ilişki var mıdır? Prospektif Cross-Sectional Study**
Is there a relationship between Overactive Bladder and Erectile Dysfunction? Prospective Cross-Sectional Study
NART GÖRGÜ[1], Güngör Bingöl[2]
[1]Bandırma Onyedi Eylül Üniversitesi Tıp Fakültesi, Üroloji Anabilim Dalı, Balıkesir
[2]Bandırma Eğitim ve Araştırma Hastanesi

SS-043 **Trigliserid Glukoz İndeksi Erektil Disfonksiyonun Şiddetini Öngörebilir mi?**
Can Triglyceris-Glukoz Index Be Used to Predict Severity of Erectyle Dysfunction ?
Taha Burak Bulut, Emrah Okucu, Ugur Yucetas, Hüseyin Aytaç Ateş
Sağlık Bilimleri Üniversitesi, İstanbul Eğitim ve Araştırma Hastanesi Üroloji Ana Bilim Dalı, İstanbul

SS-044 **Tek Merkezde Yapılan Rigicon Penil Protez İmplantasyonunun Ara Dönem Sonuçları: Türkiye'deki En Büyük Vaka Serisi**
Interim Results of Rigicon Penile Prosthesis Implantation in a Single Centre: The Largest Series in Turkiye
Muhammet İhsan Karaman[1], Rasim Güzel[1], Duygu Kırkık[2], Orhan Koca[1]
[1]Medistate Kavacık Hastanesi, Üroloji Kliniği, Beykoz, İstanbul
[2]Sağlık Bilimleri Üniversitesi, Tıp Fakültesi, İmmünoloji Anabilim Dalı, Üsküdar, İstanbul

SS-045 **Erektil Disfonksiyon hastalığında Focus Vücut Dışı Şok Dalga (ESWT) tedavisi, Bursa Uludağ Üniversitesi deneyimimiz**
Focused Extracorporeal Shock Wave (ESWT) treatment in Erectile Dysfunction disease, our experience at Bursa Uludağ University
Khatai Gurbanlı, Ömer Faruk Aslan, Mehmet Çağatay Çiçek, Hakan Kılıçarslan
Bursa Uluağ Üniversitesi, Üroloji Ana Bilim Dalı, Bursa

SS-046 **Varikoselektomi Operasyonun Skrotal Ağrı ve Uyku Kalitesi Üzerine Etkisi**
Effect of Varicocelectomy Operation on Scrotal Pain and Sleep Quality
Mustafa Koray Kırdağ[1], Reha Ordulu[1], Mehmet Özen[1], Mustafa Aydın[2], Uğur Öztürk[1], Turgut Serdaş[1], Mustafa Kemal Atilla[2]
[1]Samsun Eğitim ve Araştırma Hastanesi,Üroloji Kliniği,Samsun,Türkiye
[2]Samsun Üniversitesi,Üroloji Ana Bilim Dalı, Samsun,Türkiye

SS-047 **Comparison of upper, middle, and lower pole pathological biopsies of the testes in patients with non-obstructive azoospermia**
Onur Dede, Mazhar Utangaç
Dicle Üniversitesi Üroloji Kliniği

29 Ekim 14.00-15.00 | **SÖZLÜ BİLDİRİ OTURUMU - 4 (SS-041/SS-050)** | **SALON-D**
Oturum Başkanları: *Mustafa Kadıhasanoğlu, Ali Yıldız*

SS-048 **COVID-19'un Erkek Fertilitesi Üzerindeki Etkisi: Semen Parametreleri ve Hormon Düzeylerinin Kapsamlı Bir İncelemesi**
Impact of COVID-19 on Male Fertility: A Comprehensive Study of Semen Parameters and Hormone Levels
Faruk Ay, Ibrahim Hacıbey, Serhat Yentur, İbrahim Oğulcan Canıtez, Gökhan Çil, Engin Kandirali
Bağcılar Eğitim ve Araştırma Hastanesi, Üroloji Kliniği, İstanbul, Türkiye

SS-049 **Klinefelter Sendromlu Hastalarda Mikroskobik Testiküler Sperm Ekstraksiyonu: Tek Merkez Uzun Dönem Sonuçlarımız**
Microscopic Testicular Sperm Extraction in Patients with Klinefelter Syndrome: Long-Term Outcomes from a Single Center
Eyyup Sabri Pelit, Bülent Katı
Harran Üniversitesi, Üroloji Anabilim Dalı, Şanlıurfa

SS-050 **Dev prostatik utrikül kisti; robotik yardımlı laparoskopik eksizyon ile literatürdeki en büyük olgu**
Giant prostatic utricular cyst; the largest case in the literature with robotic-assisted laparoscopic excision
Ali İhsan Taşçı[1], Çağlar Sertkaya[1], Serdar Karadağ[1], Ali Emre Fakir[1], Deniz Noyan Özlü[2], Alper Bitkin[1]
[1]Bakırköy Dr. Sadi Konuk Eğitim ve Araştırma Hastanesi, Üroloji Ana Bilim Dalı, İstanbul
[2]Bitlis Devlet Hastanesi, Üroloji Ana Bilim Dalı, Bitlis

29 Ekim 17.00-18.00 | **SÖZLÜ BİLDİRİ OTURUMU - 5 (SS-051/SS-060)** | **SALON-D**
Oturum Başkanları: *Mehmet Sezai Oğraş, Hamit Zafer Aksoy*

SS-051 **Benign Prostat Hiperplazisi Cerrahisinde Transüretral Rezeksiyonu (Tur P) İle Transüretral eloktrovaporazisyonun (Tuvap) In Karşılaştırılması: Prospektif Randomize Çalışma**
A Comparison Of Transurethral Resection (Tur P) And Transurethral Elektrovaporization (Tuvap) For Benign Prostatic Hyperplasia Prospective Randomized Trial
Fahri Sinan Akşit, Berke Gezgin, Mehmet Mücahid Baş, Haydar Güler, Salim Kucukpolat, Huseyin Kocan
Sağlık Bilimleri Üniversitesi, Kanuni Sultan Süleyman Eğitim ve Araştırma Hastanesi, Üroloji Kliniği, İstanbul

SS-052 **Benign Prostatik Hiperplazi Tedavisinde Holmium ve Thulium Fiber Lazer Enükleasyon Tekniklerinin Etkinlik ve Güvenlik Karşılaştırması: 6 Aylık Bir Retrospektif Çalışma**
Comparative Effectiveness and Safety of Holmium and Thulium Fiber Laser Enucleation Techniques in Benign Prostatic Hyperplasia Treatment: A 6-Month Retrospective Study
Şevval Yaprak, Muhammed Tay, Arda Meriç, Ufuk Çağlar, Ömer Sarılar, Faruk Özgör, Ali Ayrancı
Haseki Eğitim ve Araştırma Hastanesi, Üroloji Kliniği, İstanbul

SS-053 **Thulium Fiber Lazer Enükleasyonun (ThuFLEP) 200 cc ve üzeri Hacimli Benign Prostat Hiperplazili Hastalarda Etkinlik ve Güvenilirliği**
Efficacy and Safety of Thulium Fiber Laser Enucleation (ThuFLEP) in Patients with Benign Prostatic Hyperplasia of 200 cc and Above
Şenol Adanur, Mücahit Macit, Bakytbek Kozubaev, Salih Al, Sahil Shamilzade, Khayyam Abbasov, Volkan Kurdal, Ahmet Utku Kukuş
Atatürk Üniversitesi, Üroloji Anabilimdalı, Erzurum

SS-054 **TURP ve HOLEP Uygulanan BPH Hastalarında Preoperatif ve Postoperatif Oksidatif DNA Hasarının Karşılaştırılması**
Comparison of Preoperative and Postoperative Oxidative DNA Damage in Patients with BPH Undergoing TURP and HOLEP
Fatih Gevher, Emin Cenan Coşkun, Muzaffer Akçay, Yildirim OZER, HABİB AKBULUT, Selin Ayten Akok, yusuf özlem ilbey
Bezmialem Vakıf Üniversitesi, Üroloji Ana Bilim Dalı, İstanbul

SS-055 **BPH ' da cerrahinin ötelenmesine neden olan medikal tedavinin kullanımındaki sürenin böbrek fonksiyonlarına etkisi**
The effect of the duration of use of medical treatment, which causes postphonement of surgery in BPH, on kidney functions
Emre Yardımcı[1], Mustafa Kadihasanoglu[2], Hüseyin Aytaç Ateş[1]
[1]İstanbul Eğitim Araştırma Hastanesi, İstanbul
[2]İstanbul Üniversitesi- Cerrahpaşa

SS-056 **Holep Cerrahisinde Farklı Enerji Kullanımının Klinik Sonuçlara Etkisi**
Effect of Different Energy Use on Clinical Outcomes in Holep Surgery
Kazım Doğan[1], Muharrem Baturu[2], Gökhan Çil[3]
[1]Gaziantep Liv Hospital Üroloji Kliniği, Gaziantep, Türkiye
[2]Gaziantep Üniversitesi Tıp Fakültesi Üroloji Ana Bilim Dalı, Gaziantep, Türkiye
[3]Sağlık Bilimleri Üniversitesi, Bağcılar Eğitim ve Araştırma Hastanesi, Üroloji Anabilim Dalı, İstanbul, Türkiye.

29 Ekim 17.00-18.00 | **SÖZLÜ BİLDİRİ OTURUMU - 5 (SS-051/SS-060)** | **SALON-D**
Oturum Başkanları: *Mehmet Sezai Oğraş, Hamit Zafer Aksoy*

SS-057 **Holmium Lazer ile Prostat Enükleasyonu (HoLEP): Demografik ve Perioperatif Sonuçlar ile Öğrenme Eğrisinin Değerlendirilmesi**
Holmium Laser Enucleation of the Prostate (HoLEP): Evaluation of Demographic and Perioperative Outcomes and Learning Curve
Muhammet Raşit Tutal, Ali Ayrancı, Ufuk Çağlar, Hüseyin Burak Yazılı, Faruk Özgör, Ömer Sarılar
Haseki Eğitim ve Araştırma Hastanesi, Üroloji Kliniği, İstanbul

SS-058 **Thulium Fiber Lazer ile Prostat Enükleasyonu(ThuFLEP) Tedavisinde Preoperatif Transüretral Katater ile Pasif Üretra Dilatasyonunun Cerrahi Başarı ve Postoperatif Üretral Darlık Gelişimi Üzerine Etkisi**
Effect of Passive Urethra Dilation with Preoperative Transurethral Catheter on Surgical Success and Postoperative Urethral Stricture Development in Thulium Fiber Laser Prostate Enucleation (ThuFLEP) Treatment
Mücahit Macit, Şenol Adanur
Atatürk Üniversitesi, Üroloji Anabilimdalı, Erzurum

SS-059 **Tek Merkez Tek Cerrah 90 Watt HoLEP Deneyimlerimiz**
Our Single Center Single Surgeon 90 Watt HoLEP Experiences
Hasan Can Kuvan, Atınç Tozsin, Burak Bilir, Muhidin Hassan İbrahim, Burak Akgül, Hakan Akdere, Ali Gözen
Trakya Üniversitesi, Üroloji Ana Bilim Dalı, Edirne

SS-060 **Bening Prostat Büyümesi cerrahi tedavisinde medikal tedavi süresinin cerrahi sonuçlarına etkisi**
The effect of medical treatment duration on surgical outcomes in the surgical treatment of Benign Prostatic Hyperplasia
Musab Köse, Arda Tongal, Adem Tunçekin
Uşak Eğitim Ve Araştırma Hastanesi

29 Ekim 18.00-19.00 | **SÖZLÜ BİLDİRİ OTURUMU - 6 (SS-061/SS-070)** | **SALON-D**
Oturum Başkanları: *Ali Seydi Bozkurt, Ramazan Topaktaş*

SS-061 Daha önce Klinefelter sendromu tanısı almış azospermi hastalarında testislerden sperm elde edilmesini öngören faktörler
Predictive Factors of Testicular Sperm Retrieval in Azoospermia Patients who diagnosed Klinefelter syndrome before
Muhlis Ünal, Anıl Dağıdır, Omar Alzamo, Furkan Palaz, Yusuf Yağız Öztürk, Muhammed Hanifi Orçan, Mustafa Melih Culha
kocaeli üniversitesi

SS-062 Subinguinal Mikrocerrahi Varikoselektomide Pulling Tekniği ve Konvansiyonel Tekniğin Etkinlik ve Güvenirliliğinin Karşılaştırılması
Comparison of the Efficacy and Safety of Pulling Technique and Conventional Technique in Subinguinal Microsurgical Varicocelectomy
Muhammed Fırat Özervarlı[1], Ahmet Halil Sevinç[3], Samet Şenel[2], Seyfettin Anıl Tantekin[1], Rıfat Burak Ergül[1], Reşat Aydın[1], Yaşar Pazır[4], Murat Dursun[5], Ateş Kadıoğlu[5]
[1]İstanbul Üniversitesi, İstanbul Tıp Fakültesi, Üroloji Anabilim Dalı, İstanbul
[2]Sağlık Bilimleri Üniversitesi, Bilkent Şehir Hastanesi, Üroloji Bölümü, Ankara
[3]Sağlık Bilimleri Üniversitesi, Kartal Lütf Kırdar Şehir Hastanesi, Üroloji Bölümü, Istanbul
[4]Elmalı Devlet Hastanesi, Üroloji Bölümü, Antalya
[5]İstanbul Üniversitesi, İstanbul Tıp Fakültesi, Üroloji Anabilim Dalı, Androloji Bilim Dalı, İstanbul

SS-063 Platelet Zengin Plazmanın Sperm Motilitesi Üzerindeki Etkinliğinin Değerlendirilmesi: Prospektif Randomize Kontrollü Pilot Çalışma
Evaluating the Efficacy of Platelet-Rich Plasma on Sperm Motility: A Prospective Randomized Controlled Pilot Study
İbrahim Oğulcan Canıtez, serhat yentur, Gökhan Çil, İsmail Engin Kandıralı
Bağcılar Eğitim ve Araştırma Hastanesi, Üroloji Kliniği, İstanbul, Türkiye

SS-064 Peyronie Hastalığında Focus Vücut Dışı Şok Dalga (ESWT) tedavisi
Focused Extracorporeal Shock Wave (ESWT) treatment for Peyronie's Disease
Khatai Gurbanlı, Bertan Tanrıbuyurdu, Mehmet Çağatay Çiçek, Hakan Kılıçarslan
Bursa Uluağ Üniversitesi, Üroloji Ana Bilim Dalı, Bursa

SS-065 Nonobstrüktif azoospermi nedeniyle mTESE uygulanan hastaların değerlendirilmesi; Tek merkez, tek cerrah deneyimi
Evaluation of patients who undergoing mTESE due to nonobstructive azoospermia; Single center, single surgeon experience
Turgay Kaçan, Ali Kaan Yıldız, Demirhan Örsan Demir, Yusuf Gökkurt, Ahmet Deniz Tuzluoğlu
Ankara Bilkent Şehir Hastanesi, Üroloji Kliniği, Ankara

SS-066 Penil fraktür onarımında erektil disfonksiyon riskini belirleyen faktörler
Factors determining the risk of erectile dysfunction in penile fracture repair
Mehmet Öztürk[1], Muharrem Baturu[2], Ömer Turğut[3], Ömer Bayrak[2], Özlem Başgut[2], Muhammed Telli[2]
[1]25 Aralık Devlet Hastanesi,Üroloji Anabilim Dalı,Gaziantep
[2]Gaziantep Üniversitesi,Üroloji Anabilim Dalı,Gaziantep
[3]Gebze Fatih Devlet Hastanesi,Üroloji Anabilim Dalı,Kocaeli

29 Ekim 18.00-19.00 | **SÖZLÜ BİLDİRİ OTURUMU - 6 (SS-061/SS-070)** | **SALON-D**
Oturum Başkanları: *Ali Seydi Bozkurt, Ramazan Topaktaş*

SS-067 **Peyronie hastalarında Non-Focus Vücut Dışı Şok Dalga (ESWT) tedavisi**
Non-focus Extracorporeal Shock Wave (ESWT) treatment in Peyronie's patients
Khatai Gurbanlı, Rıdvan Polat, Bertan Tanrıbuyurdu, Kadir Ömür Günseren, Hakan Kılıçarslan
Bursa Uluağ Üniversitesi, Üroloji Ana Bilim Dalı, Bursa

SS-068 **Peyronie hastalarında Focus ve Non-focus Vücut Dışı Şok Dalga (ESWT) tedavisinin etkinliklerinin karşılaştırılması**
Comparison of the effectiveness of Focused and Non-focus Extracorporeal Shock Wave (ESWT) therapy in Peyronie's patients
Khatai Gurbanlı, Rıdvan Polat, Fehmi Faruk Gürtürk, Kadir Ömür Günseren, Hakan Kılıçarslan
Bursa Uluağ Üniversitesi, Üroloji Ana Bilim Dalı, Bursa

SS-069 **Penil Fraktür Cerrahisinden Sonra Gelişen Nodülün Kurvatüre Etkisi Yoktur**
The Presence of Nodules Has No Effect on Curvature After Penile Fracture Surgery
Süleyman Sağır[1], Müslüm Ergün[2], Ömer Turğut[3], Ferhat Celikkaleli[4], Cüneyt Özden[5], Mustafa Güler[5]
[1]Mardin Artuklu Üniversitesi Tıp Fakultesi Üroloji AD
[2]İstanbul Atlas Üniversitesi Üroloji AD
[3]Kocaeli Gebze Fatih Devlet Hastanesi
[4]Mardin Eğitim Araştırma Hastanesi
[5]Ankara Bilkent Şehir Hastanesi

SS-070 **Penil Fraktür Tanısında Radyolojik Görüntülemenin Rolü**
The Role of Radiological Imaging in Penile Fracture Diagnosis
Burak Bilir, Caner Özer, Muhidin Hassan İbrahim, Kuvan Hasan Can, Atınç Tozsin, Gökhan Çevik, Ali Gözen
Trakya Üniversitesi Tıp Fakültesi Üroloji Anabilim Dalı

31 Ekim 16.00-17.00 | **SÖZLÜ BİLDİRİ OTURUMU - 7 (SS-071/SS-080)** | **SALON-C**
Oturum Başkanları: *Ayhan Verit, Hakan Hakkı Taşkapu*

SS-071 **Bosniak kategori 3 ve kategori 4 lezyonlarda patoloji sonuçlarımız: Bosniak Kategori 3 lezyonlar beklenenden daha malign olabilir**
Pathology Results for Bosniak Category 3 and Category 4 Lesions:
Metin Mod, Ali Selvi, Atalay Kutlu, Halil Lütfi Canat
Çam ve Sakura EAH, Üroloji Ana Bilim Dalı

SS-072 **Renal actinomycosis: surgical management of a rare case report and literature review**
Mehmet Eren Akan, İbrahim Halil Baloğlu, Sinan Levent Kireççi, Abdullah Hızır Yavuzsan, Ali Emre Çekmece
SBÜ Şişli Hamidiye Etfal Eğitim Ve Araştırma Hastanesi, Üroloji Kliniği, İstanbul

SS-073 **4 cm ve altındaki böbrek kitlelerinin cerrahi ve patoloji sonuçlarının değerlendirilmesi**
Evaluation of surgical and pathological outcomes of kidney masses 4 cm and smaller
Musab Ümeyir Karakanlı, Ahmet Boylu, Muammer Bozkurt, Levent Özcan, Alper Ötünçtemur
Sağlık Bilimleri Üniversitesi, Prof Dr Cemil Tascıoğlu Şehir Hastanesi, İstanbul

SS-074 **Şeffaf Hücreli Renal Kanserde Bilgisayarlı Tomografide Ölçülen Perirenal Yağ Doku Kalınlığı ve Çekirdek Derecesi Arasındaki İlişki**
The Relationship Between Nuclear Grade and Perirenal Fat Thickness Measured by Computed Tomography in Clear Cell Renal Cell Carcinoma
Yusuf Gökkurt[1], Tolga Karakan[1], Buğra Bilge Keseroğlu[1], Veysel Bayburtluoğlu[2], Demirhan Örsan Demir[1], Ali Kaan Yıldız[1], Turgay Kaçan[1]
[1]Ankara Bilkent Şehir Hastanesi
[2]Aksaray Eğitim ve Araştırma Hastanesi

SS-075 **Komorbiditesi Yüksek Hastalarda Renal Kitlelere Radyofrekans Ablasyon Sonuçlarımız**
Our Results of Radiofrequency Ablation of Renal Masses in Patients with High Comorbidity
Adem Alçın, Mammad Khalilov, Ferhat Keser, Özgür Kazan, Asıf Yıldırım
Medeniyet Üniversitesi, Prof. Dr. Süleyman Yalçın Şehir Hastanesi, Üroloji Ana Bilim Dalı, İstanbul

SS-076 **Küçük Böbrek Tümörlerine Yaklaşım Değişiyor mu? Prof Dr Cemil Taşçıoğlu Hastanesi Deneyimi**
Are Approaches to Small Renal Tumors Changing? The Experience of Prof. Dr. Cemil Taşçıoğlu Hospital
Musab Ümeyir Karakanlı, Ahmet Boylu, Levent Özcan, Emre Can Polat, Mustafa Erkoç, Muammer Bozkurt, Eyyüp Danış, Mehmet Gökhan Çulha, Alper Ötünçtemur
Sağlık Bilimleri Üniversitesi, Prof Dr Cemil Tascıoğlu Şehir Hastanesi, İstanbul

SS-077 **Laparoskopik Donör Nefrektomi Hastalarının 1 Yıllık Sonuçlarını Etkileyen Faktörlerin Retrospektif Değerlendirilmesi**
Retrospective Evaluation of Factors Affecting 1-Year Outcomes in Patients Undergoing Laparoscopic Donor Nephrectomy
Selçuk İçer, Javanshir Bakirov, Mehmet Çağatay Çiçek, Kadir Ömür Günseren, İsmet Yavaşcaoğlu
Bursa Uluağ Üniversitesi, Üroloji Ana Bilim Dalı, Bursa

SS-078 **Our experience with native pyeloureterostomy ın a patient with ureteral necrosis after renal transplantation**
Renal transplantasyon sonrası üreter nekrozu gelişen hastamızda nativ piyeloüreterostomi deneyimimiz
Hüseyin Biçer, Ömer Şahin, Hasan Oruç Eroğlu, Sefa Günal, Abdullah Gölbaşı, Cemil Bayraktar, Eren Cengiz, Ahmet Gür, Mert Ali Karadağ
Kayseri Şehir Hastanesi Üroloji Ana Bilim Dalı,Kayseri

31 Ekim 16.00-17.00 | **SÖZLÜ BİLDİRİ OTURUMU - 7 (SS-071/SS-080)** | **SALON-C**
Oturum Başkanları: *Ayhan Verit, Hakan Hakkı Taşkapu*

SS-079 **3 Renal Kist Hidatik Olgularının Sunumu: Klinik Prezantasyonları ve Tedavileri**
Presentation of 3 Cases of Renal Hydatid Cysts: Clinical Presentations and Treatments
Asylbek Samatov, Muammer Bozkurt, Ahmet Boylu, Alper Ötünçtemur
Sağlık Bilimleri Üniversitesi Üroloji Ana Bilim Dalı Prof.Dr.Cemil Taşcıoğlu Şehir Hastanesi,istanbul

SS-080 **Üçüncü Basamak Merkezde Renal Hidatik Kistlerin Yönetimi: Tanı, Cerrahi Yaklaşımlar ve Takip Sonuçları**
Management of Renal Hydatid Cysts in a Tertiary Center: Diagnosis, Surgical Approaches, and Follow-Up Outcomes
Fatih Oğuz[1], Bayram Alp[1], Serhat Toprak[2], Leyla Karaca[3], İbrahim Topçu[1]
[1]İnönü Üniversitesi, Üroloji Anabilim Dalı, Malatya
[2]İnönü Üniversitesi, Patoloji Anabilim Dalı, Malatya
[3]İnönü Üniversitesi, Radyoloji Anabilim Dalı, Malatya

31 Ekim 17.00-18.00 | **SÖZLÜ BİLDİRİ OTURUMU - 8 (SS-081/SS-090)** | **SALON-C**
Oturum Başkanları: *Emre Tüzel, Eymen Gazel*

SS-081 **Retzius koruyucu robot yardımlı laparoskopik radikal prostatektomi: İlk 50 vaka deneyimimiz**
Retzius sparing robot-assisted laparoscopic radical prostatectomy: Our experience with the first 50 cases
Demirhan Örsan Demir[1], Mustafa Güler[1], Mehmet Ali Karagöz[2]
[1]Bilkent Şehir Hastanesi, Üroloji Kliniği, Ankara
[2]Bursa Doruk Hastanesi

SS-082 **Radikal prostatektomi uygulanan cT3 prostat kanseri hastalarının değerlendirilmesi: son 10 yıllık deneyimlerimiz**
Evaluation of cT3 prostate cancer patients undergoing radical prostatectomy: our experience in the last 10 years
Veli Duman, Rahmi Aslan
Yüzüncüyıl Ünivesitesi,Üroloji Ana Bilim Dalı,Van

SS-083 **Retzius Koruyucu Robotik Radikal Prostatektomi: Median Lob Varlığının Cerrahi Sınır Pozitifliği Üzerinde Etkisi Var Mı?**
"Does the Presence of a Median Lobe Have an Impact on Surgical Margin Positivity in Retzius-Sparing Robotic Radical Prostatectomy?
Mustafa Yavuztürk, Lütfi İhsan Boyaci, Ali Kaan Yildiz
Ankara Bilkent Şehir Hastanesi Üroloji Kliniği, Ankara

SS-084 **Açık Radikal Retropubik Prostatektomi Uygulanan Hastalarda Dorsal Ven Kompleksinin Parmakla Künt Diseksiyonu ile Kontrol Edilmesinin Kontinans ve Transfüzyon Üzerine Etkileri**
The Effects of Controlling Dorsal Vein Complex with Finger Blunt Dissection on Continence and Transfusion in Patients Undergoing Open Radical Retropubic Prostatectomy
Mustafa Kaba, Mahmut Uğurlu, Cihat Aytekin, Ender Cem Bulut, Fazlı Polat, Süleyman Yeşil, Ali Atan
Gazi Üniversitesi Tıp Fakültesi Hastanesi Üroloji Anabilim Dalı,Ankara

SS-085 **Radikal Prostatektomi Sonrası Fonksiyonel Sonuçlarımız**
Functional Outcomes After Radical Prostatectomy
Ertürk Altun, Safa Akyol, Mustafa Kutalp Kaplan, Doğan Sabri Tok, Erhan Demirelli, Ercan Ogreden, Ural Oguz
Giresun Üniversitesi Tıp Fakültesi, Üroloji Ana Bilim Dalı, Giresun

SS-086 **Avrupa Üroloji Derneği kılavuzları çerçevesinde, PSA dansitesi ve PIRADS skoruna göre alınan prostat biyopsisi sonuçlarımız**
Our prostate biopsy results according to PSA density and PIRADS score within the context of the European Association of Urology guidelines
Atilla Satır, Anıl Erkan
Bursa Yüksek İhtisas Eğitim ve Araştırma Hastanesi

SS-087 **Transperineal Prostat Biyopsisi İlk 250 Hasta Deneyimlerimiz**
Transperineal Prostate Biopsy: Our Experience with the First 250 Patients
Mustafa Işıkdoğan[1], Mehmet Duvarcı[1], Erdem Öztürk[1], Eriz Özden[2]
[1]Sağlık Bilimleri Üniversitesi Dr.Abdurrahman Yurtaslan Ankara Onkoloji Eğitim ve Araştırma Hastanesi
[2]Eriz Özden Radyoloji Kliniği

31 Ekim 17.00-18.00 | **SÖZLÜ BİLDİRİ OTURUMU - 8 (SS-081/SS-090)** | **SALON-C**
Oturum Başkanları: *Emre Tüzel, Eymen Gazel*

SS-088 **Laparoskopik üretra koruyucu basit prostatektomi: retrograd ejakülasyonun ve alt üriner sistem semptomlarının korunmasında ilk klinik deneyimimiz**
Laparoscopic urethra-sparing simple prostatectomy: initial clinical experience in preservation of retrograde ejaculation and lower urinary tract symptoms
Necmi Bayraktar, Ferhat Eren, Ahmet Bindayı
Burhan Nalbantoğlu Devlet Hastanesi, Üroloji Departmanı

SS-089 **Transperineal ve Transrektal Prostat Biyopsisi: Radikal Prostatektomide Patolojik Bulguların Karşılaştırmalı İncelemesi**
Transperineal vs. Transrectal Prostate Biopsy: A Comparative Study of Pathological Findings in Radical Prostatectomy
Tuncel Uzel, Mustafa Işıkdoğan, Erdem Öztürk
Sağlık Bilimleri Üniversitesi Dr.Abdurrahman Yurtaslan Ankara Onkoloji Eğitim ve Araştırma Hastanesi

SS-090 **Radikal Prostatektomi Sonrası Pozitif Cerrahi Sınırı Olan Hastalarda Biyokimyasal Nükssüz Sağkalımı Etkileyen Faktörler**
Factors Affecting Biochemical Recurrence-Free Survival in Patients with Positive Surgical Margin After Radical Prostatectomy
Yavuz Mert Aydın[1], Ahmet Bilgihan Şahin[2], Kadir Ömür Günseren[3], Mehmet Çağatay Çiçek[3], İsmet Yavaşcaoğlu[3]
[1]Bursa Jimer Hastanesi
[2]Bursa Uludağ Üniversitesi, Tıbbi Onkoloji Anabilimdalı, Bursa
[3]Bursa Uludağ Üniversitesi, Üroloji Anabilimdalı, Bursa

01 Kasım 10.30-11.30 | **SÖZLÜ BİLDİRİ OTURUMU - 9 (SS-091/SS-100)** | **SALON-A**
Oturum Başkanları: *Erkan Sönmezay, Sefa Alperen Öztürk*

SS-091 **Tıp öğrencileri arasında alt üriner sistem semptomlarının prevalansı ve etkileyen faktörler**
Prevalence of lower urinary tract symptoms and contributing factors among medical students
Muharrem Baturu[1], Alper Aytekin[2], Ömer Bayrak[1], Özlem Başgut[1], Ilker Seckİner[1], Mehmet Öztürk[3], Muhammed Yalgettekin[1]
[1]Gaziantep Üniversitesi, Üroloji Ana Bilim Dalı, Gaziantep
[2]Gaziantep Üniversitesi, Genel cerrahi Ana Bilim Dalı, Gaziantep
[3]25 Aralık devlet hastanesi, Üroloji Ana Bilim Dalı, Gaziantep

SS-092 **Üriner İnkontinans Hastalarında Antikolinerjik İlaç Yükü ve Klinik Kırılganlık Arasındaki İlişki**
The Relationship Between Anticholinergic Drug Burden and Clinical Frailty in Patients with Urinary Incontinence
Baki Derhem[1], Miraç Ataman[2], Ercan Yuvanç[2]
[1]Kırıkkale Üniversitesi, Tıp Fakültesi, Aile Hekimliği Anabilim Dalı, Kırıkkale
[2]Kırıkkale Üniversitesi, Tıp Fakültesi, Üroloji Anabilim Dalı, Kırıkkale

SS-093 **Nörojenik alt üriner sistem disfonksiyonunda Onabotulinum A toksininin tedavi etkinliği için öngörücü ürodinamik parametreler**
Predictive urodynamic parameters for the treatment efficacy of Onabotulinum A toxin in neurogenic lower urinary tract dysfunction
Muharrem Baturu, Ömer Bayrak, Yusuf Yaşar, Özlem Başgut, İlker Seckİner, Hüseyin Kalkan
Gaziantep Üniversitesi, Üroloji Ana Bilim Dalı, Gaziantep

SS-094 **İnterstisyel sistit hastalığında x-kromozomu inaktivasyonunun rolünün araştırılması**
Investigation of the role of x-chromosome inactivation in interstitial cystitis
Rıdvan Polat[1], Selçuk İçer[1], Burhan Coşkun[1], Sımpel Pantır Retzep[2], Yavuz Onur Danacıoğlu[3], Hakan Polat[3], Tuncay Toprak[4], Mehmet Gökhan Çulha[5], Muhammet Murat Dinçer[6], Ahmet Karakeçi[7], Yunus Çolakoğlu[8], Elif Uz Yıldırım[2]
[1]Bursa Uludağ Üniversitesi, Tıp Fakültesi, Üroloji ABD, Bursa
[2]Bursa Uludağ Üniversitesi, Fen Bilimleri Enstitüsü, Moleküler Biyoloji ve Genetik ABD, Bursa
[3]İstanbul Bakırköy Dr. Sadi Konuk Eğitim Araştırma Hastanesi, Üroloji Kliniği, İstanbul
[4]Fatih Sultan Mehmet Eğitim Araştırma Hastanesi, Üroloji Kliniği, İstanbul
[5]Okmeydanı Eğitim Araştırma Hastanesi, Üroloji Kliniği, İstanbul
[6]Sağlık Bilimleri Üniversitesi, Bağcılar Eğitim Araştırma Hastanesi, Üroloji Kliniği, İstanbul
[7]Fırat Üniversitesi, Tıp Fakültesi, Üroloji ABD, Elazığ
[8]İstanbul Başakşehir Çam ve Sakura Şehir Hastanesi, Üroloji Kliniği, İstanbul

SS-095 **Rekürren Üriner Sistem Enfeksiyonu olan Hastalarda Cranberry, Kırmızı Kantaron, Quercetin ve Sudan Bamyası Ekstresi Karışımının Koruyucu Etkinliği ve Güvenilirliği**
Preventive Efficacy and Safety of a Mixture of Cranberry, Red Centaury, Quercetin and Sudan Okra Extract in Patients with Recurrent Urinary Tract Infection
Mehmet Gökhan Gökhan Çulha, Mustafa Erkoç, Muammer Bozkurt, Levent Özcan, Emre Can Polat, Alper Ötünçtemur
Sağlık Bilimleri Üniversitesi, Prof. Dr. Cemil Taşcıoğlu Şehir Hastanesi, Üroloji Kliniği, İstanbul

01 Kasım 10.30-11.30 | **SÖZLÜ BİLDİRİ OTURUMU - 9 (SS-091/SS-100)** | **SALON-A**
Oturum Başkanları: *Erkan Sönmezay, Sefa Alperen Öztürk*

SS-096 **Üroloji uzmanlık eğitiminde BPH cerrahi tedavisi: güncel durum ve uzmanlık öğrencilerinin beklentileri: Türk Üroloji Akademisi ve Türkiye ESRU çalışması**
BPH surgical treatment in urology residency education: current status and expectations of residents: Turkish Academy of Urology and ESRU - Turkey study
Mehmet Özalevli[1], Emin Gürtan[2], Berk Bulut[1], Kadir Eryılmaz[3], Fatih Yıldırım[4], Ertürk Altun[5], Taner Hacıosmanoğlu[6], Serdar Başboğa[7], Taylan Oksay[3]
[1]Sağlık Bilimleri Üniversitesi, Gaziosmanpaşa Eğitim ve Araştırma Hastanesi, Üroloji Kliniği, İstanbul
[2]Bayburt Devlet Hastanesi, Bayburt
[3]Süleyman Demirel Üniversitesi Tıp Fakültesi, Üroloji Anabilim Dalı, Isparta
[4]Sağlık Bilimleri Üniversitesi, Trabzon Kanuni Eğitim ve Araştırma Hastanesi, Üroloji Kliniği, Trabzon
[5]Giresun Üniversitesi Eğitim ve Araştırma Hastanesi, Üroloji Kliniği, Giresun
[6]Gaziantep Şehitkamil Devlet Hastanesi, Gaziantep
[7]Yüksekova Devlet Hastanesi, Hakkari

SS-097 **Laparoskopik Cerrahi Tecrübelerimiz**
Our Laparoscopic Surgery Experiences
Erhan Ateş, Çağatay Özsoy, Ahmet Emre Şahin, Burak Güler
Aydın Adnan Menderes Üniversitesi, Üroloji Ana Bilim Dalı, Aydın

SS-098 **5 cm ve üzeri sürrenal lezyonlarında Laparoskopik Sürrenalektomi**
Laparoscopic Adrenalectomy for Adrenal Lesions 5 cm and Larger
Khatai Gurbanlı, Bertan Tanrıbuyurdu, Mehmet Çağatay Çiçek, Kadir Ömür Günseren, İsmet Yavaşcaoğlu
Bursa Uluağ Üniversitesi, Üroloji Ana Bilim Dalı, Bursa

SS-099 **Radikal Nefroüreterektomi Yapılan Hastalarda Pre-op Dönemde Ayrı Seans Tanısal URS Yapılması Hastaların Ameliyat Tarihini Geciktiriyor Mu?**
Does Performing Diagnostic URS in a Separate Session Delay Radical Nephrectomy Dates?
Alp Bardakcı, Ali Kaan Yıldız
Bilkent Şehir Hastanesi, Üroloji Anabilimdalı,Ankara

SS-100 **Mesane tümörünü taklit eden ürogenital tüberküloz vakası**
“Genitourinary Tuberculosis Mimicking a Bladder Tumor Case”
Halit Yasin Şahin, Hasan Batuhan Arabaci, Muhammed Emin Polat, Erdem Koç
Ankara Bilkent Şehir Hastanesi, Üroloji Kliniği, Ankara

01 Kasım 08.30-09.30 | **SÖZLÜ BİLDİRİ OTURUMU - 10 (SS-101/SS-110)** | **SALON-D**

Oturum Başkanları: *Erkan Erkan, Ahmet Güzel*

SS-101 **Bükülebilir ve aspirasyonlu üreteral erişim kılıfı kullanımının retrograd intrarenal cerrahi sonuçlarına etkisi**
The effect of use a flexible and navigable suction ureteral access sheath on the outcomes of retrograde intrarenal surgery
Muammer Babayiğit, Veysel Bayburtluoğlu, Abdulkadir Nazım Kankılıç
Aksaray Üniversitesi, Üroloji Anabilim Dalı, Aksaray

SS-102 **20mm> böbrek taşlarında supin pozisyonda mPCNL ve RIRS karşılaştırılması. Eğilim puanı eşleştirmesi analizi**
Comparison between supine mPCNL and RIRC in 20mm>kidney stones. Propensity Score Analysis
Eralp Kubilay[1], Osman Yangın[2], Ferhat Eren[2]
[1]Yakın Doğu Üniversitesi Tıp Fakültesi Üroloji AD.
[2]Dr. Burhan Nalbantoğlu Devlet Hastanesi Üroloji Kliniği

SS-103 **Obez Hastalarda 1-2 cm Renal Pelvis Taşlarının ESWL ve FURS Sonuçlarının Karşılaştırılması**
Comparison of ESWL and FURS Results of 1-2 cm Renal Pelvis Stones in Obese Patients
Yusuf Arıkan[1], Ali Emre Fakir[2]
[1]Sağlık Bilimleri Üniversitesi,İzmir Tepecik Eğitim ve Araştırma Hastanesi, Üroloji Kliniği
[2]Sağlık Bilimleri Üniversitesi,Bakırköy Dr. Sadi Konuk Eğitim ve Araştırma Hastanesi Üroloji Kliniği

SS-104 **Perkütan Nefrolitotomi (PNL) Esnasında Oluşan Kolon Perforasyonu ve Komplikasyonun Yönetimi: 4 Olgu**
Management of Colon Perforation and Complication During Percutaneous Nephrolithotomy (PNL): 4 Cases
Fahri Erkan Sadioğlu, Çağrı Şenocak, Fahrettin Görkem Güvenir, Ömer Faruk Bozkurt
Ankara Atatürk Sanatoryum Eğitim ve Araştırma Hastanesi, Üroloji Kliniği, Ankara

SS-105 **USG ve Fleksible Üreteroskop Eşliğinde Endovizyonik PNL Giriş ve Dilatasyonunun Standart PNL'ye Göre Kıyaslaması**
Comparison of Endovisionic PNL Entry and Dilatation Guided by Usg and Flexible Ureteroscope Compared to Standard PNL
Hüseyin Biçer, Eren Cengiz, Ömer Faruk Kır, Hasan Oruç EROĞLU, Ercan Arslan
Kayseri Şehir Hastanesi /Üroloji Anabilim Dalı

SS-106 **Yeni Esnek Aspirasyonlu Üreteral Erişim Kılıfı ile Yüksek Enerjili Laser Kullanılan Retrograd İntrarenal Cerrahi ile Perkütan Nefrolitotomi Yöntemlerinin Karşılaştırılması**
The Comparison of Retrograde Intrarenal Surgery Using High-Energy Laser with a New Flexible Aspiration Ureteral Access Sheath and Percutaneous Nephrolithotomy Techniques
Ümit Özdemir, Ömer Faruk Çavdar, Hakan Hakkı Taşkapu
Necmettin Erbakan Üniversitesi Meram Tıp Fakültesi, Üroloji Ana Bilim Dalı, Konya

SS-107 **2-3 cm Renal Pelvis Taşlarında Retrograd İntrarenal Cerrahi ve Perkütan Nefrolitotomi Etkinliğinin Karşılaştırılması**
Comparison of the Efficacy of Retrograde Intrarenal Surgery and Percutaneous Nephrolithotomy in 2-3 cm Renal Pelvis Stones
Reha Ordulu[1], İlayda Yıldırım[2], Emrah Küçük[2], Ekrem Akdeniz[1], Mahmut Ulubay[2], Mustafa Kemal Atilla[2]
[1]Samsun Eğitim ve Araştırma Hastanesi, Üroloji Kliniği, Samsun
[2]Samsun Üniversitesi Tıp Fakültesi, Üroloji Anabilim Dalı, Samsun

01 Kasım 08.30-09.30 | **SÖZLÜ BİLDİRİ OTURUMU - 10 (SS-101/SS-110)** | **SALON-D**
Oturum Başkanları: *Erkan Erkan, Ahmet Güzel*

SS-108 **Perkütan Nefrolitotomide Farklı Anestezi Yöntemlerinin Hemodinami Üzerine Etkileri: Spinal-Genel Anestezi Karşılaştırmalı Çalışma**
Effects of Different Anesthesia Methods on Hemodynamics in Percutaneous Nephrolithotomy: Spinal-General Anesthesia Comparative Study
Salih Bürlukkara, Meriç Doğukan Demir
Karabük Üniversitesi Tıp Fakültesi, Karabük

SS-109 **RIRS spinal anestezi ile yapılabilir mi?**
Can RIRS be performed with spinal anesthesia?
Feyzi Sinan Erdal, Şevval Yaprak
Haseki Eğitim ve Araştırma Hastanesi, Üroloji Bölümü, İstanbul

SS-110 **Endoskopik üreter/böbrek taşı tedavisi (URS-RIRS) tedavi başarısı ve post operatif erken dönem komplikasyonları: Pre/Per-operatif faktörler ve inflamatuar indeksler (SII, SIRI) prediktif olabilir mi ?**
Endoscopic ureter/kidney stone treatment (URS-RIRS) treatment success and early post-operative complications: Can pre/peri-operative factors and inflammatory indices (SII, SIRI) be predictive?
Muhammet Hİlmİ Enes Aracİ, Hüseyin Aytaç Ateş, Uğur Yücetaş, Erkan Erkan
Sağlık Bilimleri Üniversitesi, İstanbul Sağlık Uygulama ve Araştırma Merkezi, Üroloji Kliniği, İstanbul

01 Kasım 09.30-10.30 | **SÖZLÜ BİLDİRİ OTURUMU - 11 (SS-111/SS-120)** | **SALON-D**
Oturum Başkanları: *Serdar Karadağ, Osman Ergün*

SS-111 **Sünnet cerrahisinde termokoter tekniği: Tek merkez bir yılık sonuçlarımız**
Thermocautery technique in circumcision surgery: Our single center one-year results
Alper Şimşek
Siverek Devlet Hastanesi, Üroloji Kliniği, Şanlıurfa

SS-112 **Yüksek yerleşimli inmemiş testis olgularında uygulanan Prentiss ve modifiye Prentiss manevralarının sonuçlarının karşılaştırılması**
Comparison of the outcomes of Prentiss and modified Prentiss maneuvers in undescended testis
Ali Sezer
Konya Şehir Hastanesi, Çocuk Ürolojisi Kliniği

SS-113 **Vezikoüreteral reflü hastalarında subüreterik dekstranomer-hyaluronik asit enjeksiyonu sonuçlarımız**
Results of subureterıc dextranomer-hyaluronic acid injektion in patients with vesicoureteral reflux
Mazlum Özkan, Muhammed Kotan, Muhammed Fatih Keleş, Rahmi Aslan, Kerem taken
Van Yüzüncü Yıl Üniversitesi,Üroloji Ana Bilim Dalı,Van

SS-114 **Transperitoneal Laparoskopik Adrenalektomi - İlk Deneyimlerimiz**
Transperitoneal Laparoscopic Adrenalectomy - Our Initial Experiences
Tarık Gufran Aliefendioğlu[1], Soner Çoban[1], Muhammet Guzelsoy[1], Salim Zengin[1], Abdullah Gul[1], Mutlu Güneş[2], Ahmet Mermertaş[1], Oğuzhan Akpınar[1], Muhammed Fahri Samuk[1], Ali Riza Turkoglu[1]
[1]Bursa Yüksek İhtisas Eğitim Ve Araştırma Hastanesi, Üroloji Anabilim Dalı,Bursa, Türkiye
[2]Bursa Yüksek İhtisas Eğitim Ve Araştırma Hastanesi, Endokrinoloji Anabilim Dalı,Bursa, Türkiye

SS-115 **Kemoterapi sonrasi retroperitoneal lenf nodu diseksiyonu: tersiyer bir merkezden orta dönem sağkalim verileri içeren bir vaka serisi**
Retroperitoneal lymph node dissection after chemotherapy: a case series with mid-term survival data from a tertiary center
Muhammed Ali Kaya, Yunus Çolakoğlu, Halil Lütfi Canat
Çam ve Sakura Şehir Hastanesi

SS-116 **Paratestiküler Kitlelerin Tanı ve Tedavi Yöntemleri: 14 Olguluk Seri**
Diagnosis and Treatment Methods of Paratesticular Masses: Series of 14 Cases
Adem Altunkol, Berkay Ekinci, Mustafa Furkan Özova, Buğra Aksay, Ergün Alma, Kadir Karkin, Ediz Vuruşkan, Hakan Erçil
Sağlık Bilimleri Üniversitesi, Adana Şehir Eğitim ve Araştırma Hastanesi, Üroloji Kliniği, Adana

SS-117 **Tek Merkez Testis Torsiyon Deneyimlerimiz**
Single-Center Testicular Torsion Experiences
Caner Özer, Bulut Bildik, Hasan Can Kuvan, Muhİdİn HASSAN İBRAHİM, Atınç Tozsin, HAKAN AKDERE
Trakya Üniversitesi Tıp Fakültesi

SS-118 **Tip IA ve Tip IB Üretral Duplikasyonunun Birlikte Olduğu Üretral Triplikasyonu: Nadir Bir Olgu Sunumu**
Urethral Triplication with Type IA and Type IB Urethral Duplication: A Rare Case Report
Bakytbek Kozubaev[1], Yılmaz Aksoy[2], Mücahit Macit[2], Salih Al[3], Ahmet Utku Kukuş[2], Onur Kaya[2]
[1]Ceylanpınar Devlet Hastanesi, Üroloji Anabilimdalı, Şanlıurfa
[2]Atatürk Üniversitesi, Üroloji Anabilimdalı, Erzurum
[3]Kaçkar Devlet Hastanesi, Üroloji Anabilimdalı, Rize

01 Kasım 09.30-10.30 | **SÖZLÜ BİLDİRİ OTURUMU - 11 (SS-111/SS-120)** | **SALON-D**
Oturum Başkanları: *Serdar Karadağ, Osman Ergün*

SS-119 **Skrotal apse ile karışan brucella epididimoorşiti**
Brucella epididymoorchitis confused with scrotal abscess
Mehmet Akif Ramazanoglu[1], İbrahim Sibal[1], Bünyamin Kasap[2], Ferda Turan[1]
[1]Sağlık Bilimleri Üniversitesi Trabzon Kanuni Eğitim ve Araştırma Hastanesi,Üroloji Bölümü,Trabzon,Türkiye
[2]Sağlık Bilimleri Üniversitesi Trabzon Kanuni Eğitim ve Araştırma Hastanesi,Mikrobiyoloji Laboratuvarı,Trabzon,Türkiye

SS-120 **Larsen Sendromu ve Primer Obstrüktif Megaüreter: Olgu Sunumu**
Primary Obstructive Megaureter and Larsen Syndrome: Case Report
Halil İbrahim İvelik, Mehmet Sevim, Okan Alkış, İbrahim Güven Kartal, Şeref Coşer, Bekir Aras
Kütahya Sağlık Bilimleri Üniversitesi, Üroloji Ana Bilim Dalı, Kütahya

01 Kasım 10.30-11.30 | **SÖZLÜ BİLDİRİ OTURUMU - 12 (SS-121/SS-130)** | **SALON-D**
Oturum Başkanları: *Şaban Oğuz Demirdöğen, İbrahim Buldu*

SS-121 **Sistemik inflamatuvar indeks, internal üretrotomi sonrası nüksü öngörmede diğer hematolojik parametrelerden daha üstündür**
Systemic inflammatory index is superior to other hematological parameters in predicting recurrence after internal urethrotomy
Ahmet Boylu, Kahraman Aksoy, Levent Özcan, Emre Can Polat, Mustafa Erkoç, Eyyüp Danış, Muammer Bozkurt, Mehmet Gökhan Çulha, Alper Ötünçtemur
Sağlık Bilimleri Üniversitesi, Prof. Dr. Cemil Taşcıoğlu Şehir Hastanesi, Üroloji Ana Bilim Dalı, İstanbul

SS-122 **Antikoagülan ve antiplatelet tedavisi altında endoskopik olmayan ameliyat yapılabilir mi?**
Can Non-endoscopic surgery be performed under anticoagulant and antiplatelet treatment?
Tolga Doğan, Hasan Cem Yakut, Mustafa Erkoc, Eyyüp Danış, Mehmet Gokhan Culha, Emre Can Polat, Muammer Bozkurt
Sağlık Bilimleri Üniversitesi Üroloji Ana Bilim Dalı Prof.Dr.Cemil Taşcıoğlu Şehir Hastanesi İstanbul

SS-123 **Böbrek Taşı ile İlgili Sorulara Yapay Zeka Tarafından Üretilen Yanıtların Kalitesinin Değerlendirilmesi: ChatGPT vs Google Gemini**
Assessing the Quality of AI-Generated Responses to Kidney Stone Questions: ChatGPT vs Google Gemini
Muhammet Raşit Tutal, Ufuk Çağlar, Oğuzhan Yıldız, Bilge Sena Tataroğlu, Abdurrahman Muhammed, Ömer Sarılar, Faruk Özgör
Haseki Eğitim ve Araştırma Hastanesi, Üroloji Kliniği, İstanbul

SS-124 **ChatGPT-4'ün böbrek taşı konusundaki en popüler sorgulara verdiği yanıtların değerlendirilmesi**
Evaluating ChatGPT-4's responses to the most popular kidney stone queries
Özgür Arıkan, Ahmet Keleş, Asıf Yıldırım
İstanbul Medeniyet Üniversitesi Göztepe Prof. Dr. Süleyman Yalçın Şehir Hastanesi

SS-125 **Tıp Öğrencileri için Orijinal Hibrid Üroloji Eğitimi:Bir Üroloji Kliniği Deneyimi**
Original Hybrid Urology Training for Medical Students: A Urology Clinic Experience
Mustafa Sesli, İsa Kamil Taşdemir, Erdem Akbay, Erim Erdem, Selahittin Çayan, Murat Bozlu, Ercüment Ulusoy, Hasan Erdal Doruk, Mesut Tek
Mersin Üniversitesi Tıp Fakültesi,Üroloji Anabilimdalı

SS-126 **Renal Kolik ve Hidroüreteronefrozlu Gebe Hastaların Gebelik ve Gebelik Sonrası Yönetimi**
Pregnancy and Post-Pregnancy Management of Pregnant Patients with Renal Colic and Hydroureteronephrosis
Ramazan UĞUR, Abdullah Zilan, Direnç Özbörü, Ahmet Eren Sağır, Halil Lutfi Canat
Başakşehir Çam ve Sakura Şehir Hastanesi, Üroloji Ana Bilim Dalı, İstanbul

SS-127 **Makroskopik hematürinin nadir bir nedeni: Primer mesane paraganlioması**
A rare cause of macroscopic hematuria: Primary bladder paraganlioma
Ömer Işık, Mehmet Tor, Ali Nebioğlu, Barış Saylam, Ozan Efesoy
Mersin Şehir Eğitim ve Araştırma Hastanesi, Üroloji Kliniği

01 Kasım 10.30-11.30 | **SÖZLÜ BİLDİRİ OTURUMU - 12 (SS-121/SS-130)** | **SALON-D**
Oturum Başkanları: *Şaban Oğuz Demirdöğen, İbrahim Buldu*

SS-128 Pelvik ektopik böbreklerde cerrahi tedavi yönetimi: üç tekniğin değerlendirilmesi
Outcomes of surgical stone management in pelvıc ectopıc kidneys: evaluation of three different approaches
Fatih Bicaklioglu[1], Mahmut Selman Mert[1], Resul Sobay[2], Özgür Arıkan[3], Mehmet Erhan Aydın[4], Mehmet Uslu[5], Salih Yıldırım[6], Kemal Sarıca[7]
[1]Kartal Dr Lütfi Kırdar Şehir Hastanesi, Üroloji Kliniği, İstanbul
[2]Ümraniye Eğitim ve Araştırma Hastanesi, Üroloji Kliniği, İstanbul
[3]Göztepe Prof Dr Süleyman Yalçın Şehir Hastanesi, Üroloji Kliniği, İstanbul
[4]Eskişehir Şehir Hastanesi, Üroloji Kliniği, Eskişehir
[5]Kafkas Üniversitesi,Üroloji Ana Bilim Dalı, Kars
[6]Sancaktepe Şehit Prof Dr İlhan Varank Eğitim ve Araştırma Hastanesi, Üroloji Kliniği, İstanbul
[7]Sancaktepe Şehit Prof Dr İlhan Varank Eğitim ve Araştırma Hastanesi, Üroloji Kliniği, İstanbul; Biruni Üniversitesi, Üroloji Anabilim Dalı, İstanbul

SS-129 Gluteal Miksiyon ile Ortaya Çıkan Üreteral Yaralanma
Ureteral injury presenting with gluteal micturition
Osman Gercek[1], Kemal Ulusoy[1], Kutay Topal[2], Arif Demirbaş[3]
[1]Afyonkarahisar Sağlık Bilimleri Üniversitesi, Üroloji Kliniği, Afyonkarahisar, Türkiye
[2]Afyonkarahisar Devlet Hastanesi, Üroloji Kliniği, Afyonkarahisar, Türkiye
[3]Bursa Doruk Nilüfer Hastanesi, Üroloji Kliniği, Bursa, Türkiye

SS-130 Penil ve bulber üretra darlığı olan hastada tek seansta bukkal mukoza üretroplasti ve uç-uca anastomotik üretroplasti
Single-session buccal mucosa urethroplasty and end-to-end anastomotic urethroplasty in a patient with penile and bulbar urethral stricture
Muhammet Şahin Yılmaz, Mustafa Kemal Atilla, İlayda Yıldırım
Samsun Üniversitesi, Samsun Eğitim Ve Araştırma Hastanesi

31 Ekim 15.10-15.30 | **ÜHD-BİLDİRİ OTURUMU (SS-131/SS-135)** | **SALON-D**
Oturum Başkanları: *Ezgi Seyhan Ak, Yeliz Çulha*

SS-131 **Ürodinami işleminde hastalara uygulanan aromaterapinin anksiyete ve serum kortizol düzeyine etkisi: Randomize kontrollü çalışma**
The effect of aromatherapy during urodynamic testing on patients anxiety and cortisol levels: Randomized controlled trial
Elife Kettaş Dölek[1], Gülay Altun Uğraş[2]
[1]Mersin Üniversitesi Hastanesi, Mersin, Türkiye
[2]Mersin Üniversitesi Hemşirelik Fakültesi, Mersin, Türkiye

SS-132 **Kintsugi Felsefesi ve Hemşirelik Bakımı: Yaraların Altınla Onarılması**
Kintsugi Philosophy and Nursing Care: Healing Wounds with Gold
Şebnem Dinçer
Liv Hospital Vadistanbul, İstanbul

SS-133 **Üroloji servislerinde çalışan hemşirelerin sıvı-elektrolit izlemi ve yönetimine ilişkin bilgi ve uygulamaları**
Knowledge and practices of nurses working in urology services on fluid-electrolyte monitoring and management
Ezgi Seyhan Ak[1], Yeliz Çulha[2], Esra Eren[3], Ayfer Özbaş[4]
[1]Florence Nightingale Hemşirelik Fakültesi, Cerrahi Hastalıkları Hemşireliği Anabilim Dalı,İstanbul Üniversitesi-Cerrahpaşa, İstanbul, Türkiye
[2]Florence Nightingale Hemşirelik Fakültesi, Hemşirelik Esasları Anabilim Dalı, İstanbul Üniversitesi-Cerrahpaşa, İstanbul, Türkiye
[3]Hemşirelik Bölümü,Medipol Üniversitesi, İstanbul, Türkiye
[4]Florence Nightingale Hastanesi Hemşirelik Yüksekokulu,Demiroğlu Bilim Üniversitesi, İstanbul, Türkiye

SS-134 **Dijital Sağlık Kaynaklarının Etkinliği: Avrupa Üroloji Derneği Hasta Bilgilendirme Videolarının Analizi**
The effectiveness of digital health resources: An analysis of the European Urology Association's patient information videos
Fatma Vural, Nazife Gamze Özer Özlü
Dokuz Eylül Üniversitesi, Hemşirelik Fakültesi, İzmir

SS-135 **Benign Prostat Hiperplazisi Nedeniyle Transvezikal Prostatektomi ve Holmium Lazerle Prostat Enükleasyonu Yöntemlerinin Postoperatif Dönem Hasta Bakımındaki Farklılıkları**
Differences in Postoperative Patient Care Between Transvesical Prostatectomy and Holmium Laser Enucleation of the Prostate Due to Benign Prostatic Hyperplasia
Dilara Bilgeoğlu, Gülseven Eda Koca, Halil Lütfi Canat
T.C. İstanbul Başakşehir Çam ve Sakura Şehir Hastanesi, Üroloji kliniği, İstanbul

29 Ekim 17.00-18.00 | **VİDEO BİLDİRİ OTURUMU - 1 (VS-01/VS-10)** | **SALON-C**
Oturum Başkanları: *Ömer Koraş, Akif Erbin*

VS-01 **İdiopatik Orta Üreter Darlığı Olan Soliter Böbrekli Hastada Bukkal Mukozal Greftli Üreteroplasti**
Ureteroplasty with Buccal Mucosal Graft in a Solitary Kidney Patient with Idiopathic Mid-Ureteral Stricture
Süleyman Ordu, Nusrat Yusifli, Nahit Öğüt, Kasım Emre Ergün, Fuat Kızılay, Barış Altay
Ege Üniversitesi Hastanesi, Üroloji Ana Bilim Dalı, İzmir

VS-02 **Böbrek Transplantasyonu Sonrası Gelişen Lenfoselin Laparoskopik Fenestrasyonu**
Laparoscopic Lymphocele Fenestration Treatment of Lymphocele After Kidney Transplantation
Necmi Bayraktar, Ferhat Eren, Ahmet Bindayi
Lefkoşa Dr. Burhan Nalbantoğlu Devlet Hastanesi, Üroloji Kliniği, Lefkoşa, KKTC

VS-03 **Histerektomi Sonrası Üreter Hasarı: Laparoskopik Üreteroneosistostomi**
Ureteral Injury Following Hysterectomy: Laparoscopic Ureteroneocystostomy
Mustafa Koray Kırdağ[1], İlayda Yıldırım[2], Turgut Serdaş[1], Mustafa Aydın[2], Mehmet Özen[1], Uğur Öztürk[1], Muhammet Şahin Yılmaz[1], Mücahid Uğur[2], Mustafa Kemal Atilla[2]
[1]Samsun Eğitim ve Araştırma Hastanesi, Üroloji Kliniği, Samsun
[2]Samsun Üniversitesi Tıp Fakültesi, Üroloji Anabilim Dalı, Samsun

VS-04 **Renal Kist Hidatik Tedavisinde 3-D Laparoskopik Enükleasyon**
3-D Laparoscopic Enucleation in the Treatment of Renal Hydatid Cyst
Şenol Adanur[1], Mücahit Macit[1], Bakytbek Kozubaev[3], SALİH AL[2], Şaban Oğuz Demirdöğen[1]
[1]Atatürk Üniversitesi, Üroloji Anabilimdalı, Erzurum
[2]Kaçkar Devlet Hastanesi, Üroloji Anabilimdalı, Rize
[3]Ceylanpınar Devlet Hastanesi, Üroloji Anabilimdalı, Şanlıurfa

VS-05 **Laparoskopik parsiyel nefrektomi sonrası karaciğer hematomu**
Liver hematoma after laparoscopic partial nephrectomy
Hasan Rıza Aydın, İbrahim Sibal, Ferda Turan, Ömer Salih Külak
Sağlık Bilimleri Üniversitesi Trabzon Kanuni Eğitim ve Araştırma Hastanesi, Üroloji Bölümü Trabzon,Türkiye

VS-06 **Semptomatik patent urakuslu hastaya laparoskopik urakal kalıntı eksizyonu**
Laparoscopic excision of urachal remnant in a symptomatic patient with patent urachus
Süleyman Ordu, Fırat Yıldırım, Furkan Çot, Kasım Emre Ergün, Fuat Kızılay, Barış Altay
Ege Üniversitesi Hastanesi, Üroloji Ana Bilim Dalı, İzmir

VS-07 **Retrokaval Üreteri Olan Hastaya Uyguladığımız 3-D Laparoskopik Üreteroüreterostomi**
3-D Laparoscopic Ureteroureterostomy We Performed on a Patient with a Retrocaval Ureter
Mücahit Macit[1], Bakytbek Kozubaev[2], SALİH AL[3], Yılmaz Aksoy[1], Fatih Özkaya[1]
[1]Atatürk Üniversitesi, Üroloji Anabilimdalı, Erzurum
[2]Ceylanpınar Devlet Hastanesi, Üroloji Anabilimdalı, Şanlıurfa
[3]Kaçkar Devlet Hastanesi, Üroloji Anabilimdalı, Rize

29 Ekim 17.00-18.00 | **VİDEO BİLDİRİ OTURUMU - 1 (VS-01/VS-10)** | **SALON-C**
Oturum Başkanları: *Ömer Koraş, Akif Erbin*

VS-08 **Sürrenal Kist Hidatik: Laparoskopik Sürrenalektomi**
Adrenal Hydatid Cyst: Laparoscopic Adrenalectomy
Hüseyin Çelik, Ahmet Çamtosun, İbrahim Topçu, Resul Çiçek
İnönü Üniversitesi Tıp Fakültesi, Üroloji Anabilim Dalı, Malatya

VS-09 **Nadir rastlanan sol adrenal myelolipom laparoscopic yaklaşım:Olgu sunumu**
Laparoscopic approach to rare left adrenal myelolipoma: Case report
Emre Hepşen, Selim Koç, Fatih Sandıkcı
Ankara Etlik Şehir Hastanesi, Üroloji Kliniği

VS-10 **Metakron Mesane Metastazı Olan Renal hücreli Karsinomda Laparoskopik Parsiyel Sistektomi**
Laparoscopic Partial Cystectomy in Renal Cell Carcinoma with Metachronous Bladder Metastasis
Ali Akkoç, Murat Uçar, Murat Topçuoğlu, Nureddin Raym, Semih Keskin
Alanya Alaaddin Keykubat Üniversitesi, Üroloji Ana Bilim Dalı; Alanya

29 Ekim 18.00-19.00 | **VİDEO BİLDİRİ OTURUMU - 2 (VS-11/VS-20)** | **SALON-C**
Oturum Başkanları: *Ümit Yıldırım, Levent Özcan*

VS-11 **Böbrek kitlesi ve böbrek taşı olan hastada eş zamanlı robotik parsiyel nefrektomi ve robotik nefrolitotomi**
Simultaneous robotic partial nephrectomy and robotic nephrolithotomy in a patient with renal mass and kidney stones
Kamil Kül[1], Murat Beyatlı[1], Ugur Tolga Sen[2], Eyup Veli Kucuk[1]
[1]Sağlık Bilimleri Üniversitesi Ümraniye Eğitim ve Araştıma Hastanesi
[2]Medical Park Ataşehir Hastanesi

VS-12 **Soliter böbrekli hastada hiler bölgedeki endofitik bilober renal kitleye iskemisiz robotik parsiyel nefrektomi**
Non-ischemic robotic partial nephrectomy for endophytic bilobar renal mass in the hilar region in a patient with solitary kidney
Ferhat Yakup Suceken, Mazlum Endakçi, Özgür Gençtürk, Muhammed Emre Topçu, Mehmet Umut Evci, Eyüp Veli Küçük
Sağlık Bilimleri Üniversitesi, Ümraniye eğitim ve araştırma Hastanesi, Üroloji anabilim Dalı, İstanbul

VS-13 **Robotik prostat koruyucu radikal sistektomi ve total intrakorporeal neobladder diversiyon**
Robotic prostate sparing radical cystectomy and total intracorporeal neobladder diversion
Kubilay Sabuncu, Bahattin Sürmeli, Mustafa Yücel Boz, Mustafa Soytaş, Burak Karakuş, Rahim Horuz
Medipol Üniversitesi,Üroloji Anabilimdalı,İstanbul

VS-14 **İnvaziv Mesane Kanserinde Minimal Komplikasyon Ve Morbidite Tekniği Olan Ekstraperitoneal Retrograt Radikal Sistektomi**
Extraperitoneal Retrograde Radical Cystectomy with Minimal Complication and Morbidity Technique for Invasive Bladder Cancer
Şinasi Yavuz Önol
Rumeli Üniversitesi, Üroloji Anabilim Dalı, İstanbul

VS-15 **Böbrek nakilli hastada lokalize prostat kanseri nedeni ile robotik radikal prostatektomi uygulaması**
Robotic radical prostatectomy application for localized prostate cancer in a kidney transplant patient
Ferhat Yakup Suceken, Mazlum Endakçi, Özgür Gençtürk, MUHAMMED EMRE TOPÇU, Mehmet Umut Evci, Eyup Veli Kucuk
Sağlık Bilimleri Üniversitesi, Ümraniye eğitim ve araştırma Hastanesi, Üroloji anabilim Dalı, İstanbul

VS-16 **Retzius-Sparing Robotik Radikal Prostatektomide mesane boynu ve üretranın korunması**
Preservation of the bladder neck and urethra in Retzius-Sparing Robotic Radical Prostatectomy
Sahin Kilic, Batuhan Furkan Berk
Antalya Eğitim ve Araştırma Hastanesi, Üroloji Kliniği, Antalya

VS-17 **Atrium Tümör Trombüs**
Atrium Tumor Thrombus
Şinasi Yavuz Önol
Rumeli Üniversitesi, Üroloji Anabilim Dalı, İstanbul

29 Ekim 18.00-19.00 | **VİDEO BİLDİRİ OTURUMU - 2 (VS-11/VS-20)** | **SALON-C**
Oturum Başkanları: *Ümit Yıldırım, Levent Özcan*

VS-18 **Radikal Nefrektomi ve Vena Kava Tümör Trombektomi: Torakoabdominal Ekstraperitoneal Ekstraplevral Yaklaşım**
Radical Nephrectomy and Vena Cava Tumor Thrombectomy: Thoracoabdominal Extraperitoneal Extrapleural Approach
Şinasi Yavuz Önol
Rumeli Üniversitesi, Üroloji Anabilim Dalı, İstanbul

VS-19 **İleri Evre Renal Ürotelyal Karsinomun Laparoskopik Yönetimi**
Laparoscopic Management of Advanced-Stage Renal Urothelial Carcinoma
İbrahim Topçu, Hüseyin Çelik, Ahmet Çamtosun, Resul Çiçek, Ali Beytur
İnönü Üniversitesi, Üroloji Anabilim Dalı, Malatya

VS-20 **Yüksek Nefrometri Skorlu T2a Sol Renal Kitlenin Cerrahi Tedavisinde 3D Laparoskopik Parsiyel Nefrektominin Etkinliği ve Güvenilirliği**
Efficacy and Safety of 3D Laparoscopic Partial Nephrectomy in the Surgical Treatment of T2a Left Renal Mass with High Nephrometry Score
Şenol Adanur[1], Salih Al[2], Mücahit Macit[1], Bakytbek Kozubaev[3], Özkan Polat[1]
[1]Atatürk Üniversitesi, Üroloji Anabilimdalı, Erzurum
[2]Kaçkar Devlet Hastanesi, Üroloji Anabilimdalı, Rize
[3]Ceylanpınar Devlet Hastanesi, Üroloji Anabilimdalı, Şanlıurfa

31 Ekim 16.00-17.00 | **VİDEO BİLDİRİ OTURUMU - 3 (VS-21/VS-30)** | **SALON-D**
Oturum Başkanları: *Güray Okyar, Onur Dede, Ramazan Kocaaslan*

VS-21 **Penil venöz surgey in selected patients**
Muhlis Ünal[1], Anıl Dağıdır[1], Engin TELLİ[1], Enes Abdullah Baynal[1], Naci Burak Çınar[2], Mustafa Melih Culha[1], Ates Kadioglu[3]
[1]Department of Urology, Kocaeli University, Kocaeli, Turkey
[2]Department of urology, Kutahya City Hospital, Kütahya, Turkey
[3]Department of urology, İstanbul University, İstanbul, Turkey

VS-22 **Renal Yetmezliğe Neden Olan Dev (650cc) Benign Prostat Hiperplazisinin Tedavisinde ThuFLEP: Efsane mi? Gerçek mi?**
ThuFLEP in the Treatment of Giant(650cc) Benign Prostatic Hyperplasia Causing Renal Failure: Myth or Reality?
Şenol Adanur[1], Mücahit Macit[1], Bakytbek Kozubaev[2], Şaban Oğuz Demirdöğen[1], Özkan Polat[1]
[1]Atatürk Üniversitesi, Üroloji Anabilimdalı, Erzurum
[2]Ceylanpınar Devlet Hastanesi, Üroloji Anabilimdalı, Şanlıurfa

VS-23 **Konjenital Renal Füzyon Anomalili Ektopik Böbrekte Multipl Kaliks Taşlarının Tedavisinde Bimodal Endoskopik Destekli PNL Cerrahisinin Etkinliği ve Güvenirliliği**
Efficacy and Safety of Bimodal Endoscopic Assisted PNL Surgery in the Treatment of Multiple Calyx Stones in Ectopic Kidney with Congenital Renal Fusion Anomaly
Ertürk Altun, Ercan Ogreden, Ural Oguz, Erhan Demirelli, Doğan Sabri Tok
Giresun Üniversitesi, Üroloji Ana Bilim Dalı, Giresun, Türkiye

VS-24 **Ektopik Böbrekte Laparoskopik Yardımlı Perkütan Nefrolitotomi**
Laparoscopic Assisted Percutaneous Nephrolithotomy in Ectopic Kidney
Ahmet Varan, Çağrı Öktem, Mustafa Baran Yılmaz, Berat Cem Ozgur, Omer Doluoglu
Sağlık Bilimleri Üniversitesi Ankara Eğitim ve Araştırma Hastanesi, Üroloji Bölümü, Ankara

VS-25 **Atnalı Böbreği olan Pediatrik Hastaya Uyguladığımız 3-D Laparoskopik Transmezokolik Pyeloplasti**
3-D Laparoscopic Transmesocolic Pyeloplasty in a Pediatric Patient with Horseshoe Kidney
Mücahit Macit[1], Bakytbek Kozubaev[2], Salih AL[3], Yılmaz Aksoy[1], Fatih Özkaya[1]
[1]Atatürk Üniversitesi, Üroloji Anabilimdalı, Erzurum
[2]Ceylanpınar Devlet Hastanesi, Üroloji Anabilimdalı, Şanlıurfa
[3]Kaçkar Devlet Hastanesi, Üroloji Anabilimdalı, Rize

VS-26 **Nadir Bir Vaka: Vezikoüreteral Reflü Tedavisinde Dekstranomer Hiyaluronik Kopolimer Enjeksiyonunda 20 Yıl Sonra Gelişen Mesane Submukozal Taş Oluşumu**
A Rare Case: Submucosal stone formation after 20-years of dextranomer hyaluronic copolymer endoscopic subureteric injection for vesicoureteral reflux
Esat Korğali, Hüseyin Saygın, Aydemir Asdemir, Furkan Fatih Arısoy
Cumhuriyet Unıversıtesı, Urolojı Ana Bilim Dalı, Sıvas

VS-27 **Tersiyer Vezikovajinal Fistül Tedavisinde 3D Laparoskopik Transperitoneal Vezikovajinal Fistül Onarımı**
3D Laparoscopic Transperitoneal Vesicovaginal Fistula Repair in Tertiary Vesicovaginal Fistula Treatment
Şenol Adanur[1], Salih Al[2], Mücahit Macit[1], Bakytbek Kozubaev[3], Özkan Polat[1]
[1]Atatürk Üniversitesi, Üroloji Anabilimdalı, Erzurum
[2]Kaçkar Devlet Hastanesi, Üroloji Anabilimdalı, Rize
[3]Ceylanpınar Devlet Hastanesi, Üroloji Anabilimdalı, Şanlıurfa

31 Ekim 16.00-17.00 | **VİDEO BİLDİRİ OTURUMU - 3 (VS-21/VS-30)** | **SALON-D**
Oturum Başkanları: *Güray Okyar, Onur Dede, Ramazan Kocaaslan*

VS-28 **Dorsal Onlay Bukkal Mukozal Greftli Üretroplasti**
Dorsal Onlay Buccal Mucosal Graft Urethroplasty
Hilmi Sarı, Abdul Samet Erkartal, Mehmet Altan, Berk Yasin Ekenci, Fatih Yalçınkaya
Etlik Şehir Hastanesi

VS-29 **Üreter Alt Uç Komplet Obstrüksiyonlarında Lazer Deneyimimiz**
Our Laser Experience in Ureteral Lower End Complete Obstruction
Cemil Bayraktar[1], Hüseyin Biçer[1], Engin Külükçü[2], Ömer Şahin[1], Burak Kabaağıl[1]
[1]Sağlık Bilimleri Üniversitesi Kayseri Tıp Fakültesi, Üroloji Anabilim Dalı, Kayseri
[2]Tokat Gaziosmanpaşa Üniversitesi Tıp Fakültesi, Üroloji Anabilimdalı

VS-30 **Kronik Böbrek Yetmezliği Olan Morbid Obez ve Hemodiyalizan Hastada Antiagregan Kesilmeden Robotik Renal Transplantasyon Video Sunumu**
Video Presentation of Robotic Renal Transplantation Without Antiaggregant Cessation in a Morbidly Obese and Hemodialyzed Patient with Chronic Renal Failure
Ferhat Yakup Suceken, Özgür Gençtürk, Mazlum Endakçi, Muhammed Emre Topçu, Mehmet Umut Evci, Eyüp Veli Küçük
Sağlık Bilimleri Üniversitesi, Ümraniye eğitim ve araştırma Hastanesi, Üroloji anabilim Dalı, İstanbul

SÖZLÜ SUNUMLAR

ORAL PRESENTATION

SS-001

Peyronie Plak İndüksiyonu Yapılan Sıçanlarda Androjenin Etkisi

Göktan Alptuğ Öz[1], Mustafa Ozan Ataçer[2], Gökhan Çevik[2], Meltem Ayyıldız Mercan[2], Ebru Taştekin[2], Hakan Akdere[2]
[1]Arsuz Devlet Hastanei
[2]Trakya Üniversitesi Üroloji Ana Bilim Dalı, Edirne

GİRİŞ: Peyronie hastalığı ve hipogonodizm arasında doğrusal bir ilişki olduğu kabul edilmekle beraber literatürde değişken sonuçlara sahip birçok çalışma bulunmaktadır. Bu çalışmada bu konuda yapılan ilk histopatolojik çalışma ile literatüre katkıda bulunulması amaçlandı.

MATERYAL-METOD: Bu çalışmada 40 adet 3 aylık Sprague-dawley cinsi erkek sıçanı randomize olarak beş ayrı gruba ayrıldı. Dört grupta intratunikal tgf-beta ve disodyum fosfat dihidrat %3 enjeksiyonu yaparak peyronie modeli oluşturuldu. Bir grupta ise intratunikal serum fizyolojik enjeksiyonu uygulandı.

Peyronie hastalık modeli oluşturulan gruplarda bir grup kontrol grubu olarak kullanıldı, diğer gruplarda ise birinci grupta orişektomi yapılarak kastrasyon sağlandı. İkinci grup peyronie hastalık modeli oluşturulan kontrol grubuydu. Üçüncü grup intratunikal serum fizyolojik enjeksiyonu yapılan gruptu. Dördüncü grupta intraperitoneal testosteron enjeksiyonu uygulandı. Beşinci grupta oral gavajla günlük 0.5 mg 5-ARİ uygulanarak testosteronun aktif formu olan dihidrotestosteron inhibisyonu sağlandı. 30 günlük takip sonunda histopatolojik inceleme için penil doku eksizyonu yapıldı. Hematoksilen eozin boyama ile fibrozis, masson trikrom boyama ile düz kas/kolajen oranı, picro-sirius boyama ile kolajen 3 / kolajen 1 oranı değerlendirildi.

SONUÇLAR: Histopatolojik inceleme, fibrozis, düz kas/kollajen ve kollajen III/kollajen I oranlarında istatistiksel olarak anlamlı farklılıklar ortaya koydu (Resim 1). Ancak, kontrol grubu dışındaki gruplar kendi aralarında karşılaştırıldığında incelenen histopatolojik parametrelerde istatistiksel olarak anlamlı bir fark bulunmadı.

Anahtar Kelimeler: Peyronie hastalığı, hipogonodizm, sıçan

Effect Of Androgen in Peyronie Plaque Induction Rats

Göktan Alptuğ Öz[1], Mustafa Ozan Ataçer[2], Gökhan Çevik[2], Meltem Ayyıldız Mercan[2], Ebru Taştekin[2], Hakan Akdere[2]
[1]Arsuz State Hospital
[2]Department of Urology, Trakya University, Edirne

INTRODUCTION: While it is accepted that there is a linear relationship between Peyronie's disease and hypogonadism, there are many studies in the literature with varying results. This study aims to contribute to the literature with the first histopathological study conducted on this subject.

MATERIAL-METHODS: In this study, 40 three-month-old male Sprague-Dawley rats were randomly divided into five separate groups. In four groups, a Peyronie's model was created by injecting intratunical TGF-beta and 3% disodium phosphate dihydrate. In one group, intratunical saline solution was injected.

In the groups where the Peyronie's disease model was created, one group was used as the control group. In the other groups, the first group underwent orchiectomy for castration. The second group was the control group for the Peyronie's disease model. The third group received intratunical saline solution injections. The fourth group received intraperitoneal testosterone injections, and the fifth group was administered 0.5 mg of 5-alpha reductase inhibitor daily via oral gavage. After a 30-day follow-up, penile tissue excision was performed for histopathological examination. Fibrosis was evaluated using hematoxylin and eosin staining, the smooth muscle/collagen ratio was assessed with Masson's trichrome staining, and the collagen III/collagen I ratio was determined using picro-sirius staining.

RESULTS: Histopathological examination revealed statistically significant differences in fibrosis, smooth muscle/collagen ratio, and collagen III/collagen I ratio (Figure 1). However, when the groups excluding the control group were compared among themselves, no statistically significant differences were found in the histopathological parameters examined.

Keywords: Peyronie's disease, hypogonadism, rats

Gruplar arası fibrozis skorlarının, düz kas/kolajen ve kolajen tip 3/tip 1 oranlarının gösterilmesi. (p<0,0001)
Showing the fibrosis scores, smooth muscle/collagen and collagen type 3/type 1 ratios between groups. (p<0.0001)

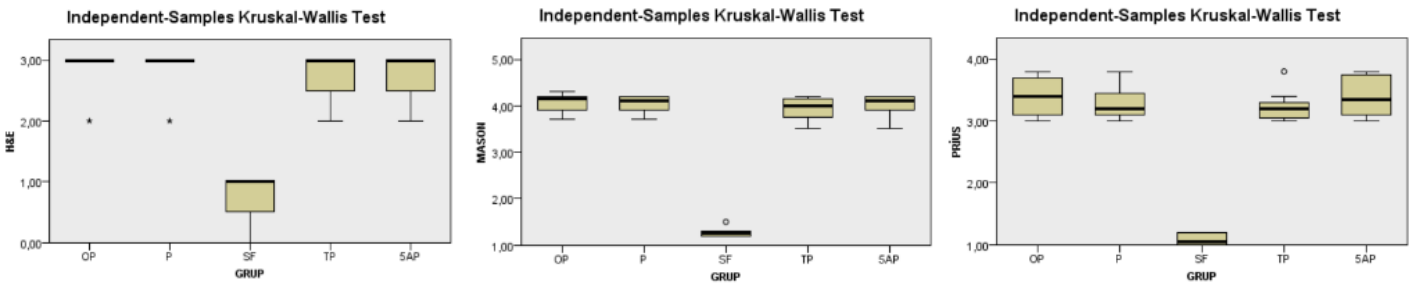

SS-002

Sıçanlar Üzerinde Oluşturulan Deneysel Varikosel Modelinde Tadalafilin Sperm Parametreleri ve Testisin Korunması Üzerine Etkisinin Araştırılması

Melih Yetemen[1], Mehmet Çağatay Çiçek[2], Kadir Ömür Günseren[2], Hakan Kılıçarslan[2]
[1]Siirt Eğitim Araştırma Hastanesi, Üroloji Ana Bilim Dalı, Siirt

[2]Bursa Uludağ Üniversitesi Tıp Fakülstesi, Üroloji Ana Bilim Dalı, Bursa

AMAÇ: Patofizyolojisinde artan oksidatif stresin suçlandığı patolojik bir durum olan varikoselin tedavisinde antioksidan ajanların kullanımına olan ilgi artmaktadır. Çalışmamızda deneysel olarak sol varikosel modeli oluşturulan sıçanlar üzerinde oral olarak verilen tadalafilin antioksidan etkisi ile gelişebilecek histolojik değişikliklere ve sperm parametreleri üzerine koruyucu etkisinin olup olmadığını araştırmayı amaçladık.

GEREÇ – YÖNTEM: Çalışmada, ortalama ağırlıkları 300-450 gram olan 24 erkek sıçan kullanıldı. Sıçanlar üç gruba ayrıldı: SHAM grubu (Grup 1, n=8), deneysel varikosel grubu (Grup 2, n=7) ve tadalafil verilen varikosel grubu (Grup 3, n=9). Grup 3'e tadalafil (0,4 mg/gün) gauge gavaj yöntemiyle oral olarak verilmiştir. Grup 2'ye ise aynı miktarda tadalafil içermeyen su gauge gavaj yöntemiyle verilmiştir. Hayvanlar, 75 gün boyunca standart şartlarda barındırıldı. Takip sonrası hayvanlar sakrifiye edildi. Sol testis dokuları üzerinden histopatolojik analizi Modifiye Johnsen skorlaması ölçülerek karşılaştırıldı ve preparatlarda ayrı olarak okülometri yardımı ile her preparattaki ven sayısı, kısa lümen çapı, tunika media ve tunika adventisya tabakaları her bir birim 100 mikrometre olarak ölçüldü. Apoptozis incelemesi, TUNEL boyası kullanılarak boyanan preparatlarda yapıldı ve apoptotik indeksleri hesaplandı. Sol epididim dokularından elde edilen semen örneklerinden sperm analizi yapıldı.

BULGULAR: Gruplar arasında Modifiye Johnsen skoruna göre fark saptanmıştır (p=0,006). Alt grup analizlerde grup 1'in Modifiye Johnsen değerinin grup 2'ye göre daha yüksek olduğu saptandı (p=0,005). Deneysel sol varikosel oluşturulan grupların sol testis içi venlerinde tunika media tabakasının grup 1'e göre kalınlık artışında anlamlı bir fark bulundu. Grup 1, grup 2 ile karşılaştırıldığında grup 2'nin grup 1'e göre istatistiksel olarak tunika media tabakasında artış olduğu saptandı (p=0,008). Grup 1, grup 3 ile karşılaştırıldığında grup 3'ün grup 1'e göre istatistiksel olarak tunika media tabakasında artış olduğu saptandı (p=0,004). Grup 2 ve grup 3 arasında fark saptanmamıştır (p>0,05). Ven sayısı, kısa lümen çapı ve tunika adventisya tabakaları arasında istatistiksel anlamlı fark saptanmamıştır. Apoptotik indeks değeri 3 grup arasında da farklılık gösterdi (p<0,001). Alt grup analizlerde grup 2'nin, grup 1 ve grup 3'e göre apoptotik indeks değeri daha yüksek olup (p<0,001 ve p=0,004) grup 3'ün indeks değerinin de grup 1'e göre daha yüksek olduğu saptandı (p=0,002). Motilite ortalamalarına göre gruplar arasında farklılık saptandı (p<0,001). Alt grup analizlerde grup 1 ve grup 3'ün ortalama motilite ölçümlerinin grup 2 ye göre daha yüksek olduğu belirlendi (p<0,05). Morfolojik defekt oranları göre gruplar arasında farklılık saptandı (p<0,001). Alt grup analizlerde grup 1 ve grup 2'nin ortalama ölçümlerinin grup 3'e göre daha yüksek olduğu belirlenmiş olup (p<0,05), grup 1 ve grup 2 arasında ise farklılık olmadığı saptandı (p>0,05). Sperm sayısı ölçümleri arasında da farklılık saptandı (p<0,001). Alt grup analizlerde ve gruplar arasında yapılan tüm ikili karşılaştırmalarda da yine farklılık saptandı (p<0,001). Grup 3'ün ortalama sperm sayısı grup 1 ve grup 2'den daha yüksek ve grup 2'nin ortalama sperm sayısı da grup 1'den daha yüksek saptandı.

SONUÇ: Çalışmamızda tadalafilin varikosele bağlı gelişen histopatolojik değişikliklere karşı testis dokusunu koruyabileceği, varikoselin testis içi venler üzerine etki gösterdiği, varikosele bağlı artmış apoptozis oranlarını azaltabileceği ve sperm parametrelerinin başta motilite olmak üzere korunmasını sağlayarak gelişebilecek subfertiliteyi engelleyebileceğini gösterdi.

Anahtar Kelimeler: Varikosel, Tadalafil, Androloji, Antioksidan

Investigation of the Effect of Tadalafil on Sperm Parameters and Testicular Protection in an Experimental Varicocele Model Created on Rats

Melih Yetemen[1], Mehmet Çağatay Çiçek[2], Kadir Ömür Günseren[2], Hakan Kılıçarslan[2]
[1]Department of Urology, Siirt Education Reserch Hospital, Siirt, Turkey
[2]Department of Urology, Bursa Uludağ University, Bursa, Turkey

INTRODUCTION: There is increasing interest in using antioxidant agents in treating varicocele, a pathological condition in which increased oxidative stress is blamed for its pathophysiology. In our study, we aimed to investigate whether orally administered tadalafil had a protective effect on histological changes and sperm parameters due to its antioxidant effect, on rats in which an experimental left varicocele model was created.

MATERIAL – METHOD: In the study, 24 male rats with an average weight of 300-450 grams were used. The rats were divided into three groups: SHAM group (Group 1, n=8), experimental varicocele group (Group 2, n=7), and tadalafil-administered varicocele group (Group 3, n=9). Tadalafil (0.4 mg/day) was given orally to Group 3 by gauge gavage method. The same amount of tadalafil-free water was given to Group 2 by gauge gavage method. Animals were housed under standard conditions for 75 days. After follow-up, the animals were sacrificed. Histopathological analysis on the left testicular tissues was compared by measuring the Modified Johnsen scoring, and the number of veins, short lumen diameter, tunica media, and tunica adventitia layers in each preparation were measured separately with the help of oculometry, each unit being 100 micrometers. Apoptosis examination was performed on the preparations stained using TUNEL dye and apoptotic indexes were calculated. Sperm analysis was performed on semen samples obtained from the left epididymal tissues.

RESULTS: There was a difference between the groups according to the Modified Johnsen score ($p=0.006$). In subgroup analyses, the Modified Johnsen value of Group 1 was higher than Group 2 ($p=0.005$). A significant difference was found in the thickness increase of the tunica media layer in the left intratesticular veins of the groups with experimental left varicocele compared to group 1. When Group 1 was compared with Group 2, it was determined that there was a statistical increase in the tunica media layer of Group 2 compared to Group 1 ($p = 0.008$). When Group 1 was compared with Group 3, it was determined that there was a statistical increase in the tunica media layer of Group 3 compared to Group 1 ($p = 0.004$). No difference was detected between group 2 and group 3 ($p>0.05$). No statistically significant difference was detected between the number of veins, short lumen diameter, and tunica adventitia layers. The apoptotic index value differed between the 3 groups ($p<0.001$). In subgroup analyses, the apoptotic index value of group 2 was higher than group 1 and group 3 ($p<0.001$ and $p=0.004$), and the index value of group 3 was found to be higher than group 1 ($p= 0.002$). There was a difference between the groups according to motility averages ($p<0.001$). In subgroup analyses, it was determined that the average motility measurements of group 1 and group 3 were higher than those of group 2 ($p<0.05$). There was a difference between the groups according to morphological defect rates ($p<0.001$). In subgroup analyses, it was determined that the average measurements of Group 1 and Group 2 were higher than Group 3 ($p<0.05$), and there was no difference between Group 1 and Group 2 ($p>0.05$). There was also a difference between sperm count measurements ($p<0.001$). Differences were also detected in subgroup analyses and all pairwise comparisons between groups ($p<0.001$). The average sperm count of Group 3 was found to be higher than Group 1 and Group 2, and the average sperm count of Group 2 was higher than Group 1.

CONCLUSION: Our study showed that tadalafil can protect the testicular tissue against histopathological changes due to varicocele, that varicocele affects the intratesticular veins, that it can reduce the increased rates of apoptosis due to varicocele, and that it can prevent subfertility by preserving sperm parameters, especially motility.

Keywords: Varicocele, Tadalafil, Andrology, Antioxidant

Deneysel Varikosel Modelinin Oluşturulması

Creating an Experimental Varicocele Model

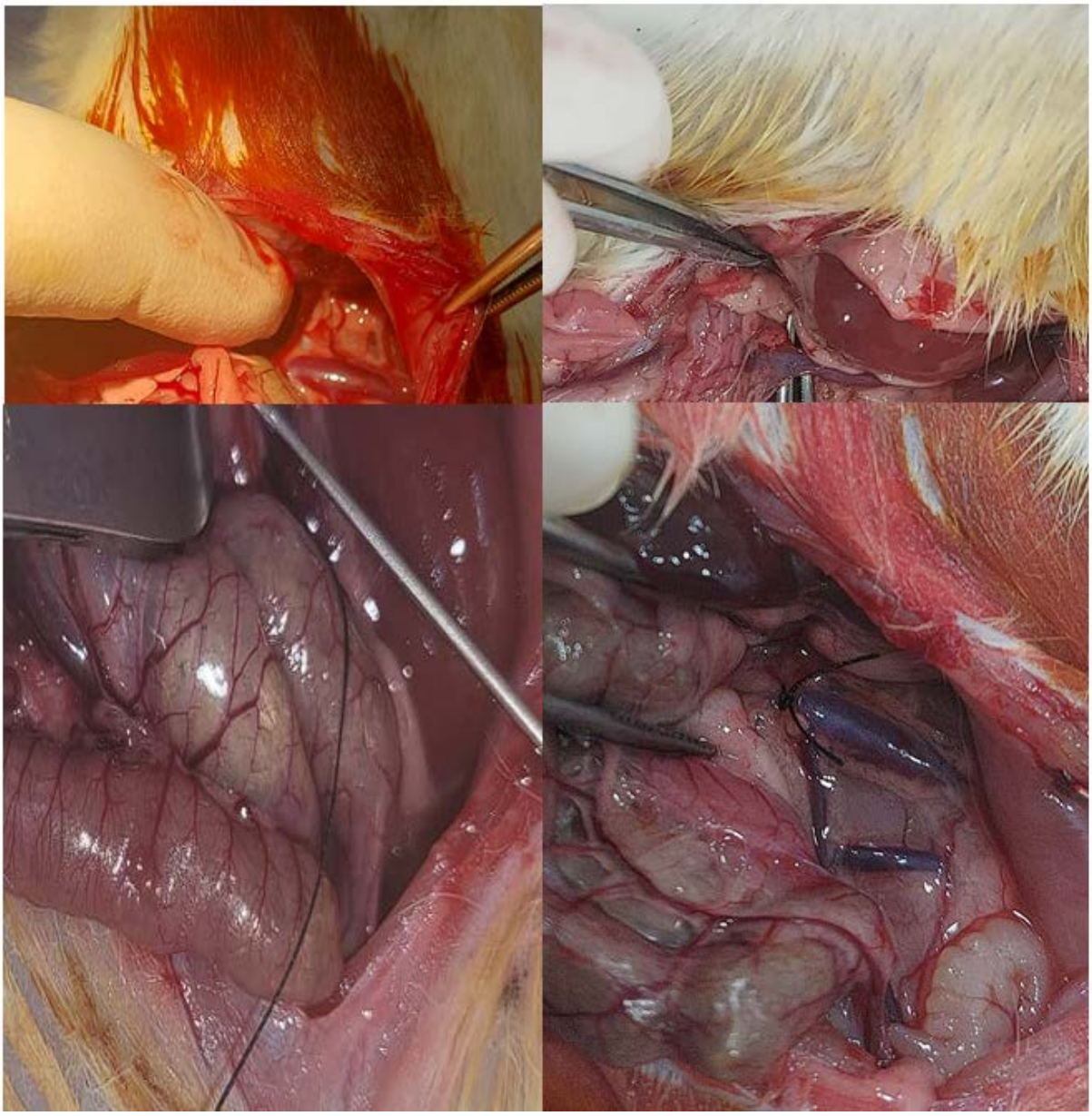

Hayvanların anestezisi sağlandıktan sonra sırtüstü pozisyonda yatırılarak orta hat vertikal karın insizyonu ile abdomene girildi. Sol renal venin altından ve sol internal spermatik venin medialinden olacak şekilde kanama olmaksızın eğri peyam yardımı ile dönülüp serbestlendi. Renal venin üzerine 20 G iğne (0,85 mm) konularak 4/0 ipek yardımı ile bağlanıldı. Sonrasında iğne dikkatli bir şekilde kanama olmaksızın çekilip sol renal ven üzerinde parsiyel obstrüksiyon sağlandı. Batın 3/0 Ethicon ile kapatılıp cilt primer olarak kapatıldı.

After the animals were anesthetized, they were placed in a supine position and the abdomen was entered through a midline vertical abdominal incision. It was turned and released with the help of an artery forceps curved, without bleeding, under the left renal vein and medial to the left internal spermatic vein. A 20 G needle (0.85 mm) was placed on the renal vein and tied using 4/0 silk. Afterwards, the needle was carefully withdrawn without bleeding and partial obstruction was achieved in the left renal vein. The abdomen was closed with 3/0 Ethicon and the skin was closed primarily.

SS-003

Mesane tümörlerinde hedeflenmemiş metabolomik analizler

Hüseyin Saygın[1], Mehmet Akif Doğan[1], Adem Kır[1], Aydemir Asdemir[1], Onur Şenol[2], Serkan Bolat[3], Demet Kablan[3], Hayrettin Yavuz[4], Halef Okan Doğan[3], Esat Korğalı[1]
[1]Sivas Cumhuriyet Üniversitesi Tıp Fakültesi Üroloji Anabilim Dalı, Sivas, Türkiye
[2]Atatürk Üniversitesi, Eczacılık Fakültesi, Analitik Kimya Anabilim Dalı, Erzurum, Türkiye
[3]Sivas Cumhuriyet Üniversitesi Tıp Fakültesi Biyokimya Anabilim Dalı, Sivas, Türkiye
[4]Pediatrik Nefroloji Bölümü, Pediatrik Anabilim Dalı, Virginia Üniversitesi, VA, ABD

Mesane kanseri, mesane epitelinde anormal hücre büyümesi ile ilişkili bir malignitedir. Hastalığa yol açan kesin moleküler mekanizmalar tam olarak aydınlatılamamıştır. Bu çalışma, hastalığın ve nüksünün moleküler mekanizmaları hakkında bilgi edinmek için mesane kanseri hastaları ile sağlıklı kontroller arasındaki ve kanser nüksü olan ve olmayan hastalar arasındaki metabolik farklılıkları belirlemeyi amaçlamıştır. Bu çalışmaya mesane kanseri (MK) tanısı konmuş 82 kişi ve kontrol grubu olarak 20 sağlıklı birey olmak üzere toplam 102 katılımcı dahil edilmiştir. Kapsamlı klinik değerlendirmeler ve laboratuvar analizlerinin ardından tüm kanser hastalarına transüretral rezeksiyon (TURBT) uygulandı. 12 hasta, dahil edilme kriterlerine göre kas invaziv mesane tümörlerine sahip oldukları için analizden çıkarılmıştır. İdrar örnekleri tanı anında sistoskopi öncesinde toplanmıştır. Tümör nüksünün varlığını veya yokluğunu gösteren sistoskopi ve patoloji sonuçlarına dayanarak, mesane kanseri hastaları iki gruba ayrılmıştır. 29'unda tümör nüksü görülürken 41'inde görülmemiştir. Serumun metabolik profili, dörtlü uçuş zamanı kütle spektrometrisi (UPLC Q-TOF/MS) ile birleştirilmiş ultra performanslı sıvı kromatografisi kullanılarak gerçekleştirilmiştir. Veri toplama, sınıflandırma ve tanımlama, mass profiler professional ve XCMS (https://xcmsonline.scripps.edu) ile gerçekleştirilmiştir. Hastalarda sağlıklı kontrollere kıyasla 11-Hidroksiandrosteron ve PGE2'de aşağı regülasyon, (±)12-HETE, 5α-Dihidrodeoksikortikosteron ve 21-Hidroksipregnenolon'da ise yukarı regülasyon tespit edilmiştir. Nüks pozitif hastalarda negatif hastalara kıyasla 11-Hidroksiandrosteron açısından down regülasyon bulunmuştur. Mesane kanseri ve nüks ayrımında en yüksek eğri altında kalan alan (±)12-HETE ve PGE2'de tespit edilmiştir. Bu çalışmada, hastalarda sağlıklı kontrollere kıyasla daha yüksek (±)12-HETE ekspresyonu tespit ettik. Buna göre, (±)12-HETE'nin yukarı regülasyonunun mesane kanserinin oluşumunda veya ilerlemesinde ve kanserdeki çok yönlü rolü nedeniyle rolleri olduğunu düşünüyoruz. Ayrıca, (±)12-HETE kanser teşhisi ve prognozu için potansiyel bir biyobelirteç olarak araştırılmaktadır ve metabolik yolakları terapötik müdahale için umut verici hedefler olarak kabul edilmektedir. Bu çalışmada, sağlıklı kontrollere kıyasla hastalarda 21-Hidroksipregnenolon ve 5α-Dihidrodeoksikortikosteron seviyelerinin yükseldiğini ve 11-Hidroksiandrosteron seviyelerinin düştüğünü gözlemledik. Ayrıca, 11-Hidroksiandrosteron nüksün ayırt edilmesinde en yüksek EAA değerine sahipti. Bu metabolitler, kanser biyolojisindeki olası rolleri nedeniyle ilgi çeken steroid hormonların biyosentezindeki ara ürünlerdir. Bu çalışmada sağlıklı kontrollere kıyasla hastalarda PGE2 açısından aşağı regülasyon tespit ettik. Mesane kanserinde steroid hormon ve araşidonik asit metabolizmasının rollerinin anlaşılması, hastalığın moleküler mekanizmaları hakkında bilgi sağlayabilir. Bu bilgi, potansiyel olarak hasta sonuçlarını iyileştiren yeni terapötik ve tanısal stratejilere yol açabilir.

Anahtar Kelimeler: Mesane kanseri, metabolomik, steroid; araşidonik asit; (±)12-HETE ve PGE2

Untargeted metabolomic analyses in bladder tumors

Hüseyin Saygın[1], Mehmet Akif Doğan[1], Adem Kır[1], Aydemir Asdemir[1], Onur Şenol[2], Serkan Bolat[3], Demet Kablan[3], Hayrettin Yavuz[4], Halef Okan Doğan[3], Esat Korğalı[1]
[1]Department of Urology, Faculty of Medicine, Cumhuriyet University, Sivas, Turkey
[2]Atatürk University, Faculty of Pharmacy, Department of Analytical Chemistry, Erzurum, Turkey
[3]Department of Biochemistry, Faculty of Medicine, Cumhuriyet University, Sivas, Turkey
[4]Division of Pediatric Nephrology, Department of Pediatrics, University of Virginia, VA, USA

Bladder cancer is a malignancy associated with abnormal cell growth in the bladder epithelium. The exact molecular mechanisms leading to the disease have not been fully elucidated. This study aimed to determine the metabolic differences between bladder cancer patients and healthy controls and between patients with and without cancer recurrence in order to obtain information about the molecular mechanisms of the disease and its recurrence. A total of 102 participants were included in this study, including 82 people diagnosed with bladder cancer (BC) and 20 healthy individuals as the control group. After extensive clinical evaluations and laboratory analyses, all cancer patients underwent transurethral resection (TURBT). 12 patients were excluded from the analysis because they had muscle invasive bladder tumours according to the inclusion criteria. Urine samples were collected before cystoscopy at the time of diagnosis. Based on cystoscopy and pathology results indicating the presence or absence of tumour recurrence, bladder cancer patients were divided into two groups. 29 had tumour recurrence and 41 did not. Metabolic profiling of serum was performed using ultra-performance liquid chromatography coupled with quadrupole time-of-flight mass spectrometry (UPLC Q-TOF/MS). Data acquisition, classification and identification were performed with mass profiler professional and XCMS (https://xcmsonline.scripps.edu). Down-regulation of 11-Hydroxyandrosterone and PGE2 and up-regulation of (±)12-HETE, 5α-Dihydrodeoxycorticosterone and 21-Hydroxypregnenolone were detected in patients compared to healthy controls. Down-regulation was found for 11-Hydroxyandrosterone in recurrence positive patients compared to negative patients. The highest area under the curve (±)12-HETE and PGE2 were found in the differentiation between bladder cancer and recurrence. In this study, we found higher expression of (±)12-HETE in patients compared to healthy controls. Accordingly, we suggest that up-regulation of (±)12-HETE has roles in the occurrence or progression of bladder cancer and its multifaceted role in cancer. Furthermore, (±)12-HETE is being investigated as a potential biomarker for cancer diagnosis and prognosis, and its metabolic pathways are recognised as promising targets for therapeutic intervention. In this study, we observed elevated levels of 21-Hydroxypregnenolone and 5α-Dihydrodeoxycorticosterone and decreased levels of 11-Hydroxyandrosterone in patients compared to healthy controls. Furthermore, 11-Hydroxyandrosterone had the highest AUC value in discriminating recurrence. These metabolites are intermediates in the biosynthesis of steroid hormones that are of interest due to their possible role in cancer biology. In this study, we found down-regulation of PGE2 in patients compared to healthy controls. Understanding the roles of steroid hormone and arachidonic acid metabolism in bladder cancer may provide insight into the molecular mechanisms of the disease. This knowledge could potentially lead to new therapeutic and diagnostic strategies that improve patient outcomes.

Keywords: Bladder cancer, metabolomics, steroid; arachidonic acid; (±)12-HETE and PGE2

SS-004

Kasa İnvaze Olmayan Mesane Kanseri İçin İntravezikal BCG Tedavisi Alan Hastalarda Serum Fibronektin Seviyelerinin ve Fibronektin Gen Polimorfizminin Değerlendirilmesi ve Prognostik Değeri

Ali Nebioğlu[1], Rojda Tanrıverdi[2], Mert Başaranoğlu[3], Ercüment Ulusoy[3], Murat Bozlu[3], Erdem Akbay[3], Lülüfer Tamer[2], Semra Erdoğan[4]
[1]Mersin Şehir Eğitim ve Araştırma Hastanesi, Üroloji Kliniği, Mersin
[2]Mersin Üniversitesi Tıp Fakültesi, Tıbbi Biyokimya Ana Bilim Dalı, Mersin
[3]Mersin Üniversitesi Tıp Fakültesi, Üroloji Ana Bilim Dalı, Mersin
[4]Mersin Üniversitesi Tıp Fakültesi, Biyoistatistik ve Tıbbi Bilişim Ana Bilim Dalı, Mersin

ARKA PLAN: Mesane kanseri, yeni biyobelirteçler ve tedavi stratejileri üzerine devam eden araştırmalara yol açan önemli bir sağlık sorunu olmaya devam etmektedir. Bu çalışma, intravezikal Bacillus Calmette Guerin (BCG) tedavisi gören Kasa İnvaze Olmayan Mesane Kanseri (KİOMK) hastalarında nüks ve tedavi yanıtını öngörmede serum fibronektin seviyeleri ve fibronektin gen polimorfizmlerinin biyobelirteç olarak potansiyelini değerlendirmeyi amaçlamaktadır.

YÖNTEMLER: Haziran 2022 ile Aralık 2022 arasında, KİOMK nedeniyle Mersin Üniversitesi Üroloji Kliniği' ne başvuran ve gerektiğinde intravezikal BCG tedavisi alarak kliniğimizde takip ve tedavi edilen 73 hasta ile herhangi bir malignitesi olmayan 56 bireyin verileri prospektif olarak incelendi. Serum fibronektin seviyeleri, enzim bağlı immünosorbent analiz yöntemi kullanılarak ölçüldü. Fibronektin geni RS10202709 ve RS 35343655 gen polimorfizmleri için Real-Time Polimeraz Zincir Reaksiyonu (PZR) kullanılarak PZR testi uygulandı.

BULGULAR: Hasta grubundaki ortalama serum fibronektin seviyesi 76.794±66.998ng/ml idi. Aynı zamanda, kontrol grubunda 50.486±25.156ng/ml idi ve bu serum fibronektin seviyelerindeki farklılıklar istatistiksel olarak anlamlıydı (p=0.003) (Tablo 1). Çalışmaya dahil edilen 73 hastadan 53'ünde mesane kanseri nüksü gözlendi. Nüks zamanlarına göre erken nüks ve geç nüks olmak üzere iki gruba ayrıldılar. Erken nüks grubundaki ortalama fibronektin seviyesi 102±86.1 ng/ml iken, geç nüks grubunda 44.7±11.8 ng/ml idi. Erken nüks grubundaki daha yüksek fibronektin seviyelerinin önemini vurgulamak için, erken nüks gösteren hastaların, geç nüks gösterenlere kıyasla anlamlı derecede daha yüksek serum fibronektin seviyelerine sahip olduğunu belirtmek gerekir (p<0.001), bu da fibronektinin prognostik bir biyobelirteç olarak potansiyel rolünü önermektedir.

SONUÇLAR: Çalışmamızda mesane kanseri olan hastalarda gözlemlenen serum fibronektin seviyelerinin istatistiksel olarak daha yüksek konsantrasyonları dikkate değer bir bulgudur. Bu bulgular, serum fibronektin seviyelerinin KİOMK hastalarında erken nüks için değerli bir prognostik biyobelirteç olarak hizmet edebileceğini, ancak BCG tedavi yanıtı için öngörücü değerlerinin sınırlı kaldığını göstermektedir.

Anahtar Kelimeler: BCG, Fibronektin, Gen polimorfizmi, Mesane kanseri

Evaluation of Serum Fibronectin Levels and Fibronectin Gene Polymorphism in Patients Receiving Intravesical BCG Therapy for Non-Muscle Invasive Bladder Cancer and Its Prognostic Value

Ali Nebioğlu[1], Rojda Tanrıverdi[2], Mert Başaranoğlu[3], Ercüment Ulusoy[3], Murat Bozlu[3], Erdem Akbay[3], Lülüfer Tamer[2], Semra Erdoğan[4]
[1]Department of Urology, Mersin City Training and Research Hospital, Turkey
[2]Department of Medical Biochemistry, Mersin University Faculty of Medicine,Turkey
[3]Department of Urology, Mersin University Faculty of Medicine, Turkey
[4]Department of Biostatistics and Medical Informatics, Mersin University Faculty of Medicine, Turkey

BACKGROUND: Bladder cancer continues to be a significant health issue, leading to ongoing research into novel biomarkers and treatment strategies. This study aims to evaluate the potential of serum fibronectin levels and fibronectin gene polymorphisms as biomarkers for predicting the recurrence and treatment response in patients with Nonmuscle Invasive Bladder Cancer (NMIBC) undergoing intravesical Bacillus Calmette Guerin (BCG) therapy.

METHODS: Between June 2022 and December 2022, data of 73 patients who applied to the Mersin University Urology Clinic due to NMIBC and were followed and treated in our clinic, receiving intravesical BCG treatment, when necessary, as well as 56 individuals without any malignancy, were prospectively examined. Serum fibronectin levels were measured using the enzyme-linked immunosorbent assay method. Polymerase Chain Reaction (PCR) testing was applied for the fibronectin gene RS10202709 and RS 35343655 gene polymorphisms by using Real-Time PCR.

RESULTS: The mean serum fibronectin level in the patient group was 76.794±66.998ng/ml. Simultaneously, it was 50.486±25.156ng/ml in the control group, and these differences in serum fibronectin levels were statistically significant(p=0.003) (Table 1). Out of the 73 patients included in the study, recurrence of bladder cancer was observed in 53 of them. They were divided into two groups based on the recurrence times: early recurrence and late recurrence. The mean fibronectin level in the early recurrence group was 102±86.1 ng/ml, while it was 44.7±11.8 ng/ml in the late recurrence group. Emphasize the significance of the higher fibronectin levels in the early recurrence group by stating, patients with early recurrence exhibited significantly higher serum fibronectin levels compared to those with late recurrence (p<0.001), suggesting a potential role for fibronectin as a prognostic biomarker.

CONCLUSIONS: The statistically higher concentrations of serum fibronectin levels in patients with bladder cancer observed in our study are a noteworthy finding. These findings suggest that serum fibronectin levels could serve as a valuable prognostic biomarker for early recurrence in NMIBC patients, although their predictive value for BCG treatment response remains limited.

Keywords: BCG, Bladder cancer, Fibronectin, Gene Polymorphism

Tablo 1

	Kontrol (n=56)	Hasta (n=73)	P
Yaş	56.0 ± 18.0	73.0 ± 10.3	0.095
VKİ	28.18 ± 4.54	28.54 ± 4.77	0.666
Fibronektin Seviyesi (ng/ml)	50.486 ± 25.156	76.794 ± 66.998	0.003

GruplarArasındaSürekliÖlçümlerinDağılımın:ÖrneksayısıVKİ:Vücutkitleindeksip:Gruplararasıistatistikselanlamlılıkdeğerleri

Table 1

	Control (n=56)	Patient (n=73)	p
Age	56.0 ± 18.0	73.0 ± 10.3	0.095
BMI	28.18 ± 4.54	28.54 ± 4.77	0.666
Fibronectin level (ng/ml)	50.486 ± 25.156	76.794 ± 66.998	0.003

Distribution of Continuous Measurements between Groups n: Number of samples BMI: Body mass index p: Values of significance with difference of each group

SS-005

Laminin Beta-2 (LAMB2) Genindeki Monoalelik Varyantlar Peyronie Hastalığında Fibrotik Süreçle İlişkilidir

Mehmet Gürcan[1], Shahrashoub Sharifi[1], Şükrü Palanduz[2], Murat Dursun[3], Ateş Kadıoğlu[3]
[1]İstanbul Üniversitesi, İstanbul Tıp Fakültesi, Üroloji Anabilim Dalı, İstanbul
[2]İstanbul Üniversitesi, İstanbul Tıp Fakültesi, İç Hastalıkları Anabilim Dalı, Tıbbi Genetik Bilim Dalı, İstanbul.
[3]İstanbul Üniversitesi, İstanbul Tıp Fakültesi, Üroloji Anabilim Dalı, Androloji Bilim Dalı, İstanbul

AMAÇ: Peyronie hastalığı (PH), tunika albugineada plak oluşumu ile karakterize, peniste ağrı, ele gelen nodüller, peniste eğrilik ve erektil disfonksiyon gibi semptomlara yol açan fibrotik bir hastalıktır. PH'nın kesin etiyolojisi kısmen çözülememiş olsa da, mevcut hipotezler hastalığın tunika albugineaya travma veya mikrotravma sonrası yetersiz onarım süreçlerinden kaynaklanabileceğini ve bunun da fibrotik plakların oluşumuyla sonuçlanabileceğini öne sürmektedir. PH patogenezinde, miyofibroblast aktivitesinin anormal düzenlenmesi ve matriks metalloproteinazların (MMP'ler) düzensiz hücre dışı matriks birikiminde çok önemli olan doku inhibitörleri tarafından karmaşık bir şekilde modüle edilmesi yer almaktadır. Epidemiyolojik veriler, genetik bir yatkınlığın varlığını güçlü bir şekilde ortaya koyan ailesel PH varlığını ortaya koymaktadır. Bu gözlemler, genetik faktörlerin hastalığın patofizyolojisindeki kritik rolünün altını çizmekte ve Peyronie hastalığının gelişimi ve ilerlemesinde rol oynayan genetik faktörleri aydınlatmak için daha fazla araştırma yapılması gerektiğini vurgulamaktadır.

YÖNTEM: Bu çalışmada, ailesel vakaların analizi yoluyla Peyronie Hastalığı'nın (PH) patojenik mekanizmaları kapsamlı bir şekilde araştırılmıştır. İndeks vaka, erektil disfonksiyon ve penil kurvatür ile başvuran 44 yaşında bir erkekti. Klinik değerlendirmede 45 derece sola doğru penis eğriliği ve penisin dorsal tarafında ele gelen bir nodül tespit edildi.Hastanın diyabet veya başka kronik hastalık öyküsü yoktu. 71 yaşında bir erkek olan babasında da erektil disfonksiyon ve üç yıl önce Peyronie Hastalığı nedeniyle cerrahi işlem geçirdiği öğrenildi. Baba ve erkek çocukta PH görülmesi genetik bir yatkınlığı kuvvetle düşündürmekteydi. Peyronie Hastalığı için belirlenmiş genetik belirteçlerin eksikliği göz önüne alındığında, metodolojik yaklaşımımız kodlayıcı genomun kapsamlı bir analizine odaklanmıştır. Bu amaçla Tüm ekzom dizilimi (WES), hem indeks vakadan hem de babasından alınan periferik kan örneklerine ek olarak, indeks vakadan cerrahi olarak çıkarılan normal korpus kavernozum dokusu ve fibrotik doku örneklerini üzerinde gerçekleştirilmiştir. WES'de, hastalığın etiyolojisinde potansiyel olarak yer alan patojenik ve olası patojenik varyantları tanımlamaya vurgu yapılarak yaklaşık 25.000 gen hedeflenmiştir. Buna ek olarak, tanımlanan varyantların aile içi dağılımının sistematik bir analizi gerçekleştirildi ve 60 yaş üstü asemptomatik 100 kontrolde varyant frekanslarının karşılaştırmalı bir değerlendirmesi yapıldı. Bu yaklaşım ile, Peyronie Hastalığı'nın altında yatan genetiğin aydınlatılması ve genotipe yönelik, kişiselleştirilmiş terapötik müdahalelerin geliştirilmesi amaçlanmıştır.

SONUÇLAR: Araştırmanın sonucunda Peyronie hastalığının etiyopatogenezinde Laminin beta-2 (LAMB2) geninde (HGVSc: ENST00000418109.1.392del), patojenik bir varyant tanımlamıştır. Bu varyant, fibrotik doku örneklerinin yanı sıra normal korpus kavernozum dokusunda ve hem indeks vakadan hem de babasından alınan periferik kan örneklerinde tespit edilmiştir. Bu keşif, hastalığın dokuya özgü somatik patojenik bir süreçle sınırlı olmaktan ziyade, doğal bir germ hattı mutasyonu ile potansiyel ilişkisinin altını çizmektedir. Lamininler, hücre dışı matriks glikoproteinlerinin önemli bir ailesini oluşturur ve bazal membranların baskın kolajen olmayan bileşenlerini temsil eder. Lamininlerin fibrotik süreçlerdeki rolü oldukça karmaşıktır ve anormal ekspresyon, hücresel ve matriks homeostazının bozulması, integrin aracılı sinyal yolları yoluyla hücresel adezyon ve göçün artırılması, pro-fibrotik sinyal kaskadlarının aktivasyonu ve bazal membran bütünlüğünün bozulmasını içerir. Dahası, lamininler ECM çapraz bağlanmasını kolaylaştırır, ek matris bileşenleriyle etkileşime girer ve immünolojik yanıtların modüle edilmesinde önemli bir rol oynayarak fibrojenik ortama katkıda bulunur. Bu bulgular, LAMB2 disregülasyonu ile Peyronie hastalığının patofizyolojisi arasında derin bir bağlantı olduğunu göstermektedir.

TARTIŞMA: Fibrotik bozukluklara yol açan patofizyolojik mekanizmaların kapsamlı bir şekilde aydınlatılması, terapötik müdahalelerin geliştirilmesi çin vazgeçilmezdir. Matriks proteinlerinin karmaşık biyogenezini, düzenlenmesini ve işlevsel dinamiklerini anlamak, Peyronie hastalığı gibi anormal hücre dışı matriks birikimi ile karakterize olan durumlar için yeni, hassas temelli terapötik stratejilerin geliştirilmesi konusunda bilgi verme potansiyeline sahiptir. Klinik önemine rağmen, Peyronie hastalığına ilişkin mevcut literatür, özellikle genomik içgörüler ve moleküler veriler açısından oldukça seyrek kalmaktadır. Peyronie hastalığının genetik ve moleküler temellerinin detaylı bir şekilde araştırılması, yeni terapötik hedeflerin belirlenmesine yönelik çok önemli bir adım olmaya adaydır. Bu tür araştırma çabaları yalnızca hastalığın etiyopatogenezine ilişkin anlayışımızı artırmakla kalmayacak, aynı zamanda bireyselleştirilmiş terapötik yaklaşımların geliştirilmesini teşvik ederek hem klinik uygulama hem de fibrotik hastalık yönetimine ilişkin daha geniş bilimsel dayanak için önemli sonuçlar sunacaktır.

Anahtar Kelimeler: Peyronie hastalığı, fibrozis, Laminin, LAMB2, Germline mutasyon

Monoallelic Variants in the Laminin Beta-2 (LAMB2) Gene Induce Fibrotic Pathology in Peyronie's Disease

Mehmet Gürcan[1], Shahrashoub Sharifi[1], Şükrü Palanduz[2], Murat Dursun[3], Ateş Kadıoğlu[3]
[1]Istanbul University, Faculty of Medicine, Department of Urology, Istanbul
[2]Istanbul University, Faculty of Medicine, Department of Internal Medicine, Section of Medical Genetics, Istanbul
[3]Istanbul University, Faculty of Medicine, Department of Urology, Section of Andrology, Istanbul

OBJECTIVE: Peyronie's disease (PD) is a fibrotic disorder characterized by the development of plaques within the tunica albuginea, leading to symptoms such as penile pain, palpable nodules, penile curvature, and erectile dysfunction. Although the precise etiology of PD remains partially unresolved, current hypotheses propose that the disease may arise from inadequate repair processes following trauma or microtrauma to the tunica albuginea, resulting in the formation of fibrotic plaques. Central to the pathogenesis of PD is the aberrant regulation of myofibroblast activity and the intricate modulation of matrix metalloproteinases (MMPs) by their tissue inhibitors, which are crucial in the dysregulated extracellular matrix deposition. Epidemiological data reveal a significant familial aggregation of PD, which strongly indicates the presence of a genetic predisposition. These observations underscore the critical role of genetic factors in the disease's pathophysiology and emphasize the need for further research to elucidate the genetic determinants involved in the development and progression of Peyronie's disease.

METHOD: This study undertook a comprehensive investigation into the pathogenic mechanisms of Peyronie's Disease (PD) through a meticulous analysis of familial cases. The index case involved a 44-year-old male presenting with erectile dysfunction and penile curvature. Clinical evaluation revealed a 45-degree leftward penile curvature and a palpable nodule on the dorsal aspect of the penis. Notably, the index case had no history of diabetes or other chronic illnesses. His father, a 71-year-old male, also exhibited erectile dysfunction and had a prior diagnosis of Peyronie's Disease, for which he had undergone surgical correction three years prior. The father had no significant comorbidities or use of medications known to affect erectile function. This familial aggregation of symptoms strongly suggests a genetic predisposition. Given the lack of established genetic markers for Peyronie's Disease, our methodological approach focused on an exhaustive analysis of the coding genome Whole exome sequencing (WES) was performed on fibrotic tissue samples, as well as on normal corpus cavernosum tissue surgically excised from the index case, in addition to matched peripheral blood samples from both the index case and his father.The WES targeted approximately 25,000 genes, with an emphasis on identifying pathogenic and likely pathogenic variants potentially involved in the disease's etiology. In addition, we conducted a systematic analysis of the intrafamilial segregation of identified variants and performed a comparative evaluation of variant frequencies in age-matched, asymptomatic 100 controls over 60 years of age. This rigorous approach is designed to elucidate the genetic architecture underlying Peyronie's Disease and to facilitate the development of genotype-directed, personalized therapeutic interventions.

RESULT: Our investigation has delineated a pathogenic variant in the Laminin beta-2 (LAMB2) gene (HGVSc: ENST00000418109.1.392del), posited to be intricately involved in the etiopathogenesis of Peyronie's disease. This variant was detected in fibrotic tissue samples, as well as in normal corpus cavernosum tissue and matched peripheral blood samples from both the index case and his father. This discovery underscores the potential association of the disease with an inherent germline mutation, rather than being confined to a tissue-specific somatic pathogenic process. Laminins constitute a crucial family of extracellular matrix glycoproteins and represent the predominant non-collagenous constituents of basement membranes. The role of laminins in fibrotic processes is highly complex and includes aberrant expression, disruption of cellular and matrix homeostasis, enhancement of cellular adhesion and migration via integrin-mediated signaling pathways, activation of pro-fibrotic signaling cascades, and compromised basement membrane integrity. Moreover, laminins facilitate ECM cross-linking, interact with additional matrix components, and play a pivotal role in modulating immunological responses, collectively contributing to the fibrogenic milieu. These findings suggest a profound mechanistic link between LAMB2 dysregulation and the pathophysiology of Peyronie's disease.

DISCUSSION: A thorough elucidation of the pathophysiological mechanisms driving fibrotic disorders is indispensable for the advancement of their therapeutic interventions. Understanding the complex biogenesis, regulation, and functional dynamics of matrix proteins holds the potential to inform the development of novel, precision-based therapeutic strategies for conditions characterized by aberrant extracellular matrix deposition, such as Peyronie's disease. Despite its clinical relevance, the current body of literature on Peyronie's disease remains notably sparse, particularly with respect to genomic insights and molecular data. Moreover, the paucity of genetic research specific to this disease within our national context highlights a critical deficit in the existing scientific framework, representing a substantial gap that impedes progress in both research and treatment innovation. In this regard, the detailed investigation of the genetic and molecular foundations of Peyronie's disease is poised to be a crucial step toward the identification of new therapeutic targets. Such research endeavors will not only augment our understanding of the disease's etiopathogenesis but also foster the development of individualized therapeutic approaches, offering significant implications for both clinical practice and the broader scientific discourse on fibrotic disease management.

Keywords: Peyronie's Disease, Fibrosis, Laminin, LAMB2, Germline Mutation

SS-006

Çocuklarda ESWL sonrası AKI Marker Seviyeleri hakkında prospektif kontrollü çalışma

Onur Dede, Mazhar Utangaç
Dicle Üniversitesi Üroloji Kliniği

AMAÇ: Bu çalışma, çocuklarda ekstrakorporeal şok dalga litotripsinin (ESWL) akut böbrek hasarı (ABH) üzerindeki etkisini, böbrek hasarı molekülü-1 (KIM-1), nötrofil jelatinazla ilişkili lipokalin (NGAL), N-asetil-D-glukozaminidaz (NAG) ve karaciğer tipi yağ asidi bağlayıcı protein (LFABP) gibi biyomarkerlar aracılığıyla değerlendirerek araştırmayı amaçlamıştır. Bu biyomarkerlar, böbrek hasarını erken dönemde tespit etmek için giderek daha fazla kullanılmakta olup, renal hasarı noninvaziv bir şekilde değerlendirmek için bir yöntem sunmaktadır.

GEREÇ VE YÖNTEMLER: 2 cm'den küçük böbrek taşları nedeniyle ESWL uygulanan 30 çocuk hasta (Grup 1) ve sağlıklı 30 kontrol (Grup 2) ile prospektif kontrollü bir çalışma yapıldı. Her iki gruptan da ESWL öncesi, ESWL'den 2 saat sonra ve 24 saat sonra idrar örnekleri alındı. Bu örneklerde kreatinin, KIM-1/Cr, NGAL/Cr, NAG/Cr ve LFABP/Cr seviyeleri ölçüldü. Tüm değerler istatistiksel olarak analiz edildi ve ANOVA testi ile karşılaştırmalar yapıldı.

SONUÇLAR: Grup 1'de ESWL sonrası KIM-1/Cr ve NAG/Cr seviyelerinde anlamlı bir artış gözlendi ($p<0.05$) ve KIM-1/Cr, işlemden 24 saat sonra en yüksek seviyeye ulaştı. NGAL/Cr seviyeleri ESWL sonrasında hemen belirgin bir artış göstermedi, ancak çalışma grubunda kontrol grubuna göre daha yüksek bulundu. LFABP/Cr seviyeleri değişmedi. Kreatinin seviyeleri sabit kaldı ve ESWL sonrası anlamlı bir değişiklik göstermedi.

SONUÇ: ESWL, çocuklarda üriner sistem taşlarının tedavisinde etkili ve güvenli bir yöntem olmasına rağmen, KIM-1/Cr ve NAG/Cr idrar seviyelerindeki artışlarla gösterildiği üzere, akut böbrek hasarına neden olabilir. Bu biyomarkerlar, ESWL sonrasında böbrek hasarının erken belirtileri olarak kullanılabilir ve değerli tanısal bilgiler sağlayabilir. Daha geniş hasta grupları ve uzun takip sürelerine ihtiyaç vardır.

Anahtar Kelimeler: ESWL, BÖBREK TAŞİ, AKUT BÖBREK HASARI

Prospective controlled study about AKI Marker Levels in children after ESWL

Onur Dede, Mazhar Utangaç

Dicle University Urology Clinic

OBJECTIVE: This study aimed to evaluate the effect of extracorporeal shock wave lithotripsy (ESWL) on acute kidney injury (AKI) in children by analyzing biomarkers such as kidney injury molecule-1 (KIM-1), neutrophil gelatinase-associated lipocalin (NGAL), N-acetyl-D-glucosaminidase (NAG), and liver-type fatty acid-binding protein (LFABP). These biomarkers are increasingly used to detect kidney injury at early stages, offering a noninvasive means of assessing renal damage.

MATERIALS-METHODS: A prospective controlled study was conducted with 30 child patients undergoing ESWL for renal calculi less than 2 cm (Group 1) and 30 healthy controls (Group 2). Urine samples were collected from both groups to measure creatinine, KIM-1/Cr, NGAL/Cr, NAG/Cr, and LFABP/Cr levels before ESWL, 2 hours after ESWL, and 24 hours post-ESWL. All values were statistically analyzed, and comparisons were made using ANOVA.

RESULTS: In Group 1, post-ESWL, a significant increase in KIM-1/Cr and NAG/Cr levels was observed ($p<0.05$), with KIM-1/Cr showing the highest increase 24 hours after the procedure. NGAL/Cr levels did not show a significant rise immediately after ESWL but were higher in the study group compared to the controls. LFABP/Cr levels remained unchanged. Creatinine levels were stable and did not show significant variation post-ESWL.

CONCLUSION: ESWL is an effective and safe treatment for urolithiasis in children, but it may induce AKI, as indicated by elevated urinary levels of KIM-1/Cr and NAG/Cr. These biomarkers may serve as early indicators of renal injury, providing valuable diagnostic information post-ESWL. Further studies are needed with larger sample sizes and extended follow-up to fully understand the long-term effects of ESWL on kidney function in pediatric patients.

Keywords: ESWL, KIDNEY STONE, ACUTE KIDNEY INJURY

SS-007

2 Yaş Altı Çocuklarda Böbrek Taşı Tedavisinde ESWL Deneyimimiz

Yusuf Gülcan, Furkan Çot, Alp Akyol, Kasım Emre Ergün, Fuat Kızılay, Barış Altay, Erdal Apaydın
Ege Üniversitesi Tıp Fakültesi Üroloji Anabilim Dalı, İzmir

AMAÇ: Böbrek taşı prevalansı genel popülasyonda %12 civarındadır. Çocuklarda daha nadir görülmekle birlikte, son yıllarda insidansında artış gözlemlenmektedir. ESWL, non-invaziv bir teknik olması, ekonomik avantajları ve kısa hasta yatış süreleri nedeniyle tercih edilen bir tedavi yöntemidir. Bu çalışmada, kliniğimizde 2 yaş altı çocuklarda ESWL uygulamasının taşsızlık durumu ve başarı oranlarını değerlendirmeyi amaçladık.

GEREÇ VE YÖNTEM: Bu retrospektif çalışma, Ocak 2016 ile Nisan 2024 tarihleri arasında kliniğimizde ESWL tedavisi uygulanan 2 yaş altı 118 hastayı kapsamaktadır. Hastalara supin pozisyonda Ketamin ve Midazolam anestezisi altında ESWL uygulandı. Hasta başına 60 atım/dk olacak şekilde yaklaşık 1200-1300 şok dalgası uygulandı. Hastaların demografik verileri, taş lokalizasyonları ve tedavi sonuçları incelendi. Preop ve postop direkt üriner sistem grafisi görüntüleri karşılaştırılarak taşsızlık oranları belirlendi.

BULGULAR: Çalışmaya dahil edilen 118 hastanın yaş ortalaması 12.88 ay olup, hastaların 46'sı kız (%38.98) ve 62'si erkekti (%61.02). Altı hastada bilateral taş mevcutken, 54 hastada (%45.76) sol böbrekte, 58 hastada (%54.24) ise sağ böbrekte taş saptandı. Taş lokalizasyonları; 10 hastada üst pol(%8.47), 13 hastada orta pol (%11.02), 83 hastada renal pelvis (%70.34), 12 hastada alt pol (%10.17) olarak belirlendi.

Preoperatif ve postoperatif DÜSG görüntüleri karşılaştırıldığında, 100 hastada taşsızlık sağlandığı görüldü (%84.74). Bu hastaların 70' inde tek seansta taşsızlık sağlanırken, 30 hastada taşsızlık ikinci seans sonrasında sağlandı. On sekiz hastada rekürren taşlar tespit edildi. ESWL sonrası 10 hastada DJ stent gereksinimi ortaya çıktı. İlerleyen zamanlarda 4 hastaya perkütan nefrolitotomi (PNL) ve 4 hastaya üreterorenoskopi (URS) + DJ stent uygulandı. Bu 18 hasta dışında, hastanede yatış ve intravenöz antibiyotik tedavisi gerektiren başka hasta olmadığı saptandı.

SONUÇ: Kliniğimizde elde edilen veriler, ESWL' nin 2 yaş altı çocuklarda üriner sistem taş hastalığının tedavisinde uygun endikasyonlar doğrultusunda güvenli ve etkili bir yöntem olduğunu göstermektedir. Çalışmamızda elde edilen %84.74 taşsızlık oranı, ESWL'nin küçük çocuklarda bile yüksek başarı oranlarına sahip olduğunu kanıtlamaktadır. Ayrıca, minimal invaziv doğası ve düşük komplikasyon oranları, bu tedavi yönteminin pediatrik taş hastalığında güvenle kullanılabileceğini ortaya koymaktadır. Tedavi sonrası izlemde düşük rekürrens oranları ve minimal cerrahi müdahale gereksinimi, ESWL'nin etkinliğini desteklemektedir. Bu sonuçlarla, ESWL'nin 2 yaş altı çocuklarda taş tedavisinde birinci basamak tedavi olarak değerlendirilebileceğini düşünmekteyiz.

Anahtar Kelimeler: ESWL,Pediatrik,Taş,

Our Experience with ESWL in the Treatment of Kidney Stones in Children Under 2 Years of Age

Yusuf Gülcan, Furkan Çot, Alp Akyol, Kasım Emre Ergün, Fuat Kızılay, Barış Altay, Erdal Apaydın
Department of Urology Ege University, İzmir, Turkey

OBJECTIVE: The prevalence of kidney stones in the general population is approximately 12%. Although less common in children, there has been an observed increase in incidence in recent years. ESWL (Extracorporeal Shock Wave Lithotripsy) is a preferred treatment method due to its non-invasive nature, economic benefits, and short hospital stays. This study aims to evaluate the stone-free status and success rates of ESWL in children under 2 years old at our clinic. Materials and METHODS: This retrospective study includes 118 patients under 2 years of age who underwent ESWL treatment at our clinic between January 2016 and April 2024. The patients were administered Ketamine and Midazolam anesthesia in the supine position during the ESWL procedure. Approximately 1200-1300 shock waves were delivered at a rate of 60 shocks per minute per patient. Demographic data, stone locations, and treatment outcomes were analyzed. Stone-free rates were determined by comparing preoperative and postoperative direct urinary system graph images.

RESULTS: The mean age of the 118 patients included in the study was 12.88 months, with 46 females (38.98%) and 62 males (61.02%). Bilateral stones were present in six patients, while 54 patients (45.76%) had stones in the left kidney, and 58 patients (54.24%) had stones in the right kidney. Stone locations were identified as follows: 10 patients (8.47%) had stones in the upper pole, 13 patients (11.02%) in the middle pole, 83 patients (70.34%) in the renal pelvis, and 12 patients (10.17%) in the lower pole. Comparison of preoperative and postoperative direct urinary system graph images revealed that 100 patients achieved stone-free status (84.74%). Of these patients, 70 achieved stone-free status in a single session, while 30 achieved it after a second session. Recurrent stones were detected in 18 patients. Post-ESWL, 10 patients required a DJ stent. Subsequently, 4 patients underwent percutaneous nephrolithotomy (PNL) and 4 patients underwent ureterorenoscopy (URS) with DJ stenting. No other patients required hospitalization or intravenous antibiotic treatment beyond these 18 cases.

CONCLUSION: The data obtained from our clinic demonstrate that ESWL is a safe and effective method for treating urinary system stone disease in children under 2 years of age when used according to appropriate indications. The 84.74% stone-free rate achieved in our study proves that ESWL has high success rates even in young children. Additionally, its minimally invasive nature and low complication rates indicate that this treatment method can be safely utilized in pediatric stone disease. The low recurrence rates and minimal need for surgical intervention in follow-up support the efficacy of ESWL. Based on these results, we believe that ESWL can be considered a first-line treatment for stone disease in children under 2 years old.

Keywords: SWL,Pediatric,Stone

SS-008

Serum spondin-2 düzeyinin mesane tümörü tanısı ve mesane tümörünün patolojik evreleri arasında ilişki var mıdır?

Çağlar Boyacı, Ali Rıza Türkoğlu, Anıl Erkan, Salim Zengin, Yasemin Üstündağ, Meryem Rümeysa Yeşil, Abdullah Gül, Akif Koç, Soner Çoban, Muhammet Güzelsoy
Sağlık Bilimleri Üniversitesi, Bursa Yüksek İhtisas Eğitim ve Araştırma Hastanesi, Üroloji Kliniği, Bursa

AMAÇ: Ekstrasellüler matriks proteini olan spondin-2; farklı karsinom çeşitlerinde farklı düzeylerde eksprese edilmektedir. Kliniğimize primer mesane tümörü tanısıyla başvuran hastalardaki, serum spondin-2 düzeyi ile mesane tümörü ve mesane tümörünün patolojik evreleri arasındaki ilişkiyi araştırmayı amaçladık.

GEREÇ-YÖNTEM: Ocak 2022 - Ekim 2023 tarihleri arasında Sağlık Bilimleri Üniversitesi Bursa Yüksek İhtisas Eğitim ve Araştırma Hastanesi Üroloji Polikliniği'ne hematüri veya başka bir şikayet ile başvuran, uygulanan endoskopik prosedürler ile mesane tümörü tanısı konulan ve çalışmaya dahil edilme kriterlerini sağlayan 275 gönüllü hasta çalışmaya dahil edilmiştir. Hastalara uygulanan transüretral mesane tümörü rezeksiyonu (TUR-MT) sonrası; patolojik evresi Düşük malign potansiyelli ürotelyal neoplazi, Ta veya T1 olarak raporlananlar kasa invaziv olmayan mesane kanseri (KİOMK) ve T2 olarak raporlananlar ise kasa invaziv mesane kanseri (KİMK) olarak kabul edilmiştir. Kontrol grubu olarak; farklı nedenlerle polikliniğe başvuran, endoskopik prosedürler ile tedavi olan ve endoskopik inceleme ile mesane tümörü olmadığı kanıtlanmış, çalışmaya dahil edilme kriterlerini sağlayan 75 kişi çalışmaya dahil edilmiştir. Toplamda 350 katılımcıyla çalışma gerçekleştirilmiştir. Hasta ve kontrol grubunda; serum spondin-2 düzeyi başta olmak üzere tümör histopatolojisi, boyutu ve sayısı, sigara kullanımı, hemogram, kan üre azotu ve kreatinin değerleri, metastaz ve hidronefroz durumları tespit edilerek karşılaştırma yapıldı.

BULGULAR: Yaş ile serum spondin-2 düzeyi arasında ilişki olmadığı görülmektedir (p=0.266). Cinsiyete göre medyan serum spondin-2 düzeyleri farklılık göstermemekteydi (Kadınlarda 209,01 pg/mL, erkeklerde 220,34 pg/mL, p=0,804). Serum spondin-2 düzeyinin medyan değeri; çalışmaya dahil edilen tüm hastalar için 219,38 pg/mL, hasta grubu için 220,10 pg/mL ve kontrol grubu için 210,18 pg/mL olarak hesaplandı (p=0,58). KİMK grubunda medyan serum spondin-2 düzeyi 240,45 pg/mL ve KİOMK grubunda ise 205,83 pg/mL olup, KİMK grubunda serum spondin-2 düzeyinin anlamlı düzeyde daha yüksek olduğu belirlendi (p=0,001). Hasta grubu içerisinde mesane kanserinin kas tabakasına invaze olma durumuna göre serum spondin-2 düzeyine ait kesim noktasını belirleyebilmek için ROC analizi gerçekleştirilmiştir. Serum spondin-2 seviyesinin >173,85 pg/mL olması durumunda ROC eğrisi altında kalan alan AUC = 0,63 (duyarlılık %87,32, özgüllük %38,73, J=0,26, p<0,001) olarak hesaplanmış olup serum spondin-2 seviyesinin >173,85 pg/mL düzeyinin, mesane kanserinin kas tabakasını invaze olmasıyla ilişkili olduğu saptanmıştır.

SONUÇ: Literatürde spondin-2 ile ilgili sınırlı sayıda çalışma mevcuttur ve bu çalışmalarda karmaşık sonuçlar elde edilmiştir. Mesane kanseri ile Spondin-2 düzeyi arasındaki ilişkiyi araştırdığımız çalışmamızda mesane kanserinde spondin-2 seviyesi yüksek olsa da kontrol grubu arasında anlamlı farklılık saptanmadı. Ancak tedavi protokolünü değiştiren, hastaların sağkalımını etkileyen en önemli faktör olan kas invazyonu olan hastalarda Spondin-2 seviyesi, kas invazyonu olmayan hastalara göre anlamlı düzeyde yüksek saptandı. Bu durum serum spondin-2 düzeyinin mesane kanseri hastalarında evrelemenin öngörülmesinde bir rol alabileceğini göstermektedir.

Anahtar Kelimeler: Mesane tümörü, ürotelyal kanser, spondin-2

Is there a relationship between serum spondin-2 levels and the diagnosis of bladder tumors, as well as the pathological stages of bladder tumors?

Çağlar Boyacı, Ali Rıza Türkoğlu, Anıl Erkan, Salim Zengin, Yasemin Üstündağ, Meryem Rümeysa Yeşil, Abdullah Gül, Akif Koç, Soner Çoban, Muhammet Güzelsoy
University of Health Sciences, Bursa Yuksek Ihtisas Research an Training Hospital, Department of Urology, Bursa

OBJECTIVE: Spondin-2, an extracellular matrix protein, is expressed at varying levels in different types of carcinoma. We aimed to investigate the relationship between serum spondin-2 levels, bladder tumors, and the pathological stages of bladder tumors in patients who presented to our clinic with a diagnosis of primary bladder tumor.

MATERIALS-METHODS: Between January 2022 and October 2023, 275 voluntary patients who presented with hematuria or other complaints to the Urology Outpatient Clinic at Bursa Yuksek Ihtisas Training and Research Hospital, University of Health Sciences, were diagnosed with bladder tumors via endoscopic procedures and met the inclusion criteria were included in the study. Following transurethral resection of bladder tumors (TUR-BT), patients with pathological stages reported as low malignant potential urothelial neoplasia, Ta, or T1 were classified as having non-muscle invasive bladder cancer (NMIBC), while those with a stage of T2 were classified as having muscle-invasive bladder cancer (MIBC). A control group consisting of 75 individuals who presented to the clinic for other reasons, were treated with endoscopic procedures, and had no evidence of bladder tumors on endoscopic examination and met the inclusion criteria, were also included in the study. The study was conducted with a total of 350 participants. In both the patient and control groups, serum spondin-2 levels were measured and compared alongside tumor histopathology, size and number, smoking status, hemogram, blood urea nitrogen and creatinine levels, as well as the presence of metastasis and hydronephrosis.

RESULTS: No correlation was found between age and serum spondin-2 levels ($p=0.266$). Median serum spondin-2 levels did not differ significantly by gender (209.01 pg/mL in females, 220.34 pg/mL in males, $p=0.804$). The median serum spondin-2 level was 219.38 pg/mL for all participants, 220.10 pg/mL for the patient group, and 210.18 pg/mL for the control group ($p=0.58$). The median serum spondin-2 level in the MIBC group was 240.45 pg/mL, significantly higher than the NMIBC group, which had a median of 205.83 pg/mL ($p=0.001$). ROC analysis was performed to determine the cut-off point for serum spondin-2 levels based on muscle invasion in the patient group. When the serum spondin-2 level exceeded 173.85 pg/mL, the area under the ROC curve was AUC = 0.63 (sensitivity 87.32%, specificity 38.73%, $J=0.26$, $p<0.001$), indicating that a serum spondin-2 level greater than 173.85 pg/mL was associated with muscle invasion in bladder cancer.

CONCLUSION: There are a limited number of studies on spondin-2 in the literature, and the results of these studies have been mixed. In our study investigating the relationship between spondin-2 levels and bladder cancer, while serum spondin-2 levels were elevated in bladder cancer patients, no significant difference was found between the patient and control groups. However, in patients with muscle invasion, which is the most critical factor affecting survival and treatment protocols, serum spondin-2 levels were significantly higher than in patients without muscle invasion. This suggests that serum spondin-2 levels may play a role in predicting the stage of bladder cancer.

Keywords: Bladder tumor, urothelial cancer, spondin-2

Hasta Grubu İçerisinde Genel Bilgilere Yönelik Karşılaştırmalar

	KİMK	KİOMK	p-değeri
Yaş (Yıl)	73(44-92)	67(28-92)	0,003
Cinsiyet			
Kadın	16(%22,50)	27(%13,20)	0,063
Erkek	55(%77,50)	177(%86,80)	0,063
Komorbid Hastalık			
Hipertansiyon	28(%39,40)	78(%38,20)	0,858
Diabetes Mellitus	13(%18,30)	45(%22,10)	0,505
Koroner Arter Hastalığı	21(%29,60)	52(%25,50)	0,502
Kronik Obstrüktif Akciğer Hastalığı	11(%15,50)	20(%9,80)	0,192
Kronik Böbrek Hastalığı	5(%7)	6(%2,90)	0,159
Diğer	10(%14,10)	26(%12,70)	0,773
Serum Spondin-2 (pg/mL)	240,45 (97,19-989,54)	205,83 (78,13-2797,09)	0,001

Comparisons Regarding General Information Within the Patient Grou

	MIBC	NMIBC	p-value
Age (Years)	73(44-92)	67(28-92)	0,003
Gender			
Female	16(%22,50)	27(%13,20)	0,063
Male	55(%77,50)	177(%86,80)	0,063
Comorbid Disease			
Hypertension	28(%39,40)	78(%38,20)	0,858
Diabetes Mellitus	13(%18,30)	45(%22,10)	0,505
Coronary Artery Disease	21(%29,60)	52(%25,50)	0,502
Chronic Obstructive Pulmonary Disease	11(%15,50)	20(%9,80)	0,192
Chronic Kidney Disease	5(%7)	6(%2,90)	0,159
Other	10(%14,10)	26(%12,70)	0,773
Serum Spondin-2 (pg/mL)	240,45 (97,19-989,54)	205,83 (78,13-2797,09)	0,001

SS-009

Lokalize Renal Hücreli Karsinomda Psoas Kas İndeksi ve İskelet Kas İndeksine Dayalı Kas Kütlesinin Rekürrens ve Mortalite Riski ile İlişkisi: Kapsamlı Retrospektif Analiz

Yusuf Arikan[1], Deniz Noyan Özlü[2], Büşra Emir[3], Ömer Koraş[1], Serhat Beyan[1], Cemre Kuşcuoğlu[1], Mehmet Zeynel Keskin[1]
[1]İzmir Tepecik Eğitim ve Araştırma Hastanesi, Üroloji Departmanı, İzmir, Türkiye
[2]Bitlis Devlet Hastanesi, Üroloji Departmanı, Bitlis, Türkiye
[3]Izmir Katip Celebi Universitesi, Tıp Fakültesi, Biyoistatistik Departmanı, İzmir, Türkiye

AMAÇ: Lokalize Böbrek Hücreli Karsinom (RCC) hastalarında Psoas Kas İndeksi (PMI) ve İskelet Kas İndeksi (SMI) ile rekürrens ve mortalite riski arasındaki ilişkiyi belirlemeyi amaçladık.

MATERYAL-YÖNTEMLER: SMI ve PMI değerleri, L3 seviyesindeki kesitlerde kontrastsız bilgisayarlı tomografi (NCCT) ölçümlerinden elde edildi ve boya göre normalleştirildi. Genel sağkalım (OS), kansere özgü sağkalım (CSS) veya rekürrenssiz sağkalım (RFS) dahil olmak üzere mevcut sağkalım verileri, postoperatif takip verilerinden elde edildi. Hastalığın tekrarlaması, NCCT, manyetik rezonans görüntüleme veya kemik taramasında hastalığın radyografik kanıtının görülmesi olarak tanımlandı.

SONUÇLAR: ROC analizinde, PMI için optimum cut-off değeri erkek ve kadın hastalarda ≤ 5,1 cm²/m² ve ≤ 3,1 cm²/m² iken, SMI için cut-off erkek ve kadın hastalarda ≤ 44 cm²/m² ve ≤ 30 cm²/m² olarak bulundu. Çok değişkenli analizlerde, kadın cinsiyeti (hazard ratio [HR] 2,33; %95 güven aralığı [GA], 1,41-3,27; p < 0,001), Fuhrman derecesi 4 (HR: 2,85; %95 GA: 1,45-5,60; p = 0,002), rekürrens (HR: 6,18; %95, GA: 1,70-15,24; p < 0,001) ve sarkopeni, SMI ve PMI'dan daha kötü genel sağ kalım (OS), rekürrenssiz sağ kalım (RFS) ve kansere özgü sağ kalımın (CSS) bağımsız öngörücüleriydi. Kaplan-Meier analizinde, PMI grubunda sarkopenisi olan ve olmayan hastalarda OS, SMI grubunda 76'ya karşı 84 ay ve 74'e karşı 85 ay olarak bulundu. PMI ve SMI gruplarında sarkopenili hastalarda RFS ve CSS daha kısaydı.

SONUÇ: Lokalize RCC'li hastalarda sarkopeni daha erken rekürrens, daha kısa OS, CSS ve RFS ile ilişkilendirildi. Sarkopenili hastalarda ameliyat öncesi evrelemede daha kötü bir prognoz gözlemlendi.

Anahtar Kelimeler: Renal Hücreli Karsinom, Psoas Kas İndeksi, İskelet Kas İndeksi, Sarkopeni

Relationship of Muscle Mass Based on Psoas Muscle Index and Skeletal Muscle Index with Recurrence and Mortality Risk in Localized Renal Cell Carcinoma: A Comprehensive Retrospective Analysis

Yusuf Arikan[1], Deniz Noyan Özlü[2], Büşra Emir[3], Ömer Koraş[1], Serhat Beyan[1], Cemre Kuşcuoğlu[1], Mehmet Zeynel Keskin[1]
[1]Izmir Tepecik Training and Research Hospital, Department of Urology, Izmir, Turkey
[2]Bitlis State Hospital, Department of Urology, Bitlis, Turkey
[3]Izmir Katip Celebi University, Faculty of Medicine, Department of Biostatistics, Izmir, Turkey

PURPOSE: We aimed to determine the relationship between the Psoas Muscle Index (PMI) and Skeletal Muscle Index (SMI) and the risk of recurrence and mortality in patients with localized Renal Cell Carcinoma (RCC).

MATERIAL-METHODS: SMI and PMI values were obtained from non-contrast computed tomography (NCCT) measurements on slices at the L3 level, normalized by height. Available survival data, including overall survival (OS), cancer-specific survival (CSS), or recurrence-free survival (RFS), were collected at postoperative follow-up. Disease recurrence was defined as radiographic evidence of disease on NCCT, magnetic resonance imaging or bone scan.

RESULTS: In the ROC analysis, the optimal cut-off value for PMI was ≤ 5.1 cm²/m² and ≤ 3.1 cm²/m² in male and female patients, while the cut-off value for SMI was ≤ 44 cm²/m² and ≤ 30 cm²/m² in male and female patients. In multivariate analyses, female sex (hazard ratio [HR] 2.33; 95% confidence interval [CI], 1.41-3.27; p < 0.001), Fuhrman grade 4 (HR: 2.85; 95% CI: 1.45-5.60; p = 0.002), recurrence (HR: 6.18; 95%, CI: 1.70-15.24; p < 0.001) and sarcopenia were independent predictors of worse overall survival (OS), recurrence-free survival, (RFS) and cancer-specific survival (CSS) than SMI and PMI. In Kaplan-Meier analysis, OS in patients with and without sarcopenia in the PMI group was 76 versus 84 months and 74 versus 85 months in the SMI group. RFS and CSS were shorter in patients with sarcopenia in the PMI and SMI groups.

CONCLUSION: In patients with localized RCC, sarcopenia was associated with earlier recurrence, shorter OS, CSS and RFS. Patients with sarcopenia had a worse prognosis in preoperative staging.

Keywords: Renal Cell Carcinoma, Psoas Muscle Index, Skeletal Muscle Index, Sarcopenia

Figür 1 ve 2
Figure 1 and 2

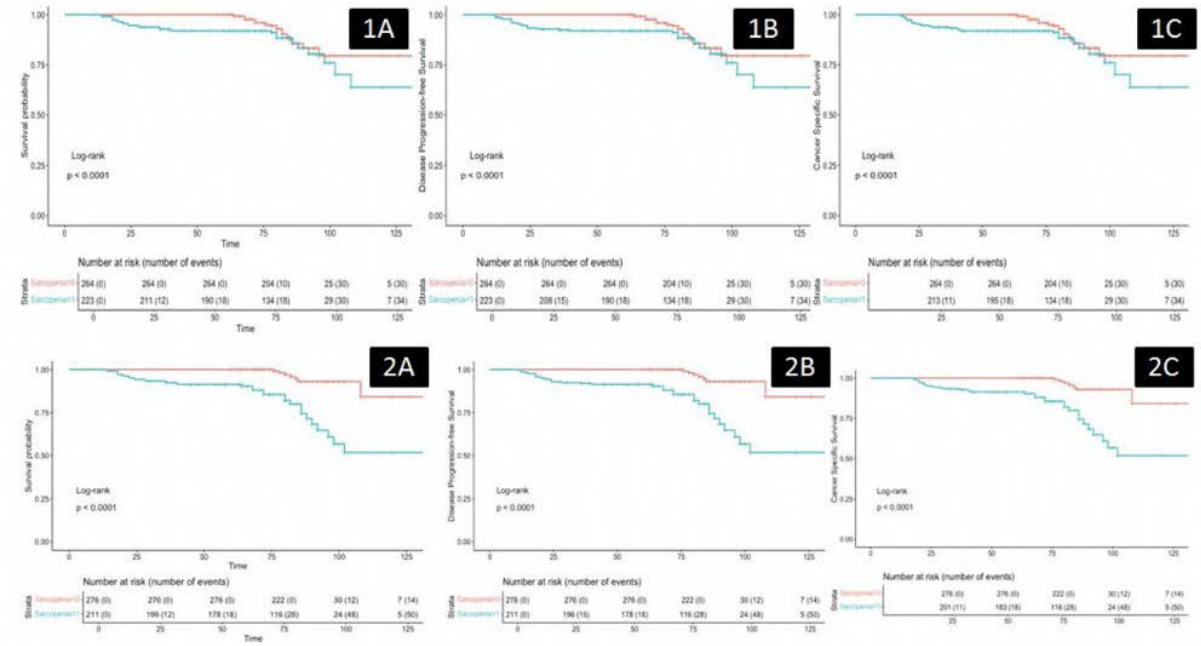

Şekil 1: PMI tabanlı değerlendirmede sarkopenili ve sarkopenisi olmayan hastalarda OS (A), RFS (B) ve CSS›yi (C) gösteren Kaplan-Meier analizleri Şekil 2: SMI tabanlı değerlendirmede sarkopenili ve sarkopenisi olmayan hastalarda OS (A), RFS (B) ve CSS›yi (C) gösteren Kaplan-Meier analizleri

Figure 1: Kaplan-Meier analyses showing OS (A), RFS (B) and CSS (C) in patients with and without sarcopenia in PMI-based assessment Figure 2: Kaplan-Meier analyses showing OS (A), RFS (B) and CSS (C) in patients with and without sarcopenia in SMI-based assessment

SS-010

Sistosel ve eşlik eden patolojilerin MR Defekografi ile değerlendirilmesi

Esin Ölçücüoğlu[1], Kazım Ceviz[2], Halil Tekdemir[1], Muhammed Emin Polat[2], Erkan Ölçücüoğlu[2]
[1]Sağlık Bilimleri Üniversitesi, Ankara Bilkent Şehir Hastanesi, Radyoloji Kliniği, Ankara
[2]Sağlık Bilimleri Üniversitesi, Ankara Bilkent Şehir Hastanesi, Üroloji Kliniği, Ankara

AMAÇ: Pelvik taban disfonksiyonları, yetişkin kadınlarda sıklıkla görülen,organ prolapsusu, idrar kaçırma ve defekasyon disfonksiyonları şeklinde kendini göstererek yaşam kalitesi üzerinde önemli bir yük taşıyan bir dizi fonksiyonel bozukluğu temsil eder ve görülme sıklığı, nüfusun beklenen yaşlanmasına bağlı olarak artma eğilimindedir. Pelvik taban disfonksiyonları, hem pelvik tabanın anatomik olarak ön, orta ve arka kompartmanlara bölünmesini hem de üroloji, jinekoloji ve proktoloji olarak tıbbi uzmanlaşmayı takip ederek üç farklı gruba ayrılmıştır. Bu bölümlendirme aynı zamanda bu cerrahi prosedürlerle ilişkili sık görülen terapötik başarısızlıktan da kısmen sorumludur, çünkü pelvik taban tek bir varlık olarak işlev görür ve pelvik yetmezlik klinik olarak sessiz olsa bile sıklıkla birden fazla kompartmanı etkiler. Pelvik taban yetmezliği yaygın olduğundan ve klinik olarak yetersiz teşhis edildiğinden, özellikle cerrahi düzeltme öncesinde görüntüleme değerlendirmesi büyük önem taşımaktadır. Yumuşak doku ölçümlerinin gözlemciler arası değişkenlik göstermesi ile birlikte, MR defekografi, üç pelvik kompartmanın aynı anda, yüksek uzaysal ve zamansal çözünürlükle noninvaziv, radyasyonsuz, çok düzlemli dinamik bir değerlendirilmesine olanak tanıması nedeniyle, günümüzde kompartman disfonksiyonlarının preoperatif değerlendirmesi için tercih edilen görüntüleme yöntemidir. Prolabe mesane olarak da bilinen sistosel, mesanenin vajina ve perine içine inferior ve posterior olarak indiği bir pelvik organ prolapsusu şeklidir. Diğer pelvik organların prolapsusu da buna eşlik edebilir. Çalışmamızın amacı, MR Defekografi kullanılarak sistosel ile aynı anda gözlenen diğer kompartman patolojileri vurgulayarak sistoselli hastaların tıbbi ve cerrahi tedavisine rehberlik etmektir.

GEREÇ-YÖNTEM: Şubat 2019 ile Hziran 2023 tarihleri arasında hastanemizde MR defekografi yapılan 580 hasta retrospektif olarak incelendi. Sistoseli olan 146 hastanın MR defekografi bulguları rapor edildi. Morfolojik değişiklikler statik sekanslar üzerinde analiz edilirken, üç kompartman modeli kullanılarak fonksiyonel analiz sıkma, ıkınma ve defekasyon sırasındaki dinamik sekanslar üzerinde gerçekleştirildi. Sagittal görüntülerde, dinamik incelemede defekasyon fazında mesanenin inferior kenarının, vajen posterior forniksinin ve anorektal bileşkenin pubokoksigeal çizgiden daha inferior yer değiştirmesi sistosel, uterin prolapsus ve vertikal desensus olarak tanımlandı. Pelvik organ prolapsusu, 3'ler kuralına göre derecelendirilmiştir. Sistosel ile birlikte eşlik eden üretral hipermobilite, istemsiz idrar kaçırma, enterosel, rektosel, uterin prolapsus, dissinerjik defekasyon rapor edildi.

BULGULAR: Çalışmamızda 146 adet sistoseli bulunan hasta değerlendirildi. Hasta grubumuzda 31 hastada uterin prolapsus, 90 hastada rektosel 73 hastada üretral mobilizasyon sistosele eşlik etmekte idi.Hastaların yaş ortalaması 51,12 idi. Sistosel mesafesi ile yaş arasında pozitif korelasyon mevcut idi.($p<0,001$). Sistosel derecesi ile uterin prolapsus varlığı ve vertikal desansus derecesi arasında istatistiksel olarak anlamlı ilişki çıktı.(sırasyla p:0,001 ve p:0,021) Ayrıca sistosel derecesi ile vertikal desansus mesafesi, istirahat kasma ve defakasyondaki ARA miktarında, hiatusun istirahat ve defakasyon sırasındaki uzunluğu arasında anlamlı istatistiksel ilişki bulundu.(sırasyla p:0,002, p:0,035, p:0,027, p:0,03, p:0,006 ve p:0,001). Sistosel derecesi ile rektosel varlığı, üretral mobilite ve jel boşalımı arasında anlamlı istatistiksel ilişki bulunmadı.

SONUÇ: Pelvik taban disfonksiyonları, farklı pelvik organları tutabilen yaygın ve kompleks hastalıklar grubudur. Tedavinin doğru yapılabilmesi için her üç kompartmanın da eksiksiz değerlendirilebilmesi gerekir. Dinamik MRG sağladığı üstün yumuşak doku kontrastı ve temporal çözünürlüğü ile buna imkan tanıyarak bu karmaşık hastalık grubunun tanı ve tedavi planlanmasında mükemmel bir görüntüleme yöntemi olarak öne çıkmaktadır.

Anahtar Kelimeler: Sistosel, MR, Defekografi, Prolapsus

Evaluation of cystocele and accompanying pathologies with MR Defecography

Esin Ölçücüoğlu[1], Kazım Ceviz[2], Halil Tekdemir[1], Muhammed Emin Polat[2], Erkan Ölçücüoğlu[2]
[1]University of Health Sciences, Ankara Bilkent City Hospital, Department of Radiology, Ankara, Turkiye
[2]University of Health Sciences, Ankara Bilkent City Hospital, Department of Urology, Ankara, Turkiye

PURPOSE: Pelvic floor dysfunctions represent a series of functional disorders that are frequently seen in adult women. These manifest themselves in a number of ways, including organ prolapse, urinary incontinence and defecation dysfunctions. They have a significant impact on the quality of life of those affected. Furthermore, the incidence of these disorders is expected to increase in line with the ageing of the population.

Pelvic floor dysfunctions have been classified into three categories, reflecting both the anatomical subdivision of the pelvic floor into anterior, middle, and posterior regions and the medical specialisation of urology, gynaecology, and proctology. This division is also partly responsible for the frequent therapeutic failures associated with these surgical procedures, since the pelvic floor functions as a single entity and pelvic insufficiency often affects more than one compartment, even when clinically silent. Given the prevalence and underdiagnosis of pelvic floor insufficiency, imaging evaluation is of significant importance, particularly prior to surgical correction. Despite the interobserver variability in soft tissue measurements, magnetic resonance defecography is currently the preferred imaging method for preoperative evaluation of compartment dysfunctions. This is because it allows for a non-invasive, radiation-free, multiplanar dynamic assessment of the three pelvic compartments simultaneously, with high spatial and temporal resolution.

Cystocele, also known as prolapsed bladder, is a form of pelvic organ prolapse in which the bladder descends inferiorly and posteriorly into the vagina and perineum. It may also be accompanied by prolapse of other pelvic organs. The objective of this study is to provide guidance for the medical and surgical treatment of patients with cystocele by emphasising other compartment pathologies observed simultaneously with cystocele using MR defecography.

MATERIAL-METHODS: A retrospective review of 580 patients who underwent MR defecography at our hospital between February 2019 and June 2023 was conducted. The results of MR defecography in 146 patients with cystocele were documented. While morphological alterations were examined on static sequences, a functional analysis was conducted on dynamic sequences during the act of squeezing, straining, and defecation, employing the three-compartment model. In the sagittal plane, cystocele, uterine prolapse and vertical descent were defined as the displacement of the inferior border of the bladder, the posterior fornix of the vagina and the anorectal junction inferior to the pubococcygeal line during the defecation phase in a dynamic examination. The grading of pelvic organ prolapse was conducted in accordance with the rule of three. The aforementioned conditions, namely urethral hypermobility, involuntary urinary incontinence, enterocele, rectocele, uterine prolapse and dyssynergic defecation, were documented concurrently with cystocele.

RESULTS: The results of the study are presented below. A total of 146 patients with cystocele were included in the analysis. In the patient cohort under examination, 31 cases were identified where uterine prolapse was present, 90 cases where rectocele was present, and 73 cases where urethral mobilisation cystocele was present. The mean age of the patients was 51.12 years. A positive correlation was observed between the distance of cystocele and age. ($p < 0.001$). A statistically significant correlation was identified between the degree of cystocele and the presence of uterine prolapse, as well as the degree of vertical descent. ($p = 0.001$ and $p = 0.021$, respectively). Furthermore, a significant statistical relationship was identified between the degree of cystocele and the vertical descent distance, the amount of ARF at rest and during defecation, and the length of the hiatus at rest and during defecation. (p:0.002, p:0.035, p:0.027, p:0.03, p:0.006 and p:0.001, respectively). No significant statistical relationship was identified between the degree of cystocele and the presence of rectocele, urethral mobility and gel discharge.

CONCLUSION: In conclusion, pelvic floor dysfunctions represent a prevalent and intricate group of disorders that can impact a range of pelvic organs. In order to ensure an accurate diagnosis and subsequent appropriate treatment plan, it is essential to evaluate all three compartments in their entirety. Dynamic MRI is an excellent imaging method for diagnosing and planning treatment for this complex group of diseases, offering superior soft tissue contrast and temporal resolution.

Keywords: Cystocele, MRI, Defecography, Prolapse

SS-011

Kasa İnvaze Mesane Kanserinde Sigara Kullanım Miktarının Kanser Kök Hücre Özelliklerine Etkisi

Mustafa Ozan Ataçer[1], Tevfik Aktoz[1], Rıza Serttaş[2], Suat Erdogan[2]
[1]Trakya Üniversitesi Tıp Fakültesi, Üroloji Ana Bilim Dalı, Edirne
[2]Trakya Üniversitesi Tıp Fakültesi, Tıbbi Biyoloji Ana Bilim Dalı, Edirne

AMAÇ: Mesane kanseri genitoüriner sistemde en sık görülen ikinci kanserdir ve sigara kullanımı mesane kanserinde en iyi bilinen ispatlanmış çevresel risk faktörüdür. Kanser Kök Hücreleri (KKH), embriyolojik kök hücrelerin kendi kendini yenileme ve farklılaşabilme gibi özelliklerine sahip olup tümör hücrelerinin bir alt popülasyonudur ve sigaranın kanser kök hücrelerin köklülüğünü, invazyon ve metastatik özelliğini etkilediği pek çok çalışmada gösterilmiştir. Bu çalışmamızda sigara kullanım miktarının kasa invaziv mesane kanserinde(KİMK) kanser kök hücreleri üzerine olan etkisini araştırdık.

GEREÇ VE YÖNTEM: KİMK tanısı alan 40 hasta 30 paket/yıl sigara kullanım öyküsüne göre 20 hastadan oluşan iki gruba ayrıldı. Hastaların tümör dokuları TÜTF Patoloji Anabilim Dalı'ndaki arşivden temin edildi. Çalışma TÜTF Tıbbi Biyoloji Anabilim Dalı Sitogenetik Laboratuvarı'nda devam etti. Doku deparafinizasyonu, RNA saflık ve miktar tayini, Tamamlayıcı DNA (cDNA) sentezi yapıldıktan sonra Real Tİme Kantitatif PCR (RT-qPCR) ile KKH belirteçleri olan CD44, CD133, ALDH1, SOX-2, NANOG, OCT3/4, E-kaderin, N-kaderin, Vimentin, Fibronektin, Okludin, MMP-2 ve MMP-9 genlerinin mRNA düzeyinde gen ifadelerine bakıldı. IBM SPSS Statistics Version 22 ile istatiksel analiz yapıldı. İki bağımsız grubun ölçüm değerleriyle karşılaştırılmasında sıklıkla kullanılan "Independent Samples t Test" kullanıldı. İstatistiksel olarak iki grup arasındaki anlamlı fark $p<0,05$ olarak kabul edildi.

BULGULAR: Hastalar sigara kullanım öykülerine göre 30 paket/yıldan az kullananlar A grubu, fazla kullananlar B grubu olarak iki gruba ayrıldı, Bu gruplardaki hastaların demografik verileri tablo 1'de gösterildi. Klinik veri tabanımızda sigara kullanım öyküsü olmayan KİMK hasta sayısı yetersiz olduğundan dolayı kontrol grubu oluşturulamadığı için A grubundaki ortalama sigara kullanımı 15 paket/yıl ile en az sigara kullanan 6 hasta ile B grubundaki ortalama sigara kullanımı 90 paket/yıl ile en fazla sigara kullanan 6 hasta ayrıca gruplandırılarak karşılaştırıldı ve bu hastaların demografik verileri tablo 2'de gösterildi. KKH yüzey belirteçleri olan CD44 ve CD133'ün, KKH transkripsiyon faktörleri olan OCT3/4, NANOG, SOX2 ve ALDH1'in ve KKH adezyon-migrasyon belirteçleri olan E-kaderin, N-kaderin, vimentin, fibronektin, okludin, MMP2, MMP9 genlerinin gruplar arasındaki mRNA düzeyinde gen ifadelerinin kat farkları tablo 3'de verilmiştir. KKH yüzey belirteçlerinin, transkripsiyon ve adezyon-migrasyon belirteçlerinin sigara kullanım öyküsü fazla olan hasta gruplarında istatistiksel olarak anlamlı olacak şekilde daha çok ifade edildiği görülmüştür ($p:0,001$).

SONUÇ: Bu çalışma ile sigara kullanım miktarının artmasının KİMK'de KKH'lerin köklülüğünü arttırdığı, KKH yüzey membran belirteçleri ve transkripsiyon faktörlerinin ekspresyonlarını arttırdığı ve epitel hücrelerindeki EMT mekanizmasını etkileyerek epitel hücrelerinin stabil hallerinden birbirine gevşek bağlı ve hareket yeteneği kazanarak invazyon ve metastaza yatkın mezenkimal hücrelere dönüşümünde etkisinin olduğu saptandı.

Anahtar Kelimeler: Epitelyal Mezenkimal Geçiş, Kanser Kök Hücresi, Kas İnvaze Mesane Kanseri, Sigara

The Effect of Smoking Amount on Cancer Stem Cell Characteristics in Muscle Invasive Bladder Cancer

Mustafa Ozan Ataçer[1], Tevfik Aktoz[1], Rıza Serttaş[2], Suat Erdogan[2]
[1]Department of Urology, Trakya University Faculty of Medicine, Edirne
[2]Department of Medical Biology, Trakya University Faculty of Medicine, Edirne

AIM: Bladder cancer is the second most common cancer of the genitourinary system and smoking is the best known proven environmental risk factor for bladder cancer. Cancer stem cells (CSCs) are a subpopulation of tumour cells that possess the self-renewal and differentiation properties of embryonic stem cells, and many studies have shown that smoking affects the stemness, invasion and metastatic properties of cancer stem cells. In this study, we investigated the effect of cigarette smoking on cancer stem cells in muscle invasive bladder cancer (MIBC).

Materials and METHODS: Forty patients diagnosed with MIBC were divided into two groups consisting of 20 patients according to 30 pack/year smoking history. Tumour tissues of the patients were obtained from the archive of the Department of Pathology, TUTF. The study was continued in the Cytogenetics Laboratory of the Department of Medical Biology, TUTF. After tissue deparaffinisation, RNA purity and quantification, complementary DNA (cDNA) synthesis, mRNA level gene expressions of CD44, CD133, ALDH1, SOX-2, NANOG, OCT3/4, E-cadherin, N-cadherin, Vimentin, Fibronectin, Occludin, MMP-2 and MMP-9 genes which are CSCs markers were analysed by Real Time Quantitative PCR (RT-qPCR). Statistical analysis was performed with IBM SPSS Statistics Version 22. Independent Samples t Test, which is frequently used in the comparison of two independent groups, was used. Statistically significant difference between two groups was accepted as $p<0.05$.

RESULTS: Patients were divided into two groups according to their smoking history: those who smoked less than 30 pack/year in group A and those who smoked more than 30 pack/year in group B. Demographic data of the patients in these groups are shown in Table 1. Since a control group could not be formed due to the insufficient number of MIBC patients with no smoking history in our clinical database, the 6 patients in group A who smoked the least with a mean cigarette use of 15 pack/year and the 6 patients in group B who smoked the most with a mean cigarette use of 90 pack/year were separately grouped and compared, and the demographic data of these patients are shown in table 2. The fold differences of mRNA level gene expressions of CD44 and CD133 which are CSC surface markers, OCT3/4, NANOG, SOX2 and ALDH1 which are CSC transcription factors and E-cadherin, N-cadherin, vimentin, fibronectin, occludin, MMP2, MMP9 which are CSC adhesion-migration markers between the groups are given in table 3. It was observed that CSC surface markers, transcription and adhesion-migration markers were expressed statistically significantly more in the patient groups with more smoking history (p:0,001).

CONCLUSION: In this study, it was found that increased cigarette smoking increased the stemness of CSCs, increased the expression of CSC surface membrane markers and transcription factors, and affected the EMT mechanism in epithelial cells, resulting in the transformation of epithelial cells from their stable state to mesenchymal cells prone to invasion and metastasis by becoming loosely connected to each other and gaining mobility.

Keywords: Cancer Stem Cell, Epithelial Mesenchymal Transition, Muscle Invasive Bladder Cancer, Smoking,

demografik verilerin ve gen ekspresyon oranlarinin hasta gruplarina göre dağilimi ve p değerleri

distribution of demographic data and gene expression rates according to patient groups and p values

Özellikler	A (n:20)	B (n:20)	p değeri
Yaş	67,8±8,37	68,85±9,04	0,968
Ortalama Sigara İçimi (Paket/yıl)	23,2±6,57	69,5±17,38	**0,001**
Tümör Boyutu (mm)	49,9±34,68	57,0±26,32	0,115

Tablo 1:Hastaların demografik verileri

Özellikler	En az sigara içen hasta grubu (n:6)	En fazla sigara içen hasta grubu (n:6)	p değeri
Yaş	72,33±4,58	70,0±9,59	0,59
Ortalama Sigara İçimi (Paket/yıl)	15,83±6,64	90,0±6,32	**0,037**
Tümör Boyutu (mm)	39,16±26,15	57,50±21,62	0,881

Tablo 2:En az sigara içen 6 hasta / En fazla sigara içen 6 hasta demografik veriler

Genler	Tüm Hastalar		Ort. 15 Paket/Yıl & Ort. 90 Paket/Yıl	
	Gen İfade Oranı	p değeri	Gen İfade Oranı	p değeri
CD44	1,11	0,055	3,11	**0,001**
CD133	0,93	0,808	4,08	**0,001**
ALDH1	0,77	**0,001**	2,21	**0,001**
OCT 3/4	0,43	**0,001**	2,09	**0,001**
NANOG	2,09	**0,001**	4,85	**0,001**
SOX2	0,28	**0,001**	0,56	**0,001**
E-Kaderin	0,98	0,053	1,04	0,847
N-Kaderin	1,59	**0,001**	1,72	**0,001**
Vimentin	0,83	**0,001**	1,47	**0,001**
Fibronektin	0,42	**0,001**	0,40	**0,001**
Okludin	0,93	**0,025**	0,88	**0,001**
MMP2	0,33	**0,001**	1,04	0,153
MMP9	0,70	**0,001**	1,02	0,054

Tablo 3. Genlerin İfade Oranlarının Hasta Gruplarına Göre Dağılımı ve p değerleri

SS-012

Mesane Kanserli Hastalarda Radikal Sistektomi Sonrası Ortotopik Sigmoid Neobladder Tekniği ve Merkezimizdeki Sonuçları

Şükrü Taş[1], Cabir Alan[2], Hasan Anıl Kurt[2], Emre Onur Güven[2], Bektaş Saray[2], Enes Altın[2]
[1]Çanakkale Onsekizmart Üniversitesi, Genel Cerrahi Ana Bilim Dalı, Çanakkale
[2]Çanakkale Onsekizmart Üniversitesi, Üroloji Ana Bilim Dalı, Çanakkale

AMAÇ: Kas invaze mesane kanserinde ve yüksek riskli kas invazyonu olmayan mesane kanserinde altın standart radikal sistektomi olarak kabul edilmektedir. Bu olgularda radikal sistektomi sonrası neobladder uygulaması son yıllarda düşük komplikasyon oranları ve yüksek hasta konforu ile popülaritesi gittikçe artmaktadır. Bu yazımızda tek merkezde opere olan; sigmoidden detübülerize edilerek rekonstrükte edilen ortotopik yeni mesanelerde uygulanan tekniği ve fonksiyonel sonuçlarını karşılaştırmayı amaçladık.

YÖNTEM: Kliniğimizde Temmuz 2019 ile Mart 2023 Tarihleri arasında merkezimizde opere olan 25 hastada radikal sistektomi sonrası sigmoid neobladder tekniği kullanılan hastalar retrospektif olarak incelendi. Ameliyat tekniği, kısa ve uzun zamanlı komplikasyonları ile değerlendirildi. Tüm hastalar ürodinami testi, gündüz/gece idrar kaçırma miktar ve paterni, idrar sıklığı (gündüz ve gece), işeme hissi (yok veya doluluk hissi), obstrüktif işeme semptomları idrar yapma ihtiyacı ile ilgili işeme günlüğünün değerlendirilmesi için takip edildi. Tüm hastalar laboratuvarda idrar analizi, idrar kültürü ve özellikle serum kreatinin değerlerinin olduğu geniş biyokimya değerleri ile değerlendirildi. Pelvi-abdominal ultrason ile PMR, ortalama kapasite, reflünün varlığı ve derecesi inkontinansın varlığı ve derecesi değerlendirildi.

BULGULAR: Tüm operasyonlar açık cerrahi olarak gerçekleştirildi. Ortalama takip süresi 20 aydır. Erken komplikasyonlar (90 gün ve daha az) 8 hastada, geç komplikasyonlar 5 hastada gözlendi. Uzun süreli tam kontinans oranları gündüz %88 gece %80 olarak bulundu. Maksimal mesane kapasitesi ortalama 355.2ml iken PMR ortalama 30.1ml bulundu. Ortalama maksimum idrar akış hızı saniyede 22.1 ml idi.

SONUÇ: Bu çalışma radikal sistektomi sonrası uygulanan sigmoid neobladder tekniğinin düşük komplikasyon oranı düşünüldüğünde seçilecek üriner diversiyon teknikleri arasında güvenli ve uygulanabilir bir alternatif olduğunu doğrulamaktadır.

Anahtar Kelimeler: sistektomi, mesane, mesane tümörü, neobladder, sigmoid kolon

Orthotopic Sigmoid Neobladder Technique and Outcomes in Patients with Bladder Cancer After Radical Cystectomy at Our Center

Şükrü Taş[1], Cabir Alan[2], Hasan Anıl Kurt[2], Emre Onur Güven[2], Bektaş Saray[2], Enes Altın[2]
[1]Canakkale Onsekizmart University, Department of General Surgery, Çanakkale
[2]Canakkale Onsekizmart University, Department of Urology, Çanakkale

OBJECTIVE: Radical cystectomy is considered the gold standard treatment for muscle-invasive bladder cancer and high-risk non-muscle-invasive bladder cancer. In recent years, neobladder reconstruction following radical cystectomy has gained popularity due to low complication rates and high patient comfort. In this study, we aimed to compare the technique and functional outcomes of orthotopic neobladders reconstructed from the sigmoid colon at a single center.

METHODS: We retrospectively reviewed 25 patients who underwent radical cystectomy followed by sigmoid neobladder reconstruction at our center between July 2019 and March 2023. Surgical technique and short-term and long-term complications were evaluated.

All patients were followed up with urodynamic testing, assessment of diurnal/nocturnal urinary incontinence volume and pattern, urinary frequency (daytime and nighttime), voiding sensation (absent or fullness sensation), obstructive voiding symptoms, and voiding diary evaluation related to urination need. All patients were evaluated with urine analysis, urine culture, and comprehensive biochemical values including serum creatinine levels. Pelvic-abdominal ultrasound was used to evaluate post-void residual (PVR), mean capacity, presence and degree of reflux, and presence and degree of incontinence.

RESULTS: All surgeries were performed using open surgical techniques. The mean follow-up period was 20 months. Early complications (within 90 days) were observed in 8 patients, and late complications were observed in 5 patients. Long-term continence rates were 88% during the day and 80% at night. The mean maximum bladder capacity was 355.2 ml, and the mean PVR was 30.1 ml. The average maximum urinary flow rate was 22.1 ml per second.

CONCLUSION: This study confirms that sigmoid neobladder reconstruction following radical cystectomy is a safe and feasible alternative among urinary diversion techniques, considering its low complication rates.

Keywords: Radical cystectomy, bladder, bladder tumor, neobladder, sigmoid colon

SS-013

Radikal Sistektomi Patolojisinde pT0 Önemli mi?

Emrah Çağlar, Abdulhaluk Deniz, Mehmet Duvarcı, Nurullah Hamidi, İsa Dağlı, Halil Başar
Sağlık Bilimleri Üniversitesi Dr.Abdurrahman Yurtaslan Ankara Onkoloji Eğitim ve Araştırma Hastanesi

GİRİŞ: Mesane kasına invaziv ürotelyal karsinom olgularında pelvik lenf nodu diseksiyonu ile radikal sistektomi hala altın standart tedavi yöntemidir. Kanserin evresi, onkolojik sonuçların en güçlü öngörücüsüdür; ancak evreyi doğru bir şekilde belirlemek birçok hasta için hala zordur. Radikal sistektomi geçiren hastalar için, patolojide tümörün tamamen yokluğu, rezidüel hastalığı bulunan hastalara göre daha iyi sağ kalımla ilişkilidir. Bu çalışmamızda kliniğimizde radikal sistektomi patolojisi pT0 olarak sonuçlanan hastaları retrospektif olarak değerlendirdik.

METOD: 2014 yılı Ocak ayından 2024 Eylül ayına kadar kliniğimizde radikal sistektomi yapılan 127 hastanın patolojilerini preop TURM patolojileriyle karşılaştırdık.

BULGULAR: 127 hastanın 8'inde sistektomi patolojisi pT0 olarak bulundu. Bu hastaların 7'sinin preop TURM patolojisi T2 High Grade iken 1 hastanın preop patolojisi T1 High Grade idi. Patolojilerinde CIS ve varyant patolojisi olan hasta yoktu. Bu 8 hastanın yaş ortalaması 69 iken hastaların tamamı erkekti. Sistektomi patolojisi pT0 sonuçlanan hastaların preop TURM'de rezeke edilen tümöral lezyonun ortalama boyutu 4 cm idi ve 2 hasta sistektomi öncesi neoadjuvan tedavi almıştı. Bu 8 hastadan yalnız 1'inde lokal nüks gelişti ve yalnız 1 hasta 5 yıllık postop takiplerinde ex oldu.

TARTIŞMA: Kas invaziv mesane kanseri olan hastalar için önerilen tedavi, bilateral pelvik lenfadenektomi ile radikal sistektomidir. Radikal sistektomi geçiren tüm hastalar için beklenen pT0 insidansı %5 ile %25 arasındadır. Çoğu kanser kılavuzu, patolojik evre pT0 durumuna ulaşma olasılığını artırmak ve dolayısıyla sağ kalımı iyileştirmek için radikal sistektomiden önce neoadjuvan kemoterapi önermektedir. Randomize prospektif çalışmalar, kasa invaziv hastalığı olan hastalarda sistektomi öncesinde neoadjuvan kemoterapi almanın genel sağ kalımda iyileşme ve sistektomi sonrasında pT0 hastaların oranında artış (%30-40) ile sonuçlandığını göstermiştir. Neoadjuvan kemoterapi aldıktan sonra radikal sistektomide pT0 durumu %85 genel sağ kalım oranı ile ilişkilidir. Ancak şu da unutulmamalıdır ki T0 mesane kanserli hastaların önemli bir kısmında lokal olarak ilerlemiş ve/veya lenf nodu pozitif hastalık vardır, bu nedenle bu hastalarda postop takiplerinde lokal nüks veya metastazlara bağlı sistemik tedavi ihtiyacı olabilmektedir.

Anahtar Kelimeler: Mesane Kanseri, Patolojik Düşüş, Radikal Sistektomi, Sağ Kalım

Radical Cystectomy Pathology: Is pT0 Significant?

Emrah Çağlar, Abdulhaluk Deniz, Mehmet Duvarcı, Nurullah Hamidi, İsa Dağlı, Halil Başar
University of Health Sciences Dr.Abdurrahman Yurtaslan Ankara Oncology Training and Research Hospital

INTRODUCTION: Radical cystectomy with pelvic lymph node dissection remains the gold standard treatment for cases of muscle-invasive urothelial carcinoma of the bladder. The stage of cancer is the strongest predictor of oncological outcomes; however, accurately determining the stage remains difficult for many patients. In patients undergoing radical cystectomy, the absence of tumor in pathology is associated with better survival compared to those with residual disease. In this study, we retrospectively evaluated patients in our clinic whose radical cystectomy pathology resulted in pT0.

METHOD: We compared the pathologies of 127 patients who underwent radical cystectomy in our clinic between January 2014 and September 2024 with their preoperative TURBT (Transurethral Resection of Bladder Tumor) pathologies.

RESULTS: Of the 127 patients, 8 had pT0 pathology following cystectomy. Preoperative TURBT pathology was T2 High Grade in 7 patients, while 1 patient had T1 High Grade pathology; none of the patients had concomitant CIS (carcinoma in situ), and no patients had variant pathology. The average age of these 8 patients was 69, and all were male. The average size of the resected tumor lesion in preoperative TURBT for patients with pT0 cystectomy pathology was 4 cm, and 2 patients received neoadjuvant therapy prior to cystectomy. Only 1 patient experienced local recurrence, and only 1 patient was deceased during the 5-year postoperative follow-up.

DISCUSSION: The recommended treatment for patients with muscle-invasive bladder cancer is radical cystectomy with bilateral pelvic lymphadenectomy. The expected incidence of pT0 pathology in patients undergoing radical cystectomy ranges between 5% and 25%. Most cancer guidelines recommend neoadjuvant chemotherapy before radical cystectomy to increase the likelihood of achieving pT0 pathological stage and thereby improve survival. Randomized prospective studies have shown that receiving neoadjuvant chemotherapy before cystectomy in patients with muscle-invasive disease results in improved overall survival and an increased rate of pT0 status post-cystectomy (30-40%). Achieving pT0 status after neoadjuvant chemotherapy is associated with an 85% overall survival rate. However, it should be noted that a significant portion of patients with pT0 bladders may have locally advanced and/or lymph node-positive disease, and thus may require systemic therapy due to local recurrence or metastasis during postoperative follow-up.

Keywords: Badder Cancer, Downstaging, Overal Survival, Radical Cystectomy

SS-014

Yüksek Riskli Mesane Kanseri Tanılı Hastalar Arasında T1 Yüksek Dereceli, T1 Yüksek Dereceli+Karsinoma in situ ve İzole Karsinoma in situ Tanılı Hastaların Her-2 Ekspresyonu Açısından Karşılaştırılması ve Bu Ekspresyonun Sağkalıma Etkisi

Hüseyin Salih Kına[1], Umut Ünal[2]
[1]Gaziantep Şehir Hastanesi, Üroloji Kliniği, Gaziantep
[2]SBÜ Adana Şehir Eğitim ve Araştırma Hastanesi, Üroloji Ana Bilim Dalı, Adana

AMAÇ: Avrupa Üroloji Derneği'nin kılavuzuna göre mesane kanseri tanılı ve patolojileri T1HG, T1HG+CIS ve primer CIS olan yüksek risk grubundaki hastalarda Her-2/neu ekspresyonun değerlendirilmesi ve bu ekspresyonun sağkalım, nüks ve progresyona etkisinin araştırılmasıdır.

GEREÇ-YÖNTEM: Kliniğimizde 12 Aralık 2017 ile 12 Temmuz 2023 tarihleri arasında mesane tümörü nedeniyle primer TUR-M yapılan ve Avrupa Üroloji Derneği'nin 2021 yılında yayınlanan kılavuzuna göre yüksek riskli mesane kanseri sınıfında yer alan hastalar incelendi. Patolojileri T1HG, T1HG+CIS ve izole CIS tanılı hastalar çalışmamıza dahil edildi. Hastaların demografik verileri, tümör boyutu, hastaların sistoskopi ve sitoloji takipleri, nüks gösterenler ve patolojileri, tümörü progresyon gösterenler ve patolojileri, eksitus ile sonuçlanan hastalar retrospektif olarak değerlendirildi. Ardından patoloji spesmenleri tek patolog tarafından prospektif olarak immünhistokimyasal boyama yöntemi ile Her-2/neu ekspresyonu açısından incelendi. Yüksek risk grubundaki bu üç farklı patoloji sonucu Her-2/neu ekspresyonu açısından karşılaştırılırken bu pozitif boyanma oranlarının nüks, progresyon ve sağkalıma etkisi araştırıldı.

BULGULAR: Çalışmamıza toplam 83 hasta dahil edildi. Bu hastaların 42'si T1HG (%51), 31'i T1HG+CIS (%37), 10'u (%12) primer CIS tanılı hastalardan oluşuyordu. Hastaların ortalama yaş ve takip süreleri sırasıyla 61,4±6,5 yıl ve 2,6±1,6 yıl idi. Her-2/neu durumu negatif boyanan 47, bir pozitif boyanan 22, iki ve üç pozitif boyanan yedişer hasta mevcuttu. Primer patolojik tanıya göre Her-2/neu ekspresyon düzeyleri karşılaştırıldığında anlamlı bir sonuç elde edilmezken, sadece T1HG ile T1HG+CIS arasında Her-2/neu ekspresyonu açısından karşılaştırma yapıldığında T1HG+CIS olduğu durumda pozitif boyanma oranlarının arttığı görülmüştür (p=0,037). Her-2/neu durumunun progresyon görülmesine etkisini incelemek için yapılan analiz sonucunda boyanma olmayanlara göre bir ve iki pozitif boyananlarda hazard riskinde anlamlı bir risk artışı gözlenmezken, üç pozitif boyananlarda hazard riski 30,22 kat artmaktadır. Nüks görülmesine Her-2/neu ekspresyonunun etkisini incelemek için yapılan analiz sonucunda boyanma olmayanlara göre bir pozitif boyananlarda hazard riskinde anlamlı bir risk artışı gözlenmezken, iki pozitif boyananlarda hazard riski 9,86 kat ve üç pozitif boyananlarda hazard riski 5,58 kat artmaktaydı.

SONUÇ: Yüksek risk grubundaki hastalarda nüks ve progresyon arasında farklılıklar olabileceğini ve bunu öngörmede Her-2/neu kullanımının önemli bir belirteç olabileceğini gösterdik. Ancak kısa dönem çalışmamızda Her-2/neu ekspresyonunun sağkalıma bir etkisinin olmadığını saptadık.

Anahtar Kelimeler: Her-2/neu, mesane kanseri, sağkalım, immünohistokimya, nüks, progresyon

Comparison of T1 High-Grade, T1 High-Grade+Carcinoma in situ and Isolated Carcinoma in situ Among Patients Diagnosed with High-Risk Bladder Cancer in Terms of Her-2 Expression and the Effect of This Expression on Survival

Hüseyin Salih Kına[1], Umut Ünal[2]
[1]Gaziantep City Hospital, Urology Clinic, Gaziantep
[2]Adana City Education and Research Hospital, Department of Urology, Adana

OBJECTIVE: According to the European Association of Urology (EAU) guidelines, the evaluation of Her-2/neu expression is recommended for patients diagnosed with bladder cancer and classified in the high-risk group with pathologies T1HG, T1HG+CIS, and primary CIS. The aim is to investigate the impact of Her-2/neu expression on survival, recurrence, and progression in this high-risk group.

MATERIALS-METHODS: Patients who underwent primary transurethral resection of the bladder tumor (TUR-M) due to bladder tumors between December 12, 2017, and July 12, 2023, in our clinic were examined. The study focused on patients classified in the high-risk group for bladder cancer according to the guidelines published by the European Association of Urology in 2021. Patients diagnosed with pathologies T1HG, T1HG+CIS, and isolated CIS were included in the study. Demographic data of the patients, tumor size, follow-ups with cystoscopy and cytology, patients with recurrences and their pathologies, patients with tumor progression and their pathologies, and deceased patients were retrospectively evaluated. Subsequently, pathology specimens were prospectively examined by a single pathologist using immunohistochemical staining for Her-2/neu expression. When comparing Her-2/neu expression in these three different pathologies within the high-risk group, the positive staining rates were investigated for their impact on recurrence, progression, and survival.

RESULTS: Our study comprised a total of 83 participants. Among these patients, 42 had T1HG(51%), 31 had T1HG+CIS (37%), and 10 were diagnosed with primary CIS (12%). The mean age and follow-up duration of the patients were 61.4±6.5 years and 2.6±1.6 years, respectively. Her-2/neu status revealed that 47 patients exhibited negative staining, 22 showed positive staining, and there were seven patients each with two or three positive stainings. When comparing Her-2/neu expression levels based on the primary pathological diagnosis, no significant results were obtained. However, a specific comparison between T1HG and T1HG+CIS indicated an increased rate of positive staining in cases diagnosed as T1HG+CIS (p=0.037). In the analysis examining the impact of Her-2/neu status on progression, no significant increase in hazard risk was observed in patients with one or two positive stainings compared to those with no staining. However, in patients with three positive stainings, the hazard risk increased by 30.22 times. Similarly, in the analysis investigating the effect of Her-2/neu expression on recurrence, no significant increase in hazard risk was observed in patients with one positive staining compared to those with no staining. However, in patients with two positive stainings, the hazard risk increased by 9.86 times, and in those with three positive stainings, the hazard risk increased by 5.58 times.

CONCLUSION: It has been demonstrated by the researchers that there could be differences between recurrence and progression in high-risk group patients, and the use of Her-2/neu might serve as a significant indicator in predicting this. However, in our short-term study, it found that Her-2/neu expression did not have an impact on survival.

Keywords: Her2/neu, bladder cancer, survival, immunohystochemistry, relaps, progression

Her-2 skor 3

Her-2 score 3

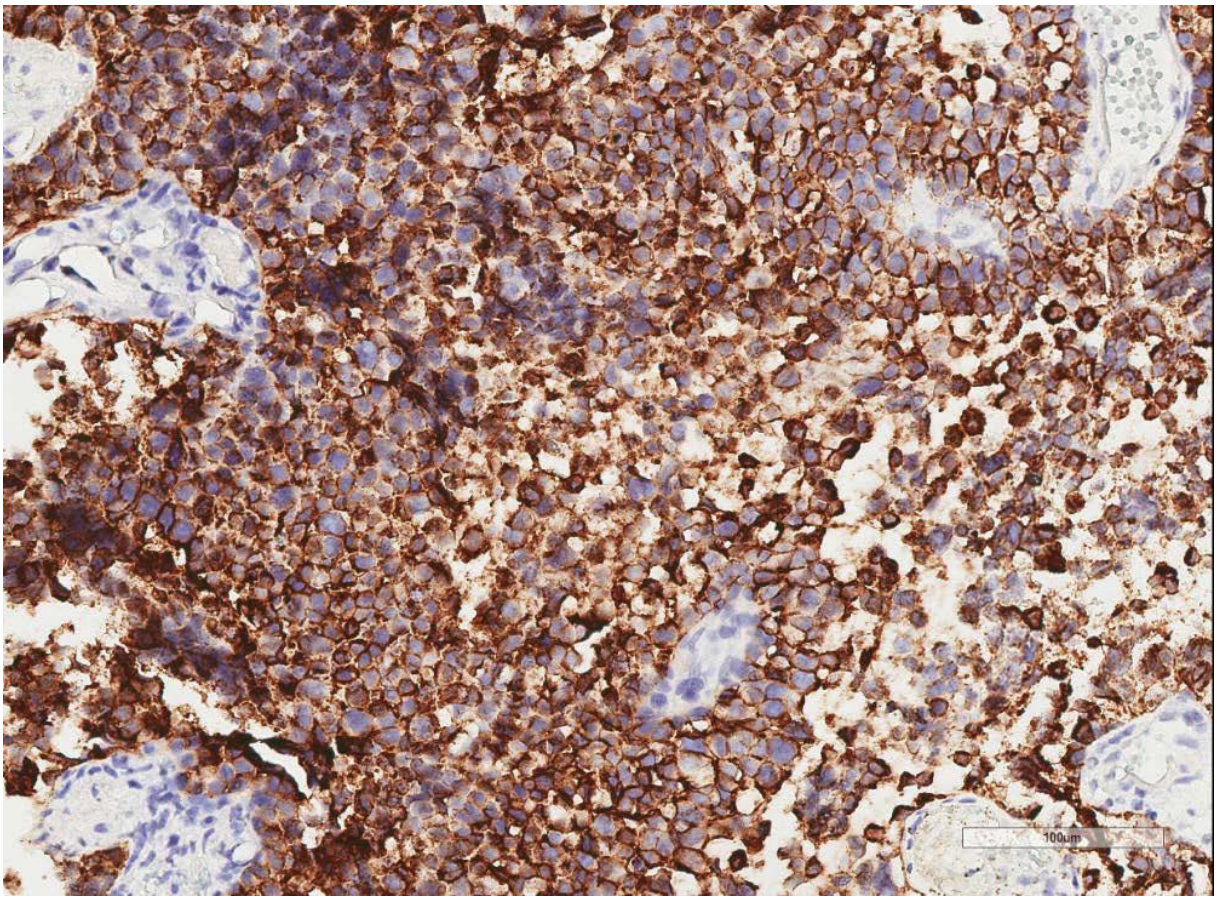

Her-2 3 pozitif boyanan preparat

Her-2 score 3 stained preparation

Progresyon görülmesine Her-2/neu ekspresyonunun etkisini incelemek için yapılan Cox regresyon analizi

Ölçüm	p	Hazard Ratio	HR için %95 GA
Her-2 ekspresyonu	0,012		
Negatif	Referans	1	
+	0,543	2,37	0,15-37,9
++	0,142	8,02	0,5-128,6
+++	0,003	30,22	3,11-293,9

Cox regression analysis was performed to examine the effect of Her-2/neu expression on progression

Measurement	p	Hazard Ratio	%95 Confidence İnterval for HR
Her-2 expression	0,012		
Negative	Reference	1	
+	0,543	2,37	0,15-37,9
++	0,142	8,02	0,5-128,6
+++	0,003	30,22	3,11-293,9

SS-015

Major Ürolojik Onkolojik Cerrahilerde İntraoperatif Anestezik Komplikasyonlar; Sadece Yaş Bir Risk Faktörü mü?

Adem Sancı, Hüseyin Mert Durak, Fatih Sandıkçı, Muhammet Abdurrahim İmamoğlu
Ankara Etlik Şehir Hastanesi, Üroloji Kliniği, Ankara

GİRİŞ: Ürolojik kanser cerrahileri, hem genç yaş grubunda hem de geriatrik hasta grubunda yaygın olarak uygulanan prosedürlerdir. Dünya genelinde yılda yaklaşık 300.000 civarında radikal prostatektomi, 50.000 civarında radikal sistektomi ve toplam 250.000 civarında radikal veya parsiyel nefrektomi operasyonunun gerçekleştirildiği tahmin edilmektedir (1). Öte yandan DSÖ'nün 'Yaşlanma ve Sağlık Üzerine Dünya Raporu', Avrupa'daki yaşlı nüfusun giderek arttığını gösterdi ve bu rapora göre yaşlı insan sayısının 2050 yılına kadar iki katına çıkması bekleniyor (2). Intraoperatif komplikasyon ihitmali, hastanın yaşı, komorbiditeleri ve uygulanan anestezi yöntemlerine bağlı olarak değişiklik göstermektedir. Özellikle geriatrik yaş grubundaki (≥65 yaş) hastalar, intraoperatif ve postoperatif anestezik komplikasyonlar açısından daha yüksek risk taşıyabilir (3). 65 yaş üstü hastalar, genellikle kardiyovasküler fonksiyonlarda, pulmoner ve böbrek fonksiyonlarında azalma ile sonuçlanan yaşa bağlı fizyolojik değişikliklere uğrarla. Bu değişiklikler, anestezi yönetimini zorlaştırabilir ve intraoperatif komplikasyon riskini artırabilir. Öte yandan, 65 yaş altı hastalar genellikle daha iyi fizyolojik rezervlere sahip olup, anesteziyi daha iyi tolere edebilirler (3). Bu çalışmada, 65 yaş üstü ve 65 yaş altı hastalar arasında major ürolojik onkolojik cerrahi sırasında meydana gelen intraoperatif anestezik komplikasyonların karşılaştırılmasını amaçladık.

MATERYAL VE METOT : Eylül 2022 ile Ocak 2024 arasında kliniğimizde majör üroonkolojik cerrahi uygulanan 427 hastanın verisi retrospektif olarak incelendi. Hastaların ASA skorları, komorbiditeleri, preoperatif Hgb değerleri, intraoperatif kanama miktarı ve intraoperatif anestezik komplikasyonları kaydedildi ve incelendi. Yaşlı hastalar mevcut literatür gözönüne alınarak 65 yaş ve üstü hastalar olarak kabul edilmiştir (4). Çalışmamızda 65 yaş altındaki (1. Grup) ve üstündeki (2.grup) hastalar intraoperatif anestezik komplikasyonlar açısından karşılaştırılmıştır.

SONUÇLAR: Toplam 19 hastaya radikal nefroüreterektomi, 72 hastaya parsiyel nefrektomi, 77 hastaya radikal nefrektomi, 33 hastaya radikal sistektomi ve 204 hastaya radikal prostatektomi uygulandı. 427 hastanın 57'sinin kadın 370'inin erkek olduğu görüldü.

20 hastada intraoperatif anestezik komplikasyon geliştiği görülmüştür. En fazla görülen intraoperatif konplikasyonun %65 (n:13) ile intraoperatif CO2 retansiyonu olduğu görülmüştür. Diğer intraoperatif komplikasyonlar malign hipertansiyon ve intraoperatif kardiyak iskemiğe sekonder EKG'de ST depresyonları olduğu görüldü. Intraoperatif anestezik komplikasyonların hepsinin laparoskopik veya robotik cerrahi esnasında geliştiği görüldü. Intraoperatif anestezik komplikasyon gelişen 20 hastanın 2'sinin kadın 18'inin erkek olduğu görüldü. Intraoperatif komplikasyon gelişen hastaların ortalama ASA skoru 2,65 olduğu görüldü. Ayrıca bu hastalarda en fazla komorbiditenin HT olduğu görüldü.

Intraoperatif anestezik komplikasyon gerçekleşen hastaların ortalama yaşının 69 olduğu görüldü ve hastaların %85'inin (n:17) 65 yaş üstü olduğu görüldü. Ayrıca intraoperatif anestezik komplikasyon gelişen hastaların %95'inin (n:19) postoperatif en az 1 gün yoğun bakım ünitesinde takip edildiği görülmüştür.

TARTIŞMA: Çalışmamızda majör ürolojik onkolojik cerrahilerde intraoperatif anestezik komplikasyonların, 65 yaş üstü hastalarda daha fazla meydana geldiği görülmüştür. Ayrıca bu komplikasyonların laparoskopik ve robotik cerrahi gibi batın içi basıncın arttığı ve venöz dönüşün azaldığı durumlarda daha fazla meydana geldiği görüldü. Bu nedenle özellikle 65 yaş üstü majör ürolojik onkolojik cerrahi geçirecek hastalarda intraoperatif anestezik komplikasyon açısından dikkatli olunmalıdır ve hastalar preoperatif dönemde dikkatli değerlendirilmelidir.

REFERANSLAR:

1) Tekgül, Z. T., Horsanali, B. Ö., & Horsanali, M. O. (2017). Anesthesia for Urological Surgery. InTech. doi: 10.5772/66197

2) World report on ageing and health [Internet]. Geneva: World Health Organization; 2005 [cited by 2019 Sep 25]. Available from https://apps.who.int/iris/handle/10665/186463.

3) Lim BG, Lee IO. Anesthetic management of geriatric patients. Korean J Anesthesiol. 2020 Feb;73(1):8-29. doi: 10.4097/kja.19391. Epub 2019 Oct 22. PMID: 31636241; PMCID: PMC7000283.

4) Wozniak SE, Coleman J, Katlic MR. Optimal Preoperative Evaluation and Perioperative Care of the Geriatric Patient: A Surgeon's Perspective. Anesthesiol Clin. 2015 Sep;33(3):481-9. doi: 10.1016/j.anclin.2015.05.012. Epub 2015 Jul 3. PMID: 26315633.

Anahtar Kelimeler: Üroonkoloji, Laparoskopi, Robotik Cerrahi

Intraoperative Anesthetic Complications in Major Urologic Oncologic Surgeries: Is Age the Only Risk Factor?

Adem Sancı, Hüseyin Mert Durak, Fatih Sandıkçı, Muhammet Abdurrahim İmamoğlu
Ankara Etlik City Hospital, Department of Urology, Ankara

INTRODUCTION: Urologic cancer surgeries are commonly performed in both younger and geriatric patient groups. It is estimated that approximately 300,000 radical prostatectomies, 50,000 radical cystectomies, and a total of 250,000 radical or partial nephrectomies are performed worldwide annually (1). Moreover, the WHO's "World Report on Ageing and Health" indicates that the elderly population in Europe is increasing, and this report predicts that the number of elderly people will double by 2050 (2). The likelihood of intraoperative complications varies depending on the patient's age, comorbidities, and the type of anesthesia administered. Especially in the geriatric age group (≥65 years), patients may be at higher risk for intraoperative and postoperative anesthetic complications (3). Patients over 65 years of age often experience age-related physiological changes, leading to a decline in cardiovascular, pulmonary, and renal functions. These changes can complicate anesthesia management and increase the risk of intraoperative complications. On the other hand, patients under 65 generally have better physiological reserves and may tolerate anesthesia more effectively (3). This study aims to compare intraoperative anesthetic complications during major urologic oncologic surgery between patients over and under 65 years of age.

MATERIALS AND METHODS: Data from 427 patients who underwent major urologic oncologic surgery at our clinic between September 2022 and January 2024 were retrospectively analyzed. ASA scores, comorbidities, preoperative hemoglobin levels, intraoperative blood loss, and intraoperative anesthetic complications were recorded and analyzed. Elderly patients were defined as those aged 65 and older, according to the existing literature (4). Patients under 65 (Group 1) and those 65 and older (Group 2) were compared in terms of intraoperative anesthetic complications.

RESULTS: A total of 19 patients underwent radical nephroureterectomy, 72 patients underwent partial nephrectomy, 77 patients underwent radical nephrectomy, 33 patients underwent radical cystectomy, and 204 patients underwent radical prostatectomy. Of the 427 patients, 57 were female and 370 were male.

Intraoperative anesthetic complications occurred in 20 patients. The most common complication was intraoperative CO2 retention, accounting for 65% (n=13) of cases. Other intraoperative complications included malignant hypertension and ST depressions on EKG secondary to intraoperative cardiac ischemia. All intraoperative anesthetic complications occurred during laparoscopic or robotic surgeries. Of the 20 patients who experienced intraoperative anesthetic complications, 2 were female and 18 were male. The average ASA score of patients with intraoperative complications was 2.65. Hypertension was the most common comorbidity among these patients.

The average age of patients with intraoperative anesthetic complications was 69, and 85% (n=17) of these patients were over 65 years of age. Additionally, 95% (n=19) of the patients with intraoperative anesthetic complications required at least one day of postoperative care in the intensive care unit.

DISCUSSION: Our study showed that intraoperative anesthetic complications occurred more frequently in patients aged 65 and older during major urologic oncologic surgeries. Additionally, these complications were more common during laparoscopic and robotic surgeries, where increased intra-abdominal pressure and decreased venous return are present. Therefore, special attention should be given to patients aged 65 and older who will undergo major urologic oncologic surgery, and careful preoperative evaluation is essential.

REFERENCES:

1) Tekgül, Z. T., Horsanali, B. Ö., & Horsanali, M. O. (2017). Anesthesia for Urological Surgery. InTech. doi: 10.5772/66197

2) World report on ageing and health [Internet]. Geneva: World Health Organization; 2005 [cited by 2019 Sep 25]. Available from https://apps.who.int/iris/handle/10665/186463.

3) Lim BG, Lee IO. Anesthetic management of geriatric patients. Korean J Anesthesiol. 2020 Feb;73(1):8-29. doi: 10.4097/kja.19391. Epub 2019 Oct 22. PMID: 31636241; PMCID: PMC7000283.

4) Wozniak SE, Coleman J, Katlic MR. Optimal Preoperative Evaluation and Perioperative Care of the Geriatric Patient: A Surgeon's Perspective. Anesthesiol Clin. 2015 Sep;33(3):481-9. doi: 10.1016/j.anclin.2015.05.012. Epub 2015 Jul 3. PMID: 26315633.

Keywords: Urooncology, Laparoscopy, Robotic Surgery

SS-016

Mesane Kanseri Sebebiyle Sistektomi Yapılan Hastalarda Varyant Patoloji Çeşitleri ve Sıklığı

Asylbek Samatov[1], Muammer Bozkurt[1], Ahmet Boylu[1], Burak Değirmentepe[2], Levent Özcan[1], Emre Can Polat[1], Alper Ötünçtemur[1]
[1]Sağlık Bilimleri Üniversitesi, Prof. Dr. Cemil Taşcıoğlu Şehir Hastanesi, Üroloji Ana Bilim Dalı, İstanbul
[2]Sakarya Üniversitesi, Eğitim ve Araştırma Hastanesi, Üroloji Ana Bilim Dalı, Sakarya

AMAÇ: Mesane kanseri dünya genelinde her iki cinsiyette en sık tanı konulan onuncu kanser ve yaşa göre standardize edilmiş ölüm oranı erkekler için 3.3 / 100.000, kadınlar için 0.86 / 100.000'dir. Bu çalışmamızda mesane kanseri sebebiyle radikal sistektomi (RS) yapılan hastalarda varyant patoloji çeşitleri ve sıklığının değerlendirilmesi amaçlanmıştır.

MATERYAL-METOD: Mesane kanseri sebebiyle 2016-2024 yılları arasında RS yapılan hastaların demografi ve patolojik verileri retrospektif olarak incelenmiştir. Hastaların yaşları, cinsiyetleri, sistektomi patoloji varyant patoloji olanlar ve olmayan gruplar arasında ayrı ayrı olarak kayıt edilmiştir.

BULGULAR: Çalışmada verileri incelenen 142 hastanın yaş ortalaması 64,73 olarak hesaplandı. Hastaların 128'i erkek, 24'ü kadındı. Hastaların % 64,7'sinde (n:92) izole ürotelyal karsinom saptanmış olup %35'inde(n:50) varyant patoloji saptanmıştır. Erkeklerin % 33,8'inde(n:40), kadınların %41.6'sında(n:10) varyant patoloji saptanmıştır. Her iki cinsiyette de varyant patolojiler arasında en sık saptanan varyant patoloji % 64 (n:32) ile skuamöz diferansiyasyon olduğu görüldü. Erkeklerde skuamöz diferansiyasyondan sonra sırası ile en sık dev hücreli, plazmasitoid ve glandüler varyantlar görülmüştür. Kadınlarda ise skuamöz diferansiyasyonu glandüler ve karsinosarkom varyantları takip etmektedir. Erkek hastaların 4'ünde 2 farklı varyant patoloji bir arada görülmüş olup 1 hastada 3 farklı varyant patoloji bir arada izlenmiştir. Varyant patoloji saptanan kadın hastaların %50'sinde (n:5), erkek hastaların %47.5'inde (n:19) RS öncesi yapılan Transüretral Mesane Rezeksiyonunda (TUR-M) varyant patoloji izlenmemiştir.

SONUÇ: Mesane kanserlerinde patolojik olarak en sık izole ürotelyal karsinom görülmektedir. Sıklıkla ürotelyal karsinom saptanmasına rağmen varyant patoloji sayısı az değildir.RS öncesi yapılan TUR-T patolojilerinin yaklaşık yarısında varyant patoloji saptanmamaktadır. Varyant patolojilerin daha agresif seyirli olduğu bilinmekle beraber bu hastalarda tedavi planlaması multidisipliner olarak planlanmalı ve tedavide gecikilmemelidir.

Anahtar Kelimeler: Mesane Kanseri, Radikal Sistektomi, Varyant Patoloji

33. Ulusal Üroloji Kongresi
29 Ekim-01 Kasım 2024 Susesi Luxury Resort, Antalya

Types and Frequency of Variant Pathology in Patients Undergoing Cystectomy Due to Bladder Cancer

Asylbek Samatov[1], Muammer Bozkurt[1], Ahmet Boylu[1], Burak Değirmentepe[2], Levent Özcan[1], Emre Can Polat[1], Alper Ötünçtemur[1]

[1]Department of Urology, University of Health Sciences, Prof. Dr. Cemil Taşcıoğlu City Hospital, Istanbul, Turkey

[2]Department of Urology, Sakarya University Training and Research Hospital, Sakarya, Turkey

OBJECTIVE: Bladder cancer is the tenth most frequently diagnosed cancer in both genders worldwide, with age-standardized mortality rates of 3.3 per 100,000 for men and 0.86 per 100,000 for women. This study aims to evaluate the types and frequency of variant pathology in patients who underwent radical cystectomy (RC) due to bladder cancer.

MATERIALS-METHODS: The demographic and pathological data of patients who underwent radical cystectomy due to bladder cancer between 2016 and 2024 were retrospectively reviewed. The patients' ages, genders, and whether they had variant pathology were recorded separately for groups with and without variant pathology.

RESULTS: The average age of the 142 patients whose data were analyzed was 64.73 years. Among the patients, 128 were male and 24 were female. Isolated urothelial carcinoma was detected in 64.7% (n=92) of the patients, while variant pathology was identified in 35% (n=50). Variant pathology was found in 33.8% of the men (n=40) and 41.6% of the women (n=10). The most frequently observed variant pathology in both genders was squamous differentiation, accounting for 64% (n=32). In men, squamous differentiation was followed by giant cell, plasmacytoid, and glandular variants. In women, squamous differentiation was followed by glandular and carcinosarcoma variants. Among the male patients, 4 had two different variant pathologies together, and 1 patient had three different variant pathologies together. Variant pathology was not observed in the pre-operative Transurethral Resection of Bladder Tumor (TUR-B) in 50% (n=5) of the female patients and 47.5% (n=19) of the male patients.

CONCLUSION: Pathologically, isolated urothelial carcinoma is the most commonly observed type of bladder cancer. Although urothelial carcinoma is frequently detected, the number of variant pathologies is not negligible. Approximately half of the TUR-B pathologies performed before RC do not detect variant pathology. Since variant pathologies are known to have a more aggressive course, treatment planning for these patients should be multidisciplinary and timely.

Keywords: Bladder Cancer, Radical Cystectomy, Variant Pathology

Varyant patolojilerin çeşitleri ve cinsiyete göre dağılımı
Types of Variant Pathologies and Distribution of by Gender

	TOPLAM (n:142)	CİNSİYET	
		ERKEK (n:118)	KADIN (n:24)
YAŞ (ORT ± STD)	64,7 ± 10.4		
İZOLE ÜROTELYAL KARSİNOM	92	78	14
SKUAMÖZ DİFERANSİYASYON	40	24	8
DEV HÜCRELİ	4	4	-
PLAZMASİTOİD	4	4	-
GLANDÜLER	4	3	1
KARSİNOSARKOM	1	-	1
SKUAMÖZ + SARKOMATOİD	2	2	-
SKUAMÖZ + DEV HÜCRELİ	1	1	-
SKUAMÖZ + TAŞLI YÜZÜK HÜCRELİ	1	1	-
SKUAMÖZ + GLANDÜLER + MİKROPAPİLLER	1	1	-

Tablo 1. Varyant patolojilerin çeşitleri ve cinsiyete göre dağılımı

	ERKEK (n:40)	KADIN (n:10)
TUR-T'de Varyant Patoloji	21	5
RS'de Varyant Patoloji	40	10

Tablo 2. RS öncesi TUR-T Patolojisinde Varyant Saptanan Hastalar

Varyant patolojilerin çeşitleri ve cinsiyete göre dağılımı - RS öncesi TUR-T Patolojisinde Varyant Saptanan Hastalar
Types of Variant Pathologies and Distribution of by Gender - Variant Pathologies Found TUR-B before RC

SS-017

Kasa invaze olmayan mesane kanserinde Monosit / Yüksek Yoğunluklu Lipoprotein Kolesterol oranının (MHR) prognostik değeri

Levent Özcan, Veysel Sezgin, Ahmet Boylu, Musab Ümeyir Karakanlı, Emre Can Polat, Mustafa Erkoç, Muammer Bozkurt, Eyyüp Danış, Mehmet Gökhan Çulha, Alper Ötünçtemur
Sağlık Bilimleri Üniversitesi, Prof. Dr. Cemil Taşcıoğlu Şehir Hastanesi, Üroloji Ana Bilim Dalı, İstanbul

GİRİŞ: Mesane kanseri (MK) ABD'de erkeklerde en sık teşhis edilen dördüncü kanserdir ve kanserden ölümlerin sekizinci önde gelen nedenidir. İlk başvuruda, hastaların yaklaşık %75 ila %80'i, mukozaya sınırlı Ta tümörleri, submukozal invazyonlu T1 tümörleri ve düz ve yüksek dereceli displastik lezyonlu karsinoma in situ (CIS) dahil olmak üzere kas invaziv olmayan mesane kanseri (KİOMK) ile başvurur. Evre pT1'deki NMIBC'nin yönetimi üroloğlar için önemli bir zorluk teşkil etmektedir. PT1G3 tümörlü hastaların üçte birinin kas invaziv mesane kanserine (KİMK) ilerleyeceği ve radikal sistektomi (RS) gerektireceği tahmin edilmektedir. Ayrıca, bu hastaların erken sistektomiden fayda gördüğü bilinmektedir. Ancak, sistektomi ile ilişkili yüksek morbidite ve mortalite oranları göz önüne alındığında, hastaların önemli bir kısmının bu prosedürü gereksiz yere geçirmesi muhtemeldir. Tersine, primer KİOMK'den hastalık ilerlemesi yaşayan KİMK'li hastalar, primer KİMK ile başvuranlara göre daha kötü prognoza sahiptir. RS'ye rağmen, bu hastaların %50 kadarı hastalık nedeniyle ölmektedir. Bu nedenle progresyon riskinin yüksek olduğu hastaları belirlemek RS'nin zamanlaması konusunda rehberlik sağlayabilir. Bireysel hastalar için nüks ve ilerleme oranları, Avrupa Kanser Araştırma ve Tedavi Örgütü (EORTC) tarafından geliştirilen skorlama modelleri kullanılarak tahmin edilebilir. Nüks ve progresyonu öngörmeye yönelik bu modeller, T-evresi, tümör derecesi, fokalite, boyut, prostatik üretra tutulumu ve eşlik eden CIS veya lenfovasküler invazyon (LVI) varlığı gibi klinikopatolojik özellikleri kullanmaktadır. Bununla birlikte, bu prognostik faktörlerin tedavi sonrası hasta sonuçlarını öngörmedeki faydası sınırlıdır. Bu nedenle daha objektif parametrelere ihtiyaç duyulmaktadır. Ürotelyal kanserlerin etiyolojisinde inflamatuar belirteçlerin rol oynadığına dair kanıtlar giderek artmaktadır. Hemoglobin seviyeleri, trombosit ve lökosit sayıları, C-reaktif protein dahil olmak üzere rutin kan testlerinden elde edilen bir dizi biyobelirteç, MK sonuçlarını tahmin etmek amacıyla son yıllarda değerlendirmeye tabi tutulmuştur. Bu çalışmada amacımız, KİOMK hastalarında, ameliyat öncesinde ölçülen Monosit / Yüksek Yoğunluklu Lipoprotein (HDL) kolesterol oranının (MHR) prognostik değerini incelemektir.

MATERYAL-METOD: Bu retrospektif analiz, MK nedeniyle TUR-M prosedürü uygulanan ve patoloji sonucu KİOMK saf üretelyal hücreli karsinom olan hastalardan elde edilen veriler üzerinde gerçekleştirilmiştir. Progresyon, hastalığın lamina propriaya (örneğin Ta'dan T1'e, T1'den T1+CIS'e) veya kas invaziv hastalığa ilerlemesini gösteren evre artışı olarak tanımlanmıştır.

BULGULAR: Progresyon gösteren hastalarda medyan MHR değeri 1.8 iken diğer grupta 1.5 olarak bulundu. MHR yönünden iki grup arasındaki fark istatiksel olarak anlamlı idi (p: 0.001). MHR için progresyonu öngörmede kestirim değeri % 81.6 sensitivite ve % 81.9 spesifite ile 1.72 olarak bulundu (AUC: 0.889, [95 % CI:.858 -.919], P:.001). 1.72 kestirim değerinde progresyonu öngörmek için pozitif ve negatif prediktif değer sırası ile % 69.7 ve % 89.7 idi. Progresyonu etkileyen ve gruplar arası fark görülen parametlereler regresyon analizi ile değerlendirildi. Çoklu Cox regresyon analizinde yüksek MHR'nin progresyonu diğer parametrelere göre daha iyi gösterdiği görüldü (p = 0.001, B = 2,099, Exp(B) = 8,160, CI [5.304–12.555]). Progresyon zamanına göre değerlendirme sonucunda MHR < 1.72 olan hastalarda ortalama progresyon zamanı 55 ay olarak bulunur iken MHR > 1.72 olanlarda 29 ay olarak bulundu (p: 0.001).

SONUÇ: Ameliyat öncesi ölçülen MHR değeri KİOMK hastalarında progresyonu öngörmede umut verici sonuçlar vermektedir. Daha fazla hasta sayısı ve prospektif çalışmalarla doğrulanması durumunda erken sistektomiden fayda görecek hastaların belirlenmesinde yararlı bir belirteç olabilir.

Anahtar Kelimeler: Mesane Kanseri, Monosit / Yüksek Yoğunluklu Lipoprotein kolesterol oranının (MHR), Progresyon, İnflamasyon

The prognostic value of the Monocyte / High-Density Lipoprotein Cholesterol ratio (MHR) in non-muscle-invasive bladder cancer

Levent Özcan, Veysel Sezgin, Ahmet Boylu, Musab Ümeyir Karakanlı, Emre Can Polat, Mustafa Erkoç, Muammer Bozkurt, Eyyüp Danış, Mehmet Gökhan Çulha, Alper Ötünçtemur

Department of Urology, Prof. Dr. Cemil Tascioglu City Hospital, Health Sciences University, Istanbul, Turkey

BACKGROUND: Bladder cancer (BC) is the fourth most commonly diagnosed cancer among men in the United States and is the eighth leading cause of cancer-related deaths. At the time of initial presentation, approximately 75% to 80% of patients present with non-muscle-invasive bladder cancer (NMIBC), including mucosa-confined Ta tumors, T1 tumors with submucosal invasion, and carcinoma in situ (CIS) with flat and high-grade dysplastic lesions. The management of NMIBC at stage pT1 poses a significant challenge for urologists. It is estimated that one-third of patients with PT1G3 tumors will progress to muscle-invasive bladder cancer (MIBC) and require radical cystectomy (RC). Additionally, these patients are known to benefit from early cystectomy. However, given the high morbidity and mortality rates associated with cystectomy, a significant portion of patients may undergo this procedure unnecessarily. Conversely, patients who experience disease progression from primary NMIBC have a worse prognosis compared to those presenting with primary MIBC. Despite RC, about 50% of these patients die due to the disease. Therefore, identifying patients at high risk of progression may guide the timing of RC. Recurrence and progression rates for individual patients can be estimated using scoring models developed by the European Organization for Research and Treatment of Cancer (EORTC). These models utilize clinicopathological features such as T-stage, tumor grade, multifocality, size, involvement of the prostatic urethra, and the presence of associated CIS or lymphovascular invasion (LVI) to predict recurrence and progression. However, the utility of these prognostic factors in predicting post-treatment patient outcomes is limited. Thus, there is a need for more objective parameters. Evidence is increasingly pointing to the role of inflammatory markers in the etiology of urothelial cancers. A range of biomarkers derived from routine blood tests, including hemoglobin levels, platelet and leukocyte counts, and C-reactive protein, have been evaluated in recent years to predict outcomes in BC. In this study, our aim is to investigate the prognostic value of the Monocyte/High-Density Lipoprotein (HDL) cholesterol ratio (MHR) measured preoperatively in NMIBC patients.

METHODS: This retrospective analysis was conducted on data obtained from patients with NMIBC who underwent TUR-M procedure due to BC and had a pathology result of pure urothelial cell carcinoma. Progression was defined as an increase in stage indicating the disease's advancement to lamina propria (e.g., from Ta to T1, T1 to T1+CIS) or muscle-invasive disease.

RESULTS: The median MHR value in patients showing progression was found to be 1.8, while in the other group it was 1.5. The difference between the two groups in terms of MHR was statistically significant (p: 0.001). The predictive value for MHR in predicting progression was found to be 1.72, with a sensitivity of 81.6% and specificity of 81.9% (AUC: 0.889, [95% CI:.858 -.919], P:.001). At a predictive value of 1.72, the positive and negative predictive values for predicting progression were 69.7% and 89.7%, respectively. Parameters affecting progression and showing differences between groups were evaluated using regression analysis. In the multiple Cox regression analysis, it was observed that high MHR indicated progression better than other parameters (p = 0.001, B = 2.099, Exp(B) = 8.160, CI [5.304–12.555]). Assessment by progression time revealed that the average progression time for patients with MHR < 1.72 was 55 months, while for those with MHR > 1.72, it was 29 months (p: 0.001).

CONCLUSIONS: The preoperatively measured MHR value shows promising results in predicting progression in NMIBC patients. If validated with a larger number of patients and prospective studies, it may serve as a useful marker in identifying patients who would benefit from early cystectomy.

Keywords: Bladder Cancer, Monocyte / High-Density Lipoprotein cholesterol ratio (MHR), Progression, Inflammation

Progresyon Grupları

Progression Groups



Figür 1. Progresyonu tahmin etmek için ROC analizleriyle belirlenen Cut Off değeri

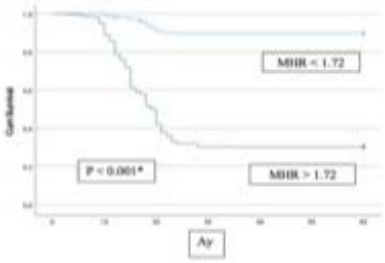

Figür 2. Kaplan-Meier survival analizi sonucu, *Log Rank Test

		PROGRESYON		
	Parametreler	VAR	YOK	P
	Mesosit (10⁶/µL)	0.6 (0.3-0.9)	0.5 (0.3-0.9)	.001**
	SEL (mg/dL)	33.5 (11-52)	34 (11-52)	.217*
	MHR	1.8 (1.4-2.7)	1.57 (0.7-2.7)	.001**
	YAŞ (yıl)	56 (40-70)	55 (40-70)	.586*
	BOYUT (cm)	4 (1-4)	3 (1-5)	.001**
CİNSİYET (%)	Erkek	123 (34.2)	237 (65.8)	.727*
	Kadın	29 (32.2)	61 (67.8)	
SİGARA (%)	Evet	114 (44.9)	140 (55.1)	.001*
	Hayır	38 (19.4)	158 (80.6)	
BOYUT (%)	< 3 cm	48 (23)	161 (77)	
	> 3 cm	104 (43.2)	137 (56.8)	.001*
STAGE (%)	Ta	92 (29.2)	223 (70.8)	.002*
	T1	60 (44.4)	75 (55.6)	
LVI (%)	(+)	77 (42.8)	103 (57.2)	.001*
	(-)	75 (27.8)	195 (72.2)	
CIS (%)	(+)	30 (56.6)	23 (43.4)	.001*
	(-)	122 (30.7)	275 (69.3)	
MHR (%)	≥ 1.72	124 (89.7)	54 (30.3)	.001*
	< 1.72	28 (10.3)	244 (89.7)	

a: Mann-Whitney U test, b: Chi Square Test, *: anlamlı

Table 1. progresyon gruplarına göre hastaların karakteristik özellikleri

	PROGRESYON									
	Univariate					Multivariate				
				95%CI(Hayır C.I.)					95%CI(Hayır C.I.)	
	B	P	Exp(B)	Düşük	Yüksek	B	P	Exp(B)	Düşük	Yüksek
Tümor Boyutu[a]	,869	.001*	2,385	1,671	3,405	,394	.053*	1,483	1,031	2,132
Tümor Evresi[b]	,553	.001*	1,739	1,256	2,408	,491	.007*	1,634	1,147	2,328
Sigara[c]	1,018	.001*	2,768	1,917	3,997	,538	.007*	1,712	1,159	2,529
LVI[d]	,584	.001*	1,794	1,305	2,466	,351	.043*	1,420	1,010	1,995
CIS[e]	,928	.001*	2,530	1,695	3,774	,594	.004*	1,812	1,205	2,724
MHR[f]	2,343	.001*	10,411	6,891	15,728	2,099	.001*	8,160	5,304	12,555

Table 2 Cox Regresyon Analizi Sonuçları

a ref <3cm, b ref: Ta, c ref: sigara içmeyen ,d ref: LVI> , e ref: CIS (-), f ref MHR < 1.72

*: Anlamlı

			95% CI		
	Ay	Std Error	Düşük	Yüksek	P
MHR<1.71	55,565	,797	54,004	57,127	0.001*
MHR>1.71	29,157	1,555	26,109	32,206	
Toplam	45,092	,992	43,149	47,036	

Table 3. MHR cut-off gruplarına göre progresyonsuz sağ kalım

* Long- Rank test, anlamlı

Progresyon Grupları, Survival Analizleri, MHR Cut- Off Değerleri

Progression Groups, Survival Analyses, MHR Cut-Off Values

SS-018

Yeniden rezeksiyon öncesi çekilen mesanenin multiparametrik manyetik rezonans görüntüleme sonuçlarının patoloji verileri ile karşılaştırılması

Buğra Yıldız[1], Serdar Kalemci[1], Ezgi Güler[2], Erdal Apaydın[1]
[1]Ege üniversitesi tıp fakültesi üroloji ana bilim dalı
[2]Ege üniversitesi tıp fakültesi radyoloji ana bilim dalı

AMAÇ: Mesane kanseri en sık görülen ürogenital kanserlerin başında gelmektedir. Mesane kanserinin transüretral rezeksiyonu (TURM) ilk basamakta uygulanan tedavi yöntemidir. Ancak seçilmiş hastalara yeniden rezeksiyon (reTURM) önerilmektedir.Tekrarlayan operasyonlar özellikle ileri yaştaki hastaların morbiditesini arttırmaktadır.Biz de reTURM'ye alternatif olarak mesanenin multiparametrik manyetik rezonans görüntülemesini (mpMRG) reTURM öncesi çekerek mpMRG'ın kas invazyonunu saptama ve rezidü tümör varlığını saptamadaki gücünü ölçmeyi ve bu sayede tekrarlayan operasyonlardan hastaları kurtarmayı hedefledik.

GEREÇ-YÖNTEM: 2019-2024 tarihleri arasında Ege Üniversitesi Tıp Fakültesi Üroloji Anabilim Dalında mesane kanseri sebebiyle opere edilen hastalar retrospektif olarak tarandı. TURM yapılan 547 hasta içerisinden reTURM yapılan 292 hastanın verileri elektronik hasta dosyası üzerinden incelendi.Epikriz dosyası, patoloji raporları, radyoloji görüntüleri ve raporları incelendi.Çalışma kriterlerini karşılayan 39 hasta çalışmaya dahil edildi. MpMRG yorumlanmasında Mesane Görüntüleme-Raporlama ve Veri sistemi (VI-RADS) kullanıldı. VI-RADS skoru cut off değeri 3 olarak belirlendi.Nüks VI-RADS ve reTURM VI-RADS olmak üzere 2 tane VI-RADS skoru hesaplandı. Kas invazyonu ve rezidü tümör varlığını tespit etmedeki duyarlılığı, özgüllüğü, pozitif prediktif değeri (PPD), negatif prediktif değeri (NPD)hesaplandı.

BULGULAR: Ortalama yaş 69, medyan yaş 71'di.11'i kadın, 28'i erkekti. 22'si primer mesane kanseri, 17'si ise nüks mesane kanseriydi. 39 hastanın 38 tanesine reTURM yapılmış, 1 hastaya sistektomi yapılmış, reTURM yapılan 1 hastaya da kas invaziv mesane kanseri(KİMK) olması üzerine sistektomi yapılmış.ReTURM VI-RADS skorlamasının KİMK saptamadaki duyarlılığı %100, özgüllüğü %83,3 PPD %33,3, NPD %100 bulundu. P-değeri =0,009 olarak bulundu ve istatistiksel olarak anlamlıydı. ReTURM VI-RADS skorlamasının rezidü tümör saptama ve ileri evreleme oranı sırasıyla %39,47 ve %5,26 olarak bulundu.Rezidü tümör saptamadaki duyarlılığı %93,8, özgüllüğü %34,8, PPD'i %50,NPD'i %88,9 bulundu.

SONUÇ: Literatürdeki çalışmalar ve bizim çalışmamız sonuçlarına göre mpMRG mesane kanseri yönetiminde prostat kanserinde olduğu gibi güçlü öneri seviyelerine çıkacak bir görüntüleme yöntemi olacaktır.Pozitif prediktif değerinin düşük olması ve 1 cm altı nüks kitleleri tespit edememesi nedeniyle reTURM öncesi çekilen mpMRG'ın reTURM'nin yerini alabileceğini bu aşamada söylemek mümkün değildir. Çok merkezli ve yüksek populasyonlu çalışmalara ihtiyaç vardır. Gelecekte seçilmiş hastalarda cerrahiye bir alternatif olarak sunulabilir.

Anahtar Kelimeler: kas invaziv olmayan mesane kanseri, multiparametrik manyetik rezonans görüntüleme, Mesane Görüntüleme-Raporlama ve Veri sistemi, evreleme

Comparison of multiparametric magnetic resonance imaging results of the bladder examined before repeat resection with pathology data

Buğra Yıldız[1], Serdar Kalemci[1], Ezgi Güler[2], Erdal Apaydın[1]
[1]Ege üniversity faculty of medicine department of urology
[2]Ege üniversity faculty of medicine department of radiology

AIM: Bladder cancer is one of the most common urogenital cancers. Transurethral resection (TURBT) of bladder cancer is the first-line treatment method. However, repeat resection (reTURM) is recommended for selected patients. Repeated operations increase the morbidity, especially in older patients. Instead of performing reTURM, we aimed to measure the power of mpMRI in detecting muscle invasion and detecting the presence of residual tumor by performing multiparametric magnetic resonance imaging (mpMRI) of the bladder before reTURM. In this way, we aimed to save patients from repetitive operations.

MATERIALS-METHODS: Patients who were operated on for bladder cancer in the Urology Department of Ege University Faculty of Medicine between 2019 and 2024 were retrospectively scanned. The data of 292 patients who underwent reTURBT, among 547 patients who underwent TURBT, were examined through the electronic patient file. Epicrisis file, pathology reports, radiology images and reports were examined. 39 patients who met the study criteria were included in the study. Vesical Imaging-Reporting and Data System (VI-RADS) was used in the interpretation of mpMRI. The VI-RADS score cut-off value was determined as 3. Two VI-RADS scores were calculated: relapse VI-RADS and reTURM VI-RADS. Sensitivity, specificity, positive predictive value (PPV) and negative predictive value (NPV) were measured.

RESULTS: The mean age was 69 years and the median age 71. 11 women and 28 men. 22 were primary bladder cancer and 17 were recurrent bladder cancer. ReTURM was performed in 38 of 39 patients, cystectomy was performed in 1 patient, and cystectomy was performed in 1 patient who underwent reTURM due to muscle invasive bladder cancer (MIBC). The sensitivity of reTURM VI-RADS scoring in detecting MIBC is 100%, the specificity 83.3%, PPD 33.3%, NPD 100%. P-value =0.009 and was statistically significant. The residual tumor detection and advanced staging rates of reTURM VI-RADS scoring 39.47% and 5.26%, respectively. Its sensitivity in detecting residual tumor 93.8%, specificity 34.8%, PPV 50%, NPD 88.9%.

CONCLUSIONS: According to the studies in the literature and the results of our study, mpMRI will be an imaging method that will reach strong recommendation levels in the management of bladder cancer, as in prostate cancer.At this stage, it is not possible to say that mpMRI taken before reTURM can replace reTURM due to its low positive predictive value and its inability to detect recurrent masses under 1 cm. Multicenter and high population studies are needed. It may be offered as an alternative to surgery in selected patients in the future.

Keywords: Non muscle invazive bladder cancer,Vesical Imaging–Reporting and Data System, multiparametric magnetic resonance imagine, staging

SS-019

Mesane Kanserinde Tümör İnfiltre Eden Lenfositler Prognozu Öngörebilir Mi?

Burak Tüfekçi, Adem Alçın, Enes Canpolat, Ferhat Keser, Özgür Kazan, Mehmet Çağlar Çakıcı, Asıf Yıldırım
Medeniyet Üniversitesi, Prof. Dr. Süleyman Yalçın Şehir Hastanesi, Üroloji Ana Bilim Dalı, İstanbul

AMAÇ: Tümör infiltre eden lenfositler (TIL) son yıllarda birçok solid tümörde prognostik belirteç olarak ilgi görmüştür. Mesane kanserinde yapılan az sayıda çalışma ile prognostik değeri net belirlenememiştir. Bu çalışmanın amacı primer mesane kanseri hastalarında TIL'lerin prognostik değerini belirlemektir.

YÖNTEM: Ağustos 2018-Ağustos 2024 tarihleri arasında kliniğimizde primer mesane nedeniyle transüretral rezeksiyon (TUR-M) yapılan ve patoloji raporlarında TIL bilgisi verilen 243 hastanın verileri retrospektif olarak tarandı. Hastaların demografik verileri, risk faktörleri, tümör karakteristikleri, patoloji verileri ve TIL varlığı veya yokluğu kaydedildi. Takiplerinde reTUR-M, nüks nedeniyle TUR-M ve progresyon nedeniyle radikal sistektomi yapılan hastaların ilgili verileri de eklendi. Hastaların nüks, progresyon ve metastaz ile TIL arasındaki ilişki değerlendirildi.

BULGULAR: Hastaların demografik verileri Tablo 1'de özetlenmiştir. Hastaların 39'u (%16) ilk tanıda invaziv mesane kanserine sahip iken takiplerde 15 (%7,4) hastada invaziv hastalığa progresyon görüldü. 46 (%18,9) hastada nüks mevcuttu. Toplam 16 (%6,6) hastada metastatik hastalık görüldü. Takiplerde 49 hasta hayatını kaybederken mesane kanserine bağlı ölüm 30 (%12,3) hastada mevcuttu. TIL primer TUR-M patolojilerinde 47 (%19,3) hastada pozitifti. TIL (+) olan hastalarda istatistiksel anlamlı olmamakla birlikte primer TURM ve reTUR-M'de varyant histoloji ve carcinoma in situ oranları daha düşüktü. İnvaziv hastalığa progrese olan ve nüks gözlenen hastalarda istatistiksel anlamlı olmasa da TIL pozitifliği daha düşük oranda görüldü (p=0,715, p=0,159). (Tablo-2)

SONUÇ: TIL pozitifliği mesane kanserinde nüks ve progresyon için iyi prognoz belirtisi olabilir. Çalışmamızda nispeten geniş örneklem büyüklüğü ile literatüre benzer sonuçlar elde edilmiş ancak istatistiksel anlamlılık görülmemiştir. TIL'lerin prognoz belirteci olarak kullanılması umut vaat etmekte olup daha geniş örneklem büyüklüğüne sahip prospektif çalışmalara ihtiyaç vardır.

Anahtar Kelimeler: Tümör infiltre eden lenfositler, Mesane kanseri, Prognoz

Can Tumor-Infiltrating Lymphocytes Predict Prognosis in Bladder Cancer?

Burak Tüfekçi, Adem Alçın, Enes Canpolat, Ferhat Keser, Özgür Kazan, Mehmet Çağlar Çakıcı, Asıf Yıldırım
Medeniyet University, Prof. Dr. Süleyman Yalçın City Hospital, Department of Urology, Istanbul

AIM: Tumor-infiltrating lymphocytes (TIL) have attracted attention as a prognostic marker in many solid tumors in recent years. The prognostic value of TILs has not been clearly determined with a few studies conducted in bladder cancer. The aim of this study is to determine the prognostic value of TILs in primary bladder cancer patients.

METHOD: Data of 243 patients who underwent transurethral resection (TUR-M) for primary bladder in our clinic between August 2018 and August 2024 and who had TIL information in their pathology reports were retrospectively reviewed. Demographic data, risk factors, tumor characteristics, pathology data, and the presence or absence of TILs were recorded. Relevant data of patients who underwent reTUR-M, TUR-M due to recurrence, and radical cystectomy due to progression during their follow-up were also added. The relationship between recurrence, progression, and metastasis of the patients and TILs was evaluated.

FINDINGS: Demographic data of the patients are summarized in Table 1. Thirty-nine (16%) of the patients had invasive bladder cancer at the initial diagnosis, while 15 (7.4%) patients progressed to invasive disease during follow-up. Recurrence was present in 46 (18.9%) patients. Metastatic disease was observed in a total of 16 (6.6%) patients. While 49 patients lost their lives during follow-up, bladder cancer-related deaths occurred in 30 (12.3%) patients. TIL was positive in 47 (19.3%) patients in primary TUR-M pathologies. Although not statistically significant, variant histology and carcinoma in situ rates were lower in primary TUR-M and reTUR-M in patients with TIL (+). Although not statistically significant, TIL positivity was observed at a lower rate in patients who progressed to invasive disease and had recurrence (p=0.715, p=0.159). (Table-2)

CONCLUSION: TIL positivity may be a good prognostic indicator for recurrence and progression in bladder cancer. In our study, with a relatively large sample size, similar results were obtained to the literature, but statistical significance was not observed. The use of TILs as prognostic markers is promising, and prospective studies with larger sample sizes are needed.

Keywords: Tumor-infiltrating lymphocytes, Bladder cancer, Prognosis

Tablo-1 ve Tablo-2 / *Table-1 and Table-2*

Tablo-1. Demografik ve patolojik veriler

Tablo-2. TIL ile hasta ve tümör özellikleri ilişkisi

	Tümörü infiltre eden lenfosit		p değeri
	Yok (n:196)	Var (n:47)	
Yaş (yıl), ortalaması ss	66,5	67,2	0,718[a]
Cinsiyet, n (%)			1,000[c]
Kadın	29 (14,8)	7 (14,9)	
Erkek	167 (85,2)	40 (85,1)	
Boy (cm), medyan (min-maks)	170,0 (150,0-190,0)	170,0 (150,0-186,0)	0,650[b]
Kilo (kg), medyan (min-maks)	75,0 (40,0-145,0)	75,0 (50,0-105,0)	0,600[b]
VKİ (kg/m²), medyan (min-maks)	25,7 (17,3-44,9)	25,9 (17,3-35,4)	0,647[b]
Sigara kullanımı, n (%)	160 (81,2)	37 (18,8)	0,803[c]
Sigara (paket/yıl), medyan (min-maks)	25,0 (0,0-120,0)	30,0 (0,0-50,0)	0,880[b]
Charlson Komorbidite İndeksi, medyan (min-maks)	4,0 (0,0-11,0)	4,0 (1,0-9,0)	0,555[b]
Allede mesane tümörü, n (%)	6 (66,7)	3 (33,3)	0,361[c]
pT evresi, n (%)			0,000[c]
pTa	113 (57,7)	10 (21,3)	
pT1	58 (29,6)	23 (48,9)	
pT2	25 (12,8)	14 (29,8)	
Grade, n (%)			0,015[c]
Low	52 (26,5)	4 (8,5)	
High	144 (73,5)	43 (91,5)	
CIS, n (%)	19 (65,5)	10 (34,5)	0,051[c]
Varyant histoloji, n (%)	43 (74,1)	15 (25,9)	0,211[c]
reTUR, n (%)	60 (74,1)	21 (25,9)	0,096[c]
reTUR pT evresi, n (%)			0,014[a]
Tümör yok	21 (34,4)	10 (47,6)	
pTa	18 (29,5)	1 (4,8)	
pT1	15 (24,6)	10 (47,6)	
pT2	7 (11,5)	0 (0,0)	
reTUR grade, n (%)			1,000[c]
Low	6 (15,0)	1 (9,1)	
High	34 (85,0)	10 (90,9)	
reTUR CIS, n (%)	13 (65,0)	7 (35,0)	0,417[c]
reTUR varyant histoloji, n (%)	11 (91,7)	1 (8,3)	0,173[c]
reTUR tümörü infiltre eden lenfosit, n (%)	6 (46,2)	7 (53,8)	0,033[c]
Nüks, n (%)	42 (89,4)	5 (10,6)	0,159[c]
pT2 progresyon, n (%)	12 (80,0)	3 (20,0)	0,715[c]

SS-020

pTa High Grade Mesane Kanserinde Re-TURMT Uygulanamanın Rekürrense Etkisi

Burak Tüfekci, Mehmet Çağlar Çakıcı, Özgür Kazan, İlkin Hamit Zade, Asıf Yıldırım
istanbul medeniyet üniversitesi, tıp fakültesi, üroloji anabilim dalı, istanbul

AMAÇ: Bu çalışmada primer patolojisi pTa High grade (HG) olan mesane kanseri hastalarına yeniden evreleme amaçlı transüretral mesane tümör rezeksiyonunu (Re-TURMT) uygulamanın rekürrense etkisini araştırdık.

YÖNTEM: 2018-2024 arasında tek merkezli ve retrospektif olarak planlanan çalışmada primer patoloji sonuçları pTa HG olan 180 hasta dahil edildi. Re-TURMT uygulanmayan ve Re-TURMT uygulanan şeklinde iki alt gruba ayrıldı. Hastaların demografik ve takip verileri değerlendirildi. pTa HG hastalarında rekürrens oranları ve nedenleri araştırıldı.

BULGULAR: Çalışmaya 180 hasta dahil edildi. Hastaların %73'üne Re-TURMT uygulanmadı, %27'sine Re-TURMT uygulandı. Ortalama yaş, cinsiyet, vücut kitle indeksi, Charlson komobite endeksi değerleri her iki grupta birbirine benzerdi. Re-TURMT uygulanan 48 (%27) hastanın 31 (%64) pT0 gelirken, 3 (%6) hasta pTa, 14(%29) hastanın patoloji ise pT1 gelmiş olup upstaging (%29) görülmüştür (table-2). Re-TURMT uygulanmayan grupta rekürrens saptanan hasta sayısı 30 (%22,7) ve Re-TURMT uygulanan 19(%39,6) hastada görüldü. Medyan takip süresi Re-TURMT uygulanmayan grupta 27 ay iken Re-TURMT uygulanan grupta 37,5 ay olarak görüldü. pTa HG hastalarında Re-TURMT patolojisinin pT1 olması rekürrens için bağımsız risk faktörü olarak saptandı (p-value 0.007 Table-3). Ayrıca Re-TURMT uygulamanın uzun dönem takiplerde rekürrenssiz sağkalım (RFS) sonuçlarını iyileştirdiği sonucuna vardık. (Figure -1).

SONUÇ: pTa HG hastalarında Re-TURMT patolojisinin pT1 olması rekürrens için bağımsız risk faktörü olarak saptandı. Ayrıca Re-TURMT uygulamanın uzun dönem takiplerde rekürrenssiz sağkalım (RFS) sonuçlarını iyileştirdiği sonucuna vardık.

Anahtar Kelimeler: mesane kanseri, rekürrens, Re-TURMT

The Impact of Re-TURBT on Recurrence in pTa High-Grade Bladder Cancer

Burak Tüfekci, Mehmet Çağlar Çakıcı, Özgür Kazan, İlkin Hamit Zade, Asıf Yıldırım
istanbul medeniyet university, faculty of medicine, urology department, istanbul, turkey

OBJECTIVE: The objective of this study was to investigate the impact restaging transurethral resection of bladder tumour (Re-TURBT) on recurrence in patients with primary pathology of pTa high grade (HG) bladder cancer.

METHODS: In this single-center, retrospective study conducted from 2018 to 2024, a total of 180 patients with a primary pathology of pTa HG bladder cancer were included. Patients were separated into two subgroups: Re-TURBT operated and not operated Re-TURBT. The demographic and follow-up data of the patients were analyzed. The study aimed to study the recurrence rates of patients with pTa high-grade bladder cancer.

RESULTS: A total of 180 patients were included in the study. Of these, 73% not operated Re-TURBT, while 27% operated Re-TURBT. The average age, gender, body mass index, and Charlson comorbidity index values were similar between the two groups. Among the 48 patients (27%) who operated Re-TURBT, 31 patients (64%) were classified as pT0, 3 patients (6%) as pTa, and 14 patients (29%) had a pathology of pT1, indicating an upstaging rate of 29% (Table 2). In the group that did not operated Re-TURBT, 30 patients (22.7%) had a recurrence, compared to 19 patients (39.6%) in the operated Re-TURBT group. The median follow-up duration in the group that did not operated Re-TURBT was 27 months, whereas in the group that operated Re-TURBT, it was 37.5 months. Re-TURBT pathology of pT1 was determined to be an independent risk factor for recurrence in pTa HG patients (p-value = 0.007) (Table 3). Additionally, in the assessment of recurrence-free survival (RFS), patients who operated on Re-TURBT showed better RFS rates during long-term follow-up (Figure 1).

CONCLUSIONS: Re-TURBT pathology of pT1 was determined to be an independent risk factor for recurrence in pTa HG patients. Additionally, in the assessment of recurrence-free survival (RFS), patients who operated on Re-TURBT showed better RFS rates during long-term follow-up.

Keywords: Bladder cancer, rekürrens, RE-TURBT

figure 1

figure 1

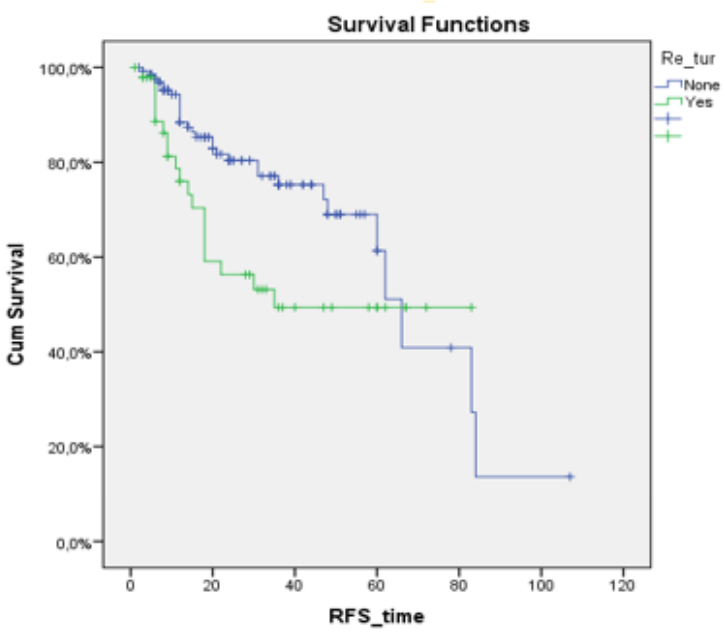

Figure 1. Kaplan- Meier curve for Recurrence-free survival according to presence of Re-TUR. The p value of the Log-rank method was 0.027 and the chi-square value was 4.905.

table 1

	Re-Tur (No) (n=132)	Re-Tur (Yes) (n=48)	p-value
Gender, n (%) Female Male	15 (11.4) 117 (88.6)	8 (16.7) 40 (83.3)	0.464 C
Occupational exposures No Yes Unknown	34 (25.8) 4 (3.0) 94 (71.2)	28 (58.3) 3 (6.3) 17 (35.4)	0.001C
Age (years), mean±SD	64.6 ± 10.9	65.9 ± 12.2	0.485T
BMI, mean±SD	27 ± 3.92	28.2 ± 3.74	0.060 T
Smoking interval, median (min-max)	30 (0-125)	30(0-100)	0.980 M
Comorbidities, mean+SD	1.12 ± 1.04	1.29±1.05	0.336 T
Diabetes mellitus, n(%) Yes	51 (38.6)	20 (41.7)	0.713 C
Hypertension, n(%) Yes	55 (41.7)	18 (37.5)	0.615 C
Complete resection of tumour, n(%) Yes	131 (99.2)	45 (93.8)	0.027C
Number of tumour, median (min-max)	1 (1-6)	1 (1-6)	0.041M
Tumour diameter (cm), median (min-max)	3 (0.5-10)	3 (0.5-10)	0.173M
Concomitant carcinoma in situ (CIS), n(%) Yes	8 (6.1)	8 (6.1)	0.624C
Muscle invasion, n(%) Yes	79 (59.8)	79 (59.8)	0.238 C
Early intravesical MMC therapy, n(%) Yes	3 (2.3)	3 (2.3)	0.292 C
Radical Cystectomy No Yes	130 (98.5) 2 (1.5)	130 (98.5) 2 (1.5)	0.631 C
Number of instillation BCG-therapy, mean±SD	7.61±6.83	7.61±6.83	0.231 T
BCG-induction therapy, n(%) Yes	107 (81.1)	107 (81.1)	0.374 C

table 2

	Re-Tur (No) (n=132)	Re-Tur (Yes) (n=48)	p-value
Re-TUR pT staging, n (%) pT0 pTa pT1		31 (64.6) 3 (6.3) 14 (29.2)	
Re-TUR visual tumour, n(%) Yes		16 (33.3)	
Re-TUR pT1 staging, n(%) Yes		14 (29.2)	
Re-TUR Grade Benign Low Grade High Grade		27 (56.3) 9 (18.8) 12 (25.0)	
Recurrence, n(%) No Yes	102 (77.3) 30 (22.7)	29 (60.4) 19 (39.6)	0.025 C
Recurrence pT staging pT0 pTa pT1 pT2	11 (36.7) 14 (46.7) 3 (10.0) 2 (6.7)	4 (21.1) 13 (68.4) 2 (10.5) 0	0.362 C
Recurrence tumour treatment No BCG-therapy Surgery Other-therapy	12 (40.0) 2 (6.7) 3 (10.0) 13 (43.3)	7 (36.8) 1 (5.3) 2 (10.5) 9 (47.4)	0.990 C
Follow-up(month), median (min-max)	27 (2-41)	37.5 (1-83)	0.033 M
Time until a recurrence, median (min-max)	13.5 (0-84)	10 (3-35)	0.159 M

table 2

SS-021

Bulbar üretra darlıklarında eksizyon ve primer anastomotik üretroplasti ile bukkal mukoza augmentasyon üretroplasti sonuçlarının karşılaştırılması: Tek merkez deneyimi

Emre Şam, Ömer Uslu, Feyzullah Çelik, Adem Utlu, Fatih Akkaş
Erzurum Şehir Hastanesi Üroloji Kliniği, Erzurum

AMAÇ: Üretroplasti, üretral darlıklar için yüksek başarı oranına sahip altın standart tedavi yöntemidir. Bulbar üretra darlıklarının tedavisinde, eksizyon ve primer anastomotik üretroplasti (EPA) ile bukkal mukoza augmentasyon üretroplasti (BMA) tercih edilen yöntemlerdir. Bu çalışmada, kliniğimizde uygulanan EPA ve BMA sonuçlarını karşılaştırmayı amaçladık.

MATERYAL-METOD: Ocak 2021-Haziran 2023 tarihleri arasında kliniğimizde üretroplasti uygulanan erkek hastaların verileri retrospektif olarak incelendi. Hastaların demografik özellikleri, darlık etyolojisi, darlık boyutu, üretroplasti tipi, intraoperatif ve postoperatif veriler değerlendirildi. Penil darlıklar, panüretral darlıklar, daha önce üretroplasti olmuş hastalar ve verileri eksik olan hastalar çalışma dışı bırakıldı. Hastaların takibi 1. yılda üroflowmetri, postvoid rezidüel idrar (PVR) ve lokal anestezi altında fleksibl üretroskopi ile yapıldı. Üretroskopide, 16 Fr fleksibl sistoskopun geçişine izin vermeyen darlık nüksü anatomik başarısızlık olarak kabul edildi. Tüm BMA'lar dorsolateral gerçekleştirildi. Hastalar operasyon tipine göre iki gruba ayrıldı (Grup 1: EPA vs Grup 2: BMA).

BULGULAR: Çalışmaya 29 hasta dahil edildi. Hastaların 11 (37,9%)'ine EPA, 18 (62,1%)'ine BMA uygulandı. Darlık etyolojisi açısından iki grup arasında anlamlı farklılık saptandı (p=0.021). Grup 2'de Grup 1'e göre göre darlık uzunluğu anlamlı yüksek idi (p<0.001). Operasyon süresi Grup 2'de Grup 1'e göre yüksek saptanmasına rağmen farklılık istatistiksel anlamlı değildi. 12. ayda anatomik başarı oranı Grup 1'de 81,8% iken Grup 2'de 77,4% olarak belirlendi ve iki grup arasında anlamlı farklılık saptanmadı. Grup 1'de Grup 2'ye göre daha fazla komplikasyon izlenmesine rağmen farklılık istatistiksel anlamlı değildi.

SONUÇ: Bulbar üretra darlıklarının tedavisinde üretroplasti yüksek başarı oranı ile etkili bir tedavi yöntemidir. EPA ve BMA benzer etkinlik ve güvenliğe sahip üretroplasti teknikleridir.

Anahtar Kelimeler: Üretroplasti, eksizyon, primer anastomoz, bukkal mukoza, augmentasyon

Comparison of the results of excision and primary anastomotic urethroplasty and buccal mucosa augmentation urethroplasty in bulbar urethral strictures: A single center experience

Emre Şam, Ömer Uslu, Feyzullah Çelik, Adem Utlu, Fatih Akkaş
Erzurum City Hospital Urology Clinic, Erzurum

OBJECTIVE: Urethroplasty is the gold standard treatment for urethral strictures with a high success rate. Excision and primary anastomotic urethroplasty (EPA) and buccal mucosa augmentation urethroplasty (BMA) are the preferred methods for the treatment of bulbar urethral strictures. In this study, we aimed to compare the results of EPA and BMA performed in our clinic.

MATERIAL-METHODS: The data of male patients who underwent urethroplasty in our clinic between January 2021 and June 2023 were retrospectively analyzed. Demographic characteristics, stricture etiology, stricture length, type of urethroplasty, intraoperative and postoperative data were evaluated. Penile strictures, panurethral strictures, patients with previous urethroplasty and patients with missing data were excluded. The patients were followed up at 1 year with uroflowmetry, postvoid residual urine (PVR) and flexible urethroscopy under local anesthesia. On urethroscopy, recurrence of stricture that did not allow passage of a 16 Fr flexible cystoscope was considered anatomical failure. All BMAs were performed dorsolaterally. Patients were divided into two groups according to the type of operation (Group 1: EPA vs Group 2: BMA).

RESULTS: The study included 29 patients. EPA was performed in 11 (37.9%) and BMA in 18 (62.1%) patients. There was a significant difference in the etiology of stricture between the two groups ($p=0.021$). Stricture length was significantly higher in group 2 compared to group 1 ($p<0.001$). Although the operation time was higher in group 2 compared to group 1, the difference was not statistically significant. At 12 months, the anatomical success rate was 81.8% in Group 1 and 77.4% in Group 2 and there was no significant difference between the two groups. Although more complications were observed in Group 1 than Group 2, the difference was not statistically significant.

CONCLUSION: Urethroplasty is an effective treatment method with a high success rate in the treatment of bulbar urethral strictures. EPA and BMA are urethroplasty techniques with similar efficacy and safety.

Keywords: Urethroplasty, excision, primary anastomosis, buccal mucosa, augmentation

EPA ve BMA üretroplastili hastaların karşılaştırılması

Değişkenler, Ortalama ± SS/n (%)	Grup 1 (EPA)	Grup 2 (BMA)	p değeri
	n=11	n=18	
Yaş-Yıl (Min-Maks)	47,2 ± 11,7 (25-63)	53,7 ± 12,3 (34-68)	0,172*
Etiyoloji			0,021#
İatrojenik	3 (27,3%)	6 (33,3%)	
İdiopatik	4 (36,4%)	12 (66,7%)	
Travma	4 (36,4%)	0 (0%)	
EİU Öyküsü	11 (100%)	16 (88,9%)	0,252#
EİU Sayısı (Min-Maks)	3 ± 1,3 (2-6)	2,7 ± 1,5 (0-5)	0,611*
Darlık Uzunluğu, mm (Min-Maks)	16,6 ± 3,2 (12-21)	25,9 ± 6,5 (20-41)	<0,001*
Preoperatif Qmax, mL/sn (Min-Maks)	5,7 ± 1,3 (2,9-7,1)	6,6 ± 1,8 (3,3-9,3)	0,181*
Preopreatif PVR, mL (Min-Maks)	55,2 ± 32,5 (27-135)	64,9 ± 24,1 (33-113)	0,393*
Preoperatif Sistofiks Varlığı	1 (9,1%)	2 (11,1%)	1,000&
Ameliyat Süresi, dakika (Min-Maks)	116,4 ± 22,9 (90-150)	149,4 ± 56,2 (90-270)	0,129**
Komplikasyonlar	2 (18,2%)	1 (5,6%)	0,539&
Kanama	1	1 (Harvested Area)	
Yara enfeksiyonu	1	0	
İlk Yıl Anatomik Başarı	9 (81,8%)	14 (77,4%)	0,794#
İlk Yıl Qmax, mL/sn (Min-Maks)	27,1 ± 10,7 (9,6-44,3)	24,4 ± 9,2 (10,6-41,2)	0,484*
İlk Yıl PVR, mL (Min-Maks)	46,7 ± 26,7 (26-114)	47,9 ± 15,3 (31-92)	0,216**
* Student t test, # Chi-square test, & Fisher's exact test, ** Mann-Whitney U test, EPA: Eksizyon ve primer anastomoz, BMA: Bukkal mukoza augmentasyon, EİU: Endoskopik İnternal Üretrotomi, Qmax: Maksimum Akış Hızı, PVR: Postvoid rezidüel idrar, SS: Standard Sapma			

Comparison of patients with EPA vs BMA urethroplasty

Variables, Mean ± SD/n (%)	Grup 1 (EPA)	Grup 2 (BMA)	p value
	n=11	n=18	
Age, Years (Min-Max)	47,2 ± 11,7 (25-63)	53,7 ± 12,3 (34-68)	0,172*
Etiology			0,021#
Iatrogenic	3 (27,3%)	6 (33,3%)	
Idiopathic	4 (36,4%)	12 (66,7%)	
Trauma	4 (36,4%)	0 (0%)	
History of OIU	11 (100%)	16 (88,9%)	0,252#
Number of OIU (Min-Max)	3 ± 1,3 (2-6)	2,7 ± 1,5 (0-5)	0,611*
Stricture Length, mm (Min-Max)	16,6 ± 3,2 (12-21)	25,9 ± 6,5 (20-41)	<0,001*
Preoperative Qmax, mL/sn (Min-Max)	5,7 ± 1,3 (2,9-7,1)	6,6 ± 1,8 (3,3-9,3)	0,181*
Preopreative PVR, mL (Min-Max)	55,2 ± 32,5 (27-135)	64,9 ± 24,1 (33-113)	0,393*
Preoperative Suprapubic tube	1 (9,1%)	2 (11,1%)	1,000&
Surgery Time, min (Min-Max)	116,4 ± 22,9 (90-150)	149,4 ± 56,2 (90-270)	0,129**
Complications	2 (18,2%)	1 (5,6%)	0,539&
Bleeding	1	1 (Harvested Area)	
Wound infection	1	0	
First Year Anatomical Success	9 (81,8%)	14 (77,4%)	0,794#
First Year Qmax, mL/sn (Min-Max)	27,1 ± 10,7 (9,6-44,3)	24,4 ± 9,2 (10,6-41,2)	0,484*
First Year PVR, mL (Min-Max)	46,7 ± 26,7 (26-114)	47,9 ± 15,3 (31-92)	0,216**
* Student t test, # Chi-square test, & Fisher's exact test, ** Mann-Whitney U test, EPA: Excision and primary anastomosis, BMA: Buccal mucosa augmentation, OIU: Optical internal urethrotomy, Qmax: Maximum flow rate, PVR: Postvoid residual urine, SD: Standard deviation			

SS-022

BMG Üretroplastide İlk 90 Olgunun Değerlendirilmesi

Furkan Çot, Nusrat Yusifli, Alp Akyol, Kasım Emre Ergün, Fuat Kızılay, Barış Altay
Ege Üniversitesi Tıp Fakültesi Üroloji Anabilim Dalı, İzmir

AMAÇ: Augmentasyon üretroplasti üretra darlıklarının tedavisinde etkili bir seçenek olarak karşımıza çıkmaktadır. Rekonstrüksiyon için çeşitle flep ve greftler kullanılmaktadır. Kliniğimizde biz bukkal mukoza grefti kullanmaktayız. BMG Augmentasyon üretroplastide ilk 90 vakamızın demografik verileri, darlık özellikleri ve başarı oranlarını değerlendirmeyi amaçladık.

GEREÇ VE YÖNTEM: Bu çalışmada Nisan 2022 ve Ağustos 2024 arası Ege Üniversitesi Tıp Fakültesi Üroloji Kliniğinde Bukkal Mukoza Greftli Augmentasyon Üretroplasti yapılan ilk 90 hastayı dahil edildi. Hastalara genel anestezi altında litotomi pozisyonunda perineal vertikal kesi ile tek cerrah tarafından operasyon yapıldı. Tüm hastalarda dar segment uzunluğu kadar bukkal mukoza grefti tek taraftan veya her iki taraftan alındı. Bu hastaların demografik verileri, postoperatif girişim veya yeniden üretroplasti gerekliliği darlık lokalizasyonları dar segment uzunlukları incelendi. Çalışmaya dahil edilen hastların ortalama yaşı 60.8 olup hastaların 10 tanesi (%11) kadın, 80 tanesi erkek. Erkek vakalarda en sık etyolojik sebep %58 ile geçirilmiş endoskopik girişim. En sık darlık yeri %50,7 ile bulber üretra. Greft en sık %46.2 üretra dorsaline yerleştirildi %32 ventrale ve %20.9 double face. 80 hastanın 6 tanesinde yeniden üretroplasti yapıldı, 4 tanesinde endoskopik girişim ihtiyacı oldu. Yeniden üretroplasti yapılan 6 hastanın hiçbirinde takipte tekrar darlık gelişmedi. Kadın hastaların hiçbirinde tekrar darlık gelişmedi. Bu veriler ışığında ilk 90 vakamızda başarı oranı %89; yeniden üretroplasti gereksinimi %8; endokskopik dilatasyon ile tedavi edilebilen nüks darlıkların oranı ise %2 olarak tespit edildi. Redo yapılan hastaların 2 tanesi ağır diyabet ve koroner arter hastalıkları mevcuttu.

SONUÇ: Bukkal mukoza graft kullanarak yapılan augmentasyon üretroplasti üretra darlıklarının tedavisinde başarı oranı yüksek olan bir yöntem olarak öne çıkmaktadır. Artan cerrahi tecrübe ile nüks vakalar, uzun segment darlıklar dahil zor vakaların da başarıyla yönetilmesi mümkündür.

Anahtar Kelimeler: Üretra,Darlık,Üretroplasti,Bukkal,Greft,Augmentasyon

Evaluation of the First 90 Cases in BMG Urethroplasty

Furkan Çot, Nusrat Yusifli, Alp Akyol, Kasım Emre Ergün, Fuat Kızılay, Barış Altay
Department of Urology Ege University, İzmir, Turkey

OBJECTIVE: Augmentation urethroplasty emerges as an effective option for the treatment of urethral strictures. Various flaps and grafts are used for reconstruction. In our clinic, we use buccal mucosa grafts. We aimed to evaluate the demographic data, stricture characteristics, and success rates of our first 90 cases of Buccal Mucosa Graft (BMG) augmentation urethroplasty. Materials and METHODS: This study included the first 90 patients who underwent Buccal Mucosa Graft augmentation urethroplasty at the Urology Department of Ege University Faculty of Medicine between April 2022 and August 2024. The procedures were performed by a single surgeon in the lithotomy position under general anesthesia with a perineal vertical incision. Buccal mucosa grafts were harvested from one or both sides according to the length of the strictured segment in all patients. We analyzed demographic data, postoperative interventions or re-urethroplasty requirements, stricture locations, and the length of the strictured segments. The mean age of the patients included in the study was 60.8 years, with 10 patients (11%) being female and 80 patients male. In male cases, the most common etiological cause was previous endoscopic intervention, accounting for 58%. The most common stricture location was the bulbar urethra, at 50.7%. The graft was most frequently placed on the dorsal side of the urethra (46.2%), followed by the ventral side (32%), and double-face (20.9%). Out of 80 patients, 6 required re-urethroplasty and 4 needed endoscopic intervention. None of the 6 patients who underwent re-urethroplasty developed a recurrent stricture during follow-up. No recurrent strictures were observed in female patients. Based on these data, the success rate in our first 90 cases was found to be 89%; the requirement for re-urethroplasty was 8%; and the rate of recurrences managed with endoscopic dilation was 2%. Two of the patients who underwent redo surgery had severe diabetes and coronary artery disease.

CONCLUSION: Augmentation urethroplasty using buccal mucosa grafts stands out as a method with a high success rate in the treatment of urethral strictures. With increasing surgical experience, it is possible to manage difficult cases, including long-segment strictures, successfully.

Keywords: Urethra,Stricture,Urethroplasty,Graft,Augmentation

SS-023

Uzun Segment Darlığı Olan Hastalarda Bukkal Mukoza Greft Üretroplasti Sonuçları: Tek Merkez Deneyimi

Hakan Polat, Ali Emre Fakir, Mithat Ekşi, Alper Bitkin
Sağlık Bilimleri Üniversitesi, Bakırköy Dr. Sadi Konuk Eğitim ve Araştırma Hastanesi, Üroloji Ana Bilim Dalı, İstanbul

AMAÇ: Uzun segment darlıklar için bukkal mukozal greft üretroplasti uygulanan hastalarımızın sonuçlarını sunmak.

METOD: Eylül 2021 ve Ocak 2024 tarihleri arasında uzun segment üretra darlığı nedeniyle bukkal mukozal greft üretroplastisi yapılan ilk 10 hasta çalışmaya dahil edildi. Hasta yaşı, komorbiditeleri, darlık etiyolojisi, darlık uzunluğu, daha önceki üretral dilatasyon öyküsü, preop ve postop maksimal akım hızı, preop ve postop Sexual Health Inventory for Men (SHIM) anketi ve Male Sexual Health Questionnaire (MSHQ) anketi sonuçları ve postop komplikasyonlar kaydedildi.

BULGULAR: Toplam 10 hasta en az 6 ay takip edildi. Ortalama yaş ve darlık uzunluğu sırasıyla 53,8 yaş ve 12,1 cm olarak hesaplandı. Hastaların 4'ünde (%40) endoskopik ürolojik girişim, 3'ünde (%30) travmatik kateterizasyon ve 3'ünde (%30) idiopatik darlık etiyolojisi olduğu görüldü. Sekiz hastada önceden internal üretratomi öyküsü vardı. Operasyon öncesi maksimum idrar akım hızı 3,85 ml/sn ve operasyon sonrası maksimum idrar akım hızı 16,4 ml/sn olarak izlendi. İki hastada takiplerinde darlık nüks etti ve hastaların internal üretratomi ile darlığı açıldı. Bir hasta operasyon sonrası erektil disfoksiyon tarifledi. Bir hastada minimal penil kurvatür görüldü. MSHQ göre ejakülatör fonksiyon skoru ameliyat öncesi ortalama 6,5 iken ameliyat sonrası ortalama 8,4'e yükseldi. Ortalama SHIM skoru operasyan öncesi 17,3 iken operasyon sonrası 17,1 olarak hesaplandı.

SONUÇ: Uzun segment darlıklarda bukkal mukozal greft üretroplasti yöntemi, yüksek başarı oranı ve düşük komplikasyon oranı ile etkili bir cerrahi yöntemdir.

Anahtar Kelimeler: Üretroplasti, uzun segment, bukkal mukoza

The outcomes of Buccal Mucosa Graft Urethroplasty in Patients with Long-Segment Strictures: A Single Center Experience

Hakan Polat, Ali Emre Fakir, Mithat Ekşi, Alper Bitkin
Health Sciences University, Bakirkoy Dr. Sadi Konuk Training and Research Hospital, Department of Urology, Istanbul, Turkey

OBJECTIVE: To present the results of our patients who underwent buccal mucosal graft urethroplasty for long segment strictures.

METHOD: The first 10 patients who underwent buccal mucosal graft urethroplasty for long segment urethral stricture between September 2021 and January 2024 were included in the study. Patient age, comorbidities, stenosis etiology, stenosis length, history of previous urethral dilatation, preop and postop maximal flow rate, preop and postop Sexual Health Inventory for Men (SHIM) questionnaire and Male Sexual Health Questionnaire (MSHQ) questionnaire results, and postop complications were recorded.

RESULTS: A total of 10 patients were followed up for at least 6 months. The mean age and stenosis length were 53.8 years and 12.1 cm, respectively. The etiology of stricture was endoscopic urological intervention in 4 patients (40%), traumatic catheterization in 3 patients (30%) and idiopathic stenosis in 3 patients (30%). Eight patients had a previous history of internal urethratomy. Preoperative maximum urinary flow rate was 3.85 ml/sec and postoperative maximum urinary flow rate was 16.4 ml/sec. In two patients, the stricture recurred during follow-up and the stricture was opened by internal urethratomy. One patient described postoperative erectile dysfunction. Minimal penile curvature was seen in one patient. The mean ejaculatory function score according to MSHQ was 6.5 preoperatively and increased to 8.4 postoperatively. The mean SHIM score was 17.3 preoperatively and 17.1 postoperatively.

CONCLUSION: Buccal mucosal graft urethroplasty is an effective surgical method with high success rate and low complication rate in long segmental strictures.

Keywords: Uretroplasty, long segment, buccal mucosa

Greft yerleştirilmesi sonrası yeni oluşturulan üretra

Newly created urethra after graft placement

SS-024

Endoskopik Prostat Cerrahisi Sonrası Gelişen Üretral Darlıkların Transvers Fasyokutanöz Ada Penil Flep (TFIPF) Kullanımı: Üç Vakalık Serimiz

Umit Yildirim, Mehmet Uslu, Mehmet Ezer, Ulaş Tanrıverdi
Kafkas Üniversitesi Tıp fakültesi Üroloji Anabilim Dalı

AMAÇ: Benign prostat hiperplazisinin endoskopik tedavisi sonrası gelişen fossa navicularis ve eksternal üretral meayı kapsayan fibrotik darlıkların rekonstrüksiyonunda transvers ventral fasyokutanöz ada penil flap (TFIPF) kullanımı sonuçlarımızı sunmayı amaçladık.

GEREÇ-YÖNTEM: 2021 ve 2024 yılları arasında prostatektomi sonrası distal üretral darlıkları olan toplam 3 hastaya [ortalama yaş 58, (51-64)], ventral transvers ada fasyokütanöz penil flep ile üretral rekonstrüksiyon uygulandı. Tüm hastaların rekonstruksiyon öncesinde birden fazla üretral dilatasyon öyküsü vardı. Tüm vakalarda darlık uzunluğu 2 cm'den azdı. Cerrahi teknikte subkoronal insizyonu takiben ventral penis cildi Buck's fasyasına kadar diseke edildi. Üretra, glans korunarak insize edildi ve fossa navucularise ulaşıldı. Dar segment eksternal meatusa kadar ventralden insize dildi. Takiben subkoronal insizyon komşuluğundan uygun ebatlarda transvers cilt filebi kaldırılarak üretral insizyona 24-26 Fr buji raha geçecek şekilde anastomoz edildi. Üretral kateter tüm hastalarda cerrahiden 3 hafta sonra çıkarıldı. Takip, kateterin çıkarılmasından 1 ay sonra alınan ilk üroflovmetriyi ve ardından üçüncü ayda yeniden değerlendirmeyi içeriyordu. Hastalar, işeme paterni ve alt üriner sistem semptomları açısından ortalama 19,3 ay (8-30 ay) takip edildi.

BULGULAR: Ortalama darlık uzunluğu 13,3 mm idi. Preoperatif olarak 6,4 ml/sn olarak kaydedilen ortalama Q-max değeri posoperatif 3. ayda 17,2 ml/sn olarak kaydedildi. Hastaların hiçbirinde nekroz fistül veya yara yeri enfeksiyonu gibi komplikasyonlar gözlenmedi. Subjektif hasta memnuniyeti ve üroflowmetri akım eğrileri baz alındığında 3 hastada başarılı sonuca ulaşıldı.

SONUÇ: TFIPF endoskopik prostat cerrahisi sonucu gelişen fibrotik darlıkların tedavisinde etkin bir yöntem olarak kullanılabilir.

Anahtar Kelimeler: üretra, darlık, rekonstruksiyon, flep

Use of Transverse Fasciocutaneous Island Penile Flap (TFIPF) in Urethral Strictures Developing After Endoscopic Prostate Surgery: Our Series of Three Cases

Umit Yildirim, Mehmet Uslu, Mehmet Ezer, Ulaş Tanrıverdi
Kafkas Üniversitesi Tıp fakültesi Üroloji Anabilim Dalı

PURPOSE: We aimed to evaluate the outcomes of using a transverse ventral fasciocutaneous penile island flap (TFIPF) in the reconstruction of fibrotic strictures involving the fossa navicularis and external urethral meatus following endoscopic treatment of benign prostatic hyperplasia.

MATERIALS-METHODS: Between 2021 and 2024, three patients (mean age 58 years, range 51-64) with distal urethral strictures after prostatectomy underwent urethral reconstruction using TFIPF. All patients had a history of multiple pre-reconstruction urethral dilatations, with strictures measuring less than 2 cm in length. The surgical technique involved a subcoronal incision followed by ventral penile skin dissection down to Buck's fascia. The urethra was incised to the fossa navicularis, and the strictured segment was ventrally incised to the external meatus. A transverse skin flap was raised adjacent to the incision and anastomosed to allow a 24-26 Fr catheter passage. Three weeks following surgery, the urethral catheter was removed. Uroflowmetry was performed one month following surgery, and another examination was conducted three months following surgery. Patients were followed for an average of 19.3 months (8-30 months).

RESULTS: The mean stricture length was 13.3 mm. Preoperatively, the mean Q-max was 6.4 ml/s, which increased to 17.2 ml/s at 3 months postoperatively. No complications such as necrosis, fistula, or wound infection were observed in any patient. Based on subjective satisfaction and uroflowmetry flow curves, successful outcomes were achieved in all three patients.

CONCLUSION: TFIPF appears to be an effective method for treating fibrotic strictures that develop following endoscopic prostate surgery.

Keywords: urethra, stricture, reconstruction, flap

Transvers Fasyokutanöz Ada Penil Flep

Transverse Fasciocutaneous Island Penile Flap

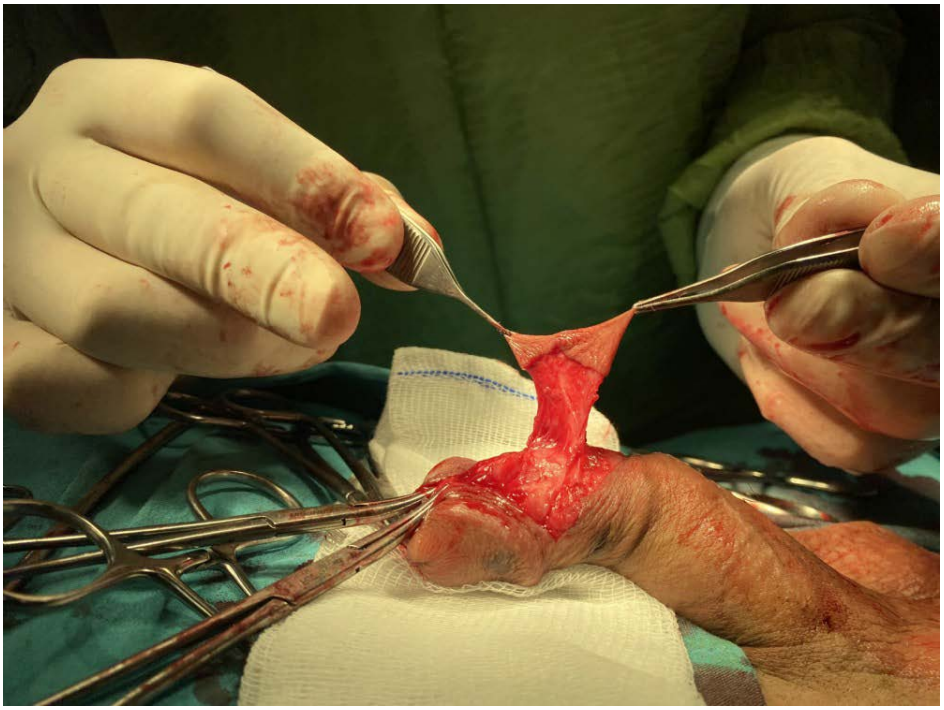

SS-025

17 Yıllık Perineal Üretrostomi Sonuçlarımız

Enis Mert Yorulmaz[1], Kürşad Dönmez[2], Osman Köse[1], Serkan Özcan[1], Sacit Nuri Görgel[1], Yigit Akın[1]
[1]İzmir Katip Çelebi Üniversitesi, Üroloji Ana Bilim Dalı, İzmir
[2]İzmir Katip Çelebi Üniversitesi Atatürk Eğitim ve Araştırma Hastanesi, Üroloji Ana Bilim Dalı, İzmir

AMAÇ: Kliniğimizde uyguladığımız Perineal üretrostomi (PU) sonuçlarını gözden geçirmek ve işlem başarısızlığıyla ilişkili faktörleri belirlemek.

MATERYAL VE METOD: 03.2007 – 04.2024 yılları arasında üçüncü basamak bir hastanede PU uygulanan 21 hastayı retrospektif olarak inceledik. Başarı, ek cerrahi tedaviye veya üretra dilatasyonuna gerek olmaması olarak tanımlandı. Yaş, kilo, önceki üretra cerrahisi, diyabet, hipertansiyon ve diğer nedenlerle ilgili klinik verileri gözden geçirdik.

SONUÇLAR: Toplamda 21 erkek hastaya PU uygulandı. Hastaların yaş ortalaması 66,52 +/- 10,78'idi. Eşlik eden hastalıklara baktığımızda 6 hastada (%28,57) hipertansiyon, 11 hastada (%52,38) diyabetes mellitus mevcuttu. Ortalama takip süresi 21,19 +/- 16,08 ay olarak hesaplanan hastalardan 12 tanesi exitus oldu. En sık exitus sebebi 7 hasta (%58,33) ile penil SCC idi.

Etiyolojik faktörlere baktığımız zaman penil skuamoz hücreli karsinom (penil SCC) 9 hasta (%42,85) ile en sık sebepti. Diğer faktörlere baktığımızda üretral darlık 4 hastada (%19,04), ürogenital fournier gangreni 7 hastada (%33,33), üretral fistül ise 1 hastada (%4,76) izlendi.

PU uygulanan 21 hastanın 16'sına (%76,19) (9 hasta penil SCC, 7 hasta ürogenital fournier gangreni) eş zamanlı total penektomi de uygulanmıştı.

Üretra darlığı izlenen hastaların ölçülen ortalama darlık uzunluğu 30mm idi. 4 hastaya üretral darlık nedeni ile üretroplasti operasyonu uygulanmıştı. Darlık izlenen hastaların 1 tanesinde üretral stent öyküsü vardı.

Takiplerinde 8 hastada (%38,09) perineostomi işlemine sekonder komplikasyonlar gelişti. Komplikasyon izlenen hastaların 7 tanesinde tekrarlayan ostomi darlığı, 1 tanesinde de yara yeri enfeksiyonu mevcuttu ve debridman ihtiyacı doğdu. Darlık olan yedi hastanın altısı perkütan sistostomi ile takip edildi. Nihai başarı %61,91 oldu.

SONUÇLAR: Bu çalışmanın bulguları, PU uygulanan hastalarda etiyolojik faktörlerin ve komplikasyonların başarı oranını belirlemede önemli bir rol oynadığını göstermektedir. Penil SCC gibi malign hastalıkların yüksek prevalansı, bu tür durumlarda cerrahi stratejilerin dikkatlice planlanmasını ve hastaların dikkatli bir şekilde izlenmesini gerektirmektedir. Ayrıca, komplikasyonların erken tespiti ve yönetimi, PU'nun başarısını artırmak için kritik öneme sahiptir.

Bu bağlamda, PU uygulanan hastaların uzun dönemli takibinin ve etiyolojik faktörlerin etkisinin daha ayrıntılı incelenmesi, gelecekteki çalışmalar için önemli bir alan oluşturmaktadır. Uygulama ve yönetim stratejilerinin iyileştirilmesi, komplikasyonların azaltılması ve genel başarı oranının artırılması açısından önem taşımaktadır.

Anahtar Kelimeler: Perineostomi, Perineal Üretrostomi, Penis SCC

Our 17-Year Experience with Perineal Urethrostomy

Enis Mert Yorulmaz[1], Kürşad Dönmez[2], Osman Köse[1], Serkan Özcan[1], Sacit Nuri Görgel[1], Yigit Akın[1]
[1]Department of Urology, Izmir Katip Celebi University, Izmir, Turkey
[2]Department of Urology, Izmir Katip Celebi University Ataturk Training and Research Hospital, Izmir, Turkey

OBJECTIVE: To review the results of perineal urethrostomy (PU) performed at our clinic and identify factors associated with procedural failure.

MATERIALS-METHODS: We retrospectively reviewed 21 patients who underwent PU at a tertiary hospital between March 2007 and April 2024. Success was defined as no need for additional surgical intervention or urethral dilation. Clinical data, including age, weight, previous urethral surgery, diabetes, hypertension, and other factors, were reviewed.

RESULTS: A total of 21 male patients underwent PU. The mean age of the patients was 66.52 ± 10.78 years. Concomitant conditions included hypertension in 6 patients (28.57%) and diabetes mellitus in 11 patients (52.38%). The average follow-up period was 21.19 ± 16.08 months, with 12 patients (57.14%) having died. The most common cause of death was penile squamous cell carcinoma (penile SCC), affecting seven patients (58.33%).

Regarding etiological factors, penile SCC was the most frequent cause, observed in 9 patients (42.85%). Other factors included urethral stricture in 4 patients (19.04%), urogenital Fournier's gangrene in 7 patients (33.33%), and urethral fistula in 1 patient (4.76%).

Among the 21 patients who underwent PU, 16 (76.19%) also had simultaneous total penectomy (9 patients with penile SCC, 7 with urogenital Fournier's gangrene).

The average stricture length in patients with urethral stricture was 30 mm. Four patients underwent urethroplasty due to stricture, and one of these patients had a history of urethral stenting.

Eight patients (38.09%) developed complications secondary to PU. Seven patients had recurrent ostomy stricture, and one patient had a wound infection requiring debridement. Six of the seven patients with stricture were managed with percutaneous cystostomy. The final success rate was 61.91%.

CONCLUSIONS: The findings of this study indicate that etiological factors and complications play a significant role in determining the success rate of PU. The high prevalence of malignancies such as penile SCC necessitates careful surgical planning and vigilant patient monitoring. Additionally, early detection and management of complications are critical for improving PU success.

In this context, further detailed studies on long-term follow-up and the impact of etiological factors are essential areas for future research. Improving application and management strategies, reducing complications, and increasing the overall success rate are crucial.

Keywords: Perineostomy, Perineal Urethrostomy, Penile SCC

Perineal Üretrostomi / *Perineal Urethrostomy*

Perineal Üretrostomi İnsizyonu
Perineal Urethrostomy Incision

SS-026

Üretra darlığı rekürrensini öngörmede plazma aterojenik indeksinin rolü

Emre Pehlevan, İlker Artuk, Samet Demir, Yavuz Baştuğ
SBÜ Haydarpaşa Numune Eğitim ve Araştırma Hastanesi, Üroloji Kliniği

AMAÇ: Üretra darlığı erkeklerde yaşam kalitesini bozan ve tekrarlama eğilimi ile sağlık sistemleri üzerinde yük oluşturan bir hastalıktır. Üretral darlık rekürrensi ve koroner arter hastalığının ilişkisi hakkında mevcut bilgiler sınırlıdır. Çalışmamızda koroner arter hastalığının (KAH) bağımsız bir prediktörü olan plazma aterojenik indeksi (PAI) ile üretra darlığı rekürrensi arasındaki ilişki incelenmiştir.

GEREÇ VE YÖNTEM: Ocak 2011 ile Aralık 2022 yılları arasında Haydarpaşa Numune SUAM'de üretra darlığı nedeniyle opere edilen hastalar retrospektif olarak incelendi. Lipid profili (HDL, LDL, Kolesterol ve trigliserit verileri) olmayan hastalar, takip ve tedavisini başka merkezde sürdüren hastalar, kalıcı üriner diversiyon (suprapubik kateter, perineostomi vb.) yapılan hastalar çalışmaya dâhil edilmedi. Dışlama kriterleri sonrasında çalışmamıza 336 hasta dahil edildi. Preoperatif lipit profilinden elde edilen verilerle Plazma Aterojenik İndeks [log 10 (TG/HDL)] hesaplandı. Takiplerinde tekrar operasyon veya dilatasyon gereksinimi olması hastalığın nüksü olarak kabul edildi. İstatistiksel analizde SPSS programı kullanıldı. PAI'nin üretral darlık nüksünü öngörme kapasitesi için ROC (Receiver Operating Characteristics) eğri analizi kullanıldı. Plazma aterojenik indeksi için anlamlı bir kesme değerinde sensivite ve spesifite değerleri hesaplandı. Eğri altında kalan alan ve tüm istatistiksel testler değerlendirilirken p değerinin 0,05'ten küçük olması istatistiksel olarak anlamlı sonuç olarak kabul edildi.

BULGULAR: İnternal üretrotomi 246 (%73,2) hastaya uygulanmıştır. Açık üretroplasti 90 (%26.8) hastaya uygulandı. Hastaların ortalama yaşı 61,54 ±12,10 olarak saptanmıştır. Medyan takip süresi 48 (12-147) ay, üretra darlığı tekrarlayan hastalarda medyan rekürrenssiz süre 6 (1-121) ay olarak bulundu. 174 (%51,8) hastada üretral darlık tekrarlarken 162 (%48,2) hastada rekürrens görülmedi. Nüks görülen hastaların PAI medyan değerleri 0,53 (-0,57 – 1,32), nüks görülmeyen hastaların değerlerinden 0,45 (-0,21 – 11,19) anlamlı olarak daha yüksekti (p=0,028). ROC analizinde 0,512 olan kesme değerinde sensitivite %57,5 spesifite %58 olarak hesaplandı. Analize göre eğri altında kalan alan 0,569 (%95 GA = 0,508-0,631) idi (p=0,028). PAI indeksi düşük olan hastalarda ilk nükse kadar geçen süre daha uzun bulundu. Ancak istatistiksel olarak anlamlı bulunmadı (p=0,085).

SONUÇ: PAI değerleri ile üretra darlığı nüksleri arasında pozitif bir ilişki saptanmıştır. PAI değerlerinin yüksek olması, mikrovasküler dolaşım yetersizliğini göstermekte ve bunun sonucunda yara iyileşmesinin bozularak darlık tekrarını artırabileceği düşünüldü. Ancak üretra darlığı rekürrensinde bağımsız bir prediktör olduğunu söylemek için mevcut veriler yeterli değildir. PAI'nin nüksü öngörmedeki etkisini araştırmak için prospektif çok merkezli çalışmalara ihtiyaç vardır.

Anahtar Kelimeler: Açık üretroplasti, internal üretrotomi, koroner arter hastalığı, plazma aterojenik indeks, rekürrens, üretra darlığı

The role of the plasma atherogenic index in predicting urethral stricture recurrence

Emre Pehlevan, İlker Artuk, Samet Demir, Yavuz Baştuğ
University of Health Sciences, Haydarpaşa Numune Training and Research Hospital, Urology Clinic

AIM: Urethral stricture is a debilitating condition in men, often recurs, posing challenges to healthcare systems. This study aimed to explore the association between Plasma Atherogenic Index (PAI), a known predictor of coronary artery disease, and urethral stricture recurrence.

MATERIAL AND METHOD: Retrospectively analyzing data from patients who underwent urethral stricture surgery at Haydarpaşa Numune SUAM between January 2011 and December 2022. Patients without a lipid profile (HDL, LDL, cholesterol, and triglyceride data), patients receiving follow-up and treatment at another center, and patients with permanent urinary diversion (such as suprapubic catheter, perineostomy, etc.) were not included in the study. 336 patients were included after applying exclusion criteria. PAI, calculated from preoperative lipid profiles, and urethral stricture recurrence were assessed. SPSS software was used for statistical analysis. ROC curve analysis was applied for PAI's predictive capacity. Sensitivity, specificity, and statistical significance were determined.

ESULTS: Internal urethrotomy was performed on 246 patients (73.2%). Open urethroplasty was performed on 90 patients (26.8%). The patients had an average age of 61.54 ± 12.10 years. The median follow-up period was 48 (12-147) months, with a median recurrence-free period of 6 (1-121) months in patients with recurrent urethral stricture. Urethral stricture recurred in 174 (51.8%) patients, while recurrence was not observed in 162 (48.2%) patients. The median PAI values in patients with recurrence were 0.53 (-0.57 – 1.32), which was significantly higher than the values in patients without recurrence, which were 0.45 (-0.21 – 11.19) (p=0.028). In ROC analysis, a cutoff value of 0.512 yielded a sensitivity of 57.5% and specificity of 58%. The area under the curve was 0.569 (95% CI = 0.508-0.631) (p=0.028). In patients with a low PAI index, the time until the first recurrence was found to be longer. However, it was not statistically significant (p=0.085).

CONCLUSION: A positive relationship has been identified between PAI values and urethral stricture recurrences. High PAI values indicate microvascular circulation insufficiency, which was thought to potentially impair wound healing and increase the likelihood of stricture recurrence. However, current data are insufficient to claim that PAI is an independent predictor of urethral stricture recurrence. Prospective multicenter studies are needed to investigate the effect of PAI on predicting recurrence.

Keywords: Coronary arterial disease, internal urethrotomy, open urethroplasty, plasma atherogenic index, recurrence, urethral stricture

SS-027

Yüksek monosit/yüksek yoğunluklu lipoprotein kolesterol oranı ile internal üretrotomi sonrası üretral darlık nüksü arasında bir ilişki var mıdır?

Levent Özcan[1], Emre Can Polat[1], Caner Baran[2], Ahmet Boylu[1], Mehmet Gökhan Çulha[1], Mustafa Erkoç[1], Eyyüp Danış[1], Muammer Bozkurt[1], Alper Ötünçtemur[1]
[1]Sağlık Bilimleri Üniversitesi, Prof. Dr. Cemil Taşcıoğlu Şehir Hastanesi, Üroloji Ana Bilim Dalı, İstanbul
[2]T.C. İstanbul Yeni Yüzyıl Üniversitesi, Gaziosmanpaşa Hastanesi, Üroloji Ana Bilim Dalı, İstanbul

GİRİŞ: İnternal üretrotomi (İÜ), 1974 yılında Scahse tarafından tanımlandığından beri üretral darlıkların (ÜD) tedavisinde en sık kullanılan prosedür olmuştur. Uygulanması basit ve iyileşme süresi kısa olmasına rağmen, ana dezavantajı darlığın yüksek nüks oranıdır. Şu anda, İÜ sonrası nüksü öngörmek için herhangi bir belirteç mevcut değildir. Bu çalışmanın amacı MHR ile nüks oranları arasındaki korelasyonu değerlendirmektir.

MATERYAL-METOD: Ocak 2011 ile Ocak 2019 tarihleri arasında hastanemizde 2 cm'den küçük bulber üretral darlık nedeniyle ilk kez İÜ uygulanan toplam 250 erkek hastanın verileri retrospektif olarak analiz edildi. MHR, monositlerin HDL-K'ye oranı olarak hesaplandı.

BULGULAR: Toplamda 78 hastada nüks görülürken, kalan 177 hastada nüks görülmedi. Striktür nüks oranı 3 yıllık takipte %31,2 olarak kaydedilmiştir. Striktür uzunluğu ve MHR açısından istatistiksel olarak anlamlı bir fark vardı (sırasıyla P = 0.015 ve 0.001). Tekrarlayan grupta MHR yüksekti. Ki-kare testi sonucunda pozitif prediktif değerler (PPV) ve negatif prediktif değerler (NPV) sırasıyla %65,3 ve %89,7 olarak bulundu. Optimal kesme değerini belirlemek için ROC analizi kullanılmıştır. Kesim değeri 1,72 olarak bulunmuştur.

SONUÇLAR: Yüksek MHR immün inflamasyonun varlığını gösterebilir ve İÜ sonrası striktür rekürrensi için prognostik bir faktör olarak kullanılabilir.

Anahtar Kelimeler: İnternal Üretrotomi, Monosit/Yüksek yoğunluklu lipoprotein kolesterol oranı, Rekürrens

Is there an association between a high monocyte/high-density lipoprotein cholesterol ratio and recurrence of urethral stricture after internal urethrotomy?

Levent Özcan[1], Emre Can Polat[1], Caner Baran[2], Ahmet Boylu[1], Mehmet Gökhan Çulha[1], Mustafa Erkoç[1], Eyyüp Danış[1], Muammer Bozkurt[1], Alper Ötünçtemur[1]
[1]Department of Urology, University of Health Sciences, Prof. Dr. Cemil Taşçıoğlu City Hospital, Istanbul, Turkey
[2]Department of Urology, T.C. Istanbul Yeni Yüzyıl University, Gaziosmanpaşa Hospital, Istanbul, Turkey

INTRODUCTION: Internal urethrotomy (IU) has been the most commonly used procedure for the treatment of urethral strictures (US) since it was described by Scahse in 1974. Although simple to perform and associated with a short recovery time, the main disadvantage is the high recurrence rate of stenosis. At present, there are no markers available for the prediction of recurrence after IU. The aim of this study was to evaluate the correlation between MHR and recurrence rates.

METHODS: The data of a total of 250 male patients who underwent IU for the first time for bulbar urethral stricture less than 2 cm in our hospital between January 2011 and January 2019 were retrospectively analysed. The MHR was calculated as the ratio of monocytes to HDL-C.

RESULTS: In all, 78 patients experienced a recurrence while the remaining 177 did not. The stricture recurrence rate was recorded as 31.2% at the 3-year follow-up. There was a statistically significant difference in stricture length and MHR (P = 0.015 and 0.001 respectively). MHR was high in the recurrent group. As a result of the Chi-square test, the positive predictive values (PPV) and negative predictive values (NPV) were 65.3% and 89.7%, respectively. ROC analysis was used to determine the optimal cut-off value. The cut-off value was found to be 1.72.

CONCLUSION: In our opinion, a high MHR may indicate the presence of immune inflammation and it can be used as a prognostic factor for stricture recurrence after IU.

Keywords: Internal urethrotomy,Monocyte/High-density lipoprotein cholesterol ratio, Recurrence

Rekürrens için Kaplan Meier Yöntemi

Kaplan Meier curve for recurrence.

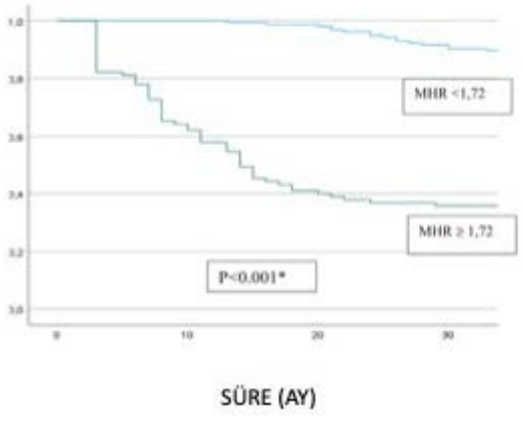

Rekürrens için Kaplan Meier Yöntemi
Kaplan Meier curve for recurrence.

Hastaların Özellikleri

	Rekürrens		
Parametreler	Evet	Hayır	P
Monosit (10^3/µL)	0.6 (0.2–0.9)	0.5 (0.3–0.9)	0.03 b *
HDL (mg/dL)	34 (11–52)	35 (17–52)	0.44 b
MHR	1.79 ± 0.15	1.60 ± 0.15	0.001 a *
BMI (kg/m2)	25 (22–30)	25 (22–30)	0.78 b
CRP (mg/L)	2.5 (1.5–4.2)	2.6 (1.5–4.2)	0.83 b
GLU (mg/dL)	90 (80–100)	90 (80–100)	0.67 b
Yaş (Yıl)	60 (53–65)	59 (55–65)	0.90 b
Uzunluk (mm)	15 (10–20)	12.5 (10–20)	0.015 b *
Transüretral İşlem (n, %)	42 (35)	78 (65)	0.213 c
Katater Uygulaması (n, %)	36 (27.7)	94 (72.3)	
MHR ≥ 1.72 (n, %)	62 (65.3)	33 (34.7)	0.001 c *
MHR < 1.72 (n, %)	16 (10.3)	139 (89.7)	

*a t-testi. b Mann-Whitney U testi. c Ki Kare testi. * Anlamlı.*

Characteristic features of patients.

	Recurrence		
Parameters	Yes	No	P
Monocyte (10^3/µL)	0.6 (0.2–0.9)	0.5 (0.3–0.9)	0.03 b *
HDL (mg/dL)	34 (11–52)	35 (17–52)	0.44 b
MHR	1.79 ± 0.15	1.60 ± 0.15	0.001 a *
BMI (kg/m2)	25 (22–30)	25 (22–30)	0.78 b
CRP (mg/L)	2.5 (1.5–4.2)	2.6 (1.5–4.2)	0.83 b
GLU (mg/dL)	90 (80–100)	90 (80–100)	0.67 b
Age (year)	60 (53–65)	59 (55–65)	0.90 b
Length (mm)	15 (10–20)	12.5 (10–20)	0.015 b *
Transurethral intervention (n, %)	42 (35)	78 (65)	0.213 c
Catheter application (n, %)	36 (27.7)	94 (72.3)	
MHR ≥ 1.72 (n, %)	62 (65.3)	33 (34.7)	0.001 c *
MHR < 1.72 (n, %)	16 (10.3)	139 (89.7)	

*a t-test. b Mann-Whitney U test. c Chi-square test. * Significant.*

SS-028

Üretra Darlığı tedavisinde internal üretrotomi, plazma kinetik enerjisi kullanımı ve dilatasyon tekniklerinin karşılaştırılması

Cengiz Canakcı, Alper Coşkun, Medet Sevinç
Kartal Dr. Lütfi Kırdar Şehir Hastanesi, Üroloji Kliniği, İstanbul

AMAÇ: Üretra darlığı özellikle yaşlı bireylerde daha fazla olmak üzere her yaş grubunda izlenebilen ve üroloji pratiğinde oldukça sık rastlanılan bir patolojidir. Çalışmamızda üretra darlığı tedavisinde internal üretrotomi, plazmakinetik enerjisi kullanımı ve amplatz dilatasyon tekniğinin 1 yıllık sonuçlarını karşılaştırmayı amaçladık.

YÖNTEM: Ocak 2012 ile Aralık 2020 yılları arasında üretra darlığı nedeniyle klasik internal üretrotomi (soğuk bıçak), plazmakinetik enerji (Gyrus Medical Ltd., Bucks, İngiltere) yardımlı ve amplatz dilatasyon tekniği ile üretra darlığı ameliyatları yapılmış hastalar çalışmaya alındı. Plazma kinetik ile cerrahi uygulanan hastalar grup 1, soğuk bıçak ile internal üretrotomi uygulanan hastalar grup 2, amplatz dilatasyon tedavisi uygulanan hastalar grup 3'e alındı. Daha önceden üretra darlığı nedeni ile operasyon öyküsü olan ve hastalar çalışma dışı bırakıldı. Plazmakinetik ve internal üretrotomi operasyonları 21 F sistoskop (üretrotom) kulanılarak yapıldı. Amplatz dilatasyon ise pediatrik üretero renoskop yardımıyla darlıktan klavuz tel ilerletildikten sonra klavuz tel üzerinden 24-26 F e kadar dilate edilerek yapıldı. En son uygulanan amplatz 10 dakika üretrada tutulduktan sonra 18 veya 20 F silikon sonda uygulanarak işlem sonlandırıldı. Trans üretral sonda 1 hafta süreyle tutulduktan sonra hastaların sondaları alındı. Operasyon sırasında ve operasyondan sonra 1 yıllık kontrollere düzenli gelen hastaların kayıtları tutuldu. Nüks oranları ve 3,6, 12. Ay üroflowmetride Q max değerleri kaydedildi.

SONUÇLAR: Çalışmamızda üretra darlığı nedeniyle tedavi edilen 92 hasta alındı. Plazma kinetik ile tedavi edilenler grup-1, internal üretrotomi yapılanlar grup-2, amplatz dilatasyon uygulananlar grup-3 olarak kaydedildi. Hastaların etiyolojisine bakıldığında 80 hastada prostat, mesane veya üriner sistem taş hastalığı nedeniyle yapılan endoskopik operasyonlar sonrasında darlık gelişimi izlenirken 8 hastada taş düşürme öyküsü mevcuttu ve 6 hastada ise etiyolojik faktör saptanmadı. Her üç grubu karşılaştırdığımızda tüm hastalarda darlık yerleşimleri ve boyutları arasında anlamlı fark saptanmadı. Preoperatif ve postoperatif erken dönemde plazmakinetik ve internal üretrotominin false pasaj ve skrotal ödem gibi komplikasyonları arasında anlamlı fark saptanmadı. Amplatz dilatasyon yapılan hastalarda false pasaj hiç izlenmezken sadece bir hastada skrotal ödem izlendi. İstatiksel olarak anlamlıydı. Hemoraji, enfeksiyon gibi minör komplikasyonlar ise gruplar arasında benzerdi Nüks oranlarını incelediğimizde hem erken dönemde hem de geç dönemde nüks oranı grup 1'de diğer gruplardan daha fazla iken, grup 3'te ise anlamlı olarak daha az nüks izlendi ($p=0.003$). 1 yıl sonundaki üroflowmetri (Qmax) değerlerini karşılaştırdığımızda ise Grup 1'de 8,7±2,5 ml/sny, grup 2'de 11±2,1 ml/sny saptanırken grup 3'te ise 14±3,1 ml/sny tespit edildi ($p<0.001$). Grup 1'de nüks oranının fazla olmasının nedeninin plazma kinetik yoluyla ortaya çıkan ısı etkisiyle dokularda oluşturabileceği skar etkisi olabileceğini ön gördük. Grup 3'te ise nüksün az izlenmesi ve üroflowmetri kontrolerinde Qmax değerlerinin daha yüksek saptanmasının nedeninin kullanılan tekniğe bağlı olarak grup 1 ve 2'de maximum 21 F sistoskop kullanılması ve darlığın bu sistoskopla ancak 20 f e kadar dilate edilmesi, en fazla iki bölgeden eksizyon yapılabilmesi ve darlığın her alanına eşit şekilde dilatasyon uygulanamaması iken grup 3'te ise 24 F'e kadar dilatasyon yapılmasına bağlı olduğunu düşünmekteyiz.

ÇIKARIMLAR: Üretra darlığı, üroloji pratiğinde çok sık karşılaşılan ve komplike bir patolojidir. Tedavisinde ilk sırada endoskopik prosedürler gelmektedir. Tedavi seçimi darlığın lokalizasyonu, uzunluğu gibi parametrelere göre yapılmakta olup uygun hasta grubunda amplatz dilatasyon tedavisi yüksek başarı ve düşük komplikasyon oranı ile uygulanabilmektedir.

Anahtar Kelimeler: Üretra darlığı, İnternal Üretrotomi, Plazma Kinetik Enerji, Amplatz Dilatasyon

Comparison of internal urethrotomy, using of plasma kinetic energy and dilatation techniques in the treatment of urethral stricture

Cengiz Canakcı, Alper Coşkun, Medet Sevinç
Kartal Dr. Lutfi Kirdar City Hospital, Department of Urology, Istanbul

AIM: Urethral stricture is a pathology that can be observed in all age groups, especially in elderly patients and it is quite common in urology practice. In our study, We aimed to compare the 1-year results of internal urethrotomy, using of plasmakinetic energy and Amplatz dilatation technique in the treatment of urethral stricture.

MATERIAL-METHOD: Patients who underwent classical internal urethrotomy (cold knife), plasmakinetic energy (Gyrus Medical Ltd., Bucks, England) assisted urethral stricture surgeries and Amplatz dilatation technique due to urethral stricture between January 2012 and December 2020 were included in the study. Patients who underwent surgery with plasma kinetic were included in group 1, patients who underwent internal urethrotomy with cold knife were included in group 2, and patients who underwent Amplatz dilatation treatment were included in group 3. Patients who had a previous surgery history due to urethral stricture were excluded from the study. Plasmakinetic and internal urethrotomy surgeries were performed using a 21 F cystoscope (urethrotome). Amplatz dilatation was performed by advancing a guide wire through the stricture with the help of a pediatric ureterorenoscope and dilating it to 24-26 F over the guide wire. The last placed Amplatz was kept in the urethra for 10 minutes and then the procedure was terminated by placing an 18 or 20 F silicone catheter. The transurethral catheters were removed after being kept for 1 week.. Patients were examined at 3rd, 6th and 12th months postoperatively for recurrence and other complications.

RESULTS: 92 patients who treated due to urethral stricture were included to study.. Patients who underwent surgery with plasma kinetic were included in group 1, patients who underwent internal urethrotomy with cold knife were included in group 2, and patients who underwent Amplatz dilatation treatment were included in group 3. Urethral stricture was observed in 80 patients after endoscopic operations performed due to prostate, bladder or urinary system stone disease, 8 patients had a history of passing stones and no etiological factor was detected in 6 patients. When we compared all three groups, no significant difference was found between the locations and dimensions of the strictures in all patients. No significant difference was found between the complications of plasmakinetic and internal urethrotomy such as false passage and scrotal edema in the preoperative and early postoperative periods. While false passage was not observed in patients who underwent Amplatz dilatation, scrotal edema was observed in only one patient. It was statistically significant. Minor complications such as hemorrhage and infection were similar between the groups.

Both early and late recurrence rates were higher in group-1 than in the other groups, while significantly less recurrence was observed in group 3 ($p=0.003$). When we compared the uroflowmetry (Qmax) values at the end of 1 year, it was determined as 8.7±2.5 ml/sec in group 1, 11±2.1 ml/sec in group 2 and 14±3.1 ml/sec in group 3 ($p<0.001$). We assume that the reason for the higher recurrence rate in group 1 could be the scar effect that may occur in the tissues due to the heat effect that occurs through plasma kinetics. We believe that the reason for the low recurrence rate and higher Qmax values in uroflowmetry controls in Group-3 is that, depending on the technique used, a maximum of 21 F cystoscope was used in Groups 1 and 2, and the stricture was dilated only up to 20 F with this cystoscope, excision could be made from a maximum of two areas, and dilatation could not be applied equally to every area of the stricture, while dilatation was performed up to 24 F in Group 3.

CONCLUSION: Urethral stricture is a very common and complicated pathology in urology practice. Endoscopic procedures are the first-line treatment. Treatment selection is made according to parameters such as the location and length of the stricture, and Amplatz dilatation treatment can be applied with high success and low complication rates in the appropriate patient group.

Keywords: Urethral stricture, Internal urethrotomy, Plasma kinetic energy, Amplatz dilatation

Tablo 1. Cerrahi Prosedüre Göre Grupların Karşılaştırılması

	Grup1 Plazmakinetik (n:18)	Grup 2 İnternal üretrotomi (n:42)	Grup 3 Amplatz dilatasyon (n:32)	p
Yaş	66,1±1,8	64,6±2,3	67,1±1,4	<0,001*
Darlık sebebi				
Prostat veya mesane operasyonları (n:72)	13	32	27	
Endoürolojik taş cerrahi hikâyesi (n:8)	2	4	2	
Taş düşürme hikâyesi (n:6)	1	3	2	
Nedeni Bilinmeyen (n:6)	2	3	1	0.932**
Darlık Yeri				
Bülböz üretra (n:53)	7	24	22	
Membranöz (n:8)	3	2	3	
Prostatik (n:31)	8	16	7	0,195**
Darlık Boyutu (cm)	1.3±0,13	1.4±0,22	1.3±0,12	0,446*
Operasyon Süresi (dk)	14,8±1,6	15,6±1,6	24,5±2,03	<0,001*
Komplikasyon Durumu				
Komplikasyon yok (n:58)	10	24	24	
Enfeksiyon (n:8)	2	3	3	
Kanama (n:11)	2	4	5	
False pasaj (n:9)	3	6	0	
Ödem (n:6)	1	4	1	0,422**
Takipteki Nüks Hasta Sayısı				
3.ay (n:8)	2	5	1	0,381**
6.ay (n:18)	6	9	3	0,015**
12.ay (n:39)	12	19	8	0,003**
Postoperatif Uroflowmetri Q-max				
3.ay	15,8±2,6	17,2±3,7	21,4±2,6	<0,001*
6.ay	12,1±3,2	13,6±2,5	18±2,9	<0,001*
12.ay	8,7±2,5	11±2,1	14±3,1	<0,001*

** One way- Anova, ** Chi-Square*

Table 1. Comparison of Groups According to Surgical Procedure

	Group 1 Plasmakinetics (n:18)	Group 2 Internal urethrotomy (n:42)	Grup 3 Amplatz dilatasyon (n:32)	p
Age	66,1±1,8	64,6±2,3	67,1±1,4	<0,001*
Cause of stricture				
Prostate or bladder operations (n:72)	13	32	27	
Endourological stone surgery history (n:8)	2	4	2	
Stone passing history (n:6)	1	3	2	
Unknown Cause (n:6)	2	3	1	0.932**
Stricture Segment				
Bulbous urethra (n:53)	7	24	22	
Membranous (n:8)	3	2	3	
Prostatic (n:31)	8	16	7	0,195**
Stricture Size (cm)	1.3±0,13	1.4±0,22	1.3±0,12	0,446*
Operation Time (min)	14,8±1,6	15,6±1,6	24,5±2,03	<0,001*
Complication Status				
No complications (n:58)	10	24	24	
Infection (n:8)	2	3	3	
Bleeding (n:11)	2	4	5	
False passage (n:9)	3	6	0	
Edema (n:6)	1	4	1	0,422**
Number of Relapsed Patients in Follow-up				
3rd month (n:8)	2	5	1	0,381**
6th month (n:18)	6	9	3	0,015**
12th month (n:39)	12	19	8	0,003**
Postoperative Uroflowmetry Q-max				
3rd month	15,8±2,6	17,2±3,7	21,4±2,6	<0,001*
6th month	12,1±3,2	13,6±2,5	18±2,9	<0,001*
12th month	8,7±2,5	11±2,1	14±3,1	<0,001*

** One way- Anova, ** Chi-Square*

SS-029

Üreteroskopi sonrası üreter darlığı gelişme riskini öngörmede nötrofil/lenfosit oranı (NLO) ve platelet/lenfosit oranı (PLO) kullanılabilir mi?

Reha Ordulu[1], Mustafa Aydın[2], Emrah Küçük[2], Hakan Yıldız[3], Mahmut Ulubay[2], Ekrem Akdeniz[1], Mustafa Kemal Atilla[2]
[1]Samsun Eğitim ve Araştırma Hastanesi, Üroloji Kliniği, Samsun
[2]Samsun Üniversitesi Tıp Fakültesi, Üroloji Anabilim Dalı, Samsun
[3]Vezirköprü Devlet Hastanesi, Üroloji Kliniği, Samsun

AMAÇ: Bu çalışmanın amacı daha önce endoskopik üst üriner sistem cerrahisi geçiren hastalarda üreter darlığı veya zor/sıkı üreter gelişim riskini öngörmede, nötrofil/lenfosit oranı (NLO) ve platelet/lenfosit oranı (PLO)'nın etkinliğini araştırmaktır.

GEREÇ-YÖNTEM: Bu gözlemsel çalışma Nisan 2022 ile Nisan 2023 tarihleri arasında Samsun Eğitim ve Araştırma Hastanesi, Üroloji Kliniği'nde yapılmıştır. Çalışmaya daha önce endoskopik üst üriner sistem cerrahisi geçiren 130 hasta alınmıştır. Hastalar üreter darlığı olanlar (Grup 1) ve olmayanlar (Grup 2) olmak üzere iki gruba ayrılmıştır. Üreter darlığı tanısı direk endoskopik olarak veya retrograd piyelografi ile konulmuştur. Grupların sosyodemografik özellikleri, klinik verileri, NLO ve PLO değerleri karşılaştırılmıştır.

BULGULAR: Çalışmaya alınan hastaların yaş ortalaması Grup 1'de 49,89 ± 14,40 ve Grup 2'de 48,92 ± 14,60 yıl olarak bulundu (p = 0,704). Vücut kitle indeksi, cinsiyet, hidronefroz, komordite açısından gruplar arasında istatistiksel olarak fark izlenmezken; taş düşürme öyküsü ve geçirilmiş operasyon sayısı açısından anlamlı fark izlendi (sırasıyla p = 0,001 ve p <0,001). Grupların NLO değeri sırasıyla 2,62 (0,75-9,18) ve 2,29 (0,80-6,67); PLO değeri 136,57 (55,02-475,45) ve 118,66 (37,50-244,17) olarak bulundu. Her iki değer karşılaştırıldığı zaman gruplar arasında fark izlenmedi (sırasıyla, p = 0,139 ve p = 0,076). Clavien-Dindo sınıflamasına göre komplikasyon açısından gruplar arası anlamlı farklılık izlenmedi. (p = 0,068)

SONUÇ: Çalışmamızda NLO ve PLO değerleri üreter darlığı olan grupta daha yüksek tespit edilmesine rağmen bu yükseklik istatistiksel olarak anlamlı bulunamamıştır. Bizim çalışmamıza göre daha önce endoskopik üst üriner sistem cerrahisi geçiren hastalarda üreter darlığı gelişmesini öngörmede NLO ve PLO değerlerinin etkisi yoktur.

Anahtar Kelimeler: Üreter darlığı, zor/sıkı üreter, nötrofil/lenfosit oranı, platelet/lenfosit oranı

Can the neutrophil/lymphocyte ratio and platelet/lymphocyte ratio be used to predict the risk of ureteral stricture following ureteroscopy?

Reha Ordulu[1], Mustafa Aydın[2], Emrah Küçük[2], Hakan Yıldız[3], Mahmut Ulubay[2], Ekrem Akdeniz[1], Mustafa Kemal Atilla[2]
[1]Samsun Training and Research Hospital, Department of Urology, Samsun, Türkiye
[2]Samsun University Faculty of Medicine, Department of Urology, Samsun, Türkiye
[3]Vezirköprü State Hospital, Department of Urology, Samsun, Türkiye

PURPOSE: The purpose of this study was to investigate whether the neutrophil/lymphocyte ratio (NLR) and platelet/lymphocyte ratio (PLR) can be used to predict the development of ureteral stricture or difficult ureter in patients who had previously undergone endoscopic upper urinary tract surgery.

MATERIAL-METHOD: This observational study was performed between April 2022 and April 2023 at the Samsun Training and Research Hospital Urology Department, Türkiye. One hundred thirty patients who had undergone prior endoscopic upper urinary tract surgery were included. These were divided into two groups, with (Group 1) and without (Group 2) ureteral stricture. The diagnosis of ureteral stricture was based on direct endoscopy or retrograde pyelography. The groups' sociodemographic characteristics, clinical data, and NLR and PLR values were then compared.

RESULTS: The patients' mean ages were 49.89±14.40 years in Group 1 and 48.92±14.60 in Group 2 (p = 0.704). No statistically significant differences were observed between the groups in terms of sex, body mass index, or comorbidity. However, significant differences were determined in terms of passage of kidney stones and numbers of surgical procedures performed (p = 0.001 and p <0.001, respectively). The groups' NLR values were 2.62 (0.75-9.18) and 2.29 (0.80-6.67), and their PLR values were 136.57 (55.02-475.45) and 118.66 (37.50-244.17), respectively. The differences between the groups were not statistically significant (p = 0.139 and p = 0.076, respectively). According to the Clavien-Dindo classification, no significant difference was observed between the groups in terms of complications. (p = 0.068)

CONCLUSION: Although NLR and PLR values were higher in the group with ureteral stricture in this study, that elevation was not statistically significant. The results show that the evaluation of NLR and PLR values are not useful in predicting ureteral stricture in patients who have previously undergone endoscopic upper urinary tract surgery.

Keywords: Ureteral stricture, difficult ureter, neutrophil/lymphocyte ratio, platelet/lymphocyte ratio.

Figür 1 / *Figure 1*

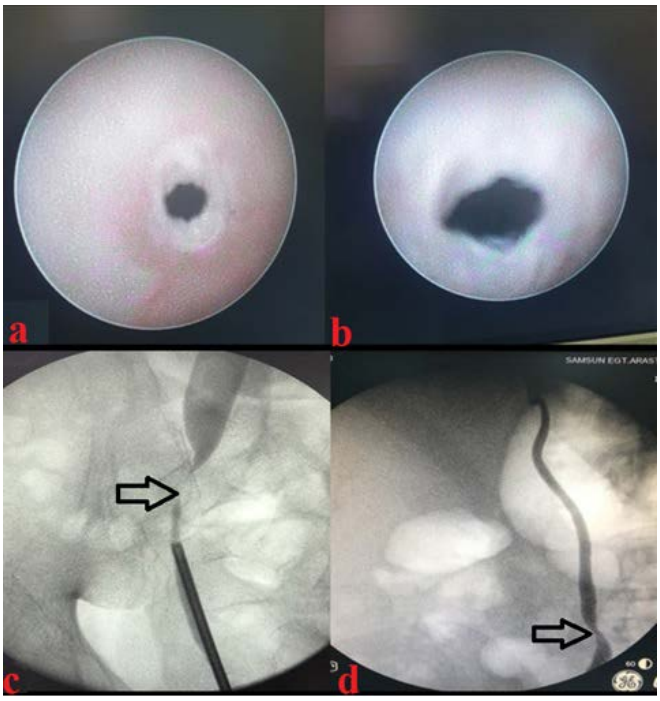

Üreter darlığı için tanı yöntemleri (a, b: Direk endoskopik vizüalizasyon; c, d: Retrograd piyelografi. Ok: Darlık hattı) Diagnostic methods for ureteral stenosis (a, b: Direct endoscopic visualization; c, d: Retrograde pyelography. Arrow: Stenosis line)

Tablo 1

Özellikler	Grup 1 (n = 65)	Grup 2 (n = 65)	p
Yaş (yıl, ortalama±SS)	49,89 ± 14,40	48,92 ± 14,60	0,704
Cinsiyet Kadın (n, %)	25 (%38,5)	19 (%29,2)	0,266
Komorbidite (n, %) Diabetes mellitus Hipertansiyon	7 (%10,8) 25 (%38,5)	12 (%18,5) 19 (%29,2)	0,214 0,266
Vücut kitle indeksi (kg/m2,ortalama±SS)	24,71±2,85	24,07±2,86	0,204
Geçirilmiş operasyon türü (n, %) Üreterorenoskopi Retrograd intrarenal cerrahi Diğerleri	57 (%87,6) 4 (%6,2) 4 (%6,2)	47 (%72,3) 14 (%21,5) 4 (%6,2)	0,038
Geçirilmiş operasyon sayısı (n, %) 1 ≥2	59 (%90,8) 6 (%9,2)	43 (%66,2) 22 (%33,8)	0,001
Son operasyondan beri geçen süre (ay)	48,43 (21-60)	43,83 (24-60)	0,907
Şok dalga litotripsi öyküsü (n, %)	14 (%21,5)	16 (%24,6)	0,677
Taş düşürme öyküsü (n, %)	34 (%52,3)	13 (%20,0)	<0,001
Hidronefroz derecesi (n, %) Grade 0 Grade 1 Grade 2 Grade 3 Grade 4	21 (%32,3) 11 (%16,9) 25 (%38,5) 6 (%9,2) 2 (%3,1)	32 (%49,2) 18 (%27,7) 12 (%18,5) 3 (%4,6) 0 (%0,0)	0,05
Nötrofil/lenfosit oranı	2,62 (1,72-3,29)	2,29 (1,57-2,72)	0,139
Platelet/lenfosit oranı	136,57 (99,41-154,39)	118,66 (91,50-136,34)	0,076

Grupların sosyodemografik özellikleri, klinik ve laboratuvar verileri

Table 1

Variables	Group 1 (n = 65)	Group 2 (n = 65)	p
Age (year, mean ± SD)	49.89 ± 14.40	48.92 ± 14.60	0,704
Female sex (n, %)	25 (%38,5)	19 (%29,2)	0,266
Comorbidity (n, %) Diabetes mellitus Hypertension	7 (%10,8) 25 (%38,5)	12 (%18,5) 19 (%29,2)	0,214 0,266
Body mass index (kg/m2, mean ± SD)	24,71±2,85	24,07±2,86	0,204
Type of surgery undergone (n,%) Ureterorenoscopy Retrograde intrarenal surgery Others	57 (%87,6) 4 (%6,2) 4 (%6,2)	47 (%72,3) 14 (%21,5) 4 (%6,2)	0,038
Number of operations performed (n, %) 1 ≥2	59 (%90,8) 6 (%9,2)	43 (%66,2) 22 (%33,8)	0,001
Time elapsed since the latest operation (month)	48,43 (21-60)	43,83 (24-60)	0,907
History of shock wave lithotripsy (n, %)	14 (%21,5)	16 (%24,6)	0,677
History of passing stones (n, %)	34 (%52,3)	13 (%20,0)	<0,001
Degree of hydronephrosis (n, %) Grade 0 Grade 1 Grade 2 Grade 3 Grade 4	21 (%32,3) 11 (%16,9) 25 (%38,5) 6 (%9,2) 2 (%3,1)	32 (%49,2) 18 (%27,7) 12 (%18,5) 3 (%4,6) 0 (%0,0)	0,05
Neutrophil/lymphocyte ratio	2,62 (1,72-3,29)	2,29 (1,57-2,72)	0,139
Platelet/lymphocyte ratio	136,57 (99,41-154,39)	118,66 (91,50-136,34)	0,076

Sociodemographic characteristics, clinical and laboratory data of the groups

SS-030

Endoskopik üreter taşı tedavisi sonrası gelişen üreter darlıklarında laparoskopik ürtereroüreterostomi sonuçları: Tek merkez deneyimi

Muhittin Atar, Abdullah Turan, Enes Alemdar, Ömer Uslu, Mehmet Sefa Altay, İbrahim Karabulut
Erzurum Şehir Hastanesi Üroloji Kliniği, Erzurum

AMAÇ: Endoskopik üreter taşı tedavisi sonrası işleme bağlı ya da taşın impaktasyonu sonucu üreterde darlık gelişebilmektedir. Üreter darlıklarında genellikle ilk tercih edilen endoskopik yöntemlerin başarı şansı düşüktür. Refraktör üreter darlıklarında en uygun tedavi yöntemi rekonstrüktif cerrahidir. Biz bu çalışmada laparoskopik üreteroüreterostomi deneyimlerimizi sunmayı amaçladık.

MATERYAL-METOD: Aralık 2021-Ocak 2024 tarihleri arasında kliniğimizde laparoskopik üreteroüreterostomi uygulanan hastaların verileri retrospektif olarak incelendi. Hastaların demografik özellikleri, darlık boyutu, intraoperatif ve postoperatif veriler değerlendirildi. Hastaların postoperatif 1. Ayda D-J stenti alındı ve retrograt pyelografi çekilerek ekstravazasyon ve kontrast madde geçişi kontrol edildi. Sonrasında hastalar 3 aylık üriner ultrasonografiile takibe alındı.

BULGULAR: Çalışmaya toplam 23 hasta katıldı. Tüm operasyonlar, açık cerrahiye dönmeden laparoskopik olarak tamamlandı. Hastaların yaş ortalaması 35,3 ± 8,6 idi. Tüm hastalarda darlık etyolojisi endoskopik üreter taşı tedavisi idi.3 hasta preoperatif nefrostomili idi. Darlık lokasyonu, hastaların 16 (69,56%)'sın da proksimal üreterde 7 (30,44%)'sin de orta üreterde idi. Ortalama darlık boyutu 10,9 ± 5,86 mm idi. Ortalama operasyon süresi 159,3 ± 23,76 dk idi. İntraoperatif komplikasyonda gözlenmedi. Takiplerde 2 (8,69%) hastada darlık rekürrensi gözlendi.

SONUÇ: Üreter taşlarına veya tedavisine bağlı üreter hasarı sonucu üreter darlığı görülebilmektedir. Üreter darlıklarının en etkili ve kesin tedavi yöntemi de laparoskopik üreteroüreterostomi tekniğidir.

Anahtar Kelimeler: üreteroüreterostom, üreter taşı, darlık

Results of laparoscopic ureteroureterostomy for ureteral stricture after endoscopic ureteral stone treatment: A single center experience

Muhittin Atar, Abdullah Turan, Enes Alemdar, Ömer Uslu, Mehmet Sefa Altay, İbrahim Karabulut
Erzurum City Hospital Urology Clinic, Erzurum

OBJECTIVE: After endoscopic ureteral calculi treatment, ureteral stricture may develop due to the procedure or as a result of stone impaction. Endoscopic methods, which are usually the first choice for ureteral strictures, have a low chance of success. The most appropriate treatment method for refractory ureteral strictures is reconstructive surgery. In this study, we aimed to present our experience with laparoscopic ureteroureterostomy.

MATERIAL-METHODS: The data of patients who underwent laparoscopic ureteroureterostomy in our clinic between December 2021 and January 2024 were retrospectively analyzed. Demographic characteristics, stricture length, intraoperative and postoperative data were evaluated. D-J stent was removed at the 1st month postoperatively and retrograde pyelography was performed to check for extravasation and contrast agent passage. Patients were then followed up with urinary ultrasound at 3 months.

RESULTS: A total of 23 patients participated in the study. All operations were completed laparoscopically without conversion to open surgery. The mean age of the patients was 35.3 ± 8.6 years. The etiology of stricure in all patients was endoscopic ureteral calculi treatment. 3 patients had preoperative nephrostomy. Stricture location was in the proximal ureter in 16 (69.56%) and in the middle ureter in 7 (30.44%) patients. The mean stricture length was 10.9 ± 5.86 mm. The mean operation time was 159.3 ± 23.76 min. No intraoperative complications were observed. Stricture recurrence was observed in 2 (8.69%) patients during follow-up.

CONCLUSION: Ureteral stricture may occur as a result of ureteral damage due to ureteral calculi or treatment. The most effective and definitive treatment method for ureteral strictures is ureteroureterostomy.

Keywords: ureteroureterostoma, ureteral stone, stenosis

Laparoskopik üreteroreterostomi vaka verileri

Değişkenler, ortalama±SS / n (%)	
Yaş, Yıl (Min-Maks)	35,3 ± 8,6
Cinsiyet	
Erkek	8 (34,75%)
Kadın	15 (65,25%)
Beden Kitle İndeksi (kg/m²)	27 ± 4,2
Taraf	
Sağ	10 (43,47%)
Sol	13 (56,53%)
Yerleşimi	
Üst Üreter	16 (69,56%)
Orta Üreter	7 (30,44%)
Darlık Uzunluğu (mm)	10,9 ± 5,86
Operasyon süresi (dk)	159,3 ± 23,76
Rekürrens Darlık	2 (8,69%)

Laparoscopic ureteroreterostomy case data

Variables, mean±SD / n (%)	
Age, years (Min-Max)	35,3 ± 8,6
Gender	
Male	8 (34,75%)
Female	15 (65,25%)
Body mass index (kg/m²)	27 ± 4,2
Laterality	
Right	10 (43,47%)
Left	15 (65,25%)
Location of Ureteral Stricture	
Upper Ureter	16 (69,56%)
Mid Ureter	7 (30,44%)
Stricture Length (mm)	10,9 ± 5,86
Operation time (min	159,3 ± 23,76
Recurrent Stricture	2 (8,69%)

SS-031

Perkütan Nefrolitotomi Sonrası Yüksek Ateş (>38 C) Saptanan ve Saptanmayan Hastaların Klinik ve Laboratuvar Değerlerinin Karşılaştırılması

Mustafa Gökhan Köse, Sina Kardaş, Serkan Gönültaş, Burak Arslan
Gaziosmanpaşa Eğitim ve Araştırma Hastanesi, Üroloji Kliniği, İstanbul

AMAÇ: Perkütan nefrolitotomi (PNL) yapılan hastalarda postoperatif yüksek ateş (>38°C) izlenen ve izlenmeyen hastaların preoperatif ve postoperatif klinik ve laboratuvar parametrelerini incelemektir.

HASTALAR VE YÖNTEM: Etik kurul onayını takiben 2017-2023 yılları arasında PNL yapılmış ve tüm kayıtlarına eksiksiz ulaşılabilen 395 hasta (262 E, 133K) retrospektif olarak değerlendirildi. Bu hastalardan postoperatif 48 saat içinde yüksek ateşi olanlar 1. Grup (n=61; 31 E, 30 K) ve ateşi olmayanlar 2. Grup (n= 334; 231 E, 103 K) olarak sınıflandırıldı. Her gruptaki hastaların PNL uygulanan ünite tarafı, taş lokasyonları, taş yükleri (taş eni x boyu; mm²), PNL sonrası postop rezidü taş miktarları (mm), preoperatif albümin (Alb), beyaz küre (WBC), hemoglobin (Hb), nötrofil yüzdeleri (%Neu), trombosit (PLT), trombosit albümin oranları (PLT/ALB), sistemik inflamatuar indeksleri (Sİİ) (PLT*NEU/lenfosit), plazma aterojenik indeks (PAI) (log (TG/HDL), De Ritis oranları (AST/ALT) ve postoperatif Hb değerleri retrospektif olarak not edildi. Her iki gruptaki hastaların değerleri karşılaştırılarak çalışıldı. Sayısal verilerin homojenite ve dağılımları Kolmogorov-Smirnov testi ile çalışıldı. Normal dağılıma uyan bağımsız sayısal veriler t-test, bağımlı veriler paired simple t test; kategorik veriler ki-kare veya Fischer exact test, normal dağılım göstermeyen sayısal veriler ise Mann- Whitney U testi ile karşılaştırıldı. Veriler arası korelasyon Spearman testiyle değerlendirildi. İstatistiksel anlamlılık için $p<0.05$ kabul edildi.

BULGULAR: Gruplar arasında yaş ortalaması açısından fark yoktu (52.5 vs 49.5). Tüm erkeklerin %11,83'ünde ve kadınların %22,6'sında ateş saptandı (p=0.008). Taşın tarafı açısından gruplar arasında fark saptanmazken ateşi olan grupta taşlar daha çok alt kaliks ve pelvis yerleşimliydi (p=0.006). Taş yükleri ve PNL sonrası rezidü taş miktarları açısından gruplar arasında fark saptanmadı. 1. Gruptaki hastaların preop albümin seviyesi daha düşüktü (median 36.25 vs 42, p=0.0014) ve albümin seviyesi ve ateş arasında negatif zayıf korelasyon izlendi (p=0.001, r=-0.34). Ateşi olan grupta ortalama preop ve postop Hb değeri daha düşüktü (13.39 vs 14.11 p=0.0029; 10.41 vs 11.64 p<0.0001). Preop Hb düzeyi ile ateş arasında negatif zayıf korelasyon (p=0.006, r=-0.138) saptandı. Postop Hb düzeyi ile de negatif zayıf korelasyon (p=0.001, r=-0.24) saptandı. Ateşi olan hastaların ortalama preop WBC seviyeleri diğer gruba göre daha düşüktü (7.98 vs 12.94, p<0.0001) ancak preop WBC seviyeleri ile ateş arasında korelasyon saptanmadı (p=0.634). Ateşi olan hastaların ortalama PLT seviyeleri daha yüksekti (278000 vs 255800, p=0.0268). PLT seviyesi ve ateş arasında zayıf korelasyon (p=0.038, r=0.105) izlendi. Ateşi olanlarda PLT/ALB medianı daha yüksekti (6.92 vs 6.14, p=0.039) ancak korelasyon izlenmedi. Her iki grupta da SII, PAI ve De Ritis oranları açısından fark yoktu.

SONUÇ: PNL sonrası erken dönemde yüksek ateş için risk faktörleri kadın cinsiyet, taş lokasyonu (alt pol veya pelvis), düşük albümin seviyesi, düşük preop ve postop Hb seviyeleri ve yüksek PLT seviyeleri olarak göze çarpmaktadır.

Anahtar Kelimeler: PNL, taş, perkutan nefrolitotomi, ateş, sepsis

33. Ulusal Üroloji Kongresi
29 Ekim-01 Kasım 2024 Susesi Luxury Resort, Antalya

Comparison of Clinical and Laboratory Values of Patients with and without High Fever (>38 C) Detected After Percutaneous Nephrolithotomy

Mustafa Gökhan Köse, Sina Kardaş, Serkan Gönültaş, Burak Arslan
Gaziosmanpasa Training and Research Center, Department of Urology, Istanbul

PURPOSE: To examine the preoperative and postoperative clinical and laboratory parameters of percutaneous nephrolithotomy (PNL) treated patients with and without postoperative high fever (>38°C).

PATIENTS AND METHOD: Following ethics committee approval, 395 patients (262 M, 133 F) who underwent PNL between 2017 and 2023, and whose records were fully accessible were evaluated retrospectively. Among these patients, those with high fever within 48 hours postoperatively were classified as Group 1 (n=61; 31 M, 30 F) and those without fever were classified as Group 2 (n= 334; 231 M, 103 F). Side on which PNL was applied, stone locations, stone loads (stone width x length; mm^2), postoperative residual stone amounts after PNL (mm) of the patients, preoperative albumin (Alb), white blood cell (WBC), hemoglobin (Hb), neutrophil percentages (%Neu), platelet (PLT), platelet albumin ratios (PLT/ALB), systemic inflammatory indexes (SII) (PLT x NEU/lymphocyte), plasma atherogenic index (PAI) (log (TG/HDL), De Ritis ratios (AST/ALT) and postoperative Hb values of the patients in each group were noted retrospectively. The values of the patients in both groups were compared. Homogeneity and distribution of numerical data were studied with Kolmogorov-Smirnov and test. Independent numerical data with normal distribution was tested by t-test, dependent data by paired simple t test; categorical data were compared with the chi-square or Fischer exact test, and numerical data that did not show a normal distribution were compared with the Mann-Whitney U test. Correlation between data was evaluated with Spearman test. $P<0.05$ was accepted for statistical significance.

RESULTS: There was no difference in mean age between the groups (52.5 vs 49.5). Fever was detected in 11.83% of all men and 22.6% of women (p=0.008). While there was no difference between the groups in terms of the side of the stone, the stones were mostly located in the lower calyx and pelvis in the fever group (p = 0.006). There was no difference between the groups in terms of stone burden and residual stone amounts after PNL. Preoperative albumin level of patients in Group 1 was lower (median 36.25 vs 42, p=0.0014) and there was a negative weak correlation between preoperative albümin and fever (p=0.001, r=-0.34). The mean preoperative and postoperative Hb values were lower in the fever group (13.39 vs 14.11 p=0.0029; 10.41 vs 11.64 p<0.0001). A weak negative correlation (p=0.006, r=-0.138) correlation was detected between preoperative Hb level and fever. A negative weak correlation (p=0.001, r=-0.24) was detected with postoperative Hb level. The mean preoperative WBC levels of patients with fever were lower than the other group (7.98 vs 12.94, p<0.0001), but there was no correlation between preoperative WBC levels and fever (p=0.634). Patients with fever had higher mean PLT levels (278000 vs 255800, p=0.0268). A weak correlation (p=0.038, r=0.105) was observed between PLT level and fever. PLT/ALB median was higher in those with fever (6.92 vs 6.14, p=0.039), but no correlation was observed. There was no difference in SII, PAI and De Ritis rates in both groups.

CONCLUSION: Risk factors for high fever in the early period after PCNL are female gender, stone location (lower pole or pelvis), low albumin level, low preoperative and postoperative Hb levels and high PLT levels.

Keywords: PNL, stone, percutaneous nephrolithotomy, fever, sepsis

SS-032

Perkütan Nefrolitotomi Uygulanan Hastaların Beş Yıllık Uzun Takip Sonrasında Taşsızlık Durumuna Göre Cerrahi Öncesi Bakılan Parametrelerinin Karşılaştırılması

Mustafa Gökhan Köse, Serkan Gönültaş, Sina Kardaş, Mücahit Gelmiş, Enver Özdemir
Gaziosmanpaşa Eğitim ve Araştırma Hastanesi, Üroloji Kliniği, İstanbul

AMAÇ: Perkütan nefrolitotomi (PNL) yapılan hastalarda 5 yıllık takip sonunda tam taşsızlık (SF), klinik önemsiz taş (CIRS) ve nüks (REC) tespit edilen olguların PNL öncesi bakılan parametreleri arasında fark olup olmadığını değerlendirmek ve bu parametlerin nüksle ilişkisini ortaya koymaktır.

HASTALAR VE YÖNTEM: 2015- 2018 yılları arasında PNL yapılmış ve 5 yıllık takipleri sonunda taş durumu bilinen ve taş rekürrensi açısından yüksek risk taşımayan 411 hasta (271 E, 140 K) çalışmaya alındı. Hastaların 5 yıllık takipleri sonunda PNL yapılmış olan renal ünitedeki taş mevcudiyeti bilgisayarlı tomografi (BT) ile tespit edildi. BT ile tam taşsızlığı olan hastalar SF grubuna, 4 mm'ye kadar taşı olanlar CIRS grubuna, 4mm ve daha üstü taşı olanlar ise REC grubuna dahil edildi (sırasıyla n= 176, n= 80 ve n= 141). Bu hastaların PNL öncesi tetkikleri retrospektif olarak not edildi. Buna göre hastaların preoperatif taş yükü, taş lokasyonu, PNL sonrası 1. gün rezidü taş boyutu, hemoglobin (Hb) seviyeleri, beyaz küre (WBC), nötrofil yüzdesi (%Neu), platelet sayısı (PLT), sistemik inflamatuar indeks değerleri (Sİİ) (PLT*NEU/lenfosit) ve AST/ALT oranları (De Ritis Oranı) karşılaştırıldı. Sayısal verilerin dağılımı Kolmogorov- Smirnov testi ile ölçüldü. Normal dağılım koşullarını karşılayan sayısal veriler için tek yönlü ANOVA (post hoc Tukey testi) normal dağılım koşullarını karşılamayan sayısal veriler için Kruskal Wallis (post hoc Dunn testi) analizi ve katagorik veriler için ki-kare veya Fischer exact test uygulandı. Korealasyon için Spearman testi uygulandı. $P<0.05$ istatistiksel olarak anlamlı kabul edildi.

BULGULAR: Her üç grupta da hastaların yaş ortalamaları açısından fark yoktu (49.5; 48.4 ve 51). Cinsiyet dağılımları açısından gruplar arası fark saptanmadı. REC grubunda staghorn taş oranı (%63) diğer gruplardan daha fazlaydı ($p<0.001$). Taş yükleri (taş en*boy (mm^2)) için SF-CIRS ve SF-REC grupları arasında anlamlı farklılık varken CIRS-REC arasında fark saptanmadı (sırasıyla $p=0.0035$, $p<0.0001$ ve $p=0.87$). Taş yükü ile rekürrens arasında düşük seviyede korelasyon mevcuttu ($p<0.001$ ve $r=0.27$). Postoperatif rezidü taş miktarı (mm) tüm gruplarda anlamlı derecede farklıydı ($p<0.0001$) ve rezidü taş miktarırekürrens ile ileri derecede koreleydi ($p<0.001$ ve $r= 0.82$). Preoperatif ve postop Hb, preop %Neu, PLT ve Sİİ değerleri arasında gruplar arasında fark saptanmadı. De Ritis oranı SF-CIRS ve SF-REC grupları arasında fark göstermezken CIRS-REC arasında farklıydı (sırasıyla $p=0.29$; $p=0.52$ ve $p=0.02$).

SONUÇ: PNL sonrası 5 yıllık dönemde tam taşsızlık açısından en önemli parametreler taş lokasyonu ve postop rezidü taş miktarı gibi görünmektedir. Bunun dışında taş yükünün fazla olması postoperatif rezidüsü kalan hastalarda daha sonra nüks veya taşın daha fazla büyümesine neden oluyor olabilir. De Ritis oranlarının sadece CIRS ve REC grupları arasında farklı olması tam taşsızlık belirteci olmaktan ziyade daha çok klinik önemsiz rezidülerin daha büyük taşlara dönüşmesinde ön görücü bir faktör olarak gözükmekle beraber daha geniş kapsamlı çalışmalara ihtiyacımız vardır.

Anahtar Kelimeler: taş, PNL, nüks, rezidü, De Ritis oranı

Comparison of Preoperative Parameters of Patients Who Underwent Percutaneous Nephrolithotomy According to Stone-Free Status After a Five-Year Long Follow-up

Mustafa Gökhan Köse, Serkan Gönültaş, Sina Kardaş, Mücahit Gelmiş, Enver Özdemir
Gaziosmanpasa Training and Research Center, Department of Urology, Istanbul

PURPOSE: To evaluate whether there is a difference between the parameters measured before percutaneous nephrolithotomy (PCNL) in patients with complete stone-free (SF), clinically insignificant stones (CIRS) and recurrence (REC) at the end of 5-year follow-up in PCNL underwent patients and to reveal the relationship between these parameters and recurrence.

PATIENTS AND METHODS: 411 patients (271 M, 140 F) who were not at high risk for stone recurrence and underwent PCNL between 2015 and 2018 and whose stone status was known at the end of their 5-year follow-up were included in the study. At the end of the 5-year follow-up of the patients, the presence of stones in the renal unit where PCNL was performed was detected by computed tomography (CT). Patients with complete stone-free status by CT were included in the SF group, those with stones up to 4 mm were included in the CIRS group, and those with stones 4 mm and above were included in the REC group (n = 176, n = 80 and n = 141, respectively). The pre-PCNL examinations of these patients were noted retrospectively. Accordingly, the patients' preoperative stone burden, stone location, residual stone size on the first day after PNL, hemoglobin (Hb) levels, white blood cell (WBC), neutrophil percentage (%Neu), platelet count (PLT), systemic inflammatory index (SII) values (PLT*NEU/lymphocyte) and AST/ALT ratios (De Rhitis Ratio) were compared. The distribution of numerical data was measured with Kolmogorov-Smirnov test. One-way ANOVA (post hoc Tukey test) was used for numerical data that met normal distribution conditions, Kruskal Wallis (post hoc Dunn test) analysis was applied for numerical data that did not meet normal distribution conditions, and chi-square or Fischer exact test was applied for categorical data.Spearman test was applied for correlation. $p<0.05$ was considered statistically significant.

RESULTS: There was no difference in the mean age of the patients in all three groups (49.5; 48.4 and 51). No difference was detected between the groups in terms of gender distribution. The rate of staghorn stones in the REC group (63%) was higher than the other groups ($p<0.001$). While there was a significant difference between the SF-CIRS and SF-REC groups for stone burdens (stone width*length (mm^2)), no difference was detected between CIRS-REC ($p=0.0035$, $p<0.0001$ and $p=0.87$, respectively). There was a low level of correlation between stone burden and recurrence status ($p<0.001$ and $r=0.27$). The amount of postoperative residual stones (mm) was significantly different in all groups ($p<0.0001$) and the amount of residual stones was highly correlated with the final status ($p<0.001$ and $r= 0.82$). There was no difference between the groups between preoperative and postoperative Hb, preoperative Neu%, PLT and SII values. While the De Ritis rate did not differ between the SF-CIRS and SF-REC groups, it was different between CIRS-REC ($p=0.29$; $p=0.52$ and $p=0.02$, respectively).

CONCLUSION: The most important parameters in terms of complete stone freedom in the 5-year period after PCNL appear to be stone location and postoperative residual stone amount. Apart from this, a high stone burden may cause later recurrence or further stone growth in patients with postoperative residue. Although the difference in De Ritis rates only between the CIRS and REC groups seems to be a predictive factor in the transformation of clinically insignificant residues into larger stones, rather than being an indicator of complete stone-freeness, we need more comprehensive studies.

Keywords: stone, PCNL, recurrence, residue, De Ritis rate

SS-033

Perkütan Nefrolitotomi Yapılan Hastalarda İki Yıllık Takip Sonrasındaki Taşsızlık Oranlarını Etkileyen Cerrahiye Ait Faktörlerin İncelenmesi

Mustafa Gökhan Köse, Mücahit Gelmiş, Abdullah Harun Kınık, Enver Özdemir
Gaziosmanpaşa Eğitim ve Araştırma Hastanesi, Üroloji Kliniği, İstanbul

AMAÇ: Perkütan nefrolitotomi (PNL) yapılan hastalarda cerrahiyle ilişkili faktörlerin ve hastaların klinik özelliklerinin iki yıllık erken takiplerdeki tam taşsızlık (SF) ve nüks durumu (REC) ile ilişkilerinin incelenmesi Hastalar ve YÖNTEM: Etik kurul onayının alınmasını takiben 2019-2022 tarihleri arasında PNL uygulanmış, en az iki yıllık düzenli takipleri olan ve cerrahiyle ilgili preoperatif, peroperatif ve postoperatif kayıtlarına eksiksiz ulaşılabilen hastalar retrospektif olarak değerlendirildi. Üriner sisteme ait anomalisi olan (UP darlık, At nalı böbrek,vb), geçirilmiş böbrek taş cerrahisi (PNL, açık,vb) tarifleyen, başvuru anından önceki 3 yıl içerisinde tam taşsızlık veya klinik önemsiz taşı sonrası taş boyutunda büyüme veya tekrar taş gelişimi öyküsü olan ve taş açısından yüksek risk içeren metabolik (sistinüri, Gut,vb) veya klinik (Crohn,vb) özelliklere sahip hastalar çalışma dışı bırakıldı. Koşulları sağlayan 147 (72 K, 75 E) hasta çalışmaya alındı. Hastaların yaş, vücut kitle indeksi (BMI), taş opasiteleri, böbrek fonksiyon düzeyleri (sintigrafi ile ölçülen), taş yükleri, hidronefroz dereceleri, ameliyat öncesi hemoglobin (HB) ve kreatinin (KRE) değerleri not edildi. Uygulanan PNL tipi (standard veya mini), akses yeri ve sayısı, dilatör tipi ve çapı, interkostal akses yapılıp yapılmadığı, taş kırma (SWL) tipi ve kullanılan yardımcı alet çeşidi (forseps, basket, vb) ve Clavien komplikasyon skalası cerrahiye ait faktörler açısından incelendi. Cerrahi sonrası taş varlığı opak taşlarda direkt üriner sistem grafisi (DÜSG), semi opak ya da non opak taşlarda DÜSG ve renal ultrasonografi (USG) ile cerrahi sonrası 24.saatte değerlendirildi. Nefrostomi süresi, hastane yatış süresi ve postoperatif 24. saatteki taşsızlık durumu, postop HB ve KRE değerleri cerrahi sonrası faktörler açısından değerlendirildi. Düzenli takipler sonrasındaki 2. yılda bilgisayarlı tomografi ile değerlendirilen hastalar taş izlenmeyenler (SF) (Grup 1) ve boyuttan bağımsız olarak taş saptanan hastalar (REC) (Grup 2) olacak şekilde gruplanarak hastalara ait veriler yukarıda tanımlandığı şekilde retrospektif olarak karşılaştırıldı. Sayısal verilerin homojenite ve dağılımları Kolmogorov-Smirnov tesi ile çalışıldı. Normal dağılıma uyan bağımsız sayısal veriler Student t-test, bağımlı veriler paired sample t test; kategorik veriler ki-kare veya Fischer exact test, normal dağılım göstermeyen sayısal veriler ise Mann- Whitney U testi ile karşılaştırıldı. Veriler arası korelasyon Spearman korelasyon testiyle değerlendirildi. İstatistiksel anlamlılık için $p<0.05$ kabul edildi.

BULGULAR: SF grubundaki (n=84; 45 K, 39 E) ve REC grubundaki (n= 63; 27 K, 36 E) hastalarda cinsiyet açısından fark saptanmadı. 1. gruptaki yaş ortalaması (46.71±13.91; 13-78 yıl) 2. gruptaki yaş ortalamasından (41.98±14.31; 13-75 yıl) daha yüksekti (p=0.046). BMI açısından gruplar arası fark saptanmadı (median 28.19 vs 27.76). 1. grupta non opak taş daha fazla saptanmış olsa da (p=0.042), opasite ve taşsızlık arasında korelasyon saptanmadı. Her iki grup arasında böbrek fonksiyon yüzdeleri arası fark saptanmadı (median %47,5 vs %45). İkinci grup hastalarda daha fazla multipl kaliks yerleşimli taş saptandı (p=0.001). Tam taşsızlık taş lokasyonu ile zayıf derecede koreleydi (r=0.26; p=0.001). Ortalama taş yükü 1. Grupta daha düşüktü (715 vs 1155 mm2) (p=0.0029) ve taş yükü ile taşsızlık arasında zayıf korelasyon saptandı (r=0.22; p=0.001). Her iki grupta hastalardaki hidronefroz dereceleri arasında fark saptanmadı. Preoperatif ve postoperatif HB ve KRE değerleri arasında gruplar arasında fark saptanmadı. PNL tipi, PNL yapılan taraf, dilatatör tipi, akses yeri, interkostal akses varlığı, SWL tipi ve yardımcı alet tipi açısından gruplar arasında fark saptanmadı. Ortalama ameliyat süresi 1. grupta daha kısaydı (p=0.0387) (ort 99 vs 112 dk). Skopi süresi, dilatatör çapı ve akses sayısı arasında gruplar arası fark saptanmadı. Calvien-Dindo skoru 2. grupta daha yüksekti (p<0.001). En yüksek Clavien skalası 3B'ydi ve sadece 2. grupta 2 hastada mevcuttu. Ortalama hastanede yatış süresi arasında gruplar arasında fark saptanmazken, ortalama nefrostomi süresi 2. grupta daha yüksekti (47,86 vs 69,31 saat) (p=0.0196). Postoperatif 24. saatte SF saptanan 90 hastanın 6 tanesinde 2 yıllık takip sonunda nüks saptanırken postoperatif 24. saatte rezidüsü olan hiçbir hastada 2 yıl sonunda tam taşsızlık saptanmadı (p=0.001).

SONUÇ: Bulgularımıza göre PNL yapılan olgularda 2 yıl içindeki erken dönemde taşsızlık oranını etkileyen hastaya ait klinik faktörler arasında yaş, taşın tek veya multipl kaliks yerleşimli olması, taşın lokasyonu ve ortalama taş yükü yer almaktadır. Ortalama ameliyat süresi ve Clavien skoru cerrahi ile ilişkili faktörler olarak göze çarpmaktadır. Postop erken dönemdeki faktörler içinde en önemlisi PNL sonrası rezidü taş kalıp kalmadığı gibi görünmekle beraber ortalama nefrostomi süresi de tam taşsızlığı etkileyen faktörlerden biri olarak göze çarpmaktadır. Tüm bu veriler göz önüne alınınca cerrahinin zorluk derecesini arttıran faktörler taşsızlık durumunu da etkiliyormuş gibi durmaktadır.

Anahtar Kelimeler: taş, PNL, taşsızlık, rezidü, nüks, cerrahi

Examination of Surgical Factors Affecting Stone-Free Rates After Two Years of Follow-up in Patients Who Had Percutaneous Nephrolithotomy

Mustafa Gökhan Köse, Mücahit Gelmiş, Abdullah Harun Kınık, Enver Özdemir
Gaziosmanpasa Training and Research Center, Department of Urology, Istanbul

PURPOSE: To examine the relationship between surgery-related factors and clinical characteristics of patients who underwent percutaneous nephrolithotomy (PNL) regarding complete stone-free (SF) and recurrence status (REC) in two-year early follow-up. Patients and METHOD: Following the approval of the ethics committee, patients who underwent PNL between 2019 and 2022,had regular follow-up for at least two years and whose preoperative, peroperative and postoperative records regarding the surgery were fully accessible were evaluated retrospectively.Patients having an anomaly of the urinary system, describing previous kidney stone surgery, a history of stone size growth or recurrence after a clinically insignificant stone within 3 years before the time of admission, patients with metabolic or clinical characteristics that put them at high risk for stones were excluded from the study.147(72 F,75 M) patients were included in the study. The patients' age, body mass index (BMI), stone opacities, kidney function levels (by scintigraphy), stone burdens, hydronephrosis degrees, and preoperative hemoglobin (HB) and creatinine (CRE) values were noted. Type of PNL applied, location and number of access, type and diameter of dilator, whether intercostal access is made or not, type of lithotripsy (SWL) and type of auxiliary tool used and Clavien complication scale were examed in terms of surgical factors. The presence of postoperative stones was evaluated at the 24th hour after surgery by kidney ureter bladder (KUB) for opaque stones,KUB and renal ultrasonography (USG) for semi-opaque or non-opaque stones. Nephrostomy time, hospital stay, stone-free status at the 24th postoperative hour, postoperative HB and KRE values were evaluated in terms of post-surgical factors. Patients evaluated with computed tomography in the 2nd year after regular follow-up were grouped as those without stones (SF)(Group 1) and patients with stones detected regardless of size (REC) (Group 2).Homogeneity and distribution of numerical data were studied with Kolmogorov-Smirnov test. Independent numerical data with normal distribution was evaluated by Student t-test, dependent data by paired sample t test; Categorical data were compared with chi-square or Fischer's exact test, and numerical data that did not show a normal distribution were compared with the Mann-Whitney U test. Correlation was evaluated with Spearman test. $P<0.05$ was accepted for statistical significance.

RESULTS: No difference was detected in terms of gender in patients in the SF group (n =84;45F,39 M) and the REC group (n = 63; 27 F, 36 M). The average age in the 1st group (46.71±13.91; 13-78 years) was higher than the average age in the 2nd group (41.98±14.31; 13-75 years)(p=0.046). There was no difference between the groups in terms of BMI (median 28.19 vs 27.76). Although non-opaque stones were detected more frequently in group 1 (p=0.042), no correlation was found between opacity and stone-free status. There was no difference in kidney function percentages between the two groups (median 47.5% vs 45%). More multiple calyceal stones were detected in the second group of patients (p=0.001).Complete stone free status was weakly correlated with stone location (r=0.26; p=0.001).The mean stone burden was lower in Group 1(715 vs 1155 mm2) (p=0.0029) and a weak correlation was detected between stone burden and stone-free status (r=0.22; p=0.001).There was no difference in the degree of hydronephrosis in patients in both groups There was no difference between the groups between preoperative and postoperative HB and KRE values.There was no difference between the groups in terms of PNL type, PNL performed side, dilator type, access location, presence of intercostal access, SWL type and auxiliary device type.The mean surgery time was shorter in group 1 (p=0.0387) (mean 99vs112 min). No difference was detected between the groups in terms of fluoroscopy time, dilator diameter and number of accesses. Calvien-Dindo score was higher in group 2 (p<0.001).The highest Clavien scale was 3B and was only present in 2 patients in the 2nd group. While there was no difference between the groups in the mean hospitalization time, the mean nephrostomy time was higher in the 2nd group (47.86 vs 69.31 hours) (p=0.0196). While recurrence was detected in 6 of 90 patients with SF detected at the 24th postoperative hour, at the end of 2-year follow-up, no patient with residual SF at the 24th postoperative hour was found to be completely stone-free at the end of 2 years (p = 0.001).

CONCLUSION: According to our findings, patient-related clinical factors affecting the early stone-free rate within 2 years in patients who underwent PNL include age, whether the stone is located in a single or multiple calyx, location of the stone and average stone burden. Average operating time and Clavien score stand out as surgery-related factors. Although the most important factor in the early postoperative period seems to be whether there are any residual stones left after PNL, the average nephrostomy time also stands out as one of the factors affecting complete stone-freeness. Considering all these data, it seems that the factors that increase the difficulty of surgery also affect the stone-free status.

Keywords: stone, PNL, stone-free, residue, recurrence, surgery

SS-034

Fleksibıl Üreterorenoskopi Sırasında XRD Taş Analizi İçin Taş Fragmanları Toplamak Mümkün müdür?

İbrahim Olgun, Bayram Doğan, fatih gevher, Bedriye Müge Kaynar, Emin Cenan Coşkun, Selin Ayten Akok, Yusuf Özlem İlbey
Bezmialem Vakıf Üniversitesi, Üroloji Ana Bilim Dalı, İstanbul

GİRİŞ: Üriner sistem taş hastalığının prevalansı %1 ile %15 arasında değişmektedir. Taş hastalığının etiyolojisini ortaya çıkarmak ve predispozan faktörlerini belirlemek, tedavi kadar önemlidir. Kılavuzlar, taşların toplanmasını ve analiz edilmesini güçlü bir şekilde önermektedir. Bu çalışmanın amacı, fleksibıl üreterorenoskopi (F-URS) lazer litotripsisi sırasında toplanan perioperatif sıvıdaki taş fragmanlarını ve tozunu X-ışını kırınımı (XRD) ile analiz ederek taş tipini belirlemektir.

YÖNTEM: Ocak 2024 ile Temmuz 2024 tarihleri arasında Bezmialem Vakıf Üniversitesi Üroloji Kliniği'nde F-URS planlanan 18-90 yaş arasındaki böbrek taşı hastaları prospektif olarak çalışmaya dahil edilmiştir. Taş tozu ve fragmanları içeren sıvı perioperatif olarak toplanmış, süzülmüş ve Maden Araştırma ve Enstitüsü (MTA) Laboratuvarı tarafından XRD ile analiz edilmiştir.

BULGULAR: Çalışmaya dahil edilen 77 hastanın ortalama yaşı 50,57 ± 14,5 idi. Hastaların %41,6'sı kadın ve %58,4'ü erkekti. Taşlar sağ böbrekte (%42,9) veya sol böbrekte (%57,1) bulunmuş olup, %25,97'sinde multiple lokalizasyon görülmüştür. Ortalama taş yoğunluğu 1173,3 Hounsfield Unit ve ortalama hacmi 1282 mm^3 olarak bulunmuştur. Hastaların %38,96'sında hidronefroz mevcuttu. XRD analizi %85,71 oranında mümkün olmuştur. En yaygın taş türleri Whewellite ve Whewellite + Weddellite olarak belirlenmiştir. Çalışmada tanımlanan yöntem kullanılarak taş toplanabilmesi ve taş analizinin yapılabilmesinde farklı değişkenlerin etkisi incelenmiştir. Cinsiyet (p=0.777), operasyon tarafı (p=0.259), taş hacmi (p=0.150), taş lokalizasyonu (p=0.918), taş dansitesi (p=0.269), hidronefroz derecesi (p=0.130), BMİ (p=0.084) ve operasyon süresi (p= 0.397) gibi değişkenler ile taş analizi yapılabilmesi arasında istatistiksel olarak anlamlı bir ilişki bulunmamıştır.

SONUÇ: Perioperatif sıvının taş analizi için XRD ile filtrelenmesi, uygulanabilirlik ve ek maliyet gerektirmemesi açısından F-URS yapılan her merkezde kolaylıkla uygulanabilir bir metottur.

Anahtar Kelimeler: Fleksibıl URS, Böbrek Taşı, XRD Taş Analizi

Is it Possible to Collect Stone Fragments for XRD Stone Analysis During Flexible Ureterorenoscopy?

İbrahim Olgun, Bayram Doğan, fatih gevher, Bedriye Müge Kaynar, Emin Cenan Coşkun, Selin Ayten Akok, Yusuf Özlem İlbey
Department of Urology, Bezmialem Vakıf University, Istanbul, Turkey

INTRODUCTION: The prevalence of urinary system stone disease ranges between 1-15%. Uncovering the etiology of stone disease and identifying predisposing factors is as important as its treatment. Guidelines strongly recommend the collection and analysis of stones. This study aimed to identify stone types by analyzing fragments and dust from perioperative fluid collected during flexible ureterorenoscopy (F-URS) laser lithotripsy using X-ray diffraction (XRD).

METHOD: Patients aged 18-90 with kidney stones scheduled for F-URS at Bezmialem University Urology Clinic between January 17, 2024, and July 17, 2024, were prospectively included in the study. Fluid containing stone fragments was collected and filtered perioperative and analyzed by Ankara Mineral Research and Exploration (MTA) Laboratory using XRD.

RESULTS: The study included 77 patients with an average age of 50.57 years; 41.6% were female, and 58.4% were male. Stones were primarily in the right kidney (42.9%) or left kidney (57.1%), with 25.97% having stones in multiple locations. Average stone density was 1173.3 HU, and average volume was 1282 mm^3. Hydronephrosis was present in 38.96% of patients. XRD analysis was possible in 85.71% of cases. The most common stones identified were Whewellite and Whewellite + Weddellite. The effects of different variables on stone collection and stone analysis using the method defined in the study were examined. Gender ($p = 0.777$), operation side ($p = 0.259$), stone volume ($p = 0.150$), stone localization ($p = 0.918$), stone density ($p = 0.269$), degree of hydronephrosis ($p = 0.130$), BMI ($p = 0.084$) and operation time ($p = 0.397$) and the ability to perform stone analysis, no statistically significant relationship was found.

CONCLUSION: Filtering perioperative fluid for stone analysis using XRD offers advantages in terms of ease of application, no additional cost, and feasibility in any center performing F-URS.

Keywords: Flexible URS, Kidney Stone, XRD Stone Analysis

SS-035

Okul Öncesi Çocuklarda Çoklu Kaliks Taşı Nedeniyle Mini Perkütan Nefrolitotomi: Pron ve Supin Yöntemlerin Karşılaştırılması

Ali Sezer, Bilge Türedi
Konya Şehir Hastanesi, Çocuk Ürolojisi Kliniği

AMAÇ: Çoklu kaliks taşı nedeniyle perkütan nefrolitotomi (PNL) yapılan okul öncesi dönem çocuk hastalarda pron ve supin miniPNL'nin karşılaştırılması

MATERYAL METOD: Haziran 2022- 2024 tarihleri arasında çoklu kaliks taşı nedeniyle pron veya supin miniPNL yapılan 6 yaş altı çocuk hastaların verileri retrospektif olarak incelendi. Tek böbrekli ve üriner sistem anomalisi olan hastalar çalışma dışı tutuldu. Operasyonlar aynı cerrahi ekip tarafından gerçekleştirildi. Pre-, per-, postoperatif veriler kaydedildi.

BULGULAR: Ortalama yaşı 3.3 olan 21 hasta çalışmaya dahil edildi. Yaş pron-miniPNL grubunda anlamlı olarak daha düşüktü(2,4±1,9; 4,3±1,7 P=0,032) Taş yükü pron-miniPNL grubunda daha fazlaydı (47,3±18,2; 29,3±9,6 p=0,010. Pron grubunda 2 hastada, supin grubunda ise 6 hastada prestenting yapılmıştı. Per- ve postoperatif veriler karşılaştırılmalı olarak tabloda verildi. Major komplikasyonlardan pron grubunda 1 hastaya göğüs tüpü takılması gereksinimii ve supin grupta ise 1 hastada uzayan idrar kaçağı nedeniyle DJ stent gereksinimi oldu. Hiçbir hastada kanama nedeniyle transfüzyon gereksinimi olmadı.

SONUÇ: Sınırlı hasta sayısına sahip çalışmamıza göre, çoklu kaliks taşı olan okul öncesi çocuklarda pron ve supin miniPNL yöntemleri benzer komplikasyon ve başarı oranlarına sahiptir. Pron PNL ile daha fazla çoklu kaliks ve üst kaliks girişi gereksinimi varken, supin PNL'de endoskopik kombine intrarenal cerrahi ile çoklu giriş ihtiyacı ortadan kalkmakta ancak bu yaş grubunda prestenting ihtiyacının fazla olması nedeniyle birden fazla seans gerekebilmektedir

Anahtar Kelimeler: böbrek taşı, çocuk, okul öncesi, PNL, pron, supin

Mini Percutaneous Nephrolithotomy for Multiple Calyceal Stones in Preschool Children: Comparative Evaluation of Prone and Supine Techniques

Ali Sezer, Bilge Türedi
Konya City Hospital, Pediatric Urology Clinic

OBJECTIVE: To compare the outcomes of prone and supine mini percutaneous nephrolithotomy (miniPNL) in preschool-aged children with multiple calyceal stones.

MATERIALS AND METHODS: Data from children under 6 years of age who underwent prone or supine miniPCNL for multiple calyceal stones between June 2022- 2024 were retrospectively reviewed. Patients with a single kidney or urinary system anomalies were excluded. All procedures were performed by the same surgical team. Preoperative, peroperative, and postoperative data were recorded.

RESULTS: A total of 21 patients with a mean age of 3.3 years were included in the study. The age was significantly lower in the prone miniPNL group compared to the supine miniPNL group (2.4±1.9 vs. 4.3±1.7, p=0.032). Stone burden was higher in the prone miniPCNL group (47.3±18.2 vs. 29.3±9.6, p=0.010). Prestenting was performed in 2 patients in the prone group and 6 patients in the supine group. Success was similar in both groups.Upper and multiple access were significantly higher in prone group. Among major complications, one patient in the prone group required chest tube insertion, and one patient in the supine group needed a DJ stent due to prolonged urinary leakage. No patient required blood transfusion due to bleeding.

CONCLUSION: According to our study with a limited number of patients, prone and supine miniPCNL have similar complication and success rates in preschool-aged children with multiple calyceal stones. While prone PCNL requires more access to multiple calyces and upper calyx, supine PCNL eliminates the need for multiple accesses with ECIRS, though the higher prevalence of prestenting in this age group may necessitate multiple sessions.

Keywords: nephrolithiasis, pediatric, preschool, PCNL, prone, supine

Per- ve postoperatif veriler

	Pron(n=10)	Supin(n=11)	p
Akses yeri(alt/orta/üst/çoklu)	0/0/6/4	9/2/0/0	<0.001
İnterkostal giriş	7(70%)	0	<0.001
ECIRS	0	7 (64%)	<0.001
Operasyon süresi	114±30	80±13	0.003
Skopi süresi	2.5±2.1	1.4±0.6	0.006
Hemoglobin düşüşü	1.2±0.7	0.6±0.5	0.550
Taşsızlık	8(%80)	9(%82)	0.824

per and postoperative data

	Prone (n=10)	Supine (n=11)	p
Access location (lower/middle/ upper/ multi)	0/0/6/4	9/2/0/0	<0.001
İntercostal access	7(70%)	0	<0.001
ECIRS	0	7 (64%)	<0.001
Duration of operation	114±30	80±13	0.003
Fluoroscopy time	2.5±2.1	1.4±0.6	0.006
Hemoglobin drop	1.2±0.7	0.6±0.5	0.550
stone-free status	8(%80)	9(%82)	0.824

SS-036

Tek Merkez Supin ve Prone Pozisyonda Nefrolitotomi Karşılaştırması

Atınç Tozsin, Bulut Bildik, Caner Özer, Gökhan Çevik, Ali Serdar Gözen
Trakya Üniversitesi, Üroloji Ana Bilim Dalı, Edirne

AMAÇ : Perkütan nefrolitotomi (PNL), >2cm böbrek taşlarının tedavisinde etkili minimal invaziv bir yöntemdir. Geleneksel olarak prone pozisyonda yapılan(pPNL) bu prosedür, supin pozisyonda (sPNL) da uygulanabilir. Her iki pozisyonun avantajları ve dezavantajları, bu ameliyatın başarısını ve hastanın iyileşme sürecini etkileyebilir. Bu çalışmada, prone ve supin pozisyonlarında gerçekleştirilen PNL ameliyatlarının etkinliği, komplikasyon oranları ve hasta konforu açısından karşılaştırması ele alınacaktır.

YÖNTEM: Trakya Üniversitesi Tıp Fakültesi Üroloji Kliniği'ne Ocak 2023 ile Mayıs 2024 tarihleri arasında PNL cerrahisi yapılan 36 hastanın verileri retrospektif olarak incelendi. Hastaların Vücut Kitle İndeksi(VKİ), Operasyon süresi (dk),Taş Boyutu(mm),Taşın sertliği(HU),Taşın lokalizasyonu,Postop Hb değişimi(g/dL),Postop Kreatinin değişimi (mg/dL),Postop Analjezik ihtiyacı (adet),Postop Transfüzyon ihtiyacı (unite),Postop CRP (mg/L), rezidü kalkül (mm) değerlendirildi. Tek değişkenli analizde nominal veriler için ki-kare testi, parametrik değişkenler için t-testi, nonparametrik değişkenler için Mann-Whitney U testi kullanıldı ve $p<0.05$ değeri anlamlı kabul edildi.

BULGULAR: Çalışmaya dahil edilen pPNL ve sPNL gruplarının deskriptif verileri tablo -1 de gösterilmiştir. Bu grupların karşılaştırılmasında pozisyon seçimi ve operasyon süresi arasında anlamlı olarak sPNL operasyon süresi daha kısa olarak saptanmıştır.(p:0,011).Hastaların pozisyon seçimi ve rezidü kalkül miktarı, postoperatif analjezik ihtiyacı, hastanede kalış süresi, postoperatif hemoglobin düşüşü, transfüzyon ihtiyacı, postoperatif CRP miktarı arasında anlamlı bir fark saptanmamıştır.(sırasıyla p:0,326, p:0,094, p:0,664, p:0,849, p:0,639, p:0,653).Taş lokalizasyonu ve rezidü kalkül miktarı arasında anlamlı farklılık saptanmamıştır.(p:0,286)

SONUÇ: Etienne X Keller ve arkadaşlarının 2021 yılında ve B K Komiakovun 2012 yılında yaptığı sistematik meta-analizde sPNL ve pPNL karşılaştırılmasında olduğu gibi bizim çalışmamızda da taşsızlık oranı benzer olup operasyon süresi açısından sPNL daha avantajlı olarak görülmüştür. Postoperatif komplikasyonlar açısından benzer sonuçlar olması pozisyon seçiminde cerrahın deneyimine göre tercih edilebileceği görülmüştür.

Anahtar Kelimeler: PNL, Prone, Supin

Comparison of Supine and Prone Position in a Single-Center Percutaneous Nephrolithotomy Study

Atınç Tozsin, Bulut Bildik, Caner Özer, Gökhan Çevik, Ali Serdar Gözen
Department of Urology, Trakya University, Edirne

AIM: Percutaneous nephrolithotomy (PNL) is an effective minimally invasive method for treating kidney stones larger than 2 cm. Traditionally performed in the prone position (pPNL), this procedure can also be done in the supine position (sPNL). The advantages and disadvantages of both positions can affect the success of the surgery and the patient's recovery process. This article aims to compare the effectiveness, complication rates, and patient comfort of PNL surgeries performed in prone and supine positions.

METHODS: Data from 36 patients who underwent PNL surgery at the Urology Clinic of Trakya University Faculty of Medicine between January 2023 and May 2024 were retrospectively analyzed. The parameters evaluated included Body Mass Index (BMI), operation time (minutes), stone size (mm), stone hardness (HU), stone localization, post-operative hemoglobin change (g/dL), post-operative creatinine change(mg/dL), post-operative analgesic needs (units), post-operative transfusion needs (units), post-operative CRP (mg/L) and residual calculi (mm). Univariate analysis used chi-square tests for nominal data, t-tests for parametric variables, and Mann-Whitney U tests for non-parametric variables, with $p<0.05$ considered statistically significant.

RESULTS: Descriptive data for the pPNL and sPNL groups included in the study are shown in Table 1. In the comparison of these groups, a statistically significant relationship was identified between the choice of surgical position and the duration of the operation, with the sPNL procedure demonstrating a notably shorter operative time. (p:0.011). No significant differences were found between position choice and residual calculi amount, post-operative analgesic needs, hospital stay duration, post-operative hemoglobin drop, transfusion needs, and post-operative CRP levels (p:0.326, p:0.094, p:0.664, p:0.849, p:0,639, p:0.653, respectively). Additionally, no significant difference was found between stone localization and residual calculi amount (p:0.286).

CONCLUSION: Similar to the systematic meta-analyses by Etienne X Keller et al. in 2021 and B. K. Komiakov in 2012 comparing sPNL and pPNL, our study also found similar stone-free rates, with sPNL being more advantageous in terms of operation time. The similar results in post-operative complications suggest that position choice may depend on the surgeon's experience.

Keywords: PNL, Prone, Supine

Tablo-1 Deskriptif Veriler

Yaş(yıl)	43,32±11.82
VKİ(kg/m²)	28,8±4,68
Operasyon Süresi(dakika)	155,28±49,12
Pozisyon Prone Supine	 n=26(%72.2) n=10(%27.8)
Taş Lokalizasyonu Alt pol Üst pol Orta pol Pelvis Staghorn	 n=7(%19,4) n=1(%2,8) n=3(%8,3) n=15(%41,7) n=10(27,8)
Taş Sertliği(HU)	977,42±232,66
Rezidü Taş(mm)	3,43±5.66
Postoperatif Analjezik İhtiyacı(adet)	2,17±2,19
Hemoglobin Düşüşü (g/dL)	1,94±1,23
Transfüzyon Miktarı (unite)	0,19±0,52
Postoperatif CRP (mg/L)	11,21±9,55
Hospitalizasyon süresi (gün)	3,42±1,56

Table 1.Descriptive Datas

Age(year)	43,32±11.82
BMI(kg/m²)	28,8±4,68
Operative Time(minute)	155,28±49,12
Position Prone Supine	 n=26(%72.2) n=10(%27.8)
Stone Localization Lower pole Upper pole Middle pole Pelvis Staghorn	 n=7(%19,4) n=1(%2,8) n=3(%8,3) n=15(%41,7) n=10(27,8)
Stone Density(HU)	977,42±232,66
Residual Calculi (mm)	3,43±5.66
Post-Operative Analgesic(amount)	2,17±2,19
Hemoglobin Drop (g/dL)	1,94±1,23
Transfusion Amount(units)	0,19±0,52
Post-Operative CRP (mg/L)	11,21±9,55
Hospital Stay Duration(day)	3,42±1,56

Stone Localization

SS-037

3 cm'den Büyük Böbrek Taşlarında Retrograd İntrarenal Cerrahi Uygulanabilir mi?

Tolga Doğan, Musab Ümeyir Karakanlı, Veysel Sezgin, Mustafa Erkoç, Eyyüp Danış, Mehmet Gökhan Çulha, Muammer Bozkurt
Sağlık Bilimleri Üniversitesi Üroloji Ana Bilim Dalı Prof. Dr. Cemil Taşcıoğlu Şehir Hastanesi, İstanbul

AMAÇ: : 3 cm ve üzeri böbrek taşı olan hastalarda gerçekleştirilen Retrograd İntrarenal Cerrahi (RIRS) sonuçlarını paylaşmayı amaçladık.

HASTALAR VE YÖNTEMLER: Prof. Dr. Cemil Taşcıoğlu Şehir Hastanesi Üroloji Kliniği'nde 2022-2024 yılları arasında RIRS prosedürü uygulanan toplam 28 hasta retrospektif olarak incelendi. Hastalar cinsiyet, taşın boyutu, taşın lokalizasyonu ve taşsızlık oranı açısından değerlendirildi. Çalışmaya dahil edilen tüm hastaların 3 cm ve üzeri böbrek taşları mevcuttu. RIRS Endikasyonu için hastanın yaşı, pozisyonel problemlerin olması, antikoagülan/antiplatalet kullanımı, anestezi riskleri ve hasta tercihi göz önüne alındı. Tüm hastalarda acces sheat kullanıldı ve posteoperatif stent takıldı.

BULGULAR: : Çalışmamıza toplam 28 hasta dahil edildi. Bu hastaların 16'sı (%57.1) erkek, 12'si (42.8) kadındı. Böbrek taşlarının 14'ü (%50) sol böbrekte, 14'ü (%50) sağ böbrekteydi. Lokalizasyon açısından değerlendirildiğinde 18 vakada (%64.2) multipl kalikste, 8 vakada (%28.5) pelviste,1 vakada (%3.5) orta kalikste, 1 vakada (%3.5) alt kalikste saptandı. (Tablo1).Birinci seans sonrası 10 hastada (%35.7) stone free görüldü. Birinci seans sonrası Pelvis taşlarının %67.5 (5/8)'inde taşsızlık sağlanmıştır. Taşsızlık sağlanamayan hastaların 14'üne İkinci seans RIRS uygulanırken, 1 hastaya ESWL uygulandı ve 3 hastaya ise takip kararı verildi. Hiç bir hastaya 3. seans RIRS tercih edilmemiştir. 2. seans RIRS veya ESWL sonrası taşsızlık oranı %86'dı.

SONUÇ: RIRS, son yıllarda büyük taşların tedavisinde giderek artan bir şekilde kullanılmaktadır. 3 cm ve üzeri böbrek taşlarında RIRS tedavisi sonucu ek girişim ihtiyacı olabileceğini fakat; nihai taşsızlık oranlarının makul olduğunu saptadık.

Anahtar Kelimeler: Böbrek Taşı,Minimal İnvaziv Cerrahi,Retrograd İntrarenal Cerrahi,

33. Ulusal Üroloji Kongresi
29 Ekim-01 Kasım 2024 Susesi Luxury Resort, Antalya

Can Retrograde Intrarenal Surgery Be Performed in Kidney Stones Larger than 3 cm?

Tolga Doğan, Musab Ümeyir Karakanlı, Veysel Sezgin, Mustafa Erkoç, Eyyüp Danış, Mehmet Gökhan Çulha, Muammer Bozkurt
Department of Urology Health Science University Prof. Dr. Cemil Taşcıoğlu City Hospital, İstanbul Turkey

AIMS: We aimed to share the results of Retrograde Intrarenal Surgery (RIRS) performed on patients with kidney stones of 3 cm or more

PATIENTS AND METHODS: Prof. Dr. At Cemil Taşcıoğlu City Hospital Urology Clinic; A total of 28 patients who underwent the RIRS procedure between 2022 and 2024 were retrospectively examined. Patients were evaluated in terms of gender, stone size, stone location and stone-free rate. All patients included in the study had kidney stones of 3 cm or larger. For RIRS Indication, the patient's age, positional problems, anticoagulant/antiplatelet use, anesthesia risks and patient preference were taken into consideration. Access sheat was used in all patients and a postoperative stent was placed.

FINDINGS: A total of 28 patients were included in our study. 16 (57.1%) of these patients were male and 12 (42.8) were female. 14 (50%) of the kidney stones were in the left kidney and 14 (50%) were in the right kidney. When evaluated in terms of localization, it was detected in multiple calyxes in 18 cases (64.2%), in the pelvis in 8 cases (28.5%), in the middle calyx in 1 case (3.5%), and in the lower calyx in 1 case (3.5%). (Table 1). Stone-free was observed in 10 patients (35.7%) after the first session. After the first session, stone freedom was achieved in 67.5% (5/8) of the pelvic stones. While the second session of RIRS was applied to 14 of the patients who could not be stone-free, ESWL was applied to 1 patient and follow-up was decided for 3 patients. Third session RIRS was not preferred for any patient. The stone-free rate after the second session of RIRS or ESWL was 82%.

RESULTS: RIRS has been increasingly used in the treatment of large stones in recent years. However, in kidney stones of 3 cm or more, additional intervention may be needed as a result of RIRS treatment; We found that the final stone-free rates were reasonable.

Keywords: Kidney Stone, Minimally Invasive Surgery, Retrograde Intrarenal Surgery

Cinsiyet, Taraf, Lokalizasyon, Taş Boyutu

Gender, Side, Localization, Stone Size

Özellikler	Toplam Hasta Sayısı (n=28)
Cinsiyet	Erkek n=16 (%57,1) Kadın n=12 (42,8)
Taraf	Sağ n=14 (%50) Sol n=14 (%50)
Lokalizasyon	Multiple kaliks n=18 (%64,2) Renal Pelvis n=8 (%28,5) Alt Kaliks n=1 (%3,5) Orta Kaliks n=1 (%3,5)
Taş Boyutu (cm)	Ortalama (3,21±0,46) 3 cm n=20 3-3,5 cm n=5 3,5-4 cm n=2 >4 cm n=1
Postoperatif Değerlendirme	Stone Free n=10 (%35,7) Non-Stone Free n=18 (%64,3)
2. Seans RIRS veya ESWL Sonrası Nihai Taşsızlık Oranı	23/28 hasta (%82)

SS-038

Ürolitiyazis Hakkında Son 20 Yılda Yayımlanan ve Yılda 3 veya Daha Fazla Atıf Alan 266 Makalenin Bibliyografik Analizi

Mücahit Çaviş[1], Kemal Gümüş[1], Niyazi Ünlü[1], Burak Köseoğlu[2]
[1]Sincan Eğitim ve Araştırma Hastanesi Üroloji Kliniği
[2]Polatlı Devlet Hastanesi Üroloji Bölümü

AMAÇ: Son yirmi yılda ürolitiyazis alanında yayınlanan ve yüksek atıf alan araştırma makalelerinin bibliyografik analizini yaparak konu dağılımını saptamak ve bu doğrultuda üriner sistem taşlarıyla ilgili güncel yönelimlere dikkat çekerek akademisyenler için yönlendirici olmak amaçlanmıştır.

YÖNTEM: Bu çalışmada; 2022 yılında yayınlanan Avrupa Üroloji Derneği Ürolitiyazis kılavuzunda referans olarak gösterilen 781 bilimsel yayın değerlendirmeye alındı. Makaleler kılavuzda yer alan 22 konu başlığı altında analiz edildi. Kitap bölümü, derleme ve meta-analizler çalışma dışında bırakıldı. Sonrasında her bir yayın Google Akademik veri tabanında Pubmed aracılığı ile incelendi ve aldıkları atıflar kaydedildi. Daha sonra her bir makale için yayın yılından bir sonraki yıldan başlanmak üzere yıllık atıf sayısı [toplam atıf sayısı / 2024- (yayın yılı +1)] formülü kullanılarak belirlendi. Yıllık atıf ortalaması 3 ve üzerinde olan makaleler çalışmaya dahil edildi. Çalışma 1-10 Eylül 2024 tarihleri arasında yapıldı.

BULGULAR: Yıllık atıf sayısı 3 ve üzerinde olan toplam 263 yayın değerlendirmeye alındı. Makalelerin toplam atıf sayısı 39305 idi. Çalışmada en çok kaynak 'metabolik değerlendirme ve rekürrensi önleme' konusunda yer alırken yıllık atıf ortalaması en yüksek olan konu ise 'endoüroloji esnasında radyasyon maruziyeti ve korunma'(25,3) idi. Diğer yıllık atıf ortalaması yüksek olan konu başlıkları, tanısal değerlendirme (15,2), metabolik değerlendirme ve rekürrensi önleme (14,7), medikal ekspulsif tedavi (14,6) ve taş çıkarılmasında genel öneri ve önlemler (10,1) konularıydı. Kaynak sayısı az ve yıllık atıf sayısı düşük olan konular laparoskopi ve açık cerrahi (5,1 atıf /yıl), taş yolu (5,6 atıf /yıl) ve üreteroskopi (retrograd ve antegrad) (5,9 atıf /yıl) idi.

SONUÇ: Ürolitiyazis alanında son yıllarda yüksek atıf alan çalışmalar ağırlıklı olarak radyasyon maruziyeti ve tanısal değerlendirme konuları üzerinde yoğunlaşmaktadır. Endoüroloji esnasında radyasyon maruziyeti ve korunma yollarına olan ilginin nedeni yüksek tedavi başarıları sonrası hasta ve hekim sağlığını korumaya verilen öneme yoğunlaşılması gibi görünmektedir. Tanısal değerlendirme konusu da sürekli gelişen teknoloji ile ilişki olabilir. Yapılan analizin sonucunda cerrahi prosedürlerle ilgili yayınların daha az atıf aldığı gözlenmiştir.

Anahtar Kelimeler: ürolitiyazis, atıf sayısı, bibliyografi

Bibliographic Analysis of 266 Articles on Urolithiasis Published in the Last 20 Years and Cited 3 or More Times Per Year

Mücahit Çaviş[1], Kemal Gümüş[1], Niyazi Ünlü[1], Burak Köseoğlu[2]
[1]Department of Urology Sincan Training and Research Hospital
[2]Department of Urology Polatlı State Hospital

OBJECTIVE: It was aimed to determine the distribution of topics by conducting a bibliographic analysis of highly cited research articles published in the field of urolithiasis in the last twenty years and to guide academicians by drawing attention to current trends in urinary system stones.

METHOD: In this study; 781 scientific publications referenced in the European Association of Urology Urolithiasis guideline published in 2022 were evaluated. The articles were analyzed under 22 subject headings in the guideline. Book chapters, reviews, and meta-analyses were excluded from the study. Afterwards, each publication was examined via Pubmed in the Google Scholar database and the citations they received were recorded. Then, the annual citation count for each article starting from the publication year to the following year was determined using the formula [total citation count / 2024-(publication year +1)]. Articles with an annual citation average of 3 and above were included in the study. The study was conducted between September 1-10, 2024.

CONCLUSIONS: A total of 263 publications with an annual citation count of 3 or more were evaluated. The total citation count of the articles was 39305. The most references in the study were on the subject of 'metabolic evaluation and prevention of recurrence', while the subject with the highest annual citation average was 'radiation exposure and protection during endourology' (25.3). Other subjects with high annual citation averages were diagnostic evaluation (15.2), metabolic evaluation and prevention of recurrence (14.7), medical expulsive therapy (14.6) and general recommendations and precautions in stone removal (10.1). The subjects with few references and low annual citation counts were laparoscopy and open surgery (5.1 citations/year), stone tract (5.6 citations/year) and ureteroscopy (retrograde and antegrade) (5.9 citations/year).

RESULT: In recent years, highly cited studies in the field of urolithiasis have focused mainly on radiation exposure and diagnostic evaluation. The reason for the interest in radiation exposure and protection methods during endourology seems to be the focus on the importance given to protecting patient and physician health after high treatment successes. The issue of diagnostic evaluation may also be related to the constantly developing technology. As a result of the analysis, it was observed that publications related to surgical procedures were cited less.

Keywords: urolithiasis, citation count, bibliography

SS-039

Üreteroskopi Sonrası Gelişen Postoperatif Ateş için İnflamatuar Burden İndeksi ve CRP/Lenfosit Oranının Prediktif Değeri

Rıdvan Kayar[1], Emre Tokuç[2], Samet Demir[2], Emrah Özsoy[3], Kemal Kayar[2], Metin İshak Öztürk[2]
[1]SBÜ Van Eğitim ve Araştırma Hastanesi, Üroloji Kliniği, Van
[2]SBÜ Haydarpaşa Numune SUAM, Üroloji Kliniği, İstanbul
[3]Özel Ünye Çakırtepe Hastanesi, Ordu

AMAÇ: Üreteroskopi (URS) cerrahisi sonrasında gelişen postoperatif ateşi öngörmede İnflamatuar Burden İndeksi (IBI) ve C-reaktif protein/lenfosit oranının (CLO) prediktif değerini değerlendirmek.

GEREÇ VE YÖNTEMLER: Çalışmaya, Ocak 2024 ile Temmuz 2024 tarihleri arasında hastanemizde üreter taşları nedeniyle URS uygulanan 143 hasta dahil edildi. Preoperatif IBI ve CLO değerleri hesaplandı ve postoperatif ateş kaydedildi. Bu biyobelirteçlerin prediktif doğruluğunu belirlemek için ROC analizi yapıldı. Hastalar, postoperatif ateşin varlığına veya yokluğuna göre iki gruba ayrıldı.

BULGULAR: Gruplar arasında preoperatif IBI ve CLO değerleri açısından istatistiksel olarak anlamlı fark vardı (sırasıyla $p = 0.032$ ve $p = 0.021$). IBI için optimal eşik değeri 55.92 olup, bu değer %61.1 duyarlılık ve %68.8 özgüllük gösterdi. CLO için eşik değeri 9.24 olup, %58.7 duyarlılık ve %58.8 özgüllük gösterdi. ROC analizi, hem IBI'nin (AUC: 0.661) hem de CLO'nUn (AUC: 0.673) URS sonrası postoperatif ateşi öngörmede anlamlı prediktörler olduğunu ortaya koydu.

SONUÇ: Çalışmamız, hem IBI hem de CLO'nUn URS uygulanan hastalarda postoperatif ateşi öngörmede değerli biyobelirteçler olduğunu göstermektedir. Bu bulguların doğrulanması için daha büyük ölçekli, çok merkezli prospektif çalışmalara ihtiyaç vardır.

Anahtar Kelimeler: İnflamatuar Burden İndeks, CRP/lenfosit oranı, Postoperatif Ateş, Üreteroskopi, Üriner Sistem Taşları.

The Predictive Value of Inflammatory Burden Index and CRP/Lymphocyte Ratio for Postoperative Fever Following Ureteroscopy

Rıdvan Kayar[1], Emre Tokuç[2], Samet Demir[2], Emrah Özsoy[3], Kemal Kayar[2], Metin İshak Öztürk[2]
[1]Department of Urology, SBU Van Education and Research Hostpital, Van, Turkey
[2]Department of Urology, SBU Haydarpaşa Numune SUAM, İstanbul, Turkey
[3]Ünye Çakırtepe Private Hospitel, Ordu, Turkey

OBJECTIVE: To evaluate the predictive value of Inflammatory Burden Index (IBI) and C-reactive protein/lymphocyte ratio (CLR) in predicting postoperative fever following ureteroscopy (URS) surgery.

MATERIAL-METHODS: This study included 143 patients who underwent URS for ureteral stones in our hospital between January 2024 and July 2024. Preoperative IBI and CLR values were calculated, and postoperative fever was recorded. ROC analysis was performed to determine the predictive accuracy of these biomarkers. The patients were divided into two groups based on the presence or absence of postoperative fever.

RESULTS: There was a statistically significant difference between groups in terms of preoperative IBI and CLR values (p = 0.032 and p = 0.021, respectively). The optimal cutoff value for IBI was 55.92, with a sensitivity of 61.1% and specificity of 68.8%. For CLR, the cutoff value was 9.24, with a sensitivity of 58.7% and specificity of 58.8%. ROC analysis demonstrated that both IBI (AUC: 0.661) and CLR (AUC: 0.673) are significant predictors of postoperative fever after URS.

CONCLUSION: Our study suggests that both IBI and CLR are valuable biomarkers for predicting postoperative fever in patients undergoing URS. Further large-scale, multicenter prospective studies are needed to validate these findings.

Keywords: Inflammatory Burden Index, CRP/lymphocyte ratio, Postoperative Fever, Ureteroscopy, Urinary Tract Stones.

IBI ve CLR'nin Üreteroskopi Ameliyatı Sonrası Ateşi Öngörmedeki Etkisinin ROC Analiz Sonuçları

ROC Analysis Results of the Impact of IBI and CLR on Predicting Fever Following URS Surgery

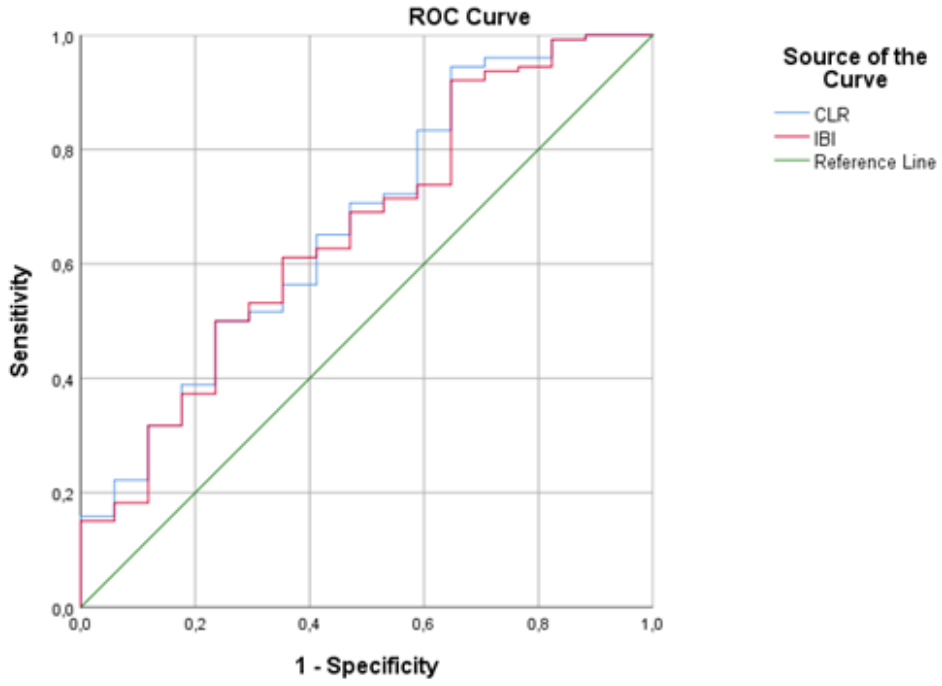

Üreteroskopi Ameliyatı Sonrası Postoperatif Ateşi Öngörmede Hematolojik Biyobelirteçlerin Etkisi

	Mean±Sd	p
NLR	31.77±9.11	0.193
PLR	32.40±9.29	0.359
SII	31.79±8.15	0.579
IBI	31.25±10.15	0.032
CLR	31.44±9.08	0.021

The Impact of Hematological Biomarkers on Predicting Postoperative Fever Following URS Surgery

	Mean±Sd	p
NLR	31.77±9.11	0.193
PLR	32.40±9.29	0.359
SII	31.79±8.15	0.579
IBI	31.25±10.15	0.032
CLR	31.44±9.08	0.021

SS-040

Radyolojik Parametreler Üreter Erişim Kılıfı Yerleştirmesinde Başarısızlık Öngörüsüne Yardımcı Olabilir mi?

Erhan Erdoğan[1], Taha Yusuf Kuzan[1], Emre Burak Şahinler[1], Fatih Kanberoğlu[1], Mehmet Uslu[2], Özgür Arıkan[3], Resul Sobay[4], Alper Aşık[1], Kemal Sarıca[1]
[1]Sancaktepe Şehit Prof Dr İlhan Varank Eğitim ve Araştırma Hastanesi, Üroloji Kliniği İstanbul
[2]Kafkas Üniversitesi, Üroloji Anabilim Dalı, Kars
[3]Göztepe Prof Dr Süleyman Yalçın Şehir Hastanesi, Üroloji Kliniği, İstanbul
[4]Ümraniye Eğitim ve Araştırma Hastanesi, Üroloji Kliniği, İstanbul

GİRİŞ: Çalışmanın amacı retrograd intrarenal cerrahi (RIRS) sırasında üreter erişim kılıfı (UAS) yerleştirmesinin başarısızlık öngörüsü için radyolojik parametrelerin kullanılıp kullanılamayacağını araştırmaktır.

METOD: Bu çalışma, Ocak 2023 ile Aralık 2023 arasında UAS yerleştirmesinde başarısız olan 49 hasta ile başarılı yerleştirme yapılan 49 kontrol hastası içermektedir. İki grup arasında yaş, cinsiyet, vücut kitle indeksi (VKİ), kontrastsız bilgisayarlı tomografi (NCCT) ve böbrek-üreter-mesane (BUM) radyografileri karşılaştırıldı. Pelvik giriş anteroposterior (AP) çapı, pelvik çıkış AP çapı ve interspinöz mesafe çapı ölçümleri NCCT'den alındı, pelvik AP çapı ve pelvik lateral çapı ise BUM radyografisinden ölçüldü.

SONUÇ: Yaş, cinsiyet, VKİ, AP pelvik giriş çapı, AP pelvik çıkış çapı ve interspinöz mesafe çapı açısından gruplar arasında anlamlı fark bulunmadı ancak, KUB radyografisinde ölçülen pelvik AP çapı ve pelvik lateral çapı değerleri arasında istatistiksel olarak anlamlı bir fark bulundu.

TARTIŞMA: KUB radyografilerinde ölçülen pelvik AP çapı ve pelvik lateral çapı değerleri, RIRS sırasında UAS yerleştirmesinin başarısızlık olasılığını potansiyel olarak öngörebilir. Daha net veriler elde etmek için geniş hasta gruplarını içeren ilave çalışmalara ihtiyaç vardır.

Anahtar Kelimeler: Üreter Erişim Kılıfı, Retrograd İntrarenal Cerrahi, Direkt Üriner Sistem Grafisi

Could Radiological Parameters Help to Predict the Failure of Ureteral Access Sheath Placement

Erhan Erdoğan[1], Taha Yusuf Kuzan[1], Emre Burak Şahinler[1], Fatih Kanberoğlu[1], Mehmet Uslu[2], Özgür Arıkan[3], Resul Sobay[4], Alper Aşık[1], Kemal Sarıca[1]
[1]Department of Urology, Sancaktepe Sehit Prof. Dr. Ilhan Varank Research and Training Hospital, Istanbul, Turkey
[2]Department of Urology Kafkas University School of Medicine, Kars, Turkey
[3]Department of Urology, Goztepe Prof. Dr. Suleyman Yalcın City Hospital, Istanbul, Turkey
[4]Department of Urology, Umraniye Training and Research Hospital, Istanbul, Turkey

INTRODUCTION: To identify the radiological parameters which may help to predict the success of ureteral access sheath (UAS) placement during retrograde intrarenal surgery (RIRS).

METHODS: The study included 49 patients in whom failure ureteral access sheath placement in RIRS and 49 control group patients who were successfully placement between January 2023 and December 2023. The age, gender, body mass index (BMI), non-contrast computed tomography (NCCT), and kidney ureter bladder (KUB) radiographs were compared between the two groups. Measurements of the anteroposterior (ap) diameter of the pelvic inlet, anteroposterior diameter of the pelvic outlet, interspinous distance diameter were taken from non-contrast computed tomography (NCCT), while pelvic anteroposterior diameter and pelvic lateral diameter were measured from kidney ureter bladder (KUB) radiography.

RESULT: There were no significant differences between the groups in age, gender, body mass index, ap pelvic inlet diameter, ap pelvic outlet, and interspinous distance diameter. However, a statistically significant difference was found between the pelvic ap diameter and pelvic lateral diameter values measured on the KUB radiography.

CONCLUSION: The values for pelvic ap diameter and pelvic lateral diameter measured in the KUB radiographs can be used to predict the likelihood of UAS passage during RIRC procedures. However, further studies with larger patient groups are needed to establish a cut-off value.

Keywords: Ureteral Access Sheat, Retrograde Intrarenal Surgery, Kidney Ureter Bladder

SS-041

Konjenital penil kurvatür hastalarının tunika albuginea dokusunda RhoA, ROCK1 ve ROCK2 genlerinin ekspresyon düzeylerinin araştırılması

Mustafa Sesli, Mert Başaranoğlu, Selahittin Çayan, Ebru Derici Eker, Kansu Buyukafsar
Mersin Üniversitesi Tıp Fakültesi

Konjenital penil kurvatur (KPK), doğuştan gelen ve genellikle ergenlik döneminde fark edilen bir penil eğrilik durumudur. Bu durum, penisin normal cinsel fonksiyonunu olumsuz etkileyebilir ve hastaların yaşam kalitesini düşürebilir. KPK'nin patofizyolojisi tam olarak anlaşılmamış olup, tunika albuginea dokusunda fibrozis ve genetik faktörlerin önemli rol oynayabileceği düşünülmektedir. Bu çalışmada, RHOA, ROCK1 ve ROCK2 genlerinin KPK'deki rolünü incelemek amaçlanmıştır.

Çalışmamıza 15 KPK hastası ve 37 kontrol grubu (Peyronie hastalığı ve erektil disfonksiyon hastası) hastası dahil edilmiştir. Hastalardan alınan tunika albuginea doku örnekleri, gen ekspresyon seviyelerini belirlemek için kantitatif polimeraz zincir reaksiyonu (qPZR) yöntemi kullanılarak analiz edilmiştir. İstatistiksel analizler, gen ifadelerinin gruplar arasındaki farklılıklarını belirlemek amacıyla yapılmıştır.

KPK grubunun yaş ortalaması kontrol grubunun yaş ortalamasından daha düşük bulunmuştur ($p<0,001$). Erektil disfonksiyon, hipertansiyon ve diyabetes mellitus kontrol grubunda daha yüksek oranda gözlenmiştir ($p<0,05$). ROCK2 gen ifadesi, KPK hastalarında kontrol grubuna göre anlamlı derecede yüksek bulunmuştur ($p=0.010$). Diğer yandan, RHOA ve ROCK1 gen ifadeleri gruplar arasında anlamlı bir fark göstermemiştir.

Çalışmamızın bulguları, ROCK2'nin KPK gelişiminde önemli bir rol oynayabileceğini ve bu genin gelecekteki terapötik müdahaleler için potansiyel bir hedef olabileceğini düşündürmektedir. Ek olarak, RHOA ve ROCK1 gen ifadelerinin KPK üzerinde belirgin bir etkisi olmadığı görülmektedir. Çalışmamızın bulguları, KPK'nin moleküler mekanizmalarının daha iyi anlaşılmasına ve tedavi stratejilerinin geliştirilmesine katkı sağlayabilir. Çalışmamız, Mersin Üniversitesi Bilimsel Akademik Proje (BAP) araştırma fonu tarafından 2022-2-TP3-4756 proje numarası ile desteklenmiştir.

Anahtar Kelimeler: Erektil disfonksiyon, Konjenital penil kurvatur, Peyronie Hastalığı, RHOA, ROCK1, ROCK2

Investigation of Expression Levels of RHOA, ROCK1 And ROCK2 Genes in Tunica Albuginea Tissue of Patients with Congenital Penile Curvature

Mustafa Sesli, Mert Başaranoğlu, Selahittin Çayan, Ebru Derici Eker, Kansu Buyukafsar
Mersin University Faculty of Medicine

Congenital penile curvature (CPC) is a congenital condition typically noticeable during adolescence, characterized by penile curvature. This condition can negatively impact the normal sexual function of the penis and reduce the quality of life for patients. The pathophysiology of CPC is not fully understood, but fibrosis and genetic factors in the tunica albuginea tissue are thought to play significant roles. This study aims to investigate the roles of the RHOA, ROCK1, and ROCK2 genes in CPC.

Our study included 15 CPC patients and 37 control group patients (patients with Peyronie's disease and erectile dysfunction). Tissue samples of the tunica albuginea obtained from the patients were analyzed using quantitative polymerase chain reaction (qPCR) to determine gene expression levels. Statistical analyses were performed to identify differences in gene expressions between the groups.

The mean age of the CPC group of patients was found to be lower than the mean age of the control group ($p<0.001$). Erectile dysfunction, hypertension, and diabetes mellitus were observed at higher rates in the control group ($p<0.05$). ROCK2 gene expression was found to be significantly higher in CPC patients compared to the control group ($p=0.010$). On the other hand, RHOA and ROCK1 gene expressions did not show significant differences between the groups.

The results of our study suggest that ROCK2 may play an important role in the development of CPC and that this gene could be a potential target for future therapeutic interventions. Additionally, the expressions of RHOA and ROCK1 genes do not appear to have a significant impact on CPC. Our findings may contribute to a better understanding of the molecular mechanisms underlying CPC and the development of treatment strategies. This study was supported by the Scientific Academic Project (BAP) research fund of Mersin University with project number 2022-2-TP3-4756.

Keywords: Congenital penile curvature, Erectile dysfunction, Peyronie's disease, RHOA, ROCK1, ROCK2

KPK, penil protez ve PH gruplarında RhoA ROCK1 ve ROCK2 gen ifadeleri

The expression of RhoA, ROCK1, and ROCK2 genes in the penile prosthesis and PH groups

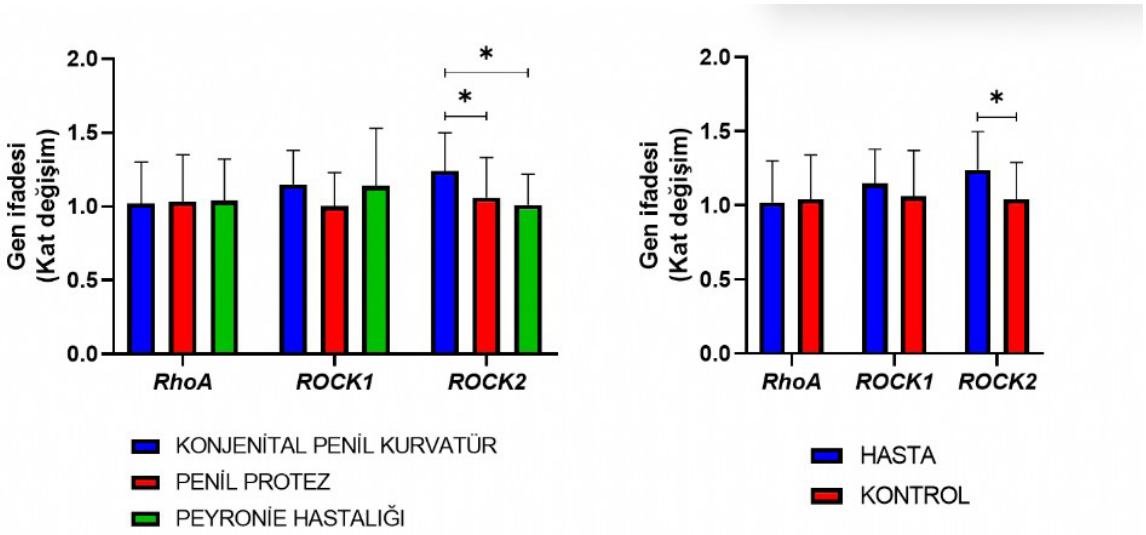

KPK grubunda ROCK2 gen ifadeleri PH ve penil protez grubuna kıyasla anlamlı olarak yüksek bulunurken (sırasıyla p=0,016 ve p=0,037), RHOA ve ROCK1 gen ifadesi seviyeleri tüm gruplarda benzer bulunmuştur
In the CPC group, ROCK2 gene expression was found to be significantly higher compared to the PH and penile prosthesis groups (p=0.016 and p=0.037, respectively), while RHOA and ROCK1 gene expression levels were found to be similar across all groups.

Katılımcıların yaş, penis eğrilik derecesi, total testosteron seviyeleri

	KONJENİTAL PENİL KURVATÜR		KONTROL		p değeri
	n	Ort±ss	n	Ort±ss	
Yaş (yıl)	15	24,60±11,97	38	55,29±8,45	<0,001
Eğrilik derecesi	15	64,67±24,38	18	56,11±16,50	0,240
Total Testosteron	10	5,53±1,13	27	4,74±3,55	0,463

Participants' age, degree of penile curvature, and total testosterone levels.

	CONGENITAL PENILE CURVATURE		CONTROL		p value
	n	Mean±SS	n	Mean±SS	
Age (years)	15	24,60±11,97	38	55,29±8,45	<0,001
Degree of Curvature	15	64,67±24,38	18	56,11±16,50	0,240
Total Testosterone	10	5,53±1,13	27	4,74±3,55	0,463

SS-042

Aşırı Aktif Mesane ve Erektil Disfonksiyon arasında bir ilişki var mıdır? Prospektif Cross-Sectional Study

Nart Görgü[1], Güngör Bingöl[2]
[1]Bandırma Onyedi Eylül Üniversitesi Tıp Fakültesi, Üroloji Anabilim Dalı, Balıkesir
[2]Bandırma Eğitim ve Araştırma Hastanesi

GİRİŞ: Erektil disfonksiyon (ED), cinsel aktivite sırasında peniste ereksiyonun olmaması veya sürdürülememesi ile karakterize cinsel işlev bozukluğudur. Yetişkin erkekler arasında oldukça yaygın bir hastalıktır ve insidansı da yaşlanma ile beraber artmaktadır. Massachusetts Erkeklerde Yaşlanma Çalışmasına göre, ED'nin genel prevalansı yaşla birlikte artmaktadır. 40 yaşındaki erkeklerin yaklaşık %40'ının bir dereceye kadar ED yaşadığı tahmin edilmektedir ve bu oran ilerleyen yaşla birlikte artmaya devam etmektedir. ED ile ilgili epidemiyolojik çalışmalarda başlıca risk faktörleri; 1- ürolojik ve androlojik risk faktörleri, 2- kardiyovasküler ve metabolik risk faktörleri, 3- psikiyatrik hastalıklar ve 4- yaşam şekline bağlı risk faktörleri olarak 4 kategoriye ayrılmıştır. Ürolojik ve androlojik risk faktörleri başlığından ED'nin alt üriner sistem semptomları (LUTS) ile ilişkisi epidemiyolojik çalışmalar ve potansiyel ortak biyolojik mekanizmalar ile doğrulanmaktadır. ED'nin AAM (Aşırı Aktif Mesane) semptomları ile güçlü bir ilişkisi olduğu da belirtilmiştir. AAM erkeklerin %11.8-27.2'sini etkilemektedir. Aşırı aktif mesanenin de ED gibi yaş ile beraber görülme sıklığı artmaktadır. Aynı zamanda her iki hastalıkta sağlıkla ilgili yaşam kalitesini olumsuz etkilemektedir.

Yapılan deneysel çalışmalarda; AAM tedavisinde kullanılan mirabegronun alfa-1 adreno reseptör blokajı yolu ile kospus kavernozumların gevşemesine neden olması ve tip 5 PDH inhibitörü olan avanafilin, potasyum klorür ile aktive edilmiş detrüsörün aktivasyonunu engellediği gösterilmiştir. Hem deneysel çalışmalar hem de ED'nin LUTS ile ilişkisi, iki ürolojik hastalığın birbirinin risk faktörü veya komorbid durum olabileceğini düşündürmektedir.

Bu cross-sectional prospektif çalışmamızda AAM ve ED ilişkisini, klinik yansımalarını ve AAM'nin ED için risk oranını (odds ratio) araştırdık.

YÖNTEM: Ocak 2024 -Temmuz 2024 tarihleri arasında üroloji polikliniğeAAM şikayetleri ile başvuran (ilk kez AAM tanısı almış ve daha önce hiç antikolinerjik tedavi uygulanmamış) 60 hasta ile, ürolojik şikayeti olmayan 66 kontrol hastası çalışmaya alındı. Hastaların yaş, boy, kilo, Vücut Kitle İndeksi (VKİ), komorbid hastalık durumları, sigara içiciliği sorgulandı. ED için değerlendirmede uluslararası erektil fonksiyon indeksi anketinin 5 soruluk versiyonu (IIEF-5), AAM için değerlendirmede OAB-V8 (Aşırı Aktif Mesane Sorgulama Formu – V8) formu kullanılarak değerlendirilmiştir. PDE-5 inhibitörü kullandığını belirten, aktif üriner sistem enfeksiyonu, interstisyel sistit varlığı, nörojen mesane varlığı, aşırı sıvı alımı ile diüretik ve benzeri ilaç kullanımı varlığı olan hastalar çalışmaya dâhil edilmedi.

BULGULAR: Prospektif Cross-Sectional çalışmamızda 60 AAM tanılı (Grup-1), 66 kişi de kontrol grubu (Grup-2) olmak üzere çalışmaya toplam 126 hasta alındı. Grup-1'in yaş ortalaması 44.30±12.63 yıl, Grup-2'nin 40.15±13.41 yıl olarak saptandı. BMI değerleri Grup-1'in 27.95±5.85 kg/m2, Grup-2'nin 26.62±4.68 kg/m2 idi. Yaş ve BMI değerleri açısından gruplar arasında fark yoktu (p=0.056, p=0.073). IIEF-5 skorları Grup-2'de (20.52±3.51) Grup-1'e (18.17±5.46) göre daha yüksek saptandı (p=0.036). Diyabet, hipertansiyon komorbidite durumları ve sigara kullanımı açısından gruplar arasında fark saptanmadı. Gruplar arasında IIEF-5 formu sorularına verdiği yanıtlar incelendiğinde; soru 2, soru 3 ve soru 5 sorularında AAM hastalarının kontrol hastalarına göre daha düşük skorlara sahip olduğu saptandı.

AAM hastalarının OAB-V8 skoru ile IIEF-5 skoru arasında yapılan korelasyon analizinde; OAB-V8 skoru arttıkça IIEF-5 skorunun azaldığı (erektil disfonksiyon geliştiği) saptanmıştır. OAB-V8 sorgulama formu soruları ile IIEF-5 skorları arasında yapılan korelasyon analizinde; IIEF-5 skorları ile Night time urination ve Waking up at night because you had to urinate soruları arasında istatistiksel anlamlı korelasyon saptandı. OAB-V8 skoru ile IIEF-5 skoru arasında yapılan lineer regresyon analizinde; OAB-V8 skorunun her 1 birimlik artışının IIEF-5 skorunu düşürme riski (odss) 0.164 olarak saptanmıştır.

SONUÇ: AAM ve ED yaşla birlikte görülme sıklığı artan hastalıklardır. AAM ED için bir risk faktörüdür. AAM'ye sahip ED'li hastalar penetrasyon için sertlik sağlama ve sertliği sürdürme ile cinsel tatminde zorluklar yaşamaktadır. Noktüri semptomlarının varlığı AAM hastalarında ED için dikkat çekicidir. ED tedavisinde AAM etkisi ihmal edilmemeli ve AAM'ye sahip ED'li hastaların AAM tedavisi sonrası Erektil fonksiyonlarını sorgulayan çalışmalara ihtiyaç vardır.

Anahtar Kelimeler: Erektil Disfonksiyon, Aşırı Aktif Mesane, IIEF-5

33. Ulusal Üroloji Kongresi
29 Ekim-01 Kasım 2024 Susesi Luxury Resort, Antalya

Is there a relationship between Overactive Bladder and Erectile Dysfunction? Prospective Cross-Sectional Study

Nart Görgü[1], Güngör Bingöl[2]
[1]Department of Urology, Bandırma Onyedi Eylül University, Faculty of Medicine,Balıkesir, Turkey
[2]Department of Urology, Bandırma Training and Research Hospital

INTRODUCTION: Erectile dysfunction (ED) is a sexual dysfunction characterized by the absence or inability to maintain an erection of the penis during sexual activity. It is a very common disease among adult men and its incidence increases with aging. According to the Massachusetts Male Aging Study, the overall prevalence of ED increases with age. It is estimated that approximately 40% of men over the age of 40 experience some degree of ED, and this rate continues to increase with advancing age. The main risk factors in epidemiological studies on ED are; It is divided into 4 categories: 1- urological and andrological risk factors, 2- cardiovascular and metabolic risk factors, 3- psychiatric diseases and 4- lifestyle-related risk factors. The relationship between ED and lower urinary tract symptoms (LUTS) under the heading of urological and andrological risk factors is confirmed by epidemiological studies and potential common biological mechanisms. It has also been stated that ED has a strong relationship with OAB (Overactive Bladder) symptoms. OAB affects 11.8-27.2% of men. The incidence of overactive bladder, like ED, increases with age. At the same time, both diseases negatively affect health-related quality of life.

In experimental studies; It has been shown that mirabegron, used in the treatment of OAB, causes relaxation of the vault cavernosum through alpha-1 adreno receptor blockade, and avanafil, a type 5 PDH inhibitor, prevents the activation of the detrusor activated by potassium chloride. Both experimental studies and the association of ED with LUTS suggest that the two urological diseases may be risk factors or comorbid conditions of each other. In this cross-sectional prospective study, we investigated the relationship between OAB and ED, its clinical implications, and the odds ratio of OAB for ED.

METHOD: Between January 2024 and July 2024, 60 patients who applied to the urology outpatient clinic with OAB complaints (who were diagnosed with OAB for the first time and had never received anticholinergic treatment before) and 66 control patients without urological complaints were included in the study. The patients' age, height, weight, Body Mass Index (BMI), comorbid disease conditions, and smoking status were questioned. The 5-question version of the international erectile function index questionnaire (IIEF-5) was used in the evaluation for ED, and the OAB-V8 (Overactive Bladder Inquiry Form – V8) form was used in the evaluation for OAB. Patients who stated that they were using PDE-5 inhibitors, had active urinary tract infection, interstitial cystitis, neurogenic bladder, excessive fluid intake, and diuretic and similar drug use were not included in the study.

In our prospective Cross-Sectional study, a total of 126 patients were included in the study, 60 of whom were diagnosed with OAB (Group-1) and 66 of whom were in the control group (Group-2). The average age of Group-1 was 44.30±12.63 years, and Group-2 was 40.15±13.41 years. BMI values were 27.95±5.85 kg/m2 in Group-1 and 26.62±4.68 kg/m2 in Group-2. There was no difference between the groups in terms of age and BMI values ($p = 0.056$, $p = 0.073$). IIEF-5 scores were found to be higher in Group-2 (20.52±3.51) than in Group-1 (18.17±5.46) ($p=0.036$). There was no difference between the groups in terms of diabetes, hypertension comorbidities and smoking.

When the answers to IIEF-5 form questions between the groups are examined; It was determined that OAB patients had lower scores than control patients in question 2, question 3 and question 5. In the correlation analysis between OAB-V8 score and IIEF-5 score of OAB patients; It was found that as the OAB-V8 score increases, the IIEF-5 score decreases (erectile dysfunction develops). In the correlation analysis between OAB-V8 inquiry form questions and IIEF-5 scores; A statistically significant correlation was detected between IIEF-5 scores and the Night time urination and Waking up at night because you had to urinate questions. In the linear regression analysis performed between OAB-V8 score and IIEF-5 score; The risk (odss) of decreasing the IIEF-5 score for each 1 unit increase in the OAB-V8 score was found to be 0.164.

RESULTS: OAB and ED are diseases whose prevalence increases with age. OAB is a risk factor for ED. ED patients with OAB experience difficulties in achieving and maintaining erection for penetration and sexual satisfaction. The presence of nocturia symptoms is notable for ED in OAB patients. The effect of OAB in the treatment of ED should not be neglected and there is a need for studies examining the erectile functions of patients with ED after OAB treatment.

Keywords: Erectile Dysfunction, Overactive Bladder, IIEF-5

SS-043

Trigliserid Glukoz İndeksi Erektil Disfonksiyonun Şiddetini Öngörebilir mi?

Taha Burak Bulut, Emrah Okucu, Ugur Yucetas, Hüseyin Aytaç Ateş
Sağlık Bilimleri Üniversitesi, İstanbul Eğitim ve Araştırma Hastanesi Üroloji Ana Bilim Dalı, İstanbul

AMAÇ: Erektil Disfonksiyon(ED) şikayeti ile başvuran hastaların rutin incelemeleri sırasında yapılan kan analizlerindeki değerlerden Trigliserid ve Glukoz oranı hesaplanmış olup erektil disfonksiyon için IIEF skor sonucuna göre bulunan erektil disfonksiyon şiddeti ile bu indeksin arasındaki ilişkinin değerlendirilmesi amaçlanmıştır.

MATERYAL-METOD: Retrospektif verilerle yapılan çalışmamıza İstanbul Eğitim ve Araştırma Hastanesi polikliniğine 2013-2023 yılları arasında Erektil Disfonksiyon şikayeti ile başvuran ve başvuru esnasında IIEF-5 sorgulama formu doldurulup sisteme kayıt edilen, ek olarak ED etyolojisine yönelik rutin kan serum tetkikleri yapılan, yaş aralığı 18-75 olan ve daha önce ED tanısı almamış toplam 230 hasta dahil edildi. Hastanemiz veritabanı kayıtlarına göre Tip 1 DM hastaları,ileri kardiyak hastalık öyküsü olanlar, onkolojik hastalık öyküsü olanlar, psikiyatrik hastalık öyküsü olanlar çalışmaya dahil edilmedi.

BULGULAR: IIEF- 5 Skorlama sistemine göre; 5-7 şiddetli ED, 8-11 orta ED, 12-16hafif-orta ED, 17-21 hafif ED ve 22-25 arası semptom skoru olan grup ED olmayan gruplar olarak belirlenmiştir. Gruplar arasında hastaların yaşı anlamlı ($p>0.05$) farklılık göstermemiştir. ED olan grupta BMI değeri, bel çevresi ED olmayan gruptan anlamlı ($p<0.05$) olarak daha yüksekti. ED olan ve olmayan gruplar arasında sigara kullanım oranı anlamlı ($p>0.05$) farklılık göstermemiştir. ED olan grupta açlık kan şekeri, ALT, trigliserit değeri ED olmayan gruptan anlamlı ($p<0.05$) olarak daha yüksekti. ED olan grupta AST, total testosteron değeri ED olmayan gruptan anlamlı ($p<0.05$) olarak daha düşüktü. ED olan grupta TyG indeksi anlamlı ($p<0.05$) olarak daha yüksek, IIEF skoru ise ED olmayan gruptan anlamlı ($p<0.05$) olarak daha düşüktü. Şiddetli ED, orta ED, orta-hafif ED ve hafif ED olan gruplarda TyG indeksi kontrol grubundan anlamlı ($p<0.05$) olarak daha yüksekti. Şiddetli ED grubunda TyG indeksi orta-hafif ED ve hafif ED olan gruplardan anlamlı ($p<0.05$) olarak daha yüksekti. Şiddetli ED ve orta ED grupları arasında TyG indeksi anlamlı ($p<0.05$) farklılık göstermemiştir. Orta ED grubunda TyG indeksi orta-hafif ED ve hafif ED olan gruplardan anlamlı ($p<0.05$) olarak daha yüksekken orta-hafif ED ve hafif ED grupları arasında TyG indeksi anlamlı ($p<0.05$) farklılık göstermemiştir.

SONUÇ: Çalışmamızdan elde ettiğimiz sonuçlara göre TyG indeksi, ED şiddeti ile yüksek korelasyon gösteren oldukça basit bir yöntem olarak görülmektedir. Bizler ED tanı aşamasında ve takibinde TyG İndeksinin kullanımının dikkate değer olduğunu bu çalışmayla ortaya koyduğumuzu düşünmekle birlikte daha geniş örneklemin olduğu prospektif çalışmalarla bu sonucun desteklenmesine ihtiyaç vardır.

Anahtar Kelimeler: Erektil Disfonksiyon, Trigliserit/Glukoz İndeks,IIEF-5,

33. Ulusal Üroloji Kongresi
29 Ekim-01 Kasım 2024 Susesi Luxury Resort, Antalya

Can Triglyceris-Glukoz Index Be Used to Predict Severity of Erectyle Dysfunction?

Taha Burak Bulut, Emrah Okucu, Ugur Yucetas, Hüseyin Aytaç Ateş
Department of Urology, University of Health Science Istanbul Training and Research Hospital, Istanbul

OBJECTIVE: The triglyceride and glucose ratio was calculated from the blood analysis values performed during routine examinations of patients presenting with complaints of erectile dysfunction (ED). The aim was to evaluate the relationship between the severity of erectile dysfunction, based on the International Index of Erectile Function (IIEF) score, and this index.

MATERIAL-METHOD: A total of 230 patients, aged between 18-75, who applied to the Istanbul Education and Research Hospital outpatient clinic with complaints of erectile dysfunction between 2013-2023, filled out the IIEF-5 questionnaire during their visit, and had routine blood serum tests performed to determine the etiology of ED, were included in our retrospective study. According to our hospital's database records, patients with Type 1 Diabetes Mellitus, a history of advanced cardiac disease, a history of oncological diseases, or a history of psychiatric diseases were excluded from the study.

RESULTS: According to the IIEF-5 scoring system: 5-7 points were categorized as severe ED, 8-11 as moderate ED, 12-16 as mild-moderate ED, 17-21 as mild ED, and 22-25 as the non-ED group. There was no significant ($p>0.05$) age difference between the groups. The BMI and waist circumference values in the ED group were significantly ($p<0.05$) higher than those in the non-ED group. There was no significant ($p>0.05$) difference in smoking rates between the ED and non-ED groups. Fasting blood glucose, ALT, and triglyceride levels in the ED group were significantly ($p<0.05$) higher than in the non-ED group. AST and total testosterone levels in the ED group were significantly ($p<0.05$) lower than in the non-ED group. The TyG index was significantly ($p<0.05$) higher, and the IIEF score was significantly ($p<0.05$) lower in the ED group compared to the non-ED group. The TyG index was significantly ($p<0.05$) higher in the severe ED, moderate ED, mild-moderate ED, and mild ED groups compared to the control group. The TyG index was significantly ($p<0.05$) higher in the severe ED group compared to the mild-moderate and mild ED groups. There was no significant ($p<0.05$) difference in the TyG index between the severe and moderate ED groups. In the moderate ED group, the TyG index was significantly ($p<0.05$) higher than in the mild-moderate and mild ED groups, while there was no significant ($p<0.05$) difference between the mild-moderate and mild ED groups.

CONCLUSION: Based on the results of our study, the TyG index appears to be a simple method that shows a high correlation with the severity of ED. We believe that the use of the TyG index in the diagnosis and follow-up of ED is noteworthy, and further prospective studies with larger sample sizes are needed to support this conclusion.

Keywords: Erectyle Dysfunction, Tryglyserid/Glukoz Index, IIEF-5

tablo 1 ve 2
table 1 and 2

Tablo-1

	Erektil Disfonksiyon (-)		Erektil Disfonksiyon (+)		p
	Ort.±ss/n-%	Medyan	Ort.±ss/n-%	Medyan	
Açlık Kan Şekeri	97.7 ± 16.9	93.0	114.2 ± 50.6	101.0	***0.006*** [m]
AST	25.5 ± 12.6	22.0	21.4 ± 7.1	20.0	***0.011*** [m]
ALT	25.0 ± 20.9	17.0	27.1 ± 14.6	23.0	***0.008*** [m]
Total Kolesterol	188.8 ± 44.5	192.0	195.8 ± 45.8	191.0	0.479 [m]
LDL-Kolesterol	126.9 ± 40.5	125.0	125.7 ± 34.8	124.0	0.837 [t]
Trigliserit	125.7 ± 78.0	104.0	182.8 ± 147.4	151.0	***0.000*** [m]
GGT	35.0 ± 32.5	26.5	31.4 ± 18.0	26.0	0.885 [m]
Total Testosteron (ng/ml)	4.08 ± 1.15	3.87	3.65 ± 1.43	3.44	***0.007*** [m]
Karaciğer Boyutu	171.9 ± 14.8	166.0	161.6 ± 17.1	160.0	0.084 [m]
TyG İndeks	4.63 ± 0.27	4.60	4.86 ± 0.34	4.81	***0.000*** [m]
IIEF Skoru	22.7 ± 0.6	23.0	12.0 ± 4.0	12.0	***0.000*** [m]

[t]Bağımsız örneklem t test / [m] Mann-whitney u test / [X²] Ki-kare test

Tablo-2

	TyG İndeks			p
	Min-Mak	Medyan	Ort.±ss	
[0] Kontol Grubu [1234]	4.04 - 5.40	4.60	4.63 ± 0.27	
[1] Şiddeti ED [34]	4.45 - 6.52	4.89	5.06 ± 0.47	
[2] Orta ED [34]	4.20 - 5.64	4.84	4.88 ± 0.28	***0.000*** [K]
[3] Orta-Hafif ED	4.18 - 5.95	4.71	4.80 ± 0.35	
[4] Hafif ED	4.37 - 5.13	4.76	4.75 ± 0.20	

[K] Kruskal-wallis (Mann-whitney u test)

demografik veriler lab bulguları ve ED şiddetine göre karşılaştırma
Comparison of demographic data according to lab findings and ED severity

SS-044

Tek Merkezde Yapılan Rigicon Penil Protez İmplantasyonunun Ara Dönem Sonuçları: Türkiye'deki En Büyük Vaka Serisi

Muhammet İhsan Karaman[1], Rasim Güzel[1], Duygu Kırkık[2], Orhan Koca[1]
[1]Medistate Kavacık Hastanesi, Üroloji Kliniği, Beykoz, İstanbul
[2]Sağlık Bilimleri Üniversitesi, Tıp Fakültesi, İmmünoloji Anabilim Dalı, Üsküdar, İstanbul

AMAÇ: Bu çalışma, Türkiye'deki tek bir merkezde gerçekleştirilen Rigicon Infla10 IPP implantasyon serisinin ara dönem bulgularını sunmayı amaçlamaktadır. Değerlendirme, özellikle mekanik arıza, tıbbi komplikasyonlar veya enfeksiyonlar nedeniyle yapılan cihaz çıkarma veya yeniden ameliyat durumlarını incelemeye odaklanmaktadır.

YÖNTEMLER: Ocak 2021 ile Aralık 2023 tarihleri arasında Rigicon Infla10 IPP implantı yapılan 250 hastanın hasta bilgi formları (PIF) retrospektif olarak incelenmiştir. Çalışmada, hasta özellikleri, cerrahi veriler, cihaz dayanıklılığı, hasta memnuniyeti ve herhangi bir nedenle yapılan yeniden ameliyat oranları analiz edilmiştir.

SONUÇLAR: Hastaları ortalama takip süresi 21.2 ± 8.7 ay (aralık: 6-36 ay) ve ortalama hasta yaşı 56.2 ± 9.1 yıl olarak belirlenmiştir. Ortalama ameliyat süresi 47 dakikadır. Cihazların %2.4'ünde çıkarma veya revizyon gerekli olmuştur. Üç hastada (%1.2) mekanik arıza rapor edilirken, bir hastada (%0.4) pompalama sırasında oluşan ses nedeniyle revizyon gerekmiştir. İki hasta ise (%0.8) memnuniyetsizlik nedeniyle cihazın çıkarılmasını talep etmiştir. Çalışmamızda herhangi bir enfeksiyon vakasına rastlanmamıştır. Rigicon Infla10 cihazlarının %97.6'sı çıkarma veya revizyon gerektirmeden kullanılmaya devam etmiştir. Değerlendirilen 250 hastadan 244'ü (%92.4) implanttan yüksek memnuniyet bildirmiştir ve cerrah tarafından ameliyattan 6 ay sonra sorulan bir soruya dayanan memnuniyet oranı %98.4 olarak kaydedilmiştir.

TARTIŞMA: Ocak 2024 öncesinde tek merkezde implante edilen tüm Rigicon Infla10 IPP'ler, gönüllü olarak sunulan hasta bilgi formlarının retrospektif analizi ile değerlendirilmiştir. Bu ara dönem sonuçları, güncel kullanımdaki diğer protezlere kıyasla daha üstün dayanıklılık ve daha düşük yeniden ameliyat gereksinimi olduğunu ortaya koymaktadır. Ayrıca, hastaların %92.4'ü tedavi sonuçlarından yüksek memnuniyet bildirmiştir.

Anahtar Kelimeler: Şişirilebilir penil protez, emniyet, Rigicon Infla10®, üç parçalı penil implant

Interim Results of Rigicon Penile Prosthesis Implantation in a Single Centre: The Largest Series in Turkiye

Muhammet İhsan Karaman[1], Rasim Güzel[1], Duygu Kırkık[2], Orhan Koca[1]
[1]Dept. of Urology, Medistate Kavacik Hospital, Istanbul, Turkiye
[2]Dept. of Immunology, Sağlık Bilimleri University, Istanbul, Turkiye

OBJECTIVE: To analyse data from patient information forms (PIFs) submitted to the manufacturer of a new three-piece inflatable penile prosthesis (IPP), the Rigicon Infla10®, to summarize interim outcomes of 250 implantations in a single center which is the largest series in Turkiye.

METHODS: A retrospective review of PIFs from 250 patients implanted with the IPP between January 2021 and December 2023 was performed to assess patient characteristics, surgical data, device durability, patient satisfaction and rates of reoperation for any reasons.

RESULTS: The mean ± sd (range) follow-up was 21.2 ± 8.7 (6-36) months and the mean ± sd patient age was 56.2 ± 9.1 years. The average surgical time was 47 minutes. Of the total, 2.4 % of devices required removal or revision. Mechanical failure of the device was reported in three patients (1.2 %). One patient (0.4%) required revision for a noise during pumping. Two patients (0.8%) requested device removal because of dissatisfaction. No infections were observed in this series. A total of 97.6% of the Rigicon Infla10 devices were free from explant or revision. Out of 250 patients assessed 244 individuals (92.4%), expressed high satisfaction with their implants. The satisfaction rate based on a single question asked to the patient by the surgeon 6 months after surgery was 98.4%.

CONCLUSIONS: All Rigicon Infla10 IPPs implanted in our center prior to January 2024 were included in this retrospective analysis of volunteered PIFs. These interim results demonstrate initial durability from reoperation superior to that of other contemporary devices. Besides, 92.4% of patients were highly satisfied with the outcomes of their treatment.

Keywords: Inflatable penile prosthesis, safety, Rigicon Infla10®, three-piece penile implant

SS-045

Erektil Disfonksiyon hastalığında Focus Vücut Dışı Şok Dalga (ESWT) tedavisi, Bursa Uludağ Üniversitesi deneyimimiz

Khatai; Gurbanlı, Ömer Faruk Aslan, Mehmet Çağatay Çiçek, Hakan Kılıçarslan
Bursa Uluağ Üniversitesi, Üroloji Ana Bilim Dalı, Bursa

AMAÇ: Erektil disfonksiyon şikayeti ile başvuran ve Focus ESWT tedavisi uygulanan hastalarda Bursa Uludağ Üniversitesi deneyimimizi paylaşmayı hedefledik.

MATERYAL-METOD: 2018-2023 tarihleri arasında Bursa Uludağ Üniversitesine Erektil Disfonksiyon şikayeti ile başvuran ve Focus ESWT tedavisi uygulanan 74 hastanın verileri retrospektif olarak değerlendirildi.

BULGULAR: Hastaların ortalama yaşı 56,7'dir (24-82). Hastalara haftada 3 seans olmak üzere 2 hafta (toplam 6 seans) Focus ESWT tedavisi uygulandı. Bir seans ortalama 15 dakika sürdü. Tüm hastalara eş zamanlı olarak fosfodiesteraz 5 inhibitörü (tadalafil 5 mg) tedavisi başlanmıştır. Hastaların %32,8'de (24 hasta) eş zamanlı Diabetes Mellitus hastalığı, %5,4'de (4 hasta) hipertansiyon hastalığı mevcuttu. 5 hastanın Radikal Prostatektomi (1 tanesi Robotik, 4 tanesi Laparoskopik) öyküsü mevcuttu. Tüm hastalarda işlem öncesi dönemde çalışılan hormonal tetkikler doğaldı. Hastalarda Erektil Fonksiyon, işlem öncesi ve sonrası Uluslararası Erektil İşlev Formu (International Index of Erectile Function -IIEF) doldurularak değerlendirildi. İşlem öncesi ortalama IIEF skoru 14,7 (10-18), işlem sonrası ortalama IIEF skoru 24,3 (16-28) şeklinde hesaplanmıştır.

SONUÇ: Erektil Disfonksiyon Tedavisinde Focus Vücut Dışı Şok Dalga (ESWT) tedavisi güvenle uygulanabilir non-invaziv bir prosedürdür.

Anahtar Kelimeler: Erektil disfonksiyon, Focus ESWT, Vücut Dışı Şok Dalgası

Focused Extracorporeal Shock Wave (ESWT) treatment in Erectile Dysfunction disease, our experience at Bursa Uludağ University

Khatai; Gurbanlı, Ömer Faruk Aslan, Mehmet Çağatay Çiçek, Hakan Kılıçarslan
Bursa Uluağ University, Department of Urology, Bursa

PURPOSE: We aimed to share our experience at Bursa Uludağ University in patients who complained of erectile dysfunction and underwent focal ESWT treatment.

MATERIAL-METHOD: The data of 74 patients who applied to Bursa Uludağ University with the complaint of Erectile Dysfunction between 2018 and 2023 and who received focal ESWT treatment were evaluated retrospectively.

RESULTS: The average age of the patients is 56.7 (24-82). Patients received focal ESWT treatment, 3 sessions per week, for 2 weeks (6 sessions in total). One session lasted approximately 15 minutes. All patients were simultaneously started on phosphodiesterase 5 inhibitor (tadalafil 5 mg) treatment. 32.8% (24 patients) of the patients had concurrent Diabetes Mellitus disease and 5.4% (4 patients) had hypertension disease. 5 patients had a history of Radical Prostatectomy (1 Robotic, 4 Laparoscopic). Hormonal tests performed in all patients before the procedure were normal. Erectile Function in patients was evaluated by filling out the International Index of Erectile Function (IIEF) before and after the procedure. The average IIEF score before the procedure was calculated as 14.7 (10-18), and the average IIEF score after the procedure was calculated as 24.3 (16-28).

CONCLUSION: Focused Extracorporeal Shock Wave (ESWT) therapy in the treatment of Erectile Dysfunction is a non-invasive procedure that can be safely applied.

Keywords: Erectile dysfunction, Extracorporeal Shock Wave, Focus ESWT

SS-046

Varikoselektomi Operasyonun Skrotal Ağrı ve Uyku Kalitesi Üzerine Etkisi

Mustafa Koray Kırdağ[1], Reha Ordulu[1], Mehmet Özen[1], Mustafa Aydın[2], Uğur Öztürk[1], Turgut Serdaş[1], Mustafa Kemal Atilla[2]
[1]Samsun Eğitim ve Araştırma Hastanesi,Üroloji Kliniği,Samsun,Türkiye
[2]Samsun Üniversitesi,Üroloji Ana Bilim Dalı, Samsun,Türkiye

AMAÇ: İnfertilite nedeniyle polikliniğe başvuran erkek hastaları yaklaşık %40'ında varikosel tespit edilmiştir. Varikoseli olan hastaların büyük kısmında da skrotal ağrı şikayeti olduğu görülmüştür. Çalışmamızda varikoselektomi operasyonunun skrotal ağrıya ve uyku kalitesi üzerine olan etkisini değerlendirmeyi amaçladık.

YÖNTEM: 2023-2024 yılında kliniğimize başvuran tek taraflı veya çift taraflı varikoselektomi olan 80 hasta çalışmaya dahil edildi. Çalışmaya 18-40 yaş aralığında olan hastalar dahil edildi. Daha önce inguinal cerrahi, skrotal cerrahi ve varikoselektomi öyküsü olan hastalar çalışmaya dahil edilmedi.22 hastaya çift taraflı mikrovarikoselektomi, 58 hastaya sol taraflı mikrovarikoselektomi operasyonu yapıldı. Hastalara operasyon öncesi Pittsburgh uyku kalitesi indeksi ve vizüel ağrı skalası uygulandı. Hastalar operasyon sonrası 3.ayda kontrole çağrılarak Pittsburgh uyku kalitesi indeksi ve vizüel ağrı skalası tekrar uygulandı. Preoperatif ve operasyon sonrası 3.ayda uygulanan indeksler kıyaslandı.

BULGULAR: Çalışmaya 80 hasta dahil edilmiştir. Hastalar 18-40 yaş aralığında idi.22 hastaya çift taraflı mikrovarikoselektomi operasyonu, 58 hastaya sol taraflı mikrovarikoselektomi operasyonu yapıldı. Hastalara operasyon öncesi uygulanan Pittsburgh uyku kalitesi indeksi ve vizüel ağrı skalası ile 3. Ayda uygulanan Pittsbugh uyku kalitesi indeksi ve vizüel ağrı skalası arasında istatiksel anlamlı fark tespit edildi.($p<0.001$) Tablo 1.

SONUÇ: İnfertilite nedeniyle polikliniğe başvuran erkek hastaların büyük kısmında fizik muayene ile varikosel tespit edilmektedir. Bu hastaların büyük kısmında da varikosele bağlı skrotal ağrı olmaktadır. Çalışmamızda varikoselektomi operasyonun skrotal ağrıyı yüksek oranda azalttığı ve hastaların operasyon sonrası 3. Aydaki kontrollerinde uyku kalitelerinde artış olduğu tespit edilmiştir.

Anahtar Kelimeler: Skrotal ağrı,varikosel,uyku

Effect of Varicocelectomy Operation on Scrotal Pain and Sleep Quality

Mustafa Koray Kırdağ[1], Reha Ordulu[1], Mehmet Özen[1], Mustafa Aydın[2], Uğur Öztürk[1], Turgut Serdaş[1], Mustafa Kemal Atilla[2]
[1]Samsun Training and Research Hospital, Urology Clinic, Samsun, Türkiye
[2]Samsun University, Department of Urology, Samsun, Türkiye

OBJECTIVE: Approximately 40% of male patients presenting to the clinic with infertility are found to have varicocele. A significant number of these patients also report scrotal pain. Our study aimed to evaluate the impact of varicocelectomy on scrotal pain and sleep quality.

METHODS: The study included 80 patients who underwent unilateral or bilateral varicocelectomy at our clinic between 2023 and 2024. Patients aged 18-40 years were included in the study. Patients with a history of inguinal surgery, scrotal surgery, or previous varicocelectomy were excluded. Among the participants, 22 underwent bilateral microvaricocelectomy and 58 underwent left-sided microvaricocelectomy. Preoperatively, patients were assessed using the Pittsburgh Sleep Quality Index (PSQI) and Visual Analog Scale (VAS) for pain. Patients were re-evaluated at the 3-month postoperative follow-up with the same PSQI and VAS tools. Preoperative and postoperative 3-month index scores were compared.

RESULTS: A total of 80 patients participated in the study, aged between 18 and 40 years. Among them, 22 underwent bilateral microvaricocelectomy and 58 underwent left-sided microvaricocelectomy. A statistically significant difference was found between the preoperative and 3-month postoperative scores on the Pittsburgh Sleep Quality Index and Visual Analog Scale ($p<0.001$). Table 1.

CONCLUSION: Varicocele is commonly detected in male patients presenting with infertility, and a significant proportion of these patients experience scrotal pain. Our study found that varicocelectomy significantly reduced scrotal pain and improved sleep quality at the 3-month postoperative follow-up

Keywords: Scrotal pain, varicocele, sleep

Tablo 1

	Preoperatif	Postoperatif	P
Pittsburgh Uyku İndeksi *	7.82	4.21	<0.001
Vizüel Ağrı Skalası*	4.06	2.01	<0.001

*:*Average*

Table 1.

	Preoperative	Postoperative	P
Pittsburgh Sleep Index *	7.82	4.21	<0.001
Visual Pain Scale*	4.06	2.01	<0.001

* :

SS-047

Comparison of upper, middle, and lower pole pathological biopsies of the testes in patients with non-obstructive azoospermia

Onur Dede, Mazhar Utangaç
Dicle Üniversitesi Üroloji Kliniği

Infertility remains a prevalent issue that affects approximately 15% of couples worldwide, with a substantial portion attributed to male factors alone or in combination with female factors. Non-obstructive azoospermia (NOA), characterized by the absence of sperm in the ejaculate due to spermatogenic failure, represents one of the most severe forms of male infertility. Microdissection testicular sperm extraction (m-TESE) has emerged as a primary therapeutic approach for these patients. This study aimed to investigate histopathological variances between different poles of the testicles in NOA patients undergoing m-TESE and to compare the results using the Johnsen testicular biopsy classification.

METHODS: Forty-two consecutive NOA patients who underwent m-TESE between November 2022 and December 2023 were included in this prospective study. Data on patient demographics, perioperative variables, and postoperative outcomes were collected and analyzed. Testicular biopsies from the upper, middle, and lower poles were histopathologically examined and the Johnsen testicular biopsy scoring system was used for comparison.

RESULTS: Histological evaluation revealed Sertoli cell only syndrome in nine cases (SCO), maturation arrest (MA) in 12 cases, and hypospermatogenesis (HS) in 21 cases. Pathological findings were consistent across all poles of the testecle. Johnsen testicular biopsy scores showed similar results among patients. The success rates of sperm retrieval varied, with 2 out of 9 patients with SCO, 4 out of 12 patients with MA, and 16 out of 21 patients with HS achieving successful retrieval.

CONCLUSION: Our study demonstrated consistent histopathological patterns in different testes poles, emphasizing the importance of a comprehensive histological evaluation to predict sperm retrieval success. As a result of our study, we found that the upper middle and lower poles of the testes were similar in terms of the histological and Johnsen testicular biopsy scoring system. Future research should focus on refining histopathological classification systems and further optimizing surgical techniques to improve outcomes in this population of patients.

Keywords: Histopathological evaluation, m-tese, Non-obstructive azoospermia

Figure 1: Random biopsy of the upper middle and lower poles of the testis

SS-048

COVID-19'un Erkek Fertilitesi Üzerindeki Etkisi: Semen Parametreleri ve Hormon Düzeylerinin Kapsamlı Bir İncelemesi

Faruk Ay, Ibrahim Hacıbey, Serhat Yentur, İbrahim Oğulcan Canıtez, Gökhan Çil, Engin Kandirali
Bağcılar Eğitim ve Araştırma Hastanesi, Üroloji Kliniği, İstanbul, Türkiye

AMAÇ: Bu çalışma, semen parametreleri ve hormon düzeylerini pandemi öncesi, sırası ve sonrasında analiz ederek COVID-19'un erkek fertilitesi üzerindeki uzun vadeli etkilerini değerlendirmeyi amaçlamaktadır.

GEREÇ VE YÖNTEMLER: Mayıs 2017 - Nisan 2024 tarihleri arasında hastanemizde 6517 hastaya ait 10082 semen analizi içeren retrospektif bir çalışma gerçekleştirdik. Hastaları, DSÖ'nün pandemi başlangıç ve bitiş tarihlerini esas alarak üç gruba ayırdık. COVID-19 öncesi (Mayıs 2017 - Mart 2020): 2378 hasta; COVID-19 dönemi (Mart 2020 - Mayıs 2023): 5568 hasta; ve COVID-19 sonrası (Mayıs 2023 - Nisan 2024): 2136 hasta. Semen analizleri ve hormon parametreleri (total testosteron, FSH, LH, estradiol ve prolaktin) incelendi. Tüm semen analizleri, DSÖ 2010 kılavuzlarına uygun olarak gerçekleştirildi.

BULGULAR: Sperm konsantrasyonu, motilitesi ve morfolojisi, COVID-19 dönemi ve sonrasında, COVID-19 öncesi döneme kıyasla anlamlı derecede arttı ($p<0.01$). COVID-19 öncesi dönem, salgın dönemi ve salgın sonrası dönemlerde semen hacimleri, COVID-19 dönemlerinden bağımsız olarak benzer kaldı ($p > 0.05$). Testosteron seviyeleri de pandemi sırasında ve sonrasında anlamlı bir artış gösterdi ($p<0.01$). Buna karşılık, FSH ve LH seviyeleri COVID-19 sırasında ve sonrasında önemli ölçüde azaldı ($p<0.001$). Estradiol seviyelerinde anlamlı bir değişiklik gözlemlenmezken, prolaktin seviyeleri COVID-19 sırasında ve sonrasında arttı ($p<0.001$).

SONUÇ: COVID-19, erkek üreme sağlığı göstergelerinde önemli değişikliklere yol açmış olsa da, erkek fertilitesi üzerinde kalıcı bir olumsuz etki tespit edilmemiştir. Bu bulguları doğrulamak ve altta yatan mekanizmaları araştırmak için daha fazla prospektif çalışmaya ihtiyaç vardır.

Anahtar Kelimeler: COVID-19, Pandemi, Erkek Fertilitesi, Semen

Impact of COVID-19 on Male Fertility: A Comprehensive Study of Semen Parameters and Hormone Levels

Faruk Ay, Ibrahim Hacıbey, Serhat Yentur, İbrahim Oğulcan Canıtez, Gökhan Çil, Engin Kandirali
Bagcilar Research and Training Hospital, Urology Clinic, Istanbul, Turkiye

OBJECTIVE: This study aims to evaluate the long-term effects of COVID-19 on male fertility by analyzing semen parameters and hormone levels before, during, and after the pandemic.

MATERIALS-METHODS: From May 2017 to April 2024, we conducted a retrospective study involving 10082 semen analyses from 6517 patients at our hospital. We divided them into three groups based on the WHO's pandemic start and end dates. Pre-COVID-19 (May 2017-March 2020): 2378 patients; COVID-19 period (March 2020-May 2023): 5568 patients; and post-COVID-19 (May 2023-April 2024): 2136 patients. Semen analyses and hormone parameters (total testosterone, FSH, LH, estradiol, and prolactin) were examined.We performed all semen analyses in accordance with WHO 2010 guidelines.

RESULTS: Sperm concentration, motility, and morphology significantly increased during and after the COVID-19 period compared to the pre-COVID-19 period ($p<0.01$). In the pre-COVID-19 period, epidemic period, and post-epidemic period, semen volumes remained similar regardless of COVID-19 periods ($p > 0.05$). Testosterone levels also showed significant increases during and after the pandemic ($p<0.01$). In contrast, FSH and LH levels decreased significantly during and post-COVID-19 ($p<0.001$). No significant changes were observed in estradiol levels, while prolactin levels increased during and post-COVID-19 ($p<0.001$).

CONCLUSION: While COVID-19 has caused notable changes in male reproductive health indicators, no permanent negative impact on male fertility was identified. We need more prospective studies to validate these findings and investigate the underlying mechanisms.

Keywords: COVID-19, Pandemic, Male Fertility, Semen

SS-049

Klinefelter Sendromlu Hastalarda Mikroskobik Testiküler Sperm Ekstraksiyonu: Tek Merkez Uzun Dönem Sonuçlarımız

Eyyup Sabri Pelit, Bülent Katı
Harran Üniversitesi, Üroloji Anabilim Dalı, Şanlıurfa

GİRİŞ: Klinefelter sendromu (KS), yaklaşık 500-600 fenotipik erkekten 1'inde görülen bir sex kromozomu anormalliğidir. KS, infertil erkek hastaların %3'ünde, azospermik erkeklerin ise %11,9'una varan oranda mevcuttur. Mozaik olmayan (47,XXY) veya mozaik (47,XXY/46,XY) formlarda kendini gösterebilir ve hastaların %85'inde mozaik olmayan 47,XXY karyotip bulunur. KS hastalarında cerrahi sperm elde etme oranları ortalama %50 olup, %28- %69 aralığındadır. Bu çalışmada non-mozaik KS hastalarında mikro-TESE sonuçlarımızı göstermeyi amaçladık.

MATERYAL METHOD: 2017-2024 yılları arasında Harran Üniversitesi Üroloji Kliniğinde azopsermi ile başvuran ve KS tespit edilen 61 hastanın sonuçları retrospektif olarak tarandı. Tüm hastalardan FSH, LH, östrodiol, total testosteron (TT) bakıldı ve eşleri infertilite açısından jinekolojik olarak muayene edildi. Skrotal ultrasonografi ile testis boyutları kayıt altına alindi. Hastalar TESE pozitif ve negatif olmak üzere 2 gruba ayrıldı ve parametreler her iki grup içinde karşılaştırıldı.

BULGULAR: Hastaların ortalama yaşı 29,0±5,1 olarak bulundu. Ortalama infertilite süresi 5,9 ± 4,1 yıldı. Sperm elde etme oranı %29,5 (18) olarak bulundu. Ortalama FSH, LH, prolkatin, östrodiol ve testoteron seviyeleri sırası ile 44,9 ıu/l, 23,3 ıu/l, 10 nmol/l, 31,4 pmol/dl, 219 ng/dl olarak tespit edildi. Hastaların 18'inde (%29,5) sperm elde edilirken, 43'ünde (%70,5) sperm elde edilememiştir. TESE pozitif ve negatif gruplar karşılaştırıldığında hasta yaşı, testiküler boyut, serum FSH, LH, prolaktin, östrodiol, testosteron düzeyleri ile sperm elde etme oranları arasında anlamlı bir korelasyon gözlemlenmedi (P>0,005).

SONUÇ: Non-mozoaik klinefelter sendromlu hastalarda mikro-TESE yönteminin başarı oranını öngörmede hormon parametreleri, yaş ve infertilite süresi anlamlı olarak bulunmamıştır.

Anahtar Kelimeler: klinefelter sendromu, mikroskopik testiküler sperm extraksiyonu, azospermi

33. Ulusal Üroloji Kongresi
29 Ekim-01 Kasım 2024 Susesi Luxury Resort, Antalya

Microscopic Testicular Sperm Extraction in Patients with Klinefelter Syndrome: Long-Term Outcomes from a Single Center

Eyyup Sabri Pelit, Bülent Katı
Harran Univercity, Urology Department, Sanliurfa

INTRODUCTION: Klinefelter syndrome (KS) represents a sex chromosome anomaly observed in approximately 1 in 500–600 phenotypic males. It is observed in 3% of infertile males and up to 11.9% of azoospermic males. KS manifests in either non-mosaic (47, XXY) or mosaic (47, XXY/46, XY) forms, with 85% of cases presenting as the non-mosaic 47, XXY karyotype. The average rate of surgical sperm retrieval in patients with KS is around 50%, ranging from 28% to 69%. In this study, we aimed to present the outcomes of microscopic testicular sperm extraction (micro-TESE) in patients with non-mosaic KS.

MATERIALS AND METHODS: The results of 61 patients diagnosed with KS, who presented to the Harran University Urology Clinic with azoospermia between 2017 and 2024, were retrospectively reviewed. Hormonal assessments, including follicle-stimulating hormone (FSH), luteinizing hormone (LH), estradiol, and total testosterone (TT), were conducted for all patients, and their partners underwent gynecological evaluations for infertility. Testicular dimensions were recorded via scrotal ultrasonography. Patients were categorized into TESE-positive and TESE-negative groups, and parameters were compared between these groups.

RESULTS: The mean age of the patients was 29.0±5.1 years, and their mean infertility duration was 5.9±4.1 years. The sperm retrieval rate was 29.5% (n=18). Mean levels of FSH, LH, prolactin, estradiol, and TT were 44.9 IU/L, 23.3 IU/L, 10 nmol/L, 31.4 pmol/dL, and 219 ng/dL, respectively. Sperm was retrieved in 18 patients (29.5%), while no sperm was obtained in 43 (70.5%). No significant correlation was observed between patient age, testicular size, serum levels of FSH, LH, prolactin, estradiol, and TT, and sperm retrieval rates when comparing the TESE-positive and TESE-negative groups (P>0.005).

CONCLUSION: In patients with non-mosaic KS, hormonal parameters, age, and infertility duration were not found to be significant predictors of the success of micro-TESE in sperm retrieval.

Keywords: klinefelter syndrome, microscopic testicular sperm extraction, azoospermia

Table 1. Katılımcıların klinik ve demografik özellikleri

Table 1. Demographic and clinical characteristics of participants

		Min-Max	Median	Mean ± SD/n, %
Age		21.0 - 43.0	29.0	29.0 ± 5.1
Infertility duration		1.0 - 25.0	5.0	5.9 ± 4.1
FSH		30.1 - 90.6	43.0	44.9 ± 17.5
LH		12.6 - 39.5	23.4	23.3 ± 8.0
Testosterone		38.4 - 471.3	201.9	219.0 ± 111.5
Prolactin		4.7 - 19.8	9.4	10.0 ± 3.2
Estradiol		7.5 - 63.0	31.3	31.4 ± 11.8
Testicular volume (cc)		10.0 - 23.0	17.0	16.3 ± 3.6
TESE	(-)			43 70.5%
	(+)			18 29.5%

SD: standard deviation, FSH: follicle-stimulating hormone, LH: luteinizing hormone, TESE: testicular sperm extraction

SS-050

Dev prostatik utrikül kisti; robotik yardımlı laparoskopik eksizyon ile literatürdeki en büyük olgu

Ali İhsan Taşçı[1], Çağlar Sertkaya[1], Serdar Karadağ[1], Ali Emre Fakir[1], Deniz Noyan Özlü[2], Alper Bitkin[1]
[1]Bakırköy Dr. Sadi Konuk Eğitim ve Araştırma Hastanesi, Üroloji Ana Bilim Dalı, İstanbul
[2]Bitlis Devlet Hastanesi, Üroloji Ana Bilim Dalı, Bitlis

Prostatik utrikül kistleri posterior üretradan kaynaklanan genişlemiş divertiküllerdir. Müllerian kanalların tam gelişmemesi veya ürogenital sinüsün androjenik stimülasyonunun azalması sonucu ortaya çıkar. Bu kistler asemptomatik olabilir veya tekrarlayan idrar yolu enfeksiyonları, abdominal, skrotal ve perineal ağrı gibi çeşitli belirti ve semptomlarla ortaya çıkabilir. Semptomların varlığında utrikül kistinin cerrahi eksizyonu endikedir. Bu vakamızda Robotik Laporoskopik Prostatik Utrikül Kisti Rezeksiyonu yapılan vakamızı sunmayı amaçlıyoruz.

Kronik hastalık öyküsü olmayan 25 yaşında erkek hasta ateş ve karın ağrısı şikayetleriyle acil servise başvurdu. Hastanın tekrarlayan idrar yolu enfeksiyonu, sağ orşiektomi, sol orşiopeksi ve hipospadias onarımı öyküsü vardı. Fizik muayenede ayırt edici özellik yoktu ve dış genital organlar normaldi. Laboratuvarda akut faz reaktanları yüksek bulundu (C reaktif protein 154 mg/L, lökosit sayısı 19.103/uL). Bilgisayarlı tomografide bilateral malrote böbrek ve sağ seminal vezikül seviyesinden sağ iliak zincir komşuluğuna uzanan 19 cm'lik kistik doku görüldü (Şekil 1). Medikal tedavi sonrası üreterorenoskopi (URS) ile kiste girildi. Kist içine ve mesaneye ayrı ayrı kontrast madde verildi. Lezyonun mesane ile ilişkili olmadığı görüldü. Hastaya robot yardımlı prostatik utrikül kisti eksizyonu planlandı. Üreterleri korumak için endoskopik olarak üreterlere bilateral Double J (DJ) stent yerleştirildi. Üretral kateter ameliyat sonrası dördüncü günde çıkarıldı. DJ stentler ameliyat sonrası üçüncü haftada çıkarıldı. Birinci ay takibinde kontrol BT çekildi ve herhangi bir patoloji gözlenmedi. Patolojik inceleme için gönderilen örneğin sonucu utrikül kisti ile uyumlu idi.

Bildiğimiz kadarıyla, bu olgu literatürde robotik yardımlı yaklaşımla tedavi edilen en büyük prostatik utrikül kistine sahip hastadır. Robotik yardımlı laparoskopik cerrahi eksizyon, semptomatik prostatik utrikül kistlerinin tedavisinde uygulanabilir ve güvenli bir yöntemdir.

Anahtar Kelimeler: Utrikül Kisti, Prostatik Utrikül Kisti, Utrikül Kisti Robotik Cerrahi

Giant prostatic utricular cyst; the largest case in the literature with robotic-assisted laparoscopic excision

Ali İhsan Taşçı[1], Çağlar Sertkaya[1], Serdar Karadağ[1], Ali Emre Fakir[1], Deniz Noyan Özlü[2], Alper Bitkin[1]
[1]Department of Urology, Bakirkoy Dr. Sadi Konuk Training & Research Hospital, Istanbul, Turkey
[2]Department of Urology, Bitlis State Hospital, Bitlis, Turkey

Prostatic utricular cysts are enlarged diverticula arising from the posterior urethra. They result from incomplete development of the Müllerian ducts or decreased androgenic stimulation of the urogenital sinus. These cysts may be asymptomatic or present with various signs and symptoms such as recurrent urinary tract infections, abdominal, scrotal and perineal pain. Surgical excision of the utricular cyst is indicated in the presence of symptoms. In this case report, we aim to present a case of Robotic Laporoscopic Prostatic Uricular Cyst Resection.

A 25-year-old male patient with no history of chronic disease presented to the emergency department with complaints of fever and abdominal pain. He had a history of recurrent urinary tract infection, right orchiectomy, left orchiopexy and hypospadias repair. Physical examination was unremarkable and external genital organs were normal. Laboratory tests revealed elevated acute phase reactants (C reactive protein 154 mg/L, leukocyte count 19.103/uL). Computed tomography showed bilateral kidney malrotation and a 19 cm cystic tissue extending from the level of the right seminal vesicle to the right iliac chain (Figure 1). After medical treatment, the cyst was entered with ureterorenoscopy (URS). Contrast material was injected into the cyst and bladder separately. The lesion was not associated with the bladder. Robot-assisted prostatic utricular cyst excision was planned. A bilateral Double J (DJ) stent was placed endoscopically to protect the ureters. The urethral catheter was removed on the fourth postoperative day. DJ stents were removed at the third postoperative week. A control CT scan was performed at the first month follow-up and no pathology was observed. The specimen sent for pathologic examination was compatible with utricular cyst.

To our knowledge, this case is the largest prostatic utricular cyst treated with a robotic-assisted approach in the literature. Robotic-assisted laparoscopic surgical excision is a feasible and safe method for the treatment of symptomatic prostatic utricular cysts.

Keywords: Utricle Cyst, Prostatic Utricle Cyst, Utricle Cyst Robotic Surgery

Figür 1 / *Figure 1*

Sağ seminal vezikül seviyesinden sağ iliak zincir komşuluğuna uzanan 19 cm'lik kistik doku.
19 cm cystic tissue extending from the level of the right seminal vesicle to the right iliac chain.

SS-051

Benign Prostat Hiperplazisi Cerrahisinde Transüretral Rezeksiyonu (Tur P) İle Transüretral eloktrovaporazisyonun (Tuvap) In Karşılaştırılması: Prospektif Randomize Çalışma

Fahri Sinan Akşit, Berke Gezgin, Mehmet Mücahid Baş, Haydar Güler, Salim Kucukpolat, Huseyin Kocan
Sağlık Bilimleri Üniversitesi, Kanuni Sultan Süleyman Eğitim ve Araştırma Hastanesi, Üroloji Kliniği, İstanbul

AMAÇ: Yaşla birlikte artmakta olan alt üriner sistem sempotomları hayat kalitesini bozmakta ve medikal ve cerrahi tedavisi ile önemli bir mali yük oluşturmaktadır. Bunun en sık nedeni erkeklerde benign prostat hiperplazisi (BPH)' dir. BPH'nın en etkili tedavi yöntemi cerrahidir. Amacımız BPH tanısı olan medikal tedavi den fayda görmeyen prostat volumu uygun olan hastalarda TUVAP ve TUR P nin etkliğinin karşılatırmaktır.

MATERYAL VE METOT: 52 hasta çalışmaya alındı. Hastaların değerlendirilmesinde anemnez, fizik muayene, laboratuvar değerler (idrar analizi ve kültürü, serum elektrolitleri, hemogram,prostat spesifik antiten(PSA), uluslar arası işeme septomları anketi (İPSS), ultrasonografi ile prostat volumu ve postmiksiyonal rezidü ölçümü yapıldı. Daha önce prostat ve üretra cerrahisi olan mesanenin benign ve malign hastalıkları ile prostat kanser tanı veya şüphesi olan hastalar çalışma dışı bırakıldı. 26 hasta TUVAP grubuna 26 hasta TUR P grubuna randomize edildi. TUVAP grubunda 9 hasta cerrahi tedavi sonrası takibe gelmediği için çalışma dışı bırakıldı. IPSS değeri 8'in üzerinde olması, üroflowmetride Qmax değerinin 15ml/sn nin altında ve prostat volümünün 80 in altında hastalar çalışmaya alındı. Cerrahi sonralar 6 ay takip edilmiş ve sonuçları karılaştırılmıştır. Grupların demografik, klinik ve takip süreleri resim 1 de özetlenmiştir.

SONUÇLAR:

Postoperatif komplikasyonlar: Olgularımızda en sık görülen postoperatif komplikasyon, değişik derecelerde oluşan intermittant hematüridir. Hematüri oranı TUVAP grubunda %47,7, TIJR_P grubunda ise %69,2'dir. Her iki grupta da mikroskobik hematüri ortalama postoperatif üçüncü hafta sonunda kaybolmuştur. Pıhtı retansiyonu 17 TUVAP olgusundan sadece 1'inde (%5,9); 26 TUR-P olgusunun ise 6'sında (%23,1) görülmüştür. TU VAP grubundan 1 hastaya; TUR P grubunda 2 hastaya kan transfüzyonu yapılmıştır. Her iki gruptan birer olguda ise postoperatif üçüncü ayda bulber üretrada darlık gelişmiş ve visuel üretrotomi yöntemi ile tedavi edilmiştir. TUR-P grubundan bir hastada postoperatif 5'inci ayda mesane boynu darlığı gelişmiş ve ikinci kez TIJR uygulaması gerekli olmuştur. 4 TUWAP ve 8 TUR-P olgusunda postoperatif alt üriner sistem enfeksiyonu gelişmiş ve uygun antibiyotik tedavisi ile başarılı sonuç alınmıştır. Olguların hiçbirisinde "Tur sendromu" görülmemiştir. TUR-P grubundaki 2 olguda kateter alındıktan sonra iki hafta kadar devam eden inkontinans gözlenmiştir.

Cerrahi sonuçlar: Komplikasyonlar açısından karşılaştırıldığında her iki grup arasında anlamlı fark yok($p>0.05$). Post operatif takipte serum sodyum değişimi ($p=0.78$), hemoglobin değişimi ($p=0.98$), kateterizasyon süresi ($p=0.25$), hastanede kalış süresi ($p=0.11$), iş gücu kaybı ($p=0.82$) açısından far yoktu. Operasyon süresi TUVAP grubunda anlamlı olarak yüksekti ($p<0.001$). Takip sonunda hasta memnuniyet anketinde iki grup arasında anlamlı fark görülmedi. Takip sonunda her iki grupta IPSS ($p=0.19$), Q max(ml/sn)($p=0.91$), PMR(ml) ($p=0.84$) anlamlı fark saptanmadı.

SONUÇ: Benign prostat hiperplazinin cerrahi tedavisinde uygulanan TUVAP ve TUR P cerrahi yöntemleri çalışmamızda etkinlik ve güvenlik açısından benzer bulundu.

Anahtar Kelimeler: Benign Prostat Hiperplazisi, Transüretral Monopolar Rezeksiyonu, Transüretral Elektro Vaporazisyonun

A Comparison Of Transurethral Resection (Tur P) And Transurethral Elektrovaporization (Tuvap) For Benign Prostatic Hyperplasia Prospective Randomized Trial

Fahri Sinan Akşit, Berke Gezgin, Mehmet Mücahid Baş, Haydar Güler, Salim Kucukpolat, Huseyin Kocan
Health Sciences University, Kanuni Sultan Süleyman Training and Research Hospital, Urology Clinic, Istanbul

PURPOSE: Lower urinary tract symptoms, which increase with age, impair quality of life and create a significant financial burden with their treatment. The most common cause of this is benign prostatic hyperplasia (BPH) in men. The most effective treatment of BPH is surgery. Our aim is to compare the efficacy of TUVAP and TUR P in patients with BPH who do not benefit from medical treatment and whose prostate volume is appropriate.

MATERIAL AND METHOD: 52 patients were included in the study. Anamnesis, physical examination, laboratory values (urine analysis and culture, serum electrolytes, hemogram, prostate-specific antigen (PSA), international voiding septoms questionnaire (IPSS), prostate volume and postmictional residuel urine were measured by ultrasonography. Patients with previous prostate and urethral surgery, benign and malignant diseases of the bladder, and diagnosis or suspicion of prostate cancer were excluded from the study. 26 patients were randomized to TUVAP group and 26 patients to TUR P group. In the TUVAP group, 9 patients were excluded because absence of follow-up after surgical treatment. Patients with IPSS value above 8, uroflowmetry Qmax value below 15ml/sec and prostate volume below 80 were included in the study. They were followed up for 6 months after surgery and the results were compared. Demographic, clinical and follow-up periods of the groups are summarized in picture 1.

CONCLUSIONS:

Postoperative complications: The most common postoperative complication in our patients was intermittent hematuria of varying degrees. Hematuria rate was 47.7% in TUVAP group and 69.2% in TIJR_P group. Microscopic hematuria disappeared at the end of the third postoperative week in both groups. Clot retention was seen in only 1 of 17 TUVAP patients (5.9%) and 6 of 26 TUR-P patients (23.1%). Blood transfusion was performed in 1 patient in the TU VAP group and 2 patients in the TUR P group. One patient from each group developed stenosis in the bulbar urethra in the third postoperative month and was treated by visual urethrotomy. One patient from the TUR-P group developed bladder neck stenosis in the 5th postoperative month and required a second TIJR procedure. In 4 TUVAP and 8 TUR-P patients, postoperative lower urinary tract infection developed and successful results were obtained with appropriate antibiotic treatment. “Tur syndrome” was not observed in any of the cases. Incontinence was observed in 2 cases in the TUR-P group which persisted for two weeks after catheter removal.

Surgical RESULTS: There was no significant difference between the two groups in terms of complications ($p>0.05$). There was no significant difference in serum sodium change ($p=0.78$), hemoglobin change ($p=0.98$), catheterization time ($p=0.25$), hospital stay ($p=0.11$), and loss of work capacity ($p=0.82$) at post operative follow up. The operation time was significantly higher in the TUVAP group ($p<0.001$). There was no significant difference between the two groups in the patient satisfaction questionnaire at the end of follow-up. There was no significant difference in IPSS ($p=0.19$), Q max(ml/sec) ($p=0.91$), PMR(ml) ($p=0.84$) in both groups at the end of follow-up.

CONCLUSION: The efficacy and safety of TUVAP and TUR P surgical techniques for the surgical treatment of benign prostatic hyperplasia were similar in our study.

Keywords: Benign Prostatic Hyperplasia, Transurethral Monopolar Resection, Transurethral Electrovaporization

Grupların demografik, klinik ve takip dönemleri

	TUVAP N=17	TUR-P N=26	p
Yaş (yıl)	66.90± 6.30	65± 5.70	0.30
IPSS	18.17± 5.24	17.86± 4.93	0.77
Semptom süresi (ay)	29.20± 23	23.11± 19.80	0.36
Maksimum idrar akımı (Qmax ml/sn)	8.05± 2.71	9.04± 2.81	0.29
Postmiksiyonel rezidüel idrar (ml)	162± 119.80	102.40± 66.70	0.07
Prostat volümü (ml)	48.40± 10.90	49.10± 9.80	0.88
Takip süresi (ay)	5.60± 1.90	5.60± 1.70	0.99

Demographic, clinical and follow-up periods of the groups

	TUVAP N=17	TUR-P N=26	p
Age (years)	66.90 6.30	65 5.70	0.30
IPSS	18.17 5.24	17.86 4.93	0.77
Symptom duration (months)	29.20 23	23.11 19.80	0.36
Maximum urine flow rate (Qmax ml/sec)	8.05 2.71	9.04 2.81	0.29
Postmixual residual urine (ml)	162 119.80	102.40 66.70	0.07
Prostat volume(ml)	48.40 10.90	49.10 9.80	0.88
Follow-up period (months)	5.60 1.90	5.60 1.70	0.99

SS-052

Benign Prostatik Hiperplazi Tedavisinde Holmium ve Thulium Fiber Lazer Enükleasyon Tekniklerinin Etkinlik ve Güvenlik Karşılaştırması: 6 Aylık Bir Retrospektif Çalışma

Şevval Yaprak, Muhammed Tay, Arda Meriç, Ufuk Çağlar, Ömer Sarılar, Faruk Özgör, Ali Ayrancı
Haseki Eğitim ve Araştırma Hastanesi, Üroloji Kliniği, İstanbul

AMAÇ: Bu çalışmanın amacı, benign prostatik hiperplazi (BPH) tedavisinde kullanılan Holmium lazer enükleasyon (HoLEP) ve Thulium fiber lazer enükleasyon (ThuFLEP) tekniklerinin etkinliğini ve güvenliğini karşılaştırmaktır. Çalışma, her iki yöntemin fonksiyonel iyileşme üzerindeki etkilerini ve komplikasyon oranlarını 6 ay süresince incelemeyi hedeflemektedir.

MATERYAL-METOD: Retrospektif bir tek merkezli çalışma yapılmıştır. Tıbbi tedaviye yanıt vermeyen BPH ve LUTS'li hastalar dahil edilmiştir. Preoperatif, cerrahi, perioperatif ve postoperatif veriler kayıt altına alınmış ve 6 ay süreyle takip edilmiştir. Birincil sonuç, fonksiyonel iyileşme, ikincil sonuç ise komplikasyonlar açısından güvenlikti.

BULGULAR: Yüz hasta dahil edilmiştir (HoLEP 50, ThuFLEP 50). Gruplar arasında anlamlı bir başlangıç farkı bulunmamıştır. Hem HoLEP hem de ThuFLEP için 3 ve 6 ayda başlangıç seviyesinden istatistiksel olarak anlamlı iyileşmeler gözlemlenmiştir: Uluslararası Prostat Semptom Skoru (IPSS), IPSS-Kalite Yaşam (QoL), maksimum idrar akış hızı (Q max), IIEF-15: 15-Soru Uluslararası Ereksiyon Fonksiyonu İndeksi (IIEF) ve post-void rezidüel hacim (PVR; $P<0.05$). 6 ayda, ortalama±SD IPSS, IPSS-QoL, Q max ve PVR değerleri HoLEP ve ThuFLEP gruplarında sırasıyla 5.8±4.9 vs. 4.8±5.0 puan ($P=0.57$), 1.6±1.4 vs. 0.7±1.1 puan ($P=0.09$), 29.9±12.5 vs. 29.6±8.0 mL/s ($P=0.8$) ve 16.3±17.7 vs. 15.5±13.4 mL ($P=0.92$) olarak bulunmuştur. Herhangi bir intraoperatif komplikasyon kaydedilmemiştir. Hastanede kalış süresince Clavien-Dindo ≥III komplikasyonu yaşanmamıştır. 6 ay sonunda, HoLEP ve ThuFLEP gruplarında sırasıyla 4 (8%) ve 3 (6%) hasta hafif stres tipi idrar kaçırma bildirmiştir ($P=0.24$). Üretral stenoz HoLEP grubunda 3 erkek (3%) ve ThuFLEP grubunda 1 bireyde (1%) gözlemlenmiştir ($P=0.72$).

SONUÇLAR: HoLEP ve ThuFLEP, BPH tedavisinde etkili ve güvenli yöntemler olup, 6 ay sonunda benzer fonksiyonel sonuçlar ve komplikasyon oranlarına sahiptir. Bu bulguları doğrulamak için daha fazla araştırma gerekmektedir.

Anahtar Kelimeler: Benign Prostatik Hiperplazi (BPH), Holmium Lazer Enükleasyon (HoLEP), IPSS-Uluslararası Prostat Semptom Skoru (IPSS), Maksimum İdrar Akış Hızı (Q max),Post-Void Rezidüel Hacim (PVR),Thulium Fiber Lazer Enükleasyon (ThuFLEP)

33. Ulusal Üroloji Kongresi
29 Ekim-01 Kasım 2024 Susesi Luxury Resort, Antalya

Comparative Effectiveness and Safety of Holmium and Thulium Fiber Laser Enucleation Techniques in Benign Prostatic Hyperplasia Treatment: A 6-Month Retrospective Study

Şevval Yaprak, Muhammed Tay, Arda Meriç, Ufuk Çağlar, Ömer Sarılar, Faruk Özgör, Ali Ayrancı
Haseki Training and Research Hospital, Urology Clinic, Istanbul

OBJECTIVE: This study aims to compare the effectiveness and safety of Holmium laser enucleation (HoLEP) and Thulium fiber laser enucleation (ThuFLEP) techniques used in the treatment of benign prostatic hyperplasia (BPH). The study seeks to evaluate the effects of both methods on functional improvement and complication rates over a 6-month period.

MATERIALS-METHODS: A retrospective single-center study was conducted. Patients with BPH and LUTS unresponsive to medical therapy were included. Preoperative, surgical, perioperative, and postoperative data were recorded, and patients were followed up for 6 months. The primary outcome was functional improvement, and the secondary outcome was safety in terms of complications.

RESULTS: One hundred patients were included (50 in the HoLEP group, 50 in the ThuFLEP group). No significant baseline differences were found between the groups. Statistically significant improvements from baseline were observed at 3 and 6 months for both HoLEP and ThuFLEP in efficacy measures: International Prostate Symptom Score (IPSS), IPSS-Quality of Life (QoL), maximum urinary flow rate (Q max), 15-Question International Index of Erectile Function (IIEF), and post-void residual volume (PVR; $P<0.05$). At 6 months, the mean±SD values for IPSS, IPSS-QoL, Q max, and PVR were 5.8±4.9 vs. 4.8±5.0 points ($P=0.57$), 1.6±1.4 vs. 0.7±1.1 points ($P=0.09$), 29.9±12.5 vs. 29.6±8.0 mL/s ($P=0.8$), and 16.3±17.7 vs. 15.5±13.4 mL ($P=0.92$) for HoLEP and ThuFLEP, respectively. No intraoperative complications were recorded. No Clavien-Dindo ≥III complications occurred during hospitalization. After 6 months, 4 (8%) and 3 (6%) patients reported mild stress urinary incontinence in the HoLEP and ThuFLEP groups, respectively ($P=0.24$). Urethral stenosis was observed in 3 men (3%) in the HoLEP group and 1 individual (1%) in the ThuFLEP group ($P=0.72$).

CONCLUSIONS: HoLEP and ThuFLEP are effective and safe methods for BPH treatment, with similar functional outcomes and complication rates at 6 months. Further research is needed to confirm these findings.

Keywords: Benign Prostatic Hyperplasia (BPH)International Prostate Symptom Score (IPSS), Maximum Urinary Flow Rate (Q max), Post-Void Residual Volume (PVR), Holmium Laser Enucleation (HoLEP), Thulium Fiber Laser Enucleation (ThuFLEP)

6 aylık takiplerde HoLEP ve ThuFLEP sonuçlarının karşılaştırılması

Comparison of HoLEP and ThuFLEP Outcomes at 6-Month Follow-Up

Parametre	HoLEP (N=50)	ThuFLEP (N=50)	P Değeri
Rezidüel Prostat Hacmi, g, Ortalama (SD)	20,39 (8,06)	15,45 (4,25)	0,43
PSA, ng/dL, Ortalama (SS)	0,88 (0,54)	0,73 (0,44)	0,32
Q max, mL/sn, Ortalama (SD)	29,85 (12,52)	29,64 (7,98)	0,80
IPSS, Puanlar, Ortalama (SD)	5,83 (4,9)	4,83 (4,95)	0,57
IPSS-QoL, Puanlar, Ortalama (SS)	1,62 (1,39)	0,67 (1,07)	0,09
PVR, mL, Ortalama (SS)	16,34 (17,73)	15,45 (13,40)	0,92
IIEF-15, Puan, Ortalama (SS)	45,80 (24,27)	42,75 (21,03)	0,36
*Anejakülasyon, N. (%)	35 (35%)	24 (24%)	0,54
*Mesanenin Yeniden Kateterizasyonu, N. (%)	90 (90%)	87 (87%)	0,55
Stres Üriner İnkontinans, N. (%)	0 (0%)	0 (0%)	0,24
*Üretral Darlık, N. (%)	4 (8%)	3 (6%)	0,72

*İki grup arasındaki sürekli ve kategorik değişkenleri karşılaştırmak için sırasıyla eşleştirilmemiş t testi ve y testi kullanıldı. HoLEP: prostatın holmiyum lazer enükleasyonu; IIEF-15: 15 Sorulu Uluslararası Erektil Fonksiyon İndeksi; IPSS: Uluslararası Prostat Semptom Skoru; PSA: prostata özgü antijen; PVR: işeme sonrası kalan hacim; Qmax Yaşam Kalitesi; SD: standart sapma; ThuFLEP: prostatın thulium fiber lazer enükleasyonu. *İstatistiksel olarak anlamlı. Maksimum İdrar Akış Hızı; QoL: Yaşam Kalitesi; SD: standart sapma; ThuFLEP: prostatın thulium fiber lazer enükleasyonu *İstatiksel anlamlı*

Unpaired t-tests and chi-square tests were used to compare continuous and categorical variables between the two groups. HoLEP: Holmium Laser Enucleation of the Prostate IIEF-15: 15-Question International Index of Erectile Function IPSS: International Prostate Symptom Score PSA: Prostate-Specific Antigen PVR: Post-Void Residual Volume Qmax: Maximum Urinary Flow Rate QoL: Quality of Life SD: Standard Deviation ThuFLEP: Thulium Fiber Laser Enucleation of the Prostate Statistically significant.

Hastaların temel özellikleri

Parametre	HoLEP (N=50)	ThuFLEP (N=50)	P Değeri
Yaş, yıl, Ortalama (SS)	69,61 (8,38)	68,7 (7,90)	0,69
Prostat Hacmi, g, Ortalama (SS)	63,55 (29,44)	68,06 (41,57)	0,06
PSA, ng/dL, Ortalama (SS)	4,24 (3,57)	5,22 (5,80)	0,25
IPSS, Puanlar, Ortalama (SS)	23,14 (6,8)	22,07 (7,68)	0,59
IPSS-QoL, Puanlar, Ortalama (SS)	4,85 (0,89)	4,53 (1,37)	0,10
Q max, mL/sn, Ortalama (SS)	10,51 (4,71)	10,46 (6,31)	0,51
PVR, mL, Ortalama (SS)	73 (75,08)	146 (155,43)	0,65
Mesane Kateteri, N. (%)	3 (3%)	6 (6%)	0,78
IIEF-15, Puan, Ortalama (SS)	45,80 (24,27)	42,75 (21,03)	0,36

İki grup arasında sürekli ve kategorik değişkenleri karşılaştırmak için sırasıyla eşleştirilmemiş t testi ve x2 testi kullanıldı HoLEP: prostatın holmiyum lazer enükleasyonu; IIEF-15: 15 Sorulu Uluslararası Erektil Fonksiyon İndeksi; IPSS: Uluslararası Prostat Semptom Skoru; PSA: prostata özgü antijen; PVR: işeme sonrası kalan hacim; Q Maksimum İdrar Akış Hızı; QoL: Yaşam Kalitesi; SD: standart sapma; ThuFLEP: prostatın thulium fiber lazer enükleasyonu

Baseline Characteristics of Patients

Parameter	HoLEP (N=50)	ThuFLEP (N=50)	P Value
Age, years, Mean (SD)	69.61 (8.38)	68.7 (7.90)	0.69
Prostate Volume, g, Mean (SD)	63.55 (29.44)	68.06 (41.57)	0.06
PSA, ng/dL, Mean (SD)	4.24 (3.57)	5.22 (5.80)	0.25
IPSS, Scores, Mean (SD)	23.14 (6.8)	22.07 (7.68)	0.59
IPSS-QoL, Scores, Mean (SD)	4.85 (0.89)	4.53 (1.37)	0.10
Q max, mL/s, Mean (SD)	10.51 (4.71)	10.46 (6.31)	0.51
PVR, mL, Mean (SD)	73 (75.08)	146 (155.43)	0.65
Bladder Catheter, N. (%)	3 (6%)	6 (12%)	0.78
IIEF-15, Score, Mean (SD)	45.80 (24.27)	42.75 (21.03)	0.36

Unpaired t-tests and chi-square tests were used to compare continuous and categorical variables between the two groups. HoLEP: Holmium Laser Enucleation of the Prostate IIEF-15: 15-Question International Index of Erectile Function IPSS: International Prostate Symptom Score PSA: Prostate-Specific Antigen PVR: Post-Void Residual Volume Q max: Maximum Urinary Flow Rate QoL: Quality of Life SD: Standard Deviation ThuFLEP: Thulium Fiber Laser Enucleation of the Prostate

SS-053

Thulium Fiber Lazer Enükleasyonun (ThuFLEP) 200 cc ve üzeri Hacimli Benign Prostat Hiperplazili Hastalarda Etkinlik ve Güvenilirliği

Şenol Adanur, Mücahit Macit, Bakytbek Kozubaev, Salih Al, Sahil Shamilzade, Khayyam Abbasov, Volkan Kurdal, Ahmet Utku Kukuş
Atatürk Üniversitesi, Üroloji Anabilimdalı, Erzurum

AMAÇ: Benign prostat hiperplazisi(BPH) olan hastalarda lazer ile prostat enükleasyonu 1998 de ilk kullanımından sonra giderek yaygınlaşmaktadır. Kliniğimizde de kullanılan ThuFLEP'in büyük hacimli prostatların cerrahi tedavisinde etkinliği ve güvenilirliğini değerlendirerek literatüre katkı sağlanması amaçlanmaktadır.

MATERYAL-METOD: Haziran 2022- Temmuz 2024 tarihleri arasında kliniğimizde ThuFLEP yapılan hastalar retrospektif olarak değerlendirildi. Preoperatif transrektal USG(TRUSG)' de prostat hacmi 200 cc ve üzeri olan hastalar çalışmaya dahil edilirken prostat veya mesane malignite şüphesi, nörojenik mesanesi, üretral darlığı olan hastalar çalışma dışı bırakıldılar. Çalışmaya dahil edilen tüm hastaların demografik verileri ve TRUSG ile bakılan prostat büyüklüğü(cc) ile preoperatif ve postoperatif tam kan sayımı, total PSA değerleri kaydedildi. Enükleasyon süresi(dk), morselasyon süresi(dk), operasyon süresi(dk), enüklee edilen doku ağırlığı(gr) gibi intraoperatif veriler ile postop kateterizasyon süresi(g) ve hospitalizasyon süresi(g) gibi perioperatif veriler ve postoperatif komplikasyonlar tarandı. Bütün hastaların preoperatif maksimum akım hızı(Qmax), ortalama akım hızı(Qave), post voiding rezidü(PVR) ve İPSS değerleri postoperatif 1. ve 3. aydaki değerleri ile karşılaştırıldı.

BULGULAR: Çalışmaya dahil edilen 10 hastanın ortalama yaşı 70.7 ± 6.4 idi. Preoperatif TRUSG ile ölçülen ortalama prostat hacmi 291 (min:200-max:650) cc idi. Çalışmaya dahil edilen hastalardan 6 (%60)'sı üriner retansiyon nedeniyle TU sondalıydı.

Çalışmaya dahil edilen hastalardan ikisinin operasyonu iki seansta gerçekleştirildi. Tüm hastalarda operasyon sonrası TU sonda alındıktan sonra spontan idrar drenajının sağlandı. İki hastada operasyon sonrası 1.ay kontrolünde tamamen düzelen geçici stres üriner inkontinans izlendi.

Çalışmaya dahil edilen hastalara ait demografik ve klinik özelliklere ait veriler tablo-1'de özetlenmiştir.

SONUÇ: BPH'ın cerrahi tedavisinde yeni bir yöntem olan ve kullanımı giderek yaygınlaşan ThuFLEP büyük hacimli prostatlarda da minimal kan kaybı, düşük perioperatif ve postoperatif komplikasyon oranları ve yüksek etkinliklik düzeyine sahiptir. Bu konuda yapılacak prospektif çalışmalar litaratüre katkı sağlayacaktır.

Anahtar Kelimeler: büyük benign prostat hiperplazisi, thuflep, thulium fiber lazer enükleasyon

33. Ulusal Üroloji Kongresi
29 Ekim-01 Kasım 2024 Susesi Luxury Resort, Antalya

Efficacy and Safety of Thulium Fiber Laser Enucleation (ThuFLEP) in Patients with Benign Prostatic Hyperplasia of 200 cc and Above

Şenol Adanur, Mücahit Macit, Bakytbek Kozubaev, Salih Al, Sahil Shamilzade, Khayyam Abbasov, Volkan Kurdal, Ahmet Utku Kukuş
Ataturk University, Department of Urology,Erzurum

INTRODUCTİON-OBJECTİVE: Laser prostate enucleation in patients with benign prostatic hyperplasia (BPH) has become increasingly widespread since its first use in 1998. We aim to contribute to the literature by evaluating the efficacy and reliability of ThuFLEP, which is also used in our clinic, in the surgical treatment of large-volume prostates.

MATERIAL-METHOD: Patients who underwent ThuFLEP in our clinic between June 2022 and July 2024 were evaluated retrospectively. Patients with a prostate volume of 200 cc and above on preoperative transrectal USG (TRUSG) were included in the study, while patients with suspected prostate or bladder malignancy, neurogenic bladder, and urethral stenosis were excluded from the study. Demographic data of all patients included in the study, prostate size (cc) measured with TRUSG, preoperative and postoperative complete blood count, total PSA values were recorded. Intraoperative data such as enucleation time (min), morcellation time (min), operation time (min), enucleated tissue weight (gr) and perioperative data such as postoperative catheterization time (days) and hospitalization time (days) and postoperative complications were scanned. Preoperative maximum flow rate (Qmax), mean flow rate (Qave), post voiding residual (PVR) and IPSS values of all patients were compared with the values at the 1st and 3rd postoperative months.

RESULTS: The mean age of the 10 patients included in the study was 70.7±6.4 years. The mean prostate volume measured by preoperative TRUSG was 291 (min: 200-max: 650) cc. Six (60%) of the patients included in the study had a TU catheter due to urinary retention. Two of the patients included in the study had their operations performed in two sessions. Spontaneous urine drainage was achieved in all patients after the TU catheter was removed after the operation. Transient stress urinary incontinence, which completely resolved at the 1st month control after the operation, was observed in two patients. Data on demographic and clinical characteristics of the patients included in the study are summarized in Table-1.

CONCLUSION: ThuFLEP, a new method in the surgical treatment of BPH and increasingly used, has minimal blood loss, low perioperative and postoperative complication rates, and high efficacy in large-volume prostates. Prospective studies on this subject will contribute to the literature.

Keywords: large benign prostatic hyperplasia, thuflep, thulium fiber laser enucleation

ThuFLEP

ThuFLEP

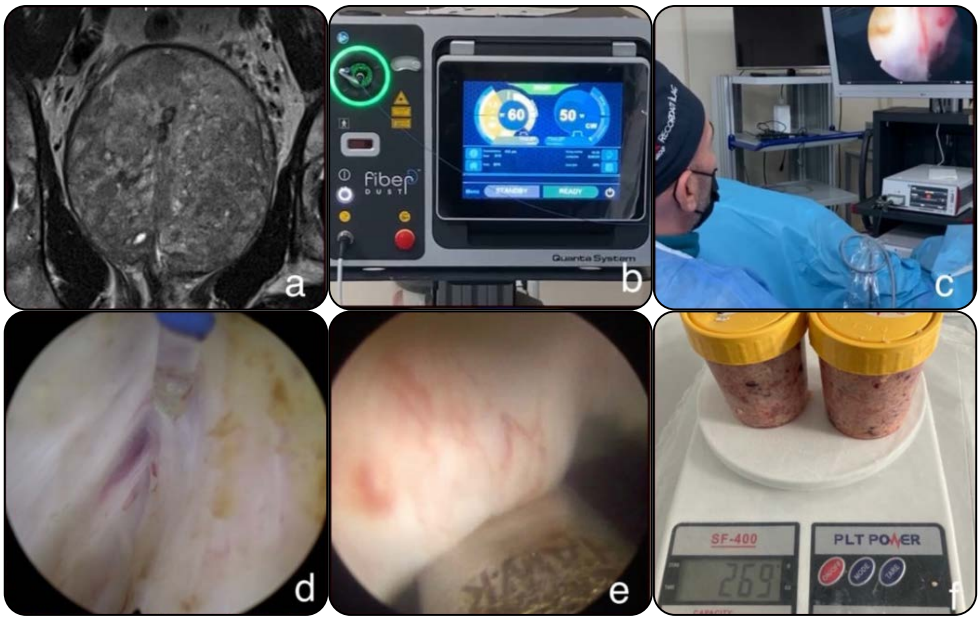

Tablo-1: Hastalara ait demografik veriler ve klinik parametreler

Hasta Sayısı (n)	10
Ortalama yaş ± SD, (yıl)	70.7 ± 6.4
Ortalama prostat hacmi ± SD,(cc)	291± 149
Preoperatif TU sondalı hasta sayısı (%)	6 (60)
Ortalama TU sonda alınma süresi ± SD,(sa)	88 ± 31
Ortalama hospitalizasyon süresi (gün)	4.2 ± 1.8
Ortalama Hemoglobin düşüşü ± SD,(gr/dl)	1.6 ± 0.6
Ortalama operasyon süresi ± SD,(dk)	223 ± 88
Ortalama enükleasyon süresi ± SD,(dk)	166 ± 64
Ortalama morselasyon süresi ± SD,(dk)	53 ± 19
Çıkarılan ortalama doku ağırlığı ± SD,(gr)	192 ± 94
Qmax (ml/sn) Preoperatif Postoperatif 1. Ay Postoperatif 3. Ay	 4.3 22.6 23.1
Qave (ml/sn) Preoperatif Postoperatif 1. Ay Postoperatif 3. Ay	 2.7 14.4 14.8
PVR (ml) Preoperatif Postoperatif 1. Ay Postoperatif 3. Ay	 176 37 34
IPSS Preoperatif Postoperatif 1. Ay Postoperatif 3. Ay	 18.5 4.2 3.9
Total PSA Preoperatif Postoperatif 1. Ay Postoperatif 3. Ay	 17.9 1.7 1.6
İntraoperatif komplikasyon oranı (%)	0 (0)
Postoperatif komplikasyon oranı (%) Geçici stres üriner inkontinans	 2 (20)

**Preoperatif üroflowmetri verileri TU sondalı olmayan 4 hastaya aittir.*

Table 1. Demographic data and clinical parameters of the whole study population

Number of patients (n)	10
Mean age ± SD, (yrs)	70.7 ± 6.4
Mean prostat volume ± SD,(cc)	291± 149
Number of patients with preoperative TU catheters (%)	6 (60)
Mean TU catheter removal time ± SD(hrs)	88 ± 31
Mean hospitalization time (days)	4.2 ± 1.8
Mean Hemoglobin drop ± SD,(gr/dl)	1.6 ± 0.6
Mean operation time ± SD,(min)	223 ± 88
Mean enucleation time ± SD,(min)	166 ± 64
Mean morcellation time ± SD,(min)	53 ± 19
Mean weight of tissue extracted ± SD,(gr)	192 ± 94
Qmax (ml/sn) Preoperative Postoperative 1st month Postoperative 3rd month	 4.3 22.6 23.1
Qave (ml/sn) Preoperative Postoperative 1st month Postoperative 3rd month	 2.7 14.4 14.8
PVR (ml) Preoperative Postoperative 1st month Postoperative 3rd month	 176 37 34
IPSS Preoperative Postoperative 1st month Postoperative 3rd month	 18.5 4.2 3.9
Total PSA (ng/dl) Preoperative Postoperative 1st month Postoperative 3rd month	 17.9 1.7 1.6
Intraoperative complication rate (%)	0 (0)
Postoperative complication rate (%) Transient stress urinary incontinence	2 (20)

**Preoperative uroflowmetry data belong to 4 patients without TU catheters.*

SS-054

TURP ve HOLEP Uygulanan BPH Hastalarında Preoperatif ve Postoperatif Oksidatif DNA Hasarının Karşılaştırılması

Fatih Gevher, Emin Cenan Coşkun, Muzaffer Akçay, Yildirim Ozer, Habib Akbulut, Selin Ayten Akok, Yusuf Özlem İlbey
Bezmialem Vakıf Üniversitesi, Üroloji Ana Bilim Dalı, İstanbul

AMAÇ: Benign prostat hiperplazisi nedenli cerrahi uygulanacak hastalarda iki farklı cerrahi yöntemin (TUR-P ve HoLEP) hastaların idrar numuneleri alınarak DNA hasarı üzerine etkileri araştırılacatır.

GEREÇ-YÖNTEM: 2023 yılı Eylül ayı ile 2024 yılı Haziran ayı arasında BPH nedeniyle Bezmialem Vakıf Üniversitesi hastanesinde TUR-P ve HoLEP cerrahileri uygulanacak olan hastalar prospektif olarak takip edilip incelenmiştir. Çalışmamıza HoLEP opere olan 30 hasta, TURP opere olan 25 hasta ve 20 adet de sağlıklı kontrol grubu olmak üzere toplamda 75 kişi dâhil edildi. Cerrahi geçirecek olan hastalardan preoperatif, postoperatif 24.saatte ve postoperatif 21.günde olmak üzere 3 defa idrar örnekleri alındı. Alınan idrar numunelerinden oksidatif DNA hasarı için 8-Hidroksi-2'-deoksiguanozin (8-OHdG) seviyeleri ELISA yöntemi ile analiz edildi.

BULGULAR: Preoperatif, postoperatif 24.saatte ve postoperatif 21.günde alınan 8-OHdG seviyeleri sırasıyla HoLEP grubunda 20,81 ± 19,62, 8,48 ± 13,18, 15,16 ± 18,60 ng/ml hesaplandı. Preoperatif, postoperatif 24.saatte ve postoperatif 21.günde alınan 8-OHdG seviyeleri sırasıyla TUR-P grubunda ise 19,04 ± 19,58, 6,43 ± 4,66, 13,35 ± 15,69 ng/ml olarak hesaplandı.

Kontrol grubunda ise 8-OHdG seviyeleri 20,77 ± 13,3 ng/ml olarak hesaplandı. Bu sonuçlar itibariyle preop alınan örneklerle kontrol grubu arasında anlamlı bir fark izlenmedi (p=0,924). Postop 24. Saatteki bakılan 8-OHdG seviyeleri preop seviyelerine oranla her iki grupta da anlamlı olarak düşüş gösterdi. HoLEP grubunda p=0,001; TUR-P grubunda p=0,005. Fakat iki grup arasında hem preop, hem postop erken dönem hem de postop 21.günde bakılan 8-OHdG seviyelerinde anlamlı bir fark izlenmedi (P değerleri sırasıyla p=0,739, p=0,463, p=0,67).

SONUÇ: Bu çalışmamız, daha kapsamlı bir çalışmanın preliminer sonuçlarıdır. Bu sonuçlar itibariyle ameliyat sonrası erken bakılan oksidatif DNA hasarı markerı olan 8-OHdG'nin anlamlı olarak her iki grupta da düştü görülmüştür. HoLEP ve TUR-P cerrahilerinin oksidatif DNA hasarına etkisi açısından birbirinden anlamlı bir fark içermediği gözlenmiştir.

Anahtar Kelimeler: Benign prostat hiperplazisi, Holmium laser ile prostat enükleasyonu, transüretral prostatektomi, oksidatif stres, DNA hasarı

Comparison of Preoperative and Postoperative Oxidative DNA Damage in Patients with BPH Undergoing TURP and HOLEP

Fatih Gevher, Emin Cenan Coşkun, Muzaffer Akçay, Yildirim Ozer, Habib Akbulut, Selin Ayten Akok, Yusuf Özlem İlbey
Department of Urology, Bezmialem Vakıf University, Istanbul, Turkey

OBJECTIVE: This study aims to investigate the effects of two different surgical methods (TUR-P and HoLEP) on DNA damage by analyzing urinary samples from patients undergoing surgery for benign prostatic hyperplasia (BPH).

MATERIALS-METHODS: Between September 2023 and June 2024, patients scheduled for TUR-P or HoLEP surgeries at Bezmialem Vakıf University Hospital due to BPH were prospectively followed and examined. The study included 30 patients who underwent HoLEP, 25 patients who underwent TUR-P, and 20 healthy controls, totaling 75 participants. Urine samples were collected from the patients preoperatively, 24 hours postoperatively, and on the 21st postoperative day. The levels of oxidative DNA damage, specifically 8-Hydroxy-2'-deoxyguanosine (8-OHdG), were analyzed using the ELISA method.

RESULTS: The 8-OHdG levels at preoperative, 24 hours postoperative, and 21 days postoperative were 20.81 ± 19.62, 8.48 ± 13.18, and 15.16 ± 18.60 ng/ml respectively for the HoLEP group. For the TUR-P group, these levels were 19.04 ± 19.58, 6.43 ± 4.66, and 13.35 ± 15.69 ng/ml respectively. In the control group, the 8-OHdG level was 20.77 ± 13.3 ng/ml. There was no significant difference between preoperative samples and the control group (p=0.924). At 24 hours postoperative, 8-OHdG levels showed a significant decrease compared to preoperative levels in both groups: p=0.001 for the HoLEP group and p=0.005 for the TUR-P group. However, there were no significant differences in 8-OHdG levels between the two groups at preoperative, early postoperative, and postoperative 21. day periods (p values of p=0.739, p=0.463, p=0.67, respectively).

CONCLUSION: This study represents preliminary results for a more comprehensive investigation. The results indicate that the oxidative DNA damage marker 8-OHdG significantly decreased in both groups postoperatively. No significant difference was observed between the effects of HoLEP and TUR-P surgeries on oxidative DNA damage.

Keywords: Benign Prostatic Hyperplasia, Holmium Laser Enucleation of the Prostate, Transurethral Resection of the Prostate, Oxidative Stress, DNA Damage

SS-055

BPH ' da cerrahinin ötelenmesine neden olan medikal tedavinin kullanımındaki sürenin böbrek fonksiyonlarına etkisi

Emre Yardımcı[1], Mustafa Kadihasanoglu[2], Hüseyin Aytaç Ateş[1]
[1]İstanbul Eğitim Araştırma Hastanesi, İstanbul
[2]İstanbul Üniversitesi- Cerrahpaşa

GİRİŞ / AMAÇ: BPH'da cerrahi tedavinin zamanlaması hasta morbiditesinin önlenmesi açısından oldukça önem arzetmektedir.Bu çalışmamızda cerrahi tedavideki gecikmenin, hastanın böbrek fonksiyonlarına etkisini ortaya koymak ve böylece planlanandan daha erken uygulanacak bir cerrahinin hastaya sağlayacağı muhtemel faydayı ortaya koyarak nefron korumaya katkı sunmak amaçlanmıştır.

GEREÇ / YÖNTEM: 2019 -2024 yılları arasında hastanemize başvurup TUR-P (67) / TVP(77) (Açık Prostatektomi) yapılan dışlama kriterlerine uygun olarak seçilen hastalar çalışmaya dahil edildi verileri retrospektif olarak değerlendirildi.Operasyona kadar medikal tedavi kullanım süreleri (alfa bloker / kombine tedavi), operasyon öncesi ve operasyondan sonraki 6.aydaki BFT (serum kreatinin ve GFR) değerleri incelendi.

BULGULAR: Alfa bloker kullanım süresi ≤ 5 yıl ve >5 yıl olan gruplar arasında operasyon öncesi, operasyon sonrası kreatin değeri anlamlı($p>0.05$) farklılık göstermemiştir.Alfa bloker kullanım süresi >5 yıl olan grupta operasyon öncesi GFR değeri Alfa bloker kullanım süresi ≤5 yıl olan gruptan anlamlı($p<0.05$) olarak daha düşüktü.Alfa bloker kullanım süresi ≤5 yıl ve >5 yıl olan gruplar arasında operasyon sonrası GFR değeri anlamlı ($p>0.05$) farklılık göstermemiştir.TUR olan grupta operasyon sonrası kreatin ve GFR değeri operasyon öncesine göre anlamlı ($p<0.05$) değişim göstermiştir.Anccak operasyon grupları arasında anlamlı fark izlenmemiştir.Kombine tedavi kullanım süresi <1 ay olan grupta operasyon öncesi/operasyon sonrası kreatin artışı kombine tedavi kullanım süresi ≥1 ay olan gruptan anlamlı ($p<0.05$) olarak daha yüksekti.Kombine tedavi kullanım süresi < 1 ay olan grupta operasyon öncesi/operasyon sonrası GFR düşüşü kombine tedavi kullanım süresi ≥1 ay olan gruptan anlamlı ($p<0.05$) olarak daha yüksekti.

SONUÇ: Çalışmamızda 5 yıllık cut off değeri baz alındığında alfa bloker kullanımı sonrası yapılan cerrahi sonrası BFT değerlerinde anlamlı iyiye gidiş izlenmemiştir. Konu ile alakalı ilaç kullanımı öncesi BFT değerleri ile yapılacak çalışmalar umut vadedici olabilir. Cerrahiyi ilk planda düşünmediğimiz hastalarda kombine tedaviyi daha uzun süre vermek hasta morbiditesini azaltıcı olabilir.

Anahtar Kelimeler: BPH, alfa bloker, kombine tedavi, kronik böbrek yetmezliği

33. Ulusal Üroloji Kongresi
29 Ekim-01 Kasım 2024 Susesi Luxury Resort, Antalya

The effect of the duration of use of medical treatment, which causes postphonement of surgery in BPH, on kidney functions

Emre Yardımcı[1], Mustafa Kadihasanoglu[2], Hüseyin Aytaç Ateş[1]
[1]İstanbul Education and Research Hospital
[2]Istanbul University - Cerrahpasa Medical School, İstanbul

INTRODUCTION / PURPOSE: The timing of surgical treatment in BPH is very important in terms of preventing patient morbidity. In this study, we aimed to reveal the effect of the delay in surgical treatment on the patient's kidney functions and thus to contribute to nephron protection by revealing the possible benefit of surgery performed earlier than planned

MATERIAL / METHOD: Patients selected in accordance with the exclusion criteria who applied to our hospital between 2019 and 2024 and underwent TUR-P (67) / TVP (77) (Open Prostatectomy) were included in the study. Their data were evaluated retrospectively. Duration of medical treatment (alpha blocker) until the operation. / combined treatment), BFT (serum creatinine and GFR) values before the operation and at the 6th month after the operation were examined.

RESULTS: Preoperative and postoperative differences between groups with alpha blocker use duration of ≤ 5 years and > 5 years, Creatine value did not show a significant ($p>0.05$) difference. The preoperative GFR value in the group with alpha blocker use duration >5 years was significantly ($p<0.05$) lower than the group with alpha blocker use duration ≤ 5 years. In the group with alpha blocker use duration ≤ 5 years and >5 years, postoperative GFR value did not differ significantly ($p>0.05$) between the groups. In the TUR group, postoperative creatine and GFR values showed a significant change ($p<0.05$) compared to the preoperative period. However, no significant difference was observed between the operation groups. Combined treatment duration <1 mounth the pre-operative/post-operative creatinine increase in the group with a combined treatment duration of ≥ 1 month was significantly ($p<0.05$) higher than the group with a combined treatment duration of ≥ 1 month. Pre-operative/post-operative GFR decrease in the group with a combined therapy usage duration of < 1 month. It was significantly ($p<0.05$) higher than the 1-month group.

CONCLUSION: In our study, based on the 5-year cut-off value, no significant improvement was observed in BFT values after surgery after the use of alpha blockers. Studies on BFT values before drug use may be promising. Giving combined treatment for a longer period of time in patients for whom surgery is not a primary consideration may reduce patient morbidity

Keywords: BPH, alpha blocker, combined treatment, chronic kidney failure

Tablo

Table

Tablo-4

	A Bloker Kullanım Süresi ≤ 5 Yıl (n:112)		A Bloker Kullanım Süresi>5 Yıl (n:31)		p	
	Ort.±ss	Medyan	Ort.±ss	Medyan		
Kreatin						
Operasyon Öncesi	1.06 ± 0.51	0.92	1.17 ± 0.66	1.00	0.085	m
Operasyon Sonrası	1.13 ± 0.65	0.95	1.09 ± 0.30	1.00	0.431	m
Op.S/Op.Ö Değişim	0.08 ± 0.50	0.04	-0.08 ± 0.51	0.00	0.145	m
Grup İçi Değişim p	*0.013*	w	0.819	w		
GFR						
Operasyon Öncesi	77.0 ± 21.6	82.5	70.6 ± 17.7	77.0	*0.040*	m
Operasyon Sonrası	73.2 ± 21.7	78.2	72.1 ± 19.5	74.5	0.616	m
Op.S/Op.Ö Değişim	-2.8 ± 14.4	-2.1	4.5 ± 18.7	0.0	0.058	m
Grup İçi Değişim p	*0.021*	w	0.696	w		

[m] Mann-whitney u test / [w] Wilcoxon test

SS-056

Holep Cerrahisinde Farklı Enerji Kullanımının Klinik Sonuçlara Etkisi

Kazım Doğan[1], Muharrem Baturu[2], Gökhan Çil[3]
[1]Gaziantep Liv Hospital Üroloji Kliniği, Gaziantep, Türkiye
[2]Gaziantep Üniversitesi Tıp Fakültesi Üroloji Ana Bilim Dalı, Gaziantep, Türkiye
[3]Sağlık Bilimleri Üniversitesi, Bağcılar Eğitim ve Araştırma Hastanesi, Üroloji Anabilim Dalı, İstanbul, Türkiye.

AMAÇ: Son yıllarda gelişen teknoloji ile birlikte Benign Prostat Hiperplazisi (BPH) cerrahisinde Holmium Lazer Prostat Enükleasyonu (HoLEP), sıkça tercih edilmektedir. Bu çalışmada, cerrahi sırasında kullanılan farklı enerjilerin tedavi sonuçları üzerindeki etkilerini karşılaştırmayı amaçladık.

GEREÇ VE YÖNTEMLER: Kliniğimizde HoLEP uygulanan 123 hastanın verileri retrospektif olarak incelenmiştir. Hastalar lazer enerji ayarlarına göre iki gruba ayrılmıştır. Grup 1'de düşük enerji (1.5J - 40 Hz, kısa pulse), Grup 2'de ise yüksek enerji (4J - 35 Hz, uzun pulse) kullanılmıştır. Gruplar; preoperatif veriler, dakikada enükle edilen doku miktarı ve komplikasyon oranları açısından karşılaştırılmıştır.

BULGULAR: Çalışmada, 71 hastada en-bloc, 36 hastada bilober ve 16 hastada trilober yöntemler uygulanmıştır. Grup 2'de (n=75), enükleasyon hızı Grup 1'e (n=48) göre anlamlı derecede yüksek bulunmuştur (3,5 gr/dk vs. 2,4 gr/dk, p=0.02). Grup 1'de post-enükleasyon dönemde daha sık elektrokoagülasyon ihtiyacı doğmuş (%58,3 vs. %24, p<0.001), ancak her iki grupta da transfüzyon gerektiren kanama gözlenmemiştir. Sonda çekilme süresi ve hastanede yatış süreleri her iki grup için de ortanca 2 gün olarak saptanmıştır. Komplikasyon oranları açısından gruplar arasında anlamlı bir fark tespit edilmemiştir.

SONUÇ: HoLEP cerrahisinde yüksek enerji ve uzun pulse ayarlarının kullanımı, enükleasyon hızını artırmakta ve işlem sonrası kanama miktarını azaltarak elektrokoagülasyon ihtiyacını düşürmektedir. Yüksek güçlü holmium lazer cihazlarının kullanımı, cerrahi etkinliği artırabilecek potansiyele sahiptir.

Anahtar Kelimeler: Benign prostat hiperplazisi, Holmium lazer, Prostat enükleasyon

Effect of Different Energy Use on Clinical Outcomes in Holep Surgery

Kazım Doğan[1], Muharrem Baturu[2], Gökhan Çil[3]
[1]Gaziantep Liv Hospital Urology Clinic, Gaziantep, Türkiye
[2]Gaziantep University Faculty of Medicine Department of Urology, Gaziantep, Türkiye
[3]University of Health Sciences, Bagcilar Training and Research Hospital, Department of Urology, Istanbul, Türkiye.

OBJECTIVE: With the developing technology in recent years, Holmium Laser Prostatic Enucleation (HoLEP) is frequently preferred in Benign Prostatic Hyperplasia (BPH) surgery. In this study, we aimed to compare the effects of different energies used during surgery on treatment results.

MATERIAL-METHODS: Data from 123 patients who underwent HoLEP in our clinic were retrospectively examined. Patients were divided into two groups according to laser energy settings. Low energy (1.5J - 40 Hz, short pulse) was used in Group 1, and high energy (4J - 35 Hz, long pulse) was used in Group 2. The groups were compared in terms of preoperative data, amount of tissue enucleated per minute, and complication rates.

RESULTS: In the study, en-bloc methods were applied in 71 patients, bilobar methods in 36 patients, and trilobar methods in 16 patients. In Group 2 (n=75), the enucleation rate was significantly higher than in Group 1 (n=48) (3.5 gr/min vs. 2.4 gr/min, p=0.02). Electrocoagulation was required more frequently in Group 1 during the post-enucleation period (58.3% vs. 24%, p<0.001), but no bleeding requiring transfusion was observed in either group. The median catheter removal time and hospital stay were determined as 2 days for both groups. No significant difference was found between the groups in terms of complication rates.

CONCLUSION: The use of high energy and long pulse settings in HoLEP surgery increases the enucleation rate and reduces the need for electrocoagulation by reducing the amount of post-procedural bleeding. The use of high-power holmium laser devices has the potential to increase surgical efficiency.

Keywords: Benign prostatic hyperplasia, Holmium laser, Prostate enucleation

Hastaların demografik ve perioperatif klinik özellikleri

Parametreler	Grup 1 (n=48)	Grup 2 (n=75)	P değeri
Yaş (ortalama)	66,7±5,3	67,2±4,7	0,871
Prostat hacmi (ml)	85,4±10,5	89,2±11,4	0,235
Preop Qmax (ml/sn)	9,4± 3,2	8,8±2,7	0,447
Enükleasyon hızı (gr/dl)	2,4±0,7	3,5±0,9	0,02
Koagülasyon ihtiyacı (%)	%58,3	%24	<0,001
Hastanede kalış süresi (gün)	2 (1-4)	2 (1-5)	0,64

Demographic and perioperative clinical characteristics of the patients

Parameters	Grup 1 (n=48)	Grup 2 (n=75)	P değeri
Age (average)	66,7±5,3	67,2±4,7	0,871
Prostate volume (ml)	85,4±10,5	89,2±11,4	0,235
Preop Qmax (ml/sn)	9,4± 3,2	8,8±2,7	0,447
Enucleation rate (gr/dl)	2,4±0,7	3,5±0,9	0,02
Coagulation requirement (%)	%58,3	%24	<0,001
Length of hospital stay (days)	2 (1-4)	2 (1-5)	0,64

SS-057

Holmium Lazer ile Prostat Enükleasyonu (HoLEP): Demografik ve Perioperatif Sonuçlar ile Öğrenme Eğrisinin Değerlendirilmesi

Muhammet Raşit Tutal, Ali Ayrancı, Ufuk Çağlar, Hüseyin Burak Yazılı, Faruk Özgör, Ömer Sarılar
Haseki Eğitim ve Araştırma Hastanesi, Üroloji Kliniği, İstanbul

AMAÇ: Holmium lazer ile prostat enükleasyonu (HoLEP) cerrahisi, öğrenme eğrisi açısından zorlu bir prosedür olarak bilinmektedir. Bu çalışmada, HoLEP cerrahisi sırasında elde edilen demografik ve perioperatif sonuçları değerlendirmeyi ve kendi sonuçlarımızı paylaşmayı amaçlamaktayız.

YÖNTEM: Ocak 2024 ile Temmuz 2024 tarihleri arasında Haseki Eğitim ve Araştırma Hastanesi Üroloji Kliniği'nde HoLEP uygulanan 100 hasta retrospektif olarak analiz edilmiştir. Veriler, hastaların ameliyat öncesi ve sonrası değerlendirmeleri, perioperatif parametreler ve komplikasyonlar incelenerek elde edilmiştir. Hastaların yaş, preoperatif PSA düzeyi, prostat volümü, enükleasyon ve morselasyon süreleri, enükleasyon oranı ve hastanede yatış süreleri gibi veriler kaydedilmiştir.

BULGULAR: Çalışmamızda, hastaların ortalama yaşı 67.6±6.43 yıl olarak saptanmış olup, preoperatif PSA düzeyi ortalama 3.46±4.82 ng/ml idi. Ortalama prostat volümü 51.6±20.34 gr olarak belirlenmiştir. Enükleasyon zamanı 61.3±30.44 dakika, morselasyon zamanı 12.3±9.49 dakika, enükleasyon oranı 0.65±0.20 olarak bulunmuştur. Kateterizasyon süresi ortalama 2.1±1.86 gün, hastanede yatış süresi ise 3.2±1.47 gün olarak kaydedilmiştir. Operasyon öncesi ortalama Qmax değeri 8 ml/sn iken, operasyon sonrası bu değer 31 ml/sn'ye yükselmiştir. Benzer şekilde, preoperatif IPSS skoru 25 iken, postoperatif dönemde bu skor 12'ye düşmüştür. Öğrenme eğrisi incelendiğinde, enükleasyon verimliliğinin yaklaşık 30 vakadan sonra sabitlendiği ($p<0.001$), morselasyon verimliliğinin ise 20 vakadan sonra plato yaptığı ($p=0.032$) gözlenmiştir.

SONUÇ: HoLEP cerrahisinin öğrenme eğrisi zorlu olmasına rağmen, TURP konusundaki önceki tecrübelerimiz, bu süreci önemli ölçüde kolaylaştırmıştır. İlk vakalardaki öğrenme eğrisi ve komplikasyonlar zamanla azalmış, cerrahi etkinlik ve hasta sonuçları iyileşmiştir. HoLEP, TURP'a kıyasla daha fazla teknik beceri gerektiren, ancak öğrenme eğrisi aşılabilir bir cerrahi yöntemdir. TURP tecrübesi olan cerrahlar için HoLEP, BPH tedavisinde güvenli ve etkili bir alternatif olarak değerlendirilebilir.

Anahtar Kelimeler: Benign Prostat Hiperplazisi (BPH), Enükleasyon Verimliliği, Holmium Lazer Enükleasyonu,Öğrenme Eğrisi,Perioperatif Sonuçlar Prostat Cerrahisi

Holmium Laser Enucleation of the Prostate (HoLEP): Evaluation of Demographic and Perioperative Outcomes and Learning Curve

Muhammet Raşit Tutal, Ali Ayrancı, Ufuk Çağlar, Hüseyin Burak Yazılı, Faruk Özgör, Ömer Sarılar
Haseki Training and Research Hospital, Urology Clinic, Istanbul

OBJECTIVE: Holmium laser enucleation of the prostate (HoLEP) is known to be a challenging procedure in terms of its learning curve. This study aims to evaluate the demographic and perioperative outcomes of HoLEP surgery and to share our own results.

METHODS: A retrospective analysis was conducted on 100 patients who underwent HoLEP at Haseki Training and Research Hospital Urology Clinic between January 2024 and July 2024. Data were collected by examining preoperative and postoperative evaluations, perioperative parameters, and complications. Variables recorded included patient age, preoperative PSA levels, prostate volume, enucleation and morcellation times, enucleation rate, and hospital stay duration.

RESULTS: The average age of the patients in our study was found to be 67.6±6.43 years, with a preoperative PSA level averaging 3.46±4.82 ng/ml. The average prostate volume was determined to be 51.6±20.34 grams. The enucleation time was 61.3±30.44 minutes, morcellation time was 12.3±9.49 minutes, and the enucleation rate was 0.65±0.20. The average catheterization time was 2.1±1.86 days, and the hospital stay duration was 3.2±1.47 days. The mean Qmax value before the operation was 8 ml/s, which increased to 31 ml/s postoperatively. Similarly, the preoperative IPSS score of 25 decreased to 12 in the postoperative period. The learning curve analysis showed that the enucleation efficiency plateaued after approximately 30 cases ($p<0.001$), while morcellation efficiency plateaued after 20 cases ($p=0.032$).

CONCLUSION: Despite the challenging learning curve associated with HoLEP surgery, our prior experience with TURP significantly facilitated this process. The learning curve and complications in the initial cases decreased over time, leading to improvements in surgical effectiveness and patient outcomes. HoLEP is a surgical method requiring more technical skill compared to TURP but is a procedure with a manageable learning curve. For surgeons with TURP experience, HoLEP can be considered a safe and effective alternative for the treatment of BPH.

Keywords: Benign Prostatic Hyperplasia (BPH),Enucleation Efficiency,Holmium Laser Enucleation,Learning Curve, Perioperative Outcomes,Prostate Surgery

Operasyon başarısının değerlendirilmesi

Evaluation of Surgical Success

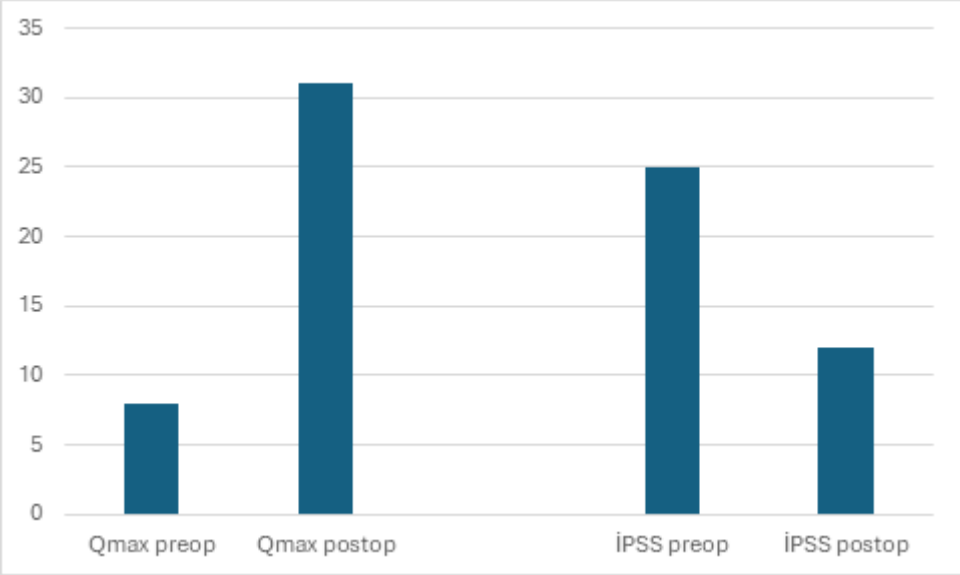

Hasta demografik verileri ve perioperatif sonuçlar (n=100)

Değişkenler	Ortalama±SD	Aralık
Yaş (yıl)	67.6±6.43	63-72
Preoperatif PSA (ng/ml)	3.46±4.82	1.0-3.7
Total prostat volümü (gr)	51.6±20.34	36-62
Enükleasyon zamanı (dakika)	61.3±30.44	41-70
Morselasyon zamanı (dakika)	12.3±9.49	5-15
Enükleasyon miktarı (gr)	22±13.70	12-35.70
Enükleasyon oranı	0.65±0.20	0.50-0.85
Kateterizasyon süresi (gün)	2.1±1.86	1-2
Hastane yatışı (gün)	3.2±1.47	2-4

Patient Demographic Data and Perioperative Outcomes (n=100)

Variable	Mean±SD	Range
Age (years)	67.6±6.43	63-72
Preoperative PSA (ng/ml)	3.46±4.82	1.0-3.7
Total Prostate Volume (g)	51.6±20.34	36-62
Enucleation Time (minutes)	61.3±30.44	41-70
Morcellation Time (minutes)	12.3±9.49	5-15
Enucleation Amount (g)	22±13.70	12-35.70
Enucleation Rate	0.65±0.20	0.50-0.85
Catheterization Duration (days)	2.1±1.86	1-2
Hospital Stay (days)	3.2±1.47	2-4

SS-058

Thulium Fiber Lazer ile Prostat Enükleasyonu(ThuFLEP) Tedavisinde Preoperatif Transüretral Katater ile Pasif Üretra Dilatasyonunun Cerrahi Başarı ve Postoperatif Üretral Darlık Gelişimi Üzerine Etkisi

Mücahit Macit, Şenol Adanur
Atatürk Üniversitesi, Üroloji Anabilimdalı, Erzurum

AMAÇ: Günümüzde gelişen teknolojiler sonucunda benign prostat hiperplazisinin(BPH) tedavisinde endoskopik tedaviler daha küçük hacimli prostatlarla sınırlı kullanım alanından çıkıp tüm hacimlerde kullanılabilir hale gelmiştir. Kullanımının giderek artmasına rağmen üretra kalibrasyonunun cerrahi enstrümanların geçişine izin verecek çapta olmaması endoskopik tedavilerin kullanımını sınırlamaya devam etmektedir. Biz bu çalışmada thulium fiber lazer ile prostat enükleasyonu(ThuFLEP) yaptığımız hastalara pasif üretra dilatasyonu amacıyla preoperatif 24 saat önce TU sonda konulmasının cerrahi başarı ve postoperatif dönemde üretral darlık gelişimi riski üzerine etkisini değerlendirerek litaratüre katkı sağlamayı amaçladık.

MATERYAL-METOD: Kliniğimizde Temmuz 2022-Temmuz 2024 arasında ThuFLEP yapılan hastalar retrospektif olarak değerlendirildi. Preoperatif başvurusunda TU sondalı olan ve üretral darlık hikayesi olan hastalar çalışma dışı bırakıldı. Hastalar preoperatif TU katater konulan (Grup-1) ve TU katater konulmayanlar (Grup-2) olarak iki grupta değerlendirildi. Grup-1 deki hastalara operasyondan yaklaşık 24 saat önce pasif dilatasyon amacıyla 18 Fr foley TU sonda konuldu. Bütün operasyonlar bu operasyonda deneyimli aynı endoürolog tarafından gerçekleştirildi. Thulium fiber lazer cihazı olarak Fiber Dust (Quanta sistem®, İtalya) ve lazer probu olarak 550 µm fiber kullanıldı. Cerrahi işlem BPH modunda enükleasyon işlemi için 1.2 J-50 Hz (60W, Pulsed) ve hemostaz için (30 W, Continuous) ayarlarında yapıldı. Lazer rezektoskop olarak 24 Fr (Richard Wolf®, Shark, Almanya) kullanıldı. Enükleasyon sonrasında mesaneye atılan prostat dokuları, morselatör (Hawk®, Minitech Co., Çin) yardımıyla dışarıya alındı. Hastaların preoperatif, peroperarif ve postoperatif verileri ile postoperatif klinik vizitleri değerlendirildi.

BULGULAR: Çalışmaya 93'ü grup-1 ve 97'si grup-2 olmak üzere 190 hasta dahil edildi. Ortalama prostat hacmi grup-1 de 92 cc ve grup-2'de 88 cc idi. Ortalama operasyon süresi grup-1 için 68 dk ve grup-2 için 76 dk idi. Peroperatif üretral dilatasyon grup-1 de 8, grup-2 de 34 hastada uygulanmıştı. Peroperatif üretral dilatasyona rağmen grup-1 de 1 hasta ve grup-2 de 5 hastaya rezektoskop kılıfının geçmemesi nedeniyle operasyonun ertelenmesi gerekmişti. Grup-2 de 4 hastada postoperatif takiplerinde üretra darlığı gelişmesi nedeniyle internal üretrotomi yapılmıştı. Hastalara ait demografik veriler ve klinik parametreler tablo-1 de özetlenmiştir.

SONUÇ: Thulium fiber lazer ile prostat enükleasyonu (ThuFLEP) planlanan hastalarda preoperatif 24 saat önce TU sonda yerleştirilmesi peroperatif cerrahi enstrümanların transüretral yerleştirilmesini kolaylaştırmakta, operasyon süresini ve postoperatif üretra darlığı gelişme riskini azaltmaktadır.

Anahtar Kelimeler: thuflep, üretra dilatasyonu, üretra darlığı

Effect of Passive Urethra Dilation with Preoperative Transurethral Catheter on Surgical Success and Postoperative Urethral Stricture Development in Thulium Fiber Laser Prostate Enucleation (ThuFLEP) Treatment

Mücahit Macit, Şenol Adanur
Ataturk University, Department of Urology,Erzurum

PURPOSE: As a result of developing technologies today, endoscopic treatments for benign prostatic hyperplasia (BPH) have moved beyond being limited to smaller prostates and have become available for all volumes. Despite its increasing use, the fact that the urethral calibration is not large enough to allow the passage of surgical instruments continues to limit the use of endoscopic treatments. In this study, we aimed to contribute to the literature by evaluating the effect of placing a TU catheter 24 hours before the operation for passive urethral dilatation in patients who underwent thulium fiber laser prostate enucleation (ThuFLEP) on surgical success and the risk of urethral stricture development in the postoperative period.

MATERIAL-METHOD: Patients who underwent ThuFLEP in our clinic between July 2022 and July 2024 were evaluated retrospectively. Patients who had a TU catheter at preoperative admission and had a history of urethral stricture were excluded from the study. The patients were evaluated in two groups as those with preoperative TU catheter placement (Group-1) and those without TU catheter placement (Group-2). In Group-1, an 18 Fr Foley TU catheter was placed for passive dilatation approximately 24 hours before the operation. All operations were performed by the same endourologist experienced in this operation. Fiber Dust (Quanta system®, Italy) was used as a thulium fiber laser device and a 550 µm fiber was used as a laser probe. The surgical procedure was performed in BPH mode with 1.2 J-50 Hz (60W, Pulsed) for enucleation and (30 W, Continuous) settings for hemostasis. A 24 Fr (Richard Wolf®, Shark, Germany) laser resectoscope was used. After enucleation, the prostate tissues that were thrown into the bladder were removed with the help of a morcellator (Hawk®, Minitech Co., China). The preoperative, perioperative and postoperative data of the patients and their postoperative clinic visits were evaluated.

RESULTS: A total of 190 patients were included in the study, 93 in group-1 and 97 in group-2. The mean prostate volume was 92 cc in group-1 and 88 cc in group-2. The mean operation time was 68 min for group-1 and 76 min for group-2. Peroperative urethral dilatation was performed in 8 patients in group-1 and 34 patients in group-2. Despite peroperative urethral dilatation, the operation had to be postponed in 1 patient in group-1 and 5 patients in group-2 due to the resectoscope sheath not passing through. Internal urethrotomy was performed in 4 patients in group-2 due to the development of urethral stricture during postoperative follow-up. Demographic data and clinical parameters of the patients are summarized in Table-1.

CONCLUSION: In patients scheduled for Thulium fiber laser prostate enucleation (ThuFLEP), placement of a TU catheter 24 hours before surgery facilitates the transurethral placement of perioperative surgical instruments, reduces the duration of surgery, and the risk of developing postoperative urethral stricture.

Keywords: thuflap, urethral dilatation, urethral stricture

Tablo-1: Hastalara ait demografik veriler ve klinik parametreler

	Grup-1	Grup-2
Hasta sayısı (n)	93	97
Hasta yaşı (yıl)	69	71
Ortalama prostat hacmi (cc)	92	88
Ortalama operasyon süresi (dk)	68	76
Postoperatif TU katater alınma süresi (saat)	32	34
Hastanede yatış süresi (saat)	46	47
Peroperatif üretral dilatasyon ihtiyacı (n)	8	34
Peroperatif rezektoskop kılıfı geçmeyen hasta sayısı (n)	1	5
Postoperatif takibinde müdahale gerektiren üretral darlık (n)	0	4

Table 1. Demographic data and clinical parameters of the whole study population

	Group-1	Group-2
Number of patients (n)	93	97
Patient age (years)	69	71
Average prostate volume (cc)	92	88
Average operation time (min)	68	76
Postoperative TU catheter removal time (hours)	32	34
Length of hospital stay (hours)	46	47
Need for perioperative urethral dilatation (n)	8	34
Number of patients whose perioperative resectoscope sheath did not pass (n)	1	5
Urethral stricture requiring intervention in postoperative follow-up (n)	0	4

SS-059

Tek Merkez Tek Cerrah 90 Watt HoLEP Deneyimlerimiz

Hasan Can Kuvan, Atınç Tozsin, Burak Bilir, Muhidin Hassan İbrahim, Burak Akgül, Hakan Akdere, Ali Gözen
Trakya Üniversitesi, Üroloji Ana Bilim Dalı, Edirne

AMAÇ: Benign Prostat Hiperplazisi'nin (BPH) tedavisinde Holmium lazerle prostat enükleasyonu (HoLEP), şu anda sıkça tercih edilen bir yöntemdir. Bu çalışmada, tek bir merkezde ve tek bir cerrah tarafından gerçekleştirilen HoLEP operasyonlarının sonuçlarını sunmayı amaçladık.

YÖNTEM: Trakya Üniversitesi Tıp Fakültesi Üroloji Kliniği'ne Aralık 2022 ile Mart 2024 tarihleri arasında BPH nedeniyle başvuran ve HoLEP operasyonu yapılan hastaların verileri retrospektif olarak incelendi. Hastaların yaşı, beden kitle endeksi (BMİ), pre/postoperatif 1.ay Qmax(ml/sn)-PSA(ng/ml)-IPSS-IIEF, preoperatif TRUS volüm (ml)-retansiyon varlığı-biyopsi alınıp alınmadığı, önceki operasyon öyküsü, operasyon süresi (dk), enükleasyon süresi (dk), morselasyon süresi (dk), rezeksiyon gramı, enükleasyon etkinliği (EE) (gr/dk), morselasyon etkinliği (ME) (gr/dk), postoperatif irrigasyon süresi (saat), postoperatif kateterizasyon süresi (gün) ve postoperatif antegrad ejekülasyon varlığı değerlendirildi. Tek değişkenli analizde nominal veriler için ki-kare testi, parametrik değişkenler için t-testi, nonparametrik değişkenler için Mann-Whitney U testi kullanıldı ve $p<0,05$ değeri anlamlı kabul edildi.

BULGULAR: Çalışmaya dahil edilen 58 hastanın ortalama yaşı 68,43±8,81 idi. Hastaların ortalama preoperatif TRUS volüm 75,59±28,33 ml idi. Operasyon süresi 127,81±62,78 dk, enükleasyon etkinliği 0,42±0,20 gr/dk, morselasyon etkinliği 7,95±6,1 gr/dk, postoperatif irigasyon süresi 24,6±12,41 saat, postoperatif kateterizasyon süresi 2,09±1,32 gün idi. Hastaların %41,4 ünde antegrad ejekulasyonun korunduğu izlendi. Postoperatif 1. ayda, PSA değeri 19 hastada ölçülebilmiş olup, ortalama değer 1,7±1,66 ng/ml olarak tespit edilmiştir. Aynı dönemde IPSS değerleri 23 hastada incelenmiş, ortalama 10,52±7,21 olarak bulunmuştur. IEEF skorları ise 23 hastada değerlendirilmiş ve ortalama skorları 13,04±5,3 olarak belirlenmiştir. Postoperatif 1. ayda Qmax değerleri 25 hastada ölçülmüş ve ortalama 18±8,51 ml/sn olarak kaydedilmiştir. Preop biyopsi varlığının enükleasyon etkinliğine herhangi bir etkisi gösterilememiştir. (p=0,2) Rezeksiyon miktarı ve hastaların kateterizasyon süresi arasında anlamlı bir ilişki izlenmemiştir. (p:0,934). Operasyon süresinin postoperatif 1.ayda ölçülen IPSS ile ilişkisi bulunmamaktadır. (p=0,455)

SONUÇ: HoLEP'in uzun öğrenme süreci dezavantajlı olabilir, ancak tek bir merkezde ve tek bir cerrah tarafından yapılan bu çalışma, diğer ürologlar için cesaret verici olabilir.

Anahtar Kelimeler: BPH,Enükleasyon,HoLEP,Lazer

Our Single Center Single Surgeon 90 Watt HoLEP Experiences

Hasan Can Kuvan, Atınç Tozsin, Burak Bilir, Muhidi Hassan İbrahim, Burak Akgü, Hakan Akdere, Ali Gözen
Department of Urology, Trakya University, Edirne

AIM: Holmium laser prostate enucleation (HoLEP) is currently a frequently preferred method for the treatment of Benign Prostatic Hyperplasia (BPH). In this study, we aimed to present the results of HoLEP operations performed in a single center and by a single surgeon.

METHOD: The data of patients who applied to Trakya University Faculty of Medicine Urology Clinic due to BPH between December 2022 and March 2024 and underwent HoLEP were retrospectively analyzed. Patients' age, body mass index (BMI), pre/postoperative 1st month Qmax (ml/sn)-PSA (ng/ml)-IPSS-IIEF, preoperative TRUS volume (ml)-presence of retention-whether biopsy was taken or not, previous operation history, operation time (min), enucleation time (min), morcellation time (min), resection gram, enucleation efficiency (EE) (gr/min), morcellation efficiency (ME) (gr/min), postoperative irrigation time (hour), postoperative catheterization time (day) and presence of postoperative antegrade ejaculation were evaluated. In univariate analysis, chi-square test was used for nominal data, t-test for parametric variables and Mann-Whitney U test for nonparametric variables and $p<0.05$ was considered significant.

RESULTS: The mean age of the 58 patients included in the study was 68.43±8.81. The mean preoperative TRUS volume of the patients was 75.59±28.33 ml. The operation time was 127.81±62.78 min, enucleation efficiency was 0.42±0.20 g/min, morcellation efficiency was 7.95±6.1 g/min, postoperative irrigation time was 24.6±12.41 hours, and postoperative catheterization time was 2.09±1.32 days. Antegrade ejaculation was observed to be preserved in 41.4% of the patients. In the postoperative first month, PSA value could be measured in 19 patients, and the mean value was determined as 1.7±1.66 ng/ml. In the same period, IPSS values were examined in 23 patients, and the mean was found to be 10.52±7.21. IEEF scores were evaluated in 23 patients, and the mean score was determined as 13.04±5.3. Qmax values were measured in 25 patients at postoperative 1st month and recorded as 18±8.51 ml/sec on average. No effect of preoperative biopsy on enucleation efficacy was shown. (p=0.2) No significant relationship was observed between the amount of resection and the catheterization time of the patients. (p:0.934). There was no relationship between the operation time and the IPSS measured at postoperative 1st month. (p=0.455)

CONCLUSION: The long learning process of HoLEP may be disadvantageous, but this study conducted in a single center and by a single surgeon may be encouraging for other urologists.

Keywords: BPH, Enucleation, HoLEP, Laser

Hastaların Demografik Özellikleri (n=58)

Yaş (yıl)	68,43±8,81
Boy (cm)	171,19±5,94
Kilo (kg)	77,41±9,71
Vücut kitle endeksi	26,17±2,87
Preop Qmax (ml/sn)	9,35±2,55
Preop PSA (ng/ml)	4,61±5,23
Preop IPSS	21,8±7,17
Preop IIEF	12,39±6,29
Preop biyopsi Var Yok	 16 (%27,6) 42 (72,4)
Preop TRUS volüm (ml)	75,59±28,33
Preop retansiyon Var Yok	 15 (%25,9) 43 (%74,1)
Önceki girişim Yok Turp	 55 (%94,8) 3 (%5,2)
Operasyon süresi (dk)	127,81±62,78
Enükleasyon süresi (dk)	104,98±60,35
Morselasyon süresi (dk)	7,14±4,69
Rezeksiyon gramı	41,36±22,37
Postop irigasyon süresi (saat)	24,6±12,41
Postoperatif kateterizasyon süresi (gün)	2,09±1,32
Enükleasyon etkinliği (gr/dk)	0,42±0,20
Morselasyon etkinliği (gr/dk)	7,95±6,1
Postop antegrad ejekulasyon Var Yok	 24 (%41,4) 34 (%58,6)

Demographic Characteristics of Patients (n=58)

Age (years)	68,43±8,81
Height (cm)	171,19±5,94
Weight (kg)	77,41±9,71
Body mass index	26,17±2,87
Preop Qmax (ml/sn)	9,35±2,55
Preop PSA (ng/ml)	4,61±5,23
Preop IPSS	21,8±7,17
Preop IIEF	12,39±6,29
Preop biopsy Yes No	 16 (%27,6) 42 (72,4)
Preop TRUS volume (ml)	75,59±28,33
Preop retention Yes No	 15 (%25,9) 43 (%74,1)
Previous intervention No Turp	 55 (%94,8) 3 (%5,2)
Operation time (min)	127,81±62,78
Enucleation time (min)	104,98±60,35
Morcellation time (min)	7,14±4,69
Resection gram	41,36±22,37
Postop irrigation time (hour)	24,6±12,41
Postop catheterization time (day)	2,09±1,32
Enucleation efficiency (gr/min)	0,42±0,20
Morcellation efficiency (gr/min)	7,95±6,1
Postop antegrade ejaculation Yes No	 24 (%41,4) 34 (%58,6)

SS-060

Bening Prostat Büyümesi cerrahi tedavisinde medikal tedavi süresinin cerrahi sonuçlarına etkisi

Musab Köse, Arda Tongal, Adem Tunçekin
Uşak Eğitim Ve Araştırma Hastanesi

AMAÇ: Benign prostat büyümesine bağlı cerrahi tedavi uygulanan hastalarda, hastaların medikal tedavi süresinin postop 1. ay üroflowmetrideki Qmax değerine etkisini araştırdık.

GEREÇ-YÖNTEM: BPH hastalarında kesin cerrahi tedavi endikasyonları iyi tanımlanmıştır. Bu kriterleri taşımayan bir kısım hasta grubunda ise cerrahi kararında ikilem yaşanabilmektedir.

Ameliyat kararı verirken yardımcı olması için kullandığımız araçlar hasta semptomları, üroflowmetri ve ürodinamidir. Hastaların semptomları subjektif ve başka nedenlere bağlı da gelişebilirken; üroflowmetri ölçümü de gün içerisinde değişkenlik gösterir, aşırı ya da yetersiz sıkışmadan veya test ortamının stresinden etkilenebilir. Ürodinami kıymetli bir yol göstericidir ancak invaziv olması, hasta ve doktor için meşakkatli olabilmesi gibi dezavantajları vardır. Dolayısıyla bu konuda ek göstergelere ihtiyaç vardır. Litaratürde medikal tedavi süresinin mesane fonksiyonlarına ve postop sonuçlara etkisini araştıran yeterli çalışma yoktur. Bu çalışmada ameliyat sonucunu değerlendirmek adına postop 1. ay Qmax değerini kullanarak hastalara ait BPH nedenli medikal tedavinin süresi ve bazı diğer faktörlerin sonuca etkisini araştırmayı planladık. 2021 ve 2023 yılları arasında transüretral rezeksiyon(TURP) ya da açık prostatektomi yapılmış 187 hastanın verileri retrospektif olarak incelendi. Postop 1. ayda yapılan üroflowmetrideki Qmax değeri ve hastalara ait; yaş, ameliyat türü, prostat volümü, preop Qmax, postvoiding rezidü(PVR) hacmi, alfabloker kullanım süresi bilgileri kaydedildi ve bu verilerle postop 1. aydaki Qmax arasındaki ilişki değerlendirildi. Örneklem sayısı ve dağılımına bakılarak Mann Whitney U ve Kruskal Wallis testleri kullanıldı.

BULGULAR: Yapılan analizlerde postop 1. ay Qmax değeri ile hasta yaşı, ameliyat türü, prostat volümü, preop Qmax ve preop PVR hacmi arasında istatistiksel olarak anlamlı bir ilişki bulunamadı. Alfabloker kullanım süresiyle de postop 1. ay Qmax değeri arasında istatistiksel olarak anlamlı ilişki yoktu(p=0,35).

SONUÇ: Çalışmamızda BPH hastalarında yaş, prostat volümü, ameliyat türü(açık ameliyat/TURP), preop Qmax, PVR hacmi ve alfabloker kullanım süresinin postop 1. ay Qmax değeri için prediktif olmadığını ve sonucu etkilemediğini bulduk. Çalışmamızın sınırlılıkları; cerrahi başarısı için sadece postop 1. ay Qmax değerini kullanmamız ve takip süresinin kısa olmasıydı. Bununla birlikte güçlü kanaat bildirmek için çalışmamızdaki hasta sayısı yeterli değildir. Konuyla ilgili büyük örneklemli çalışmalara ihtiyaç vardır.

Anahtar Kelimeler: Benign prostat hiperplazisi, Benign prostat hiperplazisi medikal tedavi süresi, üroflovmetri

The effect of medical treatment duration on surgical outcomes in the surgical treatment of Benign Prostatic Hyperplasia

Musab Köse, Arda Tongal, Adem Tunçekin
Uşak Training and Research Hospital

OBJECTIVE: We investigated the impact of the duration of medical treatment on the Qmax values measured by uroflowmetry at 1st month postoperatively in patients who underwent surgical treatment for benign prostatic hyperplasia.

MATERIALS AND METHODS: In patients with benign prostatic hyperplasia (BPH), the indications for surgical intervention are well-defined. However, there can be dilemmas in decision-making for patients who do not meet these criteria. To aid in the surgical decision-making process, we utilize tools such as patient symptoms, uroflowmetry, and urodynamics. While patient symptoms can be subjective and influenced by other factors, and uroflowmetry measurements can vary throughout the day, potentially affected by excessive or insufficient urgency or stress from the testing environment. Urodynamics is a valuable guide but has drawbacks such as its invasive nature and the potential burden it places on both patients and physicians. Thus, there is a need for additional indicators in this context. Currently, there is insufficient research in the literature examining the impact of the duration of medical treatment on bladder function and postoperative outcomes. In this study, we aimed to investigate the effect of the duration of medical therapy for BPH and other factors on outcomes by using the Qmax value at one month postoperatively.

Data from 187 patients who underwent transurethral resection of the prostate (TURP) or open prostatectomy between 2021 and 2023 were retrospectively analyzed. The Qmax values from uroflowmetry performed one month postoperatively, along with patient data including age, type of surgery, prostate volume, preoperative Qmax, postvoid residual (PVR) volume, and duration of alpha-blocker use, were recorded. The relationship between these variables and the Qmax value at one month postoperatively was assessed using Mann-Whitney U and Kruskal-Wallis tests, based on the sample size and distribution.

RESULTS: In the analyses performed, no statistically significant relationship was found between the postoperative 1st month Qmax value and patient age, type of surgery, prostate volume, preoperative Qmax, or preoperative PVR volume. Additionally, there was no statistically significant relationship between the duration of alpha-blocker use and the postoperative 1st month Qmax value ($p=0.35$).

CONCLUSION: In our study, we found that age, prostate volume, type of surgery (open surgery/TURP), preoperative Qmax, PVR volume, and duration of alpha-blocker use are not predictive of the postoperative 1st month Qmax value and do not influence the outcome in BPH patients. The limitations of our study include the use of only the postoperative 1st month Qmax value to assess surgical success and the short follow-up period. Additionally, the sample size in our study is insufficient to make strong inferences. Larger sample studies are needed to address this issue.

Keywords: Benign prostatic hyperplasia, Benign prostatic hyperplasia medication duration, uroflowmetry

SS-061

Daha önce Klinefelter sendromu tanısı almış azospermi hastalarında testislerden sperm elde edilmesini öngören faktörler

Muhlis Ünal, Anıl Dağıdır, Omar Alzamo, Furkan Palaz, Yusuf Yağız Öztürk, Muhammed Hanifi Orçan, Mustafa Melih Culha
Kocaeli Üniversitesi

GİRİŞ: Fazladan bir X kromozomunun varlığının neden olduğu Klinefelter sendromu en sık görülen kromozomal cinsel anomalidir.Klinefelter sendromlu hastaların çoğu infertil ve azospermiktir. Bu çalışmada Klinefelter sendromlu hastalarda mikro TESE sırasında sperm bulma başarısını etkileyen prediktif faktörleri bulmaya çalıştık.

HASTALAR VE YÖNTEMLER: 2005 – 2024 yılları arasında 79 Klinefelter sendromlu hasta azospermi ve infertilite şikayetiyle androloji bölümümüze başvurdu. Bu hastalarda sperm elde etme oranlarını etkileyebilecek prediktif faktörler araştırıldı. Yaş, kriptorşidizm varlığı, FSH, LH, testosteron düzeyleri, testis hacmi kaydedildi. Mozaik Klinefelter hastaları çalışma dışı bırakıldı.

SONUÇLAR: Medyan yaş 25,7 (22-34) idi. 6 hastada kriptorşidizm vardı (1 çift taraflı ve 5 tek taraflı). Serum FSH düzeyleri çoğunlukla yüksek aralıktaydı (11 - 44) Serum medyan testosteron düzeyleri 2,18 (1,43 – 3,74) idi. Serum testosteron seviyeleri çoğunlukla düşüktü. Bu hastaların tamamında testis hacmi azalmıştı. Ortalama testis hacmi (5,8 ml ± 1,13) (2,8 ± 1,01 ila 8,2 ± 1,26) arasında değişmektedir. Mikro TESE ile sperm elde etme oranı %42 (33 hasta) idi. Kriptorşidizmli hastalarda sperm alamadık ($p<0,01$) Ayrıca genç hastalarda sperm elde etme oranı istatistiksel olarak anlamlıydı (26 yaş altı, %55,5'e karşılık %30, $p<0,01$) FSH ve LH düzeyi yüksek, testosteron düzeyi düşük ve testis hacimleri düşük olan hastalarda sperm elde etme oranları azalmıştı ancak bu bulgu anlamlı değildi. Klinefelter sendromlu hastalarda doğurganlığa yönelik en iyi yolu bulmak için tüm parametreler dikkatle incelenmelidir. Bu konuda çok merkezli çalışmalar daha belirleyici olacaktır.

Anahtar Kelimeler: azospermi,infertilite,klinefelter

Predictive Factors of Testicular Sperm Retrieval in Azoospermia Patients who diagnosed Klinefelter syndrome before

Muhlis Ünal, Anıl Dağıdır, Omar Alzamo, Furkan Palaz, Yusuf Yağız Öztürk, Muhammed Hanifi Orçan, Mustafa Melih Culha
department of urology,kocaeli university,kocaeli,turkey

INTRODUCTION: Klinefelter syndrome caused by the presence of an extra X chromosome is the most prevalent chromosomal sexual anomaly. Most of the Klinefelter syndrome patients are infertile and azoospermic. In this study we attempted to find the predictive factors affecting the success of finding spermatozoa during micro TESE in patients with Klinefelter syndrome.

PATIENTS AND METHODS: Between 2005 – 2024, 79 patients with Klinefelter syndrome has applied to our andrology department with azoospermia and infertility. Predictive factors that may affect the sperm retrieval rates in these patiens were investigated. Age, presence of cryptorchidism, FSH, LH, testosterone levels, testicular volume were recorded. Mosaic Klinefelter patients were excluded from the study.

RESULTS: Median age was 25.7 (22 to 34) 6 patients had cryptorchidism (1 bilateral and 5 unilateral) Serum FSH levels were mostly high range (11 - 44) Serum median testosterone levels was 2.18 (1.43 – 3.74) Serum testosterone levels were mostly low. Testicular volume was decreased in all these patients. Mean testicular volume was (5.8 ml ± 1.13) ranged (2.8 ± 1.01 to 8.2 ± 1.26) Sperm retrieval rate with Micro-TESE was 42% (33 patients). We couldn't get spermatozoa in patients with cryptorchidism ($p<0.01$) Also sperm retrieval rate was statistically significant in young patients (younger than 26, 55.5% versus 30%, $p<0.01$) Sperm retrieval rates were decreased in patients with high FSH and LH levels, low testosterone levels and low testicular volumes but these finding were not significant.

CONCLUSION: All parameters should be carefully examined to find the best path for fertility in patients with Klinefelter syndrome. Multicenter studies will be more decisive in this regard.

Keywords: azospermi,infertility,klinefelter

33. Ulusal Üroloji Kongresi
29 Ekim-01 Kasım 2024 Susesi Luxury Resort, Antalya

SS-062

Subinguinal Mikrocerrahi Varikoselektomide Pulling Tekniği ve Konvansiyonel Tekniğin Etkinlik ve Güvenirliliğinin Karşılaştırılması

Muhammed Fırat Özervarlı[1], Ahmet Halil Sevinç[3], Samet Şenel[2], Seyfettin Anıl Tantekin[1], Rıfat Burak Ergül[1], Reşat Aydın[1], Yaşar Pazır[4], Murat Dursun[5], Ateş Kadıoğlu[5]
[1]İstanbul Üniversitesi, İstanbul Tıp Fakültesi, Üroloji Anabilim Dalı, İstanbul
[2]Sağlık Bilimleri Üniversitesi, Bilkent Şehir Hastanesi, Üroloji Bölümü, Ankara
[3]Sağlık Bilimleri Üniversitesi, Kartal Lütf Kırdar Şehir Hastanesi, Üroloji Bölümü, Istanbul
[4]Elmalı Devlet Hastanesi, Üroloji Bölümü, Antalya
[5]İstanbul Üniversitesi, İstanbul Tıp Fakültesi, Üroloji Anabilim Dalı, Androloji Bilim Dalı, İstanbul

GİRİŞ: Varikoselektominin sperm parametreleri (sperm morfolojisi, konsantrasyonu, hareketliliği) ve doğurganlık ile gebelik oranı üzerindeki olumlu etkisi kanıtlanmıştır. Bugüne kadar varikosel tedavisi için çeşitli teknikler tanımlanmış olup pulling tekniği ile varikoselektomi ilk defa 2017 yılında tanımlanmıştır. Bu retrospektif çalışmanın amacı; ‘’Pulling’’ tekniği ile subinguinal mikrocerrahi varikoselektomi ve konvensiyonel subinguinal varikoselektomi operasyonunun etkinlik ve güvenilirlik açısından karşılaştırılmasıdır.

METOD: Ocak 2015 ile Ocak 2024 yılları arasında tek merkezde “pulling” veya konvensiyonel teknik ile subinguinal mikrocerrahi varikoselektomi yapılan 841 hasta retrospektif olarak tarandı. Verileri eksik olan ve/veya verilerine ulaşılamayan, gonadotropinler, anti-östrojenler ve antioksidanlar gibi ampirik tedaviler kullanan hastalar çalışma dışı bırakıldı. Kalan 231 hastanın demografik verileri, laboratuvar ve görüntüleme sonuçları ile peroperetif ve postoperatif 3.ay ve 6. ay semen analiz sonuçları değerlendirildi. Semen analizi sonuçları Dünya Sağlık Örgütü’nün rehberindeki güncel parametrelere göre değerlendirildi. FSH ve total testosteron değerleri sabah saat 8-10 arası açlık kanında çalışıldı. Sperm konsantrasyonu 5 milyonun altında olan tüm hastalara genetik inceleme yapılmış olup genetik anomali saptanmadı. Kategorik olmayan değişkenler için independent sample T test veya Mann Whitney U testi kullanıldı. Kategorik değişkenler için ise Chi-square veya Fisher’s exact testleri kullanıldı. Varikoselektomi sonrası semen analizi parametrelerinde iyileşmenin değerlendirilmesinde Friedman testi kullanıldı. Varikoselektomi sonrası semen analizi parametrelerinde iyileşme düzeylerinin iki yöntem arasındaki karşılaştırmalı analizinde the two-way ANOVA testi kullanıldı.

BULGULAR: Varikoselektomi uygulanan 231 hastanın ortalama yaşı 31.1±5.5 yıl idi. Eş yaşı ortalaması 27.5±4.5 yıl idi. Hastaların 202’si (% 87.4) primer infertil idi. Ortanca infertilite süresi 3 (IQR: 2-5) yıl idi. Hastaların çoğunda (% 50.6) grade 2 varikosel saptanırken ortanca pampiniform pleksus ven çapı 3.6 mm idi. Hastaların demografik ve klinik verileri arasında anlamlı fark saptanmadı. Toplam 231 hastanın 124’üne (%53.7) konvansiyonel teknik uygulanırken 107 (%46.3) hastaya pulling tekniği uygulandı. Pulling teknik uygulanan hasta grubunda ligate edilen pampiniform pleksus ven sayısı, konvansiyonel yöntem uygulanan hasta grubuna göre istatistiksel olarak anlamı düzeyde daha az idi (4 vs 5, p=0.03). Pulling teknik uygulanan hastalarda ortanca preoperatif total serum testosterone düzeyi konvansiyonel yöntem uygulanan hasta grubuna göre daha fazla idi (4.8 vs 4 µg/L, p=0.002). Konvansiyonel teknik uygulanan hastalarda normal morfolojiye sahip spermatozoa oranı, pulling teknik uygulanan gruba göre daha fazla idi (ortanca değerler: 1% vs 0%, p=0.004). Postoperatif üçüncü ve altıncı ay semen analizi bulgularında iki grup arasında anlamlı fark izlenmedi. İki yöntemin uygulandığı hastalarda ilgili demografik, klinik, intraoperatif, preoperatif ve postoperatif verilerin karşılaştırmalı analizi tablo 1’de gösterilmiştir. Varikoselektomi uygulanan tüm hastalarda postoperatif dönemde semen hacmi, spermatozoa konsantrasyonu ve ileri hareketli spermatozoa oranı anlamlı düzeyde artış gösterdi (sırasıyla p=0.002, p=0.006, p=0.001). Normal morfolojide spermatozoa oranında ise anlamlı değişiklik saptanmadı (p=0.617). Konvansiyonel ve pulling teknik ile uygulanan varikoselektomi sonrası preoperatif dönemden postoperatif üçüncü ve altıncı ay boyunca semen analizi verilerindeki değişim karşılaştırıldı. Buna göre pulling teknik sonrası semen hacmi ve spermatozoa konsantrasyonu artışı konvansiyonel tekniğe göre istatistiksel olarak anlamlı düzeyde daha fazla idi (sırasıyla, F (2, 278)=4.521, p=0.015), (F (2, 278)=5.286, p=0.006)). Bunun yanı sıra iki teknik arasında ileri hareketli ve normal morfolojide spermatozoa oranı artışı açısından anlamlı farklılık saptanmadı (sırasıyla, (F (2, 278)=1.135, p=0.322), (F (2, 262)=0.33, p=0.575)).

TARTIŞMA: “Pulling’’ tekniği ile subinguinal mikrocerrahi varikoselektomi standart cerrahi yönteme göre daha az ven bağlanma sayısı ile operasyon süresinin kısa olabileceği komplikasyon riski düşük, güvenilir ve etkin bir tedavi seçeneği olabilir. Hasta sayısının daha fazla olduğu konvansiyonel yöntemle karşılaştırmalı çalışmaların yapılması etkinliğini ve güvenilirliğini daha fazla ortaya koyacaktır.

Anahtar Kelimeler: varikosel, varikoselektomi, pulling teknik, oligozoospermi

Comparison of the Efficacy and Safety of Pulling Technique and Conventional Technique in Subinguinal Microsurgical Varicocelectomy

Muhammed Fırat Özervarlı[1], Ahmet Halil Sevinç[3], Samet Şenel[2], Seyfettin Anıl Tantekin[1], Rıfat Burak Ergül[1], Reşat Aydın[1], Yaşar Pazır[4], Murat Dursun[5], Ateş Kadıoğlu[5]
[1]University of Istanbul, Faculty of Medicine, department of Urology, Istanbul, Turkey
[2]Health Science University, Bilkent City Hospital, Department of Urology, Ankara
[3]Health Science University, Kartal Lütf Kırdar City Hospital, Department of Urology, Istanbul
[4]Elmali State Hospital, department of Urology, Antalya
[5]University of Istanbul, Faculty of Medicine, Department of Urology, Section of Andrology, Istanbul, Turkey

INTRODUCTION: The positive effect of varicocelectomy on sperm parameters (sperm morphology, concentration, motility) and fertility and pregnancy rates has been proven. Although various techniques have been defined for varicocele treatment, varicocelectomy with the pulling technique was first defined in 2017. The aim of this retrospective study is to compare the effectiveness and reliability of subinguinal microsurgical varicocelectomy with the ‘’Pulling’’ technique and conventional subinguinal varicocelectomy.

METHOD: 841 patients who underwent subinguinal microsurgical varicocelectomy using the “pulling” or conventional technique between January 2015 and January 2024 were examined retrospectively. Patients with missing and/or inaccessible data, who were using empirical treatments such as gonadotropins, antiestrogens, and antioxidants were excluded from the study. Demographic data, laboratory and imaging results, and peroperative and postoperative 3rd and 6th month semen analysis results of the remaining 231 patients were evaluated. Semen analysis results were evaluated according to the current parameters in the World Health Organization guideline. FSH and total testosterone values were calculated between 8-10 am. All patients with sperm concentrations below 5 million underwent genetic examination, and no genetic anomalies were detected. Independent sample T test or Mann Whitney U test was used for non-categorical variables. Chi-square or Fisher’s exact tests were used for categorical variables. Friedman test was used to evaluate the improvement in semen analysis parameters after varicocelectomy. The two-way ANOVA test was used in the comparative analysis of the improvement levels in semen analysis parameters after varicocelectomy between the two methods.

RESULTS: The mean age of 231 patients who underwent varicocelectomy was 31.1±5.5 years. The mean age of the spouse was 27.5±4.5 years. 202 of the patients (87.4%) were primary infertile. The median duration of infertility was 3 (IQR: 2-5) years. Grade 2 varicocele was detected in most of the patients (50.6%), while the median pampiniform plexus vein diameter was 3.6 mm. No significant difference was found between the demographic and clinical data of the patients. Conventional technique was applied to 124 (53.7%) of the 231 patients, while pulling technique was applied to 107 (46.3%) patients. The median number of ligated pampiniform plexus veins in the patient group who underwent pulling technique was statistically significantly less than in the patient group who underwent conventional method (4 vs 5, p=0.03). In patients who underwent pulling technique, the median preoperative total serum testosterone level was higher than in the group who underwent conventional technique (4.8 vs 4 µg/L, p=0.002). In patients who underwent conventional technique, the proportion of spermatozoa with normal morphology was higher than in the group who underwent pulling technique (median values: 1% vs 0%, p=0.004). No significant difference was observed between the two groups in the semen analysis findings at the third and sixth months postoperatively. Comparative analysis of the relevant demographic, clinical, intraoperative, preoperative and postoperative data in patients who underwent the two methods is shown in Table 1. In all patients who underwent varicocelectomy, semen volume, spermatozoa concentration and progressive motile spermatozoa proportion increased significantly in the postoperative period (p=0.002, p=0.006, p=0.001, respectively). No significant change was found in the proportion of spermatozoa with normal morphology (p=0.617). The changes in semen analysis data from the preoperative period to the third and sixth postoperative months after varicocelectomy with conventional and pulling techniques were compared. Accordingly, the increase in semen volume and spermatozoa concentration after pulling technique was statistically significantly higher than that after conventional technique (F (2, 278)=4.521, p=0.015), (F (2, 278)=5.286, p=0.006, respectively)). In addition, no significant difference was found between the two techniques in terms of the increase in the proportion of spermatozoa with progressive motile and normal morphology ((F (2, 278)=1.135, p=0.322), (F (2, 262)=0.33, p=0.575), respectively).

CONCLUSION: Subinguinal microsurgical varicocelectomy with the ‘’Pulling’’ technique may be a safe and effective treatment option with a shorter operation time with fewer vein ligations compared to the standard surgical method, with a low risk of complications. Conducting comparative studies with the conventional method with a larger number of patients will reveal its effectiveness more.

Keywords: varicocele, varicocelectomy, pulling tecnique, oligozoospermia

SS-063

Platelet Zengin Plazmanın Sperm Motilitesi Üzerindeki Etkinliğinin Değerlendirilmesi: Prospektif Randomize Kontrollü Pilot Çalışma

İbrahim Oğulcan Canıtez, Serhat Yentur, Gökhan Çil, İsmail Engin Kandıralı
Bağcılar Eğitim ve Araştırma Hastanesi, Üroloji Kliniği, İstanbul, Türkiye

AMAÇ: Bu çalışma, düşük motiliteye sahip semen örneklerinde platelet zengin plazmanın (PRP) sperm motilitesi üzerindeki etkisini araştırmaktadır.

GEREÇ VE YÖNTEMLER: Astenozoospermi tanısı konmuş 20-45 yaş arası 40 erkek hastayı içeren prospektif, randomize, kontrollü bir pilot çalışma yürütüldü. PRP tedavisi öncesi ve sonrası semen örnekleri, swim-up sperm hazırlama yöntemi kullanılarak analiz edildi. Örnekler PRP ile zenginleştirilmiş ve kontrol gruplarına ayrıldı. Sperm motilitesi tedavi sonrası 1, 3, 6 ve 24 saatlerde değerlendirildi. İstatistiksel analiz, iki faktörlü tekrarlayan ölçümler ANOVA yöntemiyle yapıldı.

SONUÇLAR: PRP tedavisi, kontrol grubuna kıyasla sperm motilitesini anlamlı derecede artırdı. PRP grubunda motilite, tüm zaman noktalarında (1, 3, 6 ve 24 saat) daha yüksek olup, zamanla daha yavaş ve daha az belirgin bir düşüş gösterdi. İstatistiksel analiz, PRP'nin sperm motilitesi üzerinde anlamlı ve güçlü bir etkiye sahip olduğunu doğruladı.

SONUÇ: PRP uygulaması, düşük motiliteye sahip hastalarda sperm motilitesi teknikleri üzerinde olumlu bir etkiye sahiptir ve intrauterin inseminasyon (IUI) ve in vitro fertilizasyon (IVF) gibi yardımcı üreme teknikleri için potansiyel faydalar sunmaktadır. Bu bulguları doğrulamak ve PRP'nin infertilite tedavilerindeki daha geniş uygulamalarını araştırmak için daha fazla çalışmaya ihtiyaç vardır.

Anahtar Kelimeler: Platelet Zengin Plazma (PRP),Sperm Motilitesi, İntrauterin İnseminasyon (IUI), İn Vitro Fertilizasyon (IVF)

Evaluating the Efficacy of Platelet-Rich Plasma on Sperm Motility: A Prospective Randomized Controlled Pilot Study

İbrahim Oğulcan Canıtez, Serhat Yentur, Gökhan Çil, İsmail Engin Kandıralı
Bagcilar Research and Training Hospital, Urology Clinic, Istanbul, Turkiye

OBJECTIVE: This study investigates the impact of platelet-rich plasma (PRP) on sperm motility in semen samples with low motility.

MATERIAL-METHODS: A prospective, randomized, controlled pilot study was conducted involving 40 male patients (ages 20–45) diagnosed with asthenozoospermia. We analyzed semen samples before and after PRP treatment using a swim-up sperm preparation method. Samples were divided into PRP-enriched and control groups. We assessed sperm motility at 1, 3, 6, and 24 hours post-treatment. Statistical analysis was performed using two-factor repeated measures ANOVA.

RESULTS: PRP treatment significantly enhanced sperm motility compared to the control group. Motility was higher in the PRP group at all time points (1, 3, 6, and 24 hours), with a slower and less pronounced decline over time. The statistical analysis confirmed that PRP had a significant and robust effect on sperm motility.

CONCLUSION: PRP application positively impacts sperm motility techniques in patients with low motility, suggesting potential benefits for assisted reproductive techniques such as intrauterine insemination (IUI) and in vitro fertilization (IVF). We need further research to validate these findings and explore the broader applicability of PRP in infertility treatments.

Keywords: Platelet-Rich Plasma (PRP), Sperm Motility, Intrauterine Insemination (IUI), In Vitro Fertilization (IVF)

SS-064

Peyronie Hastalığında Focus Vücut Dışı Şok Dalga (ESWT) tedavisi

Khatai Gurbanlı, Bertan Tanrıbuyurdu, Mehmet Çağatay Çiçek, Hakan Kılıçarslan
Bursa Uluağ Üniversitesi, Üroloji Ana Bilim Dalı, Bursa

AMAÇ: Penil plak mevcut olan ve Focus ESWT uygulanan Peyronie hastalarında Bursa Uludağ Üniversitesi deneyimimizi paylaşmayı hedefledik.

MATERYAL-METOD: 2018-2023 tarihleri arasında Bursa Uludağ Üniversitesinde Peyronie nedenli Focus ESWT uygulanan 40 hastanın verileri retrospektif olarak değerlendirildi. İstatistiksel karşılaştırmalar Related-Samples Wilcoxon Signed Rank Test testi kullanılarak yapıldı.

BULGULAR: Hastaların ortalama yaşı 58,9'dur (23-74). Hastalara şok enerjisi penil plağa hedeflenerek haftada 3 seans olmak üzere 2 hafta (toplam 6 seans) Focus ESWT tedavisi uygulandı. Bir seans ortalama 15 dakika sürdü. Tüm hastalara eş zamanlı olarak fosfodiesteraz 5 inhibitörü (tadalafil 5 mg) tedavisi başlanmıştır. Penil plak nedenli ağrısı olan 37 hastanın hepsinde tedavi sonrası ağrı şikayeti geçmiş ve %100 başarı sağlanmıştır. Focus ESWT tedavi uygulanan hasta grubunda tedavi öncesi medyan plak boyutu 14 mm ve tedavi sonrasında ise 2.5 mm olarak saptanmış olup, Focus ESWT tedavi uygulanan hasta grubunda tedavi öncesine göre plak boyutunda azalma gözlenmiştir ($p<0.001$). 20 mm ve altında penil plağı mevcut olan hastalarda başarı oranı daha yüksek düzeyde tespit edilmiş olup, 40 mm plak boyutu olan 1 hastada işlem sonrası plak boyutu 30 mm şeklinde ölçülmüştür. 1 hastada tedavi sonrası plak boyutunda değişiklik görülmemiştir. Peyronie hastalığına Erektil Disfonkisyonun eşlik ettiği 25 hastada işlem öncesi ortalama IIEF skoru 15,48 (12-21) iken işlem sonrası ortalama IIEF skoru 25,04 (22-34) şeklinde hesaplanmıştır.

SONUÇ: Focus ESWT tedavisi ağrı ve ≤2cm penil plak mevcut olan Peyronie hastalarında başarılı bir tedavi seçeneğidir. Peyronie ilişkili Erektil Disfonksiyon şikayeti mevcut olan hastalarda tedavi sonrası Erektil Disfonksiyon düzeyinde de anlamlı iyileşme sağlanmaktadır.

Anahtar Kelimeler: Peyronie, Focus ESWT, penil plak

Focused Extracorporeal Shock Wave (ESWT) treatment for Peyronie's Disease

Khatai Gurbanlı, Bertan Tanrıbuyurdu, Mehmet Çağatay Çiçek, Hakan Kılıçarslan
Bursa Uluağ University, Department of Urology, Bursa

OBJECTIVE: We aimed to share our Bursa Uludağ University experience in Peyronie patients with penile plaque who underwent Focus ESWT.

MATERIAL-METHOD: Data from 40 patients who underwent Focus ESWT due to Peyronie at Bursa Uludağ University between 2018-2023 were evaluated retrospectively.

Statistical comparisons were made using the Related-Samples Wilcoxon Signed Rank Test test

FINDINGS: The mean age of the patients was 58.9 (23-74). Focus ESWT treatment was applied to the patients for 2 weeks (6 sessions in total), 3 sessions per week, targeting the shock energy to the penile plaque. One session lasted an average of 15 minutes. Phosphodiesterase 5 inhibitor (tadalafil 5 mg) treatment was started simultaneously in all patients. In all 37 patients with penile plaque-related pain, pain complaints disappeared after treatment and 100% success was achieved. In the patient group that received Focus ESWT treatment, the median plaque size was determined as 14 mm before treatment and 2.5 mm after treatment, and a decrease in plaque size was observed in the patient group that received Focus ESWT treatment compared to before treatment ($p<0.001$). The success rate was determined to be higher in patients with a penile plaque of 20 mm and below, and the plaque size was measured as 30 mm after the procedure in 1 patient with a plaque size of 40 mm. No change was observed in the plaque size after treatment in 1 patient. In 25 patients with Peyronie's disease accompanied by Erectile Dysfunction, the mean IIEF score before the procedure was 15.48 (12-21), while the mean IIEF score after the procedure was calculated as 25.04 (22-34).

CONCLUSION: Focus ESWT treatment is a successful treatment option in Peyronie's patients with pain and ≤2 cm penile plaque. In patients with Peyronie's-related Erectile Dysfunction, a significant improvement in the level of Erectile Dysfunction is also achieved after treatment.

Keywords: Peyronie's, Focus ESWT, penile plaque

SS-065

Nonobstrüktif azoospermi nedeniyle mTESE uygulanan hastaların değerlendirilmesi; Tek merkez, tek cerrah deneyimi

Turgay Kaçan, Ali Kaan Yıldız, Demirhan Örsan Demir, Yusuf Gökkurt, Ahmet Deniz Tuzluoğlu
Ankara Bilkent Şehir Hastanesi, Üroloji Kliniği, Ankara

AMAÇ: Nonobstrüktif azospermi (NOA) sebebiyle mikroskobik testiküler sperm ekstraksiyonu (mTESE) uygulanan hastaların demografik, klinik ve patolojik özelliklerinin değerlendirilmesi GEREÇ-YÖNTEM: Ankara Şehir Hastanesi Üroloji kliniğinde tek cerrah tarafından nonobstrüktif azospermi tanılı hastalara Şubat 2019-Ağustos 2024 tarihleri arasından yapılan toplam 81 mTESE operasyonu retrospektif olarak tarandı. Hastaların yaş, geçirdiği operasyonlar, genetik anamoliler, infertilite süresi, serum folikül stimülan hormon (FSH), total testosteron düzeyleri, testiküler histopatolojik bulguları değerlendirildi.

BULGULAR: Çalışmaya dahil edilen 81 hastanın 52 (%64.2)'unda mTESE'de sperm bulunurken, 29 (%35.8)'unda mTESE'de sperm bulunamadı.Hastaların ortalama yaşları 32,4±5,16 olarak saptandı. Hastaların cerrahi özgeçmişlerinde 5 hastada bilateral orşiopeksi,5 hastada sol varikoselektomi 3 hastada bilateral varikoselektomi operasyonu öyküsü mevcuttu. Yapılan genetik analizlerde 10 hastada Klinefelter Sendromu (47 XXY), beş hastada ise AZFc gen delesyonu ve bir hastada AZFb+c parsiyel delesyonu tespit edilmiştir. Yedi Klinefelter hastasında sperm elde edilirken, AZFc delesyonu olan iki hastada sperm elde edilmiştir. İnfertilite süresi 1-15 yıl arasında saptandı. Hormon profiline göre hastalar değerlendirildiğinde sperm elde edilen grupta ortalama FSH değeri 22,3±5,16 U/L olup, sperm elde edilemeyen grupla aralarında anlamlı bir fark bulunmamıştır. (P=0.266) Ortalama Total Testosteron düzeyleri 443±144 U/L ve arasındaki ilişki incelendiğinde de gruplar arasında herhangi bir anlamlı fark saptanmamıştır (P=0.852) Histopatolojik özelliklerine göre yapılan sınıflamada mTESE başarısı Sertoli Cell Only (SCO) olan hastalarda %29.1, hipospermatogenez (HS) olan hastalarda %87.5, maturasyon arresti olan hastalarda %27 olarak saptandı.

SONUÇ: Yapılan bu değerlendirmede tek merkezde ve tek cerrah tarafından yapılan mTESE sonuçları sunulmuştur. Hormon değerlerinin sperm elde etmede ön görücü bir faktör olmadığı görülmüştür.

Anahtar Kelimeler: erkek infertilitesi, nonobstürüktif azospermi, mTESE, yardımcı üreme teknikleri

Evaluation of patients who undergoing mTESE due to nonobstructive azoospermia; Single center, single surgeon experience

Turgay Kaçan, Ali Kaan Yıldız, Demirhan Örsan Demir, Yusuf Gökkurt, Ahmet Deniz Tuzluoğlu
Ankara Bilkent City Hospital, Department of Urology, Ankara

PURPOSE: To evaluate the demographic, clinical and pathological features of patients who underwent microscopic testicular sperm extraction (mTESE) due to nonobstructive azoospermia (NOA). MATERIAL-METHOD: A total of 81 mTESE operations performed on patients with nonobstructive azoospermia by a single surgeon in the Urology Clinic of Ankara City Hospital between February 2019 and August 2024 were retrospectively scanned. Patients' age, previous operations, genetic anomalies, duration of infertility, serum follicle stimulating hormone (FSH), total testosterone levels, and testicular histopathological findings were evaluated. RESULTS: Of the 81 patients included in the study, sperm was found in mTESE in 52 (64.2%), while no sperm was found in mTESE in 29 (35.8%). The mean age of the patients was determined as 32.4±5.16. In the surgical history of the patients, there was a history of bilateral orchiopexy in 5 patients, left varicocelectomy in 5 patients, and bilateral varicocelectomy in 3 patients. In the genetic analyses, Klinefelter Syndrome (47 XXY) was detected in 10 patients, AZFc gene deletion in five patients, and AZFb+c partial deletion in one patient. While sperm was obtained in seven Klinefelter patients, sperm was obtained in two patients with AZFc deletion. The duration of infertility was determined to be between 1-15 years. When the patients were evaluated according to their hormone profiles, the mean FSH value in the sperm retrieval group was 22.3±5.16 U/L and no significant difference was found between the group in which sperm could not be retrieval. (P=0.266) When the mean Total Testosterone level was 443±144 U/L and the relationship between them was examined, no significant difference was found between the groups (P=0.852). In the classification made according to histopathological features, mTESE success was found to be 87.5% in patients with hypospermatogenesis (HS), 29.1% in patients with Sertoli Cell Only (SCO), and 27% in patients with maturation arrest.

CONCLUSION: In this evaluation, the results of mTESE performed in a single center and by a single surgeon are presented. It was observed that hormone values were not a predictive factor in sperm retrieval.

Keywords: male infertility, nonobstructive azoospermia, mTESE, assisted reproductive technologies

SS-066

Penil fraktür onarımında erektil disfonksiyon riskini belirleyen faktörler

Mehmet Öztürk[1], Muharrem Baturu[2], Ömer Turğut[3], Ömer Bayrak[2], Özlem Başgut[2], Muhammed Telli[2]
[1]25 Aralık Devlet Hastanesi,Üroloji Anabilim Dalı,Gaziantep
[2]Gaziantep Üniversitesi,Üroloji Anabilim Dalı,Gaziantep
[3]Gebze Fatih Devlet Hastanesi,Üroloji Anabilim Dalı,Kocaeli

AMAÇ: Penil fraktür sonrası cerrahi onarım yapılan hastalarda erektil fonksiyona etki eden faktörlerin değerlendirilmesi amaçlandı.

MATERYAL-METOD: Penil fraktür nedeniyle 2012-2024 yılları arasında kliniğimize başvuran ve cerrahi onarım yapılan 82 hasta değerlendirildi. Hastaların yaşı, beden kitle indeksi (BKİ), penil frakturden cerrahiye kadar geçen süre, defektin boyutu, lateralitesi, seviyesi, fraktür etyolojisi (koitus, mastürbasyon, künt travma vb.), başvuru semptomu (hematom, kırılma sesi, ağrı, üretroraji vb.) ve komplikasyonlar kaydedildi. Preoperatif ve postoperatif 3. ay ve 6. ay erektil fonksiyon değerlendirilmesi 'Uluslararası Erektil Fonksiyon İndeksi (IIEF-5)' skoruna göre yapıldı. IIEF-5 ve post op verilerine ulaşılamayan 22 hasta çalışma dışı bırakıldı ve 60 hasta değerlendirildi. Cerrahi onarım sonrası IIEF-5 skoruna göre ereksiyon kalitesinde azalma gözlenen hastalarda azalmaya etki eden faktörler araştırıldı.

BULGULAR: Hastaların ortalama yaşı 41.4±11.9 idi. Fraktüre neden olan en sık etyolojik faktörün koitus (%66.7) olduğu saptandı. Cerrahi müdahale öncesi ortalama IIEF-5 skoru 22.68±1.99 olarak hesaplanmıştır. Cerrahi onarım sonrası 3. ayda bu skor 21.23±2.37 ve 6. ayda 20.62±2.71 'e düşmüştür ($p<0.001$). BKİ, defekt lokasyonu, seviyesi, fraktür etyolojisi ve komorbidite varlığı ile ED gelişimi arasında bir ilişki saptanmamıştır. Fraktürden cerrahiye kadar geçen süre ortalama 11,11±5,64 saat olarak hesaplanmıştır. Yaşın, defekt boyutunun ve cerrahiye kadar geçen sürenin erektil disfonksiyon (ED) oluşumu üzerinde istatistiksel olarak anlamlı bir etkisi olduğu tespit edilmiştir (sırasıyla $p=0.005$, $p<0.001$, $p<0.001$), (Odds ratio (OR): 1.435 $p=0.002$, OR:1.67 $p=0.007$, OR:1.743 $p=0.044$). Yapılan ROC analizinde defekt boyutu için cut off değeri 12.5 mm [(AUC %95, 0.84 (0.71-0.96), $p < 0.001$], fraktürden cerrahiye kadar geçen süre için cut off değeri 8,5 saat [(AUC %95, 0.66 (0.51-0.80) ($p=0.036$)] ve yaş için cut off değeri 40.5 yıl [(AUC %95, 0.70 (0.56-0.83) ($p=0.005$)] olarak saptanmıştır.

SONUÇ: Penil fraktürde gecikmiş cerrahi, defekt boyutu ve ileri yaşın erektil fonksiyon üzerinde belirgin ve olumsuz bir etkisi olduğu gözlenmiştir. Erektil disfonksiyonu tahmin etmede ise en güçlü belirleyici defektin boyutu olarak bulunmuştur. Penil fraktürün erken onarımının erektil fonksiyonları korumak için önemli bir adım olacağı; cerrahi öncesi ileri yaş ve geniş defekti olan hastaların onarım sonrası ED gelişme açısından yüksek riskli grupta olabileceği çalışmamızda gösterilmiştir.

Anahtar Kelimeler: Cerrahi onarım, erektil disfonksiyon, penil fraktür, seksüel fonksiyon,

Factors determining the risk of erectile dysfunction in penile fracture repair

Mehmet Öztürk[1], Muharrem Baturu[2], Ömer Turğut[3], Ömer Bayrak[2], Özlem Başgut[2], Muhammed Telli[2]
[1]Department of Urology,25 Aralık Public Hospital,Gaziantep,Turkey
[2]Department of Urology,Gaziantep University,Gaziantep,Turkey
[3]Department of Urology,Gebze Fatih Public Hospital,Kocaeli,Turkey

Factors Determining the Risk of Erectile Dysfunction in Penile Fracture Repair

OBJECTIVE: The aim was to evaluate the factors affecting erectile function in patients who underwent surgical repair after penile fracture.

MATERIALS-METHODS: A total of 82 patients who underwent surgical repair due to penile fracture and presented to our clinic between 2012 and 2024 were evaluated. The patients' age, body mass index (BMI), time from penile fracture to surgery, defect size, lateralization, severity, fracture etiology (coitus, masturbation, blunt trauma, etc.), presenting symptoms (hematoma, cracking sound, pain, urethral injury, etc.) and complications were recorded. Preoperative and postoperative evaluations of erectile function were performed according to the "International Erectile Function Index 5 (IIEF-5)" scores at 3th and 6th months postoperatively. Twenty-two patients for whom IIEF-5 and postoperative data could not be obtained were excluded from the study, leaving 60 patients for evaluation. Factors affecting the decrease in erectile quality were investigated in patients who showed a decline in IIEF-5 scores after surgical repair.

RESULTS: The average age of the patients was 41.4±11.9 years. The most common etiological factor causing the fracture was found to be coitus (66.7%). The average IIEF-5 score before surgical intervention was calculated as 22.68±1.99. After surgical repair, this score decreased to 21.23±2.37 at 3th months and 20.62±2.71 at 6th months ($p<0.001$). No relationship was found between BMI, defect location, severity, fracture etiology, and the presence of comorbidities with the development of erectile dysfunction (ED). The average time from fracture to surgery was calculated as 11.11±5.64 hours. It was determined that age, defect size, and the time until surgery had a statistically significant effect on the development of erectile dysfunction (ED) ($p=0.005$, $p<0.001$, $p<0.001$, respectively) (Odds ratio (OR): 1.435, $p=0.002$; OR: 1.67, $p=0.007$; OR: 1.743, $p=0.044$). In the ROC analysis, the cutoff value for defect size was found to be 12.5 mm [(AUC 95%, 0.84 (0.71-0.96), $p < 0.001$], the cutoff value for time from fracture to surgery was 8.5 hours [(AUC 95%, 0.66 (0.51-0.80), $p=0.036$], and the cutoff value for age was 40.5 years [(AUC 95%, 0.70 (0.56-0.83), $p=0.005$].

CONCLUSION: Delayed surgery for penile fracture, larger defect size, and older age were observed to have a negative and significant impact on erectile function. The defect size was found to be the strongest predictor for predicting erectile dysfunction. Early repair of penile fractures is an important step in preserving erectile function; our study demonstrated that older patients and those with larger defects are likely to be at high risk for developing ED after repair.

Keywords: Erectile dysfunction,penile fracture,sexual function,surgical repair

ED ile İlişkili Prognostik Faktörler için ROC Analizleri

ROC Analyses for Prognostic Factors Related to ED

Factors	Cut-off value	Sensitivity (%)	Specifity (%)	AUC (%95 CL)	P value
Age (year)	40.50	0.66	0.67	0.70 (0.56-0.83)	**0.005***
Defect size (mm)	12.5	0.90	0.60	0.84 (0 71-0 96)	**0.000***
Time from penile fracture to surgery (hour)	8.5	0.80	0.42	0.66 (0 51-0 80)	**0.036***

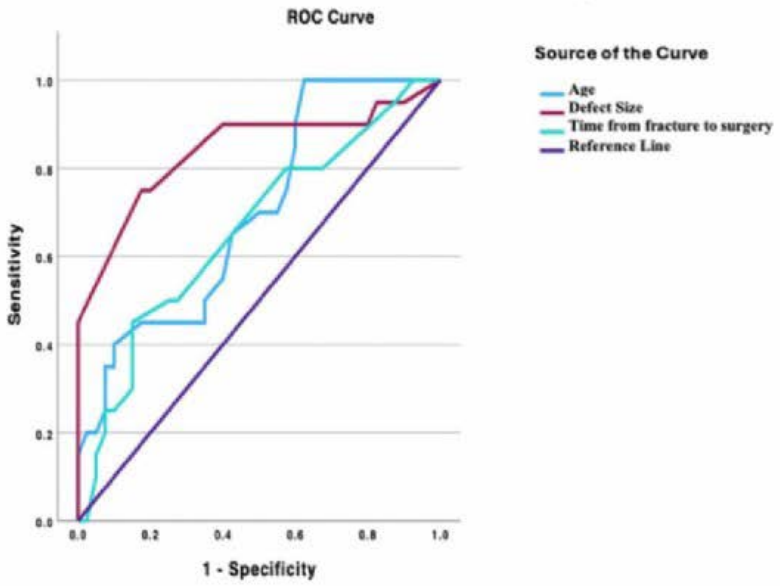

SS-067

Peyronie hastalarında Non-Focus Vücut Dışı Şok Dalga (ESWT) tedavisi

Khatai Gurbanlı, Rıdvan Polat, Bertan Tanrıbuyurdu, Kadir Ömür Günseren, Hakan Kılıçarslan
Bursa Uluağ Üniversitesi, Üroloji Ana Bilim Dalı, Bursa

AMAÇ: Penil plak mevcut olan Peyronie hastalarında Non-Focus Vücut Dışı Şok Dalga (ESWT) tedavisinde kendi deneyimimizi paylaşmayı hedefledik.

MATERYAL-METOD: 2023-2024 tarihleri arasında Bursa Uludağ Üniversitesine Peyronie nedenli başvuran ve Non-Focus ESWT uygulanan 20 hastanın verileri retrospektif olarak değerlendirildi. İstatistiksel karşılaştırmalar Related-Samples Wilcoxon Signed Rank Test testi kullanılarak yapıldı

BULGULAR: Hastaların ortalama yaşı 52,8'dir (34-68). Hastalara penil plak üzerine haftada 3 seans olmak üzere 2 hafta (toplam 6 seans) Non-Focus ESWT tedavisi uygulandı. Bir seans ortalama 15 dakika sürdü. Tüm hastalara işlem öncesinde fosfodiesteraz 5 inhibitörü (tadalafil 5 mg) tedavisi verilmiştir. Penil plak nedenli ağrısı olan 6 hastanın hepsinde tedavi sonrası ağrı şikayeti geçmiş ve %100 başarı sağlanmıştır. Non-Focus ESWT tedavi uygulanan hasta grubunda tedavi öncesi medyan plak boyutu 10.50 mm ve tedavi sonrasında ise 0 mm olarak saptanmış olup, Non-Focus ESWT tedavi uygulanan hasta grubunda tedavi öncesine göre plak boyutunda azalma gözlenmiştir ($p<0.001$). 1 hastada tedavi sonrası plak boyutunda değişiklik görülmemiştir.

SONUÇ: Peyronie hastalığında Non Focus ESWT penil plak ve ağrı tedavisinde güvenle kullanılabilen non invaziv bir prosedürdür.

Anahtar Kelimeler: Non-Focus ESWT, Peyronie Hastalığı, Penil Plak, Vücut Dışı Şok Dalga tedavisi

Non-focus Extracorporeal Shock Wave (ESWT) treatment in Peyronie's patients

Khatai Gurbanlı, Rıdvan Polat, Bertan Tanrıbuyurdu, Kadir Ömür Günseren, Hakan Kılıçarslan
Bursa Uluağ University, Department of Urology, Bursa

OBJECTIVE: We aimed to share our own experience in Non-Focus Extracorporeal Shock Wave (ESWT) treatment in Peyronie patients with penile plaque.

MATERIAL-METHOD: Data of 20 patients who applied to Bursa Uludağ University for Peyronie's disease between 2023-2024 and underwent Non-Focus ESWT were evaluated retrospectively.

Statistical comparisons were made using the Related-Samples Wilcoxon Signed Rank Test test

FINDINGS: The mean age of the patients was 52.8 (34-68). Non-Focus ESWT treatment was applied to the patients on the penile plaque, 3 sessions per week for 2 weeks (6 sessions in total). One session lasted an average of 15 minutes. All patients were treated with phosphodiesterase 5 inhibitor (tadalafil 5 mg) before the procedure. All 6 patients with pain due to penile plaque had pain relief after the treatment and 100% success was achieved. In the patient group that received Non-Focus ESWT treatment, the median plaque size was determined as 10.50 mm before treatment and 0 mm after treatment, and a decrease in plaque size was observed in the patient group that received Non-Focus ESWT treatment compared to before treatment ($p<0.001$). No change in plaque size was observed in 1 patient after treatment.

CONCLUSION: Non-Focus ESWT is a non-invasive procedure that can be used safely in the treatment of penile plaque and pain in Peyronie's disease.

Keywords: Non-Focus ESWT, Peyronie's Disease, Penile Plaque, Extracorporeal Shock Wave therapy

SS-068

Peyronie hastalarında Focus ve Non-focus Vücut Dışı Şok Dalga (ESWT) tedavisinin etkinliklerinin karşılaştırılması

Khatai; Gurbanlı, Rıdvan Polat, Fehmi Faruk Gürtürk, Kadir Ömür Günseren, Hakan Kılıçarslan
Bursa Uluağ Üniversitesi, Üroloji Ana Bilim Dalı, Bursa

AMAÇ: Penil plak mevcut olan Peyronie hastalarında Focus ve Non-Focus Vücut Dışı Şok Dalga (ESWT) tedavilerinin etkinliklerini plak boyunu baz alarak karşılaştırmayı hedefledik.

MATERYAL-METOD: 2018-2024 tarihleri arasında Bursa Uludağ Üniversitesine Peyronie nedenli başvuran ve ESWT uygulanan 60 hastanın (40 Focus, 20 Non-Focus) verileri retrospektif olarak değerlendirildi. Yaş, Plak Boyutu ve Tedavi Öncesi ile Tedavi Sonrası arasında hesaplanan plak boyutunda azalma miktarları medyan (minimum-maksimum) değerleri ile birlikte verildi, istatistiksel karşılaştırmalar Mann Whitney U testi kullanılarak yapıldı

BULGULAR: Hastaların ortalama yaşı 56'dır (23-74). Hastalara haftada 3 seans olmak üzere 2 hafta (toplam 6 seans) ESWT tedavisi uygulandı. Bir seans ortalama 15 dk sürdü. Tüm hastalara eş zamanlı olarak fosfodiesteraz 5 inhibitörü (tadalafil 5 mg) tedavisi verildi. Focus ve Non-focus grubundaki penil plak nedenli ağrısı olan 41 hastanın tedavi sonrası ağrı şikayeti geçti ve %100 başarı sağlandı. Focus ESWT'de ortalama penil plak boyutu işlem öncesi 14 mm (5 mm – 40 mm) şeklindedir. Tedavi sonrası medyan penil plak boyutu 2,5 mm (0mm – 30 mm) olarak ölçülmüştür. Non-Focus ESWT'de ise medyan penil plak boyutu işlem öncesi 10,5 mm (5 mm – 30 mm) şeklinde olup tedavi sonrası medyan penil plak boyutu 0 mm (0mm – 25 mm) olarak hesaplanmıştır. Focus ve Non-Focus gruplarında birer hastada tedavi sonrası plak boyutunda değişiklik görülmedi. Tedavi grupları arasında tedavi öncesi plak boyutuna göre ve tedavi sonrasında tedavi öncesine göre hesaplanan plak boyutundaki azalma miktarına göre anlamlı farklılık yoktu (p=0.466 ve p=0.333).

SONUÇ: Peyronie hastalığında Non Fokus ve Fokus ESWT etkinlikleri birbirine oldukça yakın olan güvenle kullanılabilen non-invaviz bir prosedürdür. Her iki işlemin etki düzeylerini karşılaştırmak için daha fazla sayıda hasta ile yapılan çalışmalara ihtiyaç vardır.

Anahtar Kelimeler: Non-Focus ESWT, Focus ESWT, Peyronie Hastalığı, Penil Plak, Vücut Dışı Şok Dalga tedavisi

Comparison of the effectiveness of Focused and Non-focus Extracorporeal Shock Wave (ESWT) therapy in Peyronie's patients

Khatai; Gurbanlı, Rıdvan Polat, Fehmi Faruk Gürtürk, Kadir Ömür Günseren, Hakan Kılıçarslan
Bursa Uluağ University, Department of Urology, Bursa

OBJECTIVE: We aimed to compare the effectiveness of Focus and Non-Focus Extracorporeal Shock Wave (ESWT) treatments in patients with penile plaque based on plaque size.

MATERIAL-METHOD: Data of 60 patients (40 Focus, 20 Non-Focus) who applied to Bursa Uludağ University for Peyronie's disease between 2018-2024 and underwent ESWT were evaluated retrospectively. Age, Plaque Size and the amount of plaque size reduction calculated between Pre-Treatment and Post-Treatment were given together with median (minimum-maximum) values, statistical comparisons were made using the Mann Whitney U test

FINDINGS: The mean age of the patients was 56 (23-74). ESWT treatment was applied to the patients for 2 weeks (total 6 sessions), 3 sessions per week. One session lasted 15 minutes on average. All patients were given phosphodiesterase 5 inhibitor (tadalafil 5 mg) treatment simultaneously. In 41 patients with penile plaque-related pain in the Focus and Non-Focus groups, the pain complaints disappeared after treatment and 100% success was achieved. In Focus ESWT, the average penile plaque size was 14 mm (5 mm - 40 mm) before the procedure. The median penile plaque size after treatment was measured as 2.5 mm (0 mm - 30 mm). In Non-Focus ESWT, the median penile plaque size was 10.5 mm (5 mm - 30 mm) before the procedure and the median penile plaque size after treatment was calculated as 0 mm (0 mm - 25 mm). No change was observed in plaque size after treatment in one patient in the Focus and Non-Focus groups. There was no significant difference between the treatment groups in terms of the plaque size before treatment and the amount of decrease in the plaque size calculated after treatment compared to before treatment ($p=0.466$ and $p=0.333$).

CONCLUSION: Non-Focus and Focused ESWT are safe, non-invasive procedures that have very similar efficacy in Peyronie's disease. Studies with a larger number of patients are needed to compare the efficacy levels of both procedures.

Keywords: Non-Focus ESWT, Focus ESWT, Peyronie's Disease, Penile Plaque, Extracorporeal Shock Wave therapy

SS-069

Penil Fraktür Cerrahisinden Sonra Gelişen Nodülün Kurvatüre Etkisi Yoktur

Süleyman Sağır[1], Müslüm Ergün[2], Ömer Turğut[3], Ferhat Celikkaleli[4], Cüneyt Özden[5], Mustafa Güler[5]
[1]Mardin Artuklu Üniversitesi Tıp Fakultesi Üroloji AD
[2]İstanbul Atlas Üniversitesi Üroloji AD
[3]Kocaeli Gebze Fatih Devlet Hastanesi
[4]Mardin Eğitim Araştırma Hastanesi
[5]Ankara Bilkent Şehir Hastanesi

AMAÇ: Çalışmanın amacı Ankara Bilkent Şehir Hastanesi ve Mardin Eğitim Araştırma hastanesinde penis kırığı olan hastalarda cerrahi sonrası penil kurvatur gelişen hastalarda aynı zamanda nodül varlığını araştırmaktı.

GEREÇ VE YÖNTEMLER: Bu kesitsel çalışma, 2015-2024 yılları arasında Ankara Şehir Hastanesi ve Mardin Eğitim Araştırma Hastanesinde ameliyat edilen 63 penis fraktürü nedeniyle opere edilen hasta üzerinde gerçekleştirildi. Penil fraktür sonrası ameliyata kadar geçen süresi, penil kurvatur gelişen hastalarda aynı zamanda nodül varlığı gibi veriler tıbbi kayıtlardan çıkarıldı. BULGULAR: Bu çalışmada penil kurvator olan 17 hasta (Sağ kurvatur: 6; Sol kurvatur: 11) ve penil kurvatoru olmayan 46 hasta değerlendirildi. Bu iki grup arasında ortalama yaş, boy, kilo ve Beden Kitle İndexi (BKİ) bakımından istatistiksel olarak anlamlı fark yoktu ($p>0,05$). Penil kurvaturu olan hastalarda müdahale süresi (17,00±4,84 saat), kurvaturu olmayan hastalara göre müdahale süresi (9,44±3,19 saat) yaklaşık iki kat daha fazla bulundu ($p<0,001$). Kurvatur varlığı olan 17 hastanın 4 ünde, kurvatur olmayan 46 hastanın 13 ünde nodül mevcut olup istatistiksel olarak anlamlı fark izlemedi($p=0,552$) SONUÇ: Penis kurvaturu, fraktür zamanından cerrahiye kadar geçen süreden etkileniyordu. Bunula beraber cerrahı alanda nodül varlığının kurvature etkisi yoktur. Bu nedenle, bu hastalarda kurvatür önlenmesi için erken cerrahi öneriyoruz.

Anahtar Kelimeler: penil fraktür, kurvatur, nodül

33. Ulusal Üroloji Kongresi
29 Ekim-01 Kasım 2024 Susesi Luxury Resort, Antalya

The Presence of Nodules Has No Effect on Curvature After Penile Fracture Surgery

Süleyman Sağır[1], Müslüm Ergün[2], Ömer Turğut[3], Ferhat Celikkaleli[4], Cüneyt Özden[5], Mustafa Güler[5]
[1]Mardin Artuklu University Faculty of Medicine Department of Urology
[2]Istanbul Atlas University Urology Department
[3]Kocaeli Gebze Fatih State Hospital
[4]Mardin Eğitim Araştırma Hastanesi
[5]Ankara Bilkent Şehir Hastanesi

OBJECTIVE: The aim of this study was to investigate the presence of nodules in patients with penile curvature after surgery for penile fracture at Ankara Bilkent City Hospital and Mardin Training and Research Hospital.

MATERIALS-METHODS: This cross-sectional study was conducted on 63 patients who underwent surgery for penile fracture between 2015 and 2024 at Ankara City Hospital and Mardin Training and Research Hospital. Data such as the time between penile fracture and surgery, and the presence of nodules in patients with penile curvature were extracted from medical records.

RESULTS: In this study, 17 patients with penile curvature (Right curvature: 6; Left curvature: 11) and 46 patients without penile curvature were evaluated. There was no statistically significant difference between the two groups in terms of average age, height, weight, and Body Mass Index (BMI) ($p>0.05$). The time to intervention in patients with penile curvature (17.00±4.84 hours) was found to be approximately twice as long as in those without curvature (9.44±3.19 hours) ($p<0.001$). Nodules were present in 4 of the 17 patients with curvature and in 13 of the 46 patients without curvature, with no statistically significant difference ($p=0.552$).

CONCLUSION: Penile curvature is influenced by the time from fracture to surgery. However, the presence of nodules in the surgical area does not affect curvature. Therefore, we recommend early surgery to prevent curvature in these patients.

Keywords: Penile fracture, curvature, nodule

resim 1

picture1

tablo1

	kurvatur (+)	kurvatur (-)	p
müdahale süresi(saat)	17,00±4,84	9,44±3,19	<0,001**
nodül varlığı	4/17	13/46	0.552

table2

	curvature(+)	curvature(-)	p
intervention time(hour)	17,00±4,84	9,44±3,19	<0,001**
Presence of nodules	4/17	13/46	0.552

SS-070

Penil Fraktür Tanısında Radyolojik Görüntülemenin Rolü

Burak Bilir, Caner Özer, Muhidin Hassan İbrahim, Kuvan Hasan Can, Atınç Tozsin, Gökhan Çevik, Ali Gözen
Trakya Üniversitesi Tıp Fakültesi Üroloji Anabilim Dalı

GİRİŞ VE AMAÇ: Penil fraktür, genellikle cinsel ilişki veya penisin zorlu fleksiyonu, mastürbasyon ve üzerine yuvarlanma gibi manipülasyonlar sonucunda oluşur. Bu durum, tunika albuginea'nın yırtılması ile karakterizedir. Hematom, ödem ve bazı durumlarda korpus spongiozum veya üretra yaralanması ile ilişkili olabilir. Komplikasyonları önlemek için erken tanı ve cerrahi müdahale kritik öneme sahiptir. Penil travmatik lezyonlar öncelikle klinik olarak değerlendirilmelidir, ancak ultrasonografi(USG) veya kontrastlı MR gibi görüntüleme yöntemleri sıklıkla gereklidir. Bu çalışmada, penil fraktür tanısında radyolojik görüntülemenin, özellikle ultrasonografi doğruluğunu değerlendirmeyi amaçladık.

MATERYAL- METOD: Ocak 2011 ile Temmuz 2024 tarihleri arasında Trakya Üniversitesi Hastanesi Üroloji Anabilim Dalı'nda, penil fraktür ön tanısı ile ameliyat edilen 24 hasta retrospektif olarak incelendi. Çalışmaya 18 yaşından küçük hastalar dahil edilmedi. Hastaların yaşı, fraktürden hastaneye başvuruya kadar geçen süre, başvurudan ameliyata kadar geçen süre, fraktür etiyolojisi, penil ödem ve kırılma sesi, USG ile tespit edilen defekt boyutu, tarafı, yeri ve üretral travma varlığı ile peroperatif sonuçlar (defektin boyutu, yeri, fraktür ve üretral travma varlığı) değerlendirildi. Verilerin istatistiksel analizi için SPSS versiyon 27 programı kullanıldı. Tek değişkenli analizlerde nominal veriler için ki-kare testi, parametrik değişkenler için t-testi, nonparametrik değişkenler için Mann-Whitney U testi, Kruskal-Wallis testi ve Spearman Korelasyon analizi kullanıldı. p değeri <0,05 anlamlı kabul edildi.

BULGULAR: Hastaların deskriptif dataları tablo-1 de gösterilmiştir. Penil fraktür etiyolojisi ile hastaların yaşı karşılaştırıldığında, genç hastalarda mastürbasyon kaynaklı fraktürlerin daha sık görüldüğü tespit edilmiştir (p=0.045). Preoperatif dönemde USG ile saptanan defekt boyutu ile operasyon sırasında belirlenen defekt boyutu arasında anlamlı bir korelasyon bulunamamıştır (p=0.304). Üretra yaralanması ile kavernozal defektin yeri arasında anlamlı bir ilişki saptanmamıştır (p=0.689). Sol korpus kavernozumdaki defektlerin boyutları, sağ korpus kavernozumdan anlamlı derecede büyük bulunmuştur (p=0.014). Ayrıca, korpus kavernozumun dorsalindeki defektlerin boyutları, lateral ve ventral bölgedeki defektlere göre anlamlı derecede büyük saptanmıştır (p=0.034). Fraktür sırasında duyulan ses ile operasyon sırasında tespit edilen fraktür oranı arasında anlamlı bir ilişki bulunamamıştır (p=0.317).

TARTIŞMA: Agarwal ve arkadaşlarının 2009 yılında yaptığı çalışmada, penil fraktür ön tanısı ile opere edilen bir hastada dorsal ven rüptürü saptanmıştır. Benzer şekilde, bizim çalışmamızda da 3 hastada dorsal ven rüptürü görülmüştür. Ayrıca, Koifman ve arkadaşlarının 2010 yılında 150 hasta üzerinde yaptığı araştırmada, penil fraktür ön tanısı ile opere edilen 4 hastada üretral travma tespit edilmiş olup, bizim çalışmamızda ise 24 hastanın 2'sinde üretral travma saptanmıştır. Penil fraktür tanısında anamnez ve fizik muayene yüksek sensitiviteye ve doğruluğa sahiptir. USG, kavernozal defektleri saptamada yüksek spesifisiteye sahip olsa da, sensitivitesi düşüktür. Bu nedenle, USG gibi radyolojik yöntemler destekleyici olabilir, ancak hasta yönetimini belirleyici olmamalıdır.

Anahtar Kelimeler: penil travma, penil fraktür, ultrasonografi, üretral travma

The Role of Radiological Imaging in Penile Fracture Diagnosis

Burak Bilir, Caner Özer, Muhidin Hassan İbrahim, Kuvan Hasan , atınç tozsin, Gökhan Çevik, Ali Gözen
Trakya University Faculty of Medicine, Department of Urology

INTRODUCTION AND AIM: Penile fracture, often caused by sexual intercourse or penile manipulation such as forced flexion, masturbation and rolling over. It involves the rupture of the tunica albuginea. It can be associated with hematoma, swelling and in some cases, injury to the corpus spongiosum or urethra. Early diagnosis and surgical intervention are crucial to prevent complications. Penile traumatic lesions require an initial clinical assessment, but imaging, such as ultrasound or contrast-enhanced MRI, is often necessary. We aimed to evaluate the accuracy of radiological imaging, particularly ultrasound in diagnosing penile fractures.

MATERIAL-METHOD: Between January 2011 and July 2024, 24 patients who underwent surgery with inital diagnosis with Penile Fracture at the Department of Urology at Trakya University Faculty of Hospital. Patients under age of 18 were excluded from the study. The age of patients, time from fracture to admission, time from admission to surgery, etiology of fracture, penile swelling and cracking sound, defect size, side, place and presence of urethral trauma detected by USG, perop results including size, place, and presence of fracture and urethral trauma. SPSS program version 27 was used for statistical analysis of the data.In univariate analysis, the chi-square test was used for nominal data, the t-test for parametric variables, Mann-Withney U test,Kruskal Wallis test and Spearmen's Correlation analysis were used for nonparametric variables, the p-value of <0.05 was considered significant.

RESULTS: Descriptive datas of the patients are shown in Table 1. The study found that penile fractures resulting from masturbation were significantly more common in younger patients ($p=0.045$). However, there was no significant correlation between the size of the defect detected preoperatively on US and the size observed during surgery ($p=0.304$). Additionally, no significant relationship was found between urethral injury and the location of the cavernosal defect ($p=0.689$). Notably, defects in the left corpus cavernosum were significantly larger than those in the right ($p=0.014$), and dorsal defects were significantly larger than lateral and ventral defects ($p=0.034$). The presence of a cracking sound at the time of fracture showed no significant correlation with intraoperative fracture detection ($p=0.317$).

DISCUSSION: In a 2009 study by Agarwal et al., a patient operated on with the diagnosis of penile fracture was found to have a dorsal vein rupture. Similarly, in our study, 3 patients were found to have the same condition. Additionally, in a 2010 study by Koifman et al., involving 150 patients, urethral trauma was detected in 4 patients operated on with the diagnosis of penile fracture, while in our study, urethral trauma was identified in 2 out of 24 patients. Patient history and physical examination are highly sensitive and accurate in diagnosing penile fracture. USG has high specificity and low sensitivity in detecting cavernosal defects. Therefore, although radiological methods like USG can be supportive, they should not affect patient management.

Keywords: penile trauma, penile fracture, ultrasonography, urethral trauma

Figür 1. Penil Fraktür Etiyolojisi ile Yaş ve USG defekt büyüklüğü ile Defektin Yönü Arasındaki İlişki

Figure 1. The Relationship Between the Etiology of Penile Fracture, Age, and the Direction of the Defect with the Size of the USG-Detected Defect

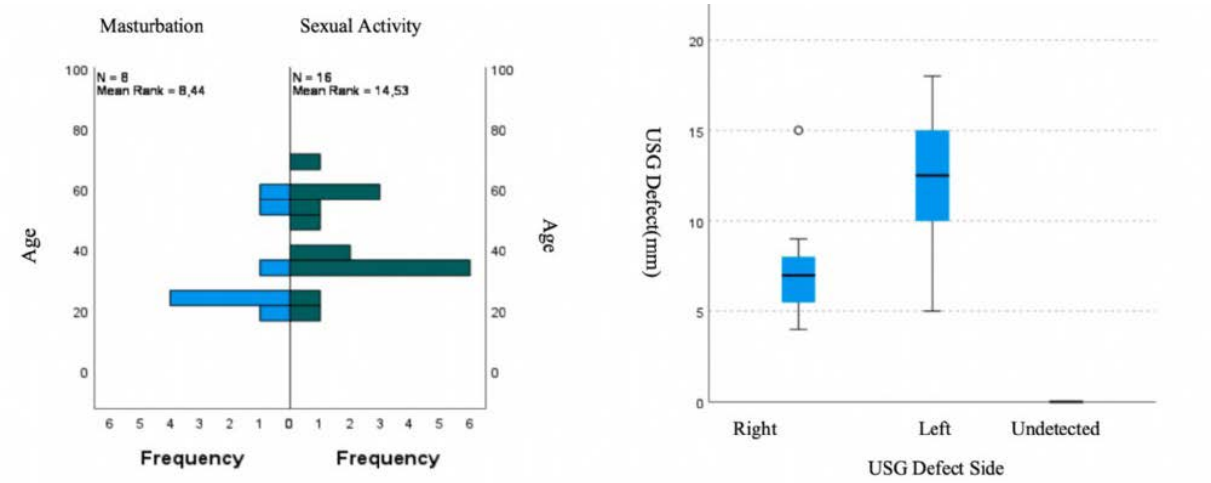

Tablo 1. Deskriptif Veriler

Yaş	39.33±14.92
Hastaneye Başvuru Süresi(saat)	7.30±6.57
Operasyona Kadar Geçen Süre(saat)	3.11±2.29
Etiyoloji Mastürbasyon Cinsel İlişki	 n=8(%33.3) n=16(%66.7)
Penil Ödem Var Yok	 n=22(%91.7) n=2(%8.3)
Kırılma Sesi Var Yok	 n=16(%66.7) n=8(%33.3)
USG saptanan defekt boyutu(mm)	8.11±4.84
USG saptanan defek yönü Sağ Sol Defekt yok	 n=13(%54.2) n=6(%25.0) n=5(%20.8)
USG defekt bölgesi Lateral Dorsal Ventral	 n=10(%41.7) n=4(%16.7) n=3(%12.5)
Üretra Yaralanması Var Yok	 n=22(%91.7) n=2(%8.3)
Dorsal Ven Rüptürü Var Yok	 n=3(%12.5) n=21(%87.5)
Perop Saptanan Defekt Boyutu(mm)	12.39±10.43
Perop Penil Fraktür Var Yok	 n=18(%75.0) n:6(%25.0)
Perop Defekt Yönü Sağ Sol Bilateral Defekt yok	 n=8(%33.3) n=9(%37.5) n=1(%4.2) n=6(%25.0)

Table 1 Descriptive Datas

Age	39.33±14.92
Time to Hospital Admission (hours)	7.30±6.57
Time to Surgery (hours)	3.11±2.29
Etiology Masturbation Sexual Intercourse	 n=8(%33.3) n=16(%66.7)
Penile Edema Present Absent	 n=22(%91.7) n=2(%8.3)
Audible Fracture Sound Present Absent	 n=16(%66.7) n=8(%33.3)
USG Detected Defect Size (mm)	8.11±4.84
USG Detected Defect Direction Right Left No Defect	 n=13(%54.2) n=6(%25.0) n=5(%20.8)
USG Defect Region Lateral Dorsal Ventral	 n=10(%41.7) n=4(%16.7) n=3(%12.5)
Urethral Injury Present Absent	 n=22(%91.7) n=2(%8.3)
Dorsal Vein Rupture Present Absent	 n=3(%12.5) n=21(%87.5)
Intraoperative Detected Defect Size (mm)	12.39±10.43
Intraoperative Penile Fracture Present Absent	 n=18(%75.0) n:6(%25.0)
Intraoperative Defect Direction Right Left Bilateral No Defect	 n=8(%33.3) n=9(%37.5) n=1(%4.2) n=6(%25.0)

SS-071

Bosniak kategori 3 ve kategori 4 lezyonlarda patoloji sonuçlarımız: Bosniak Kategori 3 lezyonlar beklenenden daha malign olabilir

Metin Mod, Ali Selvi, Atalay Kutlu, Halil Lütfi Canat
Çam ve Sakura EAH, Üroloji Ana Bilim Dalı

AMAÇ: Kliniğimizde 23.03.2021 ve 05.06.2024 tarihleri arasında radikal veya parsiyel nefrektomi yapılan hastalardaki kistik lezyonları ve bu kistik lezyonların patolojik verilerini retrospektif olarak inceleyerek malignite insidansını belirlemeyi amaçladık.

GEREÇ-YÖNTEM: 23.03.2021 ve 05.06.2024 tarihleri arasında kliniğimizde radikal veya parsiyel nefrektomi yapılan hastalarının retrospektif taraması yapıldı. Görüntüleme yöntemi olarak iv kontrastlı BT veya MRI kullanıldı. Hastalar yaş, cinsiyet, operasyon şekli, görüntüleme raporları ve patoloji sonucu parametrelerine göre sınıflandırıldı.

BULGULAR: Verileri toplanan 283 hastanın demografik açıdan değerlendirilmesinde hastalardan 190 tanesinin (%67,1) erkek ve 93 tanesinin ise (%32,8) kadın olduğu izlenmekle beraber hastaların yaş ortalaması 56,9(±15,5) olarak hesaplandı.

Araştırılan 283 hastadan 231 (%81.6) tanesi laparoskopik prosedür ile opere olurken kalan 52 (%17,7) hastaya açık operasyon uygulandı.

Nefrektomi uygulanan bu 283 hastadan 119 tanesine (%42,1) parsiyel nefrektomi uygulandı, 164 hastaya (%57,9) radikal nefrektomi uygulandı.

Listelenen hastalardan yalnızca 9 hasta (%3,1) konseye sunulmadan poliklinik kontrolleri sırasında tek hekim kararı ile opere edilirken kalan 274 hastanın (%96,8) üroradyoloji konseyinde değerlendirme sonrası operasyonu yapıldı.

274 hasta konseyde değerlendirilerek 160 (%58.4) hastaya radikal nefrektomi planı uygulanması kararı alınmış olup kalan 114 (%41,6) hastanın ise parsiyel nefrektomi kararı ile tedavi planı oluşturuldu.

Üroradyoloji konseyinde değerlendirilen 274 hastanın 239'unda solid, 35'inde kistik lezyon nedenli operasyon kararı alındı. Preoperatif görüntüleme yöntemlerinde bu kistik lezyonların 12'si Bosniak kategori 4, 23'ü Bosniak kategori 3 olarak değerlendirildi. Bosniak kategori 4 kistik lezyonu olan tüm hastaların patolojisi RCC olarak sonuçlandı(%100). Bosniak kategori 3 kistik lezyonu olan hastaların 19'unun patolojisi RCC(%83), 2'sinin patolojisi onkositom(%8,5), 2'sinin patolojisi AML(%8,5) olarak sonuçlandı.

SONUÇ: Çalışmamız radyolojik olarak tespit edilen Bosniak Tip 3 kistlerde geleneksel olarak tanımlanandan çok daha yüksek malignite prevelansı(%83) olduğunu gösterdi. Bu bulgu modern görüntüleme yöntemlerinin gelişimi ve hastaların operasyon kararının deneyimli ürolog ve radyologlardan oluşan bir konsey ile alınmasına bağlı olabilir

Anahtar Kelimeler: Bosniak, Kist, Malignite

SS-072

Renal actinomycosis: surgical management of a rare case report and literature review

Mehmet Eren Akan, İbrahim Halil Baloğlu, Sinan Levent Kireççi, Abdullah Hızır Yavuzsan, Ali Emre Çekmece
SBÜ Şişli Hamidiye Etfal Eğitim Ve Araştırma Hastanesi, Üroloji Kliniği, İstanbul

Actinomyces species are part of the healthy flora yet often cause opportunistic infections in patients with risk factors and rarely affect the kidneys. The clinical presentation could pose varying degrees of severity, leading to diagnostic challenges. Given that fewer than 50 cases have been published in the literature, we aim to present a rare case of renal actinomycosis in a young female patient without risk factors, and discuss current treatment approaches. A 37-year-old woman with no previously known comorbidities presented with complaints of recurrent urinary tract infections. She had previously been treated for left-sided hydronephrosis and pyelonephritis, with a DMSA scan showing 49.5% relative function for the left kidney. Hydronephrosis continued after stenting, and a DTPA scan suggested ureteropelvic junction obstruction. Repeated DMSA scans confirmed previous results, and a nephrostomy was planned. During the procedure, contrast injection revealed a “tumefactive sludge” appearance in the renal pelvis. The material drained from the nephrostomy catheter was of purulent/proteinaceous nature. After the final DMSA scan that showed 38% relative function for the left kidney, along with urine cultures from the nephrostomy catheter persisted to be positive despite antibiotherapy, open simple nephrectomy was recommended. Perioperatively, the lower pole of the kidney and ureter were observed to be adhered to the psoas muscle and peritoneum. Pathological examination showed Actinomyces clusters, leading to an update in antibiotic therapy to ceftriaxone. After an eventless follow up period, the patient was discharged on postoperative day 15, with an additional 2-week oral antibiotic regimen of penicillin. No further complaints or complications were reported during the first postoperative year. Actinomyces typically causes infections due to factors such as abdominal surgery, dental issues, or immunosuppressive conditions and is rarely seen in the kidneys. Diagnosis is challenging and often requires pathological examination after nephrectomy. While MRI can assist in differential diagnosis, conservative treatment is rarely successful, and long-term antibiotic therapy is necessary. Serious complications have been reported. Renal actinomycosis is a diagnosis to be considered, especially if predisposing factors are present, and should be addressed in a timely and appropriate manner.

Keywords: Actinomycosis, urinary tract infections, differential diagnosis, nephrectomy, antibiotic therapy

CT and DTPA of renal actinomycosis

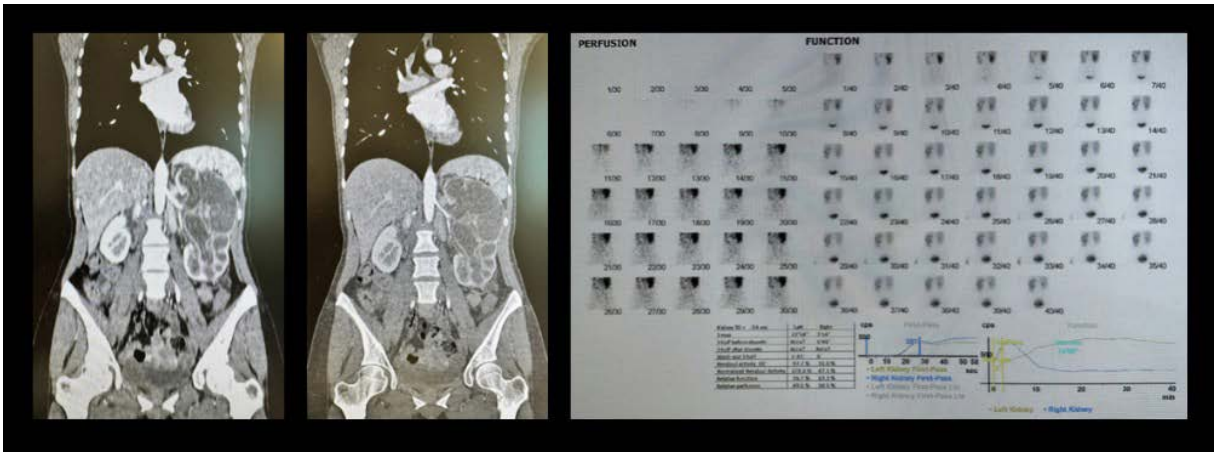

Computed Tomography (CT) of the hydronephtoric left kidney with peripheral contrast enhancement and technetium-99m Diethylenetriaminepentaacetic Acid (Tc-99m DTPA) dynamic renal scintigraphy demonstrating delayed excretion function for the left kidney.

SS-073

4 cm ve altındaki böbrek kitlelerinin cerrahi ve patoloji sonuçlarının değerlendirilmesi

Musab Ümeyir Karakanlı, Ahmet Boylu, Muammer Bozkurt, Levent Özcan, Alper Ötünçtemur
Sağlık Bilimleri Üniversitesi, Prof Dr Cemil Tascıoğlu Şehir Hastanesi, İstanbul

AMAÇ: Kliniğimizde cerrahi tedavi uyguladığımız 4 cm ve altı böbrek kitlelerinin sonuçlarını sunmaktır.

GEREÇ VE YÖNTEMLER: Prof. Dr. Cemil Taşçıoğlu Şehir Hastanesi Üroloji Kliniğimizde 2018-2024 yılları arasında 4 cm ve altındaki böbrek kitlesi tanısı konan ve cerrahi tedavi uygulanan (açık-laparoskopik, parsiyel-radikal) toplam 104 hasta çalışmaya dahil edildi. Hastaların demografik özellikleri, tümör boyutu, uygulanan cerrahi tedavi ve patoloji sonuçları kaydedilerek değerlendirmeye alındı.

BULGULAR: Hastaların yaş ortalaması 58,4±11,8'idi. Hastaların 61'i (%58,6) erkek iken 43'ü (%41,4) kadındı. Patoloji sonuçlarına göre ortalama tümör boyutu 3,06±0,75'idi. Hastaların 59'una (%56,7) parsiyel nefrektomi yapılırken, 45'ine (%43,3) radikal nefrektomi yapıldı. Patoloji sonuçları değerlendirildiğinde 16 (%15,3) hastada malign olmayan patoloji raporlanırken 88 (%84,6) hastada malign patoloji raporlandı. En sık görülen malign patolojiler değerlendirildiğinde 68 hasta ile berrak tip renal hücreli karsinom, 7 hastada kromofob tip renal hücreli karsinom, 12 hastada papiller tip renal hücreli karsinom ve 1 hastada ise multifokal tiroid karsinom metastazı olarak saptandı. Malign olmayan patolojilerde ise 6 hastada anjiomiyolipom, 10 hastada onkositom saptandı. Malign patolojiye sahip hastaların 8 'inin (%7,6) renal ven invazyonuna sahip olduğu, 5'inin (%4,8) renal sinüs invazyonuna sahip olduğu, 10'unun (%9,6) perinefritik yağlı dokuya invaze olduğu görüldü. Bu belirtilen hastaların patoloji sonuçları preop değerlendirilen T evresinden daha ileri saptandı.

SONUÇLAR: Günümüzde artan görüntüleme sayısına bağlı olarak küçük böbrek tümörleriyle daha sık karşılaşmaktayız. Her ne kadar görüntüleme modatilerinde gelişmeler yaşansa da halen küçük böbrek tümörlerinde benign-malign ayrımını yapmak kolay olmamaktadır. Çalışmamızda da literatüre benzer şekilde 4 cm ve altı böbrek tümörlerinde %20'lere varan malign olmayan kitlelerle karşılaşma görülmektedir. Ayrıca geçirilen cerrahilere bağlı nefron kaybı göz önüne alındığında hastalara morbidite yüklenmektedir. Küçük böbrek tümörlerinde benign-malign ayrımını yapabilecek gereksiz tedaviyi azaltacak güncel tanı ve tetkiklere ihtiyaç giderek artmaktadır. Ayrıca küçük böbrek kitlelerinin cerrahisi sonucu T evresininin beklenenden yüksek çıkabileceğini unutmamak gerekmektedir.

Anahtar Kelimeler: Böbrek kanseri, Nefrektomi, Patoloji3

Evaluation of surgical and pathological outcomes of kidney masses 4 cm and smaller

Musab Ümeyir Karakanlı, Ahmet Boylu, Muammer Bozkurt, Levent Özcan, Alper Ötünçtemur
Sağlık Bilimleri University, Prof Dr Cemil Tascıoğlu City Hospital, Istanbul

OBJECTIVE: The aim of this study is to present the outcomes of kidney masses 4 cm and smaller that underwent surgical treatment in our clinic.

MATERIALS-METHODS: A total of 104 patients diagnosed with kidney masses of 4 cm or smaller and treated surgically (open-laparoscopic, partial-radical) between 2018 and 2024 at the Urology Clinic of Prof. Dr. Cemil Taşçıoğlu City Hospital were included in the study. The patients' demographic characteristics, tumor size, surgical treatments, and pathology results were recorded and evaluated.

RESULTS: The average age of the patients was 58.4±11.8 years. Of the patients, 61 (58.6%) were male, and 43 (41.4%) were female. The average tumor size, according to pathology results, was 3.06±0.75 cm. Partial nephrectomy was performed in 59 patients (56.7%), while radical nephrectomy was performed in 45 patients (43.3%). Upon evaluating the pathology results, benign pathology was reported in 16 patients (15.3%), while malignant pathology was reported in 88 patients (84.6%). Among the most common malignant pathologies, clear cell renal cell carcinoma was observed in 68 patients, chromophobe renal cell carcinoma in 7 patients, papillary renal cell carcinoma in 12 patients, and multifocal thyroid carcinoma metastasis in 1 patient. Among the benign pathologies, angiomyolipoma was found in 6 patients and oncocytoma in 10 patients. It was observed that 8 patients (7.6%) with malignant pathology had renal vein invasion, 5 patients (4.8%) had renal sinus invasion, and 10 patients (9.6%) had perinephric fat invasion. The pathology results of these patients were found to be more advanced than the preoperatively evaluated T stage.

CONCLUSIONS: With the increasing number of imaging modalities today, small kidney tumors are being encountered more frequently. Despite advancements in imaging techniques, distinguishing between benign and malignant small kidney tumors remains challenging. Similar to the literature, our study shows that up to 20% of kidney tumors 4 cm and smaller are benign. Additionally, considering the nephron loss due to surgeries, morbidity is imposed on patients. There is an increasing need for current diagnostic and investigative methods that can better differentiate between benign and malignant small kidney tumors, reducing unnecessary treatments. It is also important to remember that the T stage of small kidney masses may be higher than expected after surgery.

Keywords: Kdiney cancer, nephrectomy, pathology

SS-074

Şeffaf Hücreli Renal Kanserde Bilgisayarlı Tomografide Ölçülen Perirenal Yağ Doku Kalınlığı ve Çekirdek Derecesi Arasındaki İlişki

Yusuf Gökkurt[1], Tolga Karakan[1], Buğra Bilge Keseroğlu[1], Veysel Bayburtluoğlu[2], Demirhan Örsan Demir[1], Ali Kaan Yıldız[1], Turgay Kaçan[1]
[1]Ankara Bilkent Şehir Hastanesi
[2]Aksaray Eğitim ve Araştırma Hastanesi

Renal hücreli kanserin (RHK) etiyolosinde çok iyi tanımlanmış üç faktör göze çarpmaktadır. Bu üç faktör; obezite, hipertansiyon ve sigaradır. Obezite, vücut yağ oranının artması olarak kabaca tanımlanabilir. Obezite değerlendirilirken; vücut yağ oranının hangi yöntemle değerlendirileceği kadar, yağ doku birikiminin vücudun hangi bölgelerinde yoğunlaştığının değerlendirilmesi de önem taşımaktadır. Perirenal yağ doku kalınlığının; hem obezitenin tehlikeli formu olan viseral obeziteyi değerlendirmesi, hem de ölçüm yapılabilir olması sebebiyle obezite derecesinin ölçümünde kullanılabileceğini gördük. Tüm bu bilgiler ışığında, perirenal yağ doku kalınlığı ve şeffaf hücreli RHK'te (şhRHK) çekirdek derecesi arasındaki ilişkiyi ortaya koymayı amaçladık. Bu ilişkinin daha net bir şekilde ortaya konulması ile RHK gelişiminde obezitenin rolünün aydınlatılmasını ve perirenal yağ dokunun, tümörogeneze etkileri üzerine literatüre yön vermeyi hedeflemekteyiz. Servisimizde böbrekte kitle sebebiyle opere edilen, çalışmamızın dahil etme kriterlerine uygun hastalardan patoloji sonucu şhRHK ile uyumlu gelen 156 hasta dahil edildi. Dahil edilen hastaların; yaş, cinsiyet, vücut kitle indeksi, sigara kullanım öyküsü, bilinen hastalıkları ve pre-operatif BT görüntüleri hastane elektronik veritabanından elde edildi. Perirenal yağ doku kalınlığı transvers BT kesitinde, renal venin böbrekten ayrıldığı seviyeden ölçüldü. Subkütan yağ doku kalınlığı (SYDK); umblikus seviyesinden rektus kasının hemen lateralindeki noktadan ölçüm yapılarak belirlendi. Tümör T evresi ve çekirdek dereceleri hastaların patoloji raporları taranarak elde edildi ve güncel evrelendirme-derecelendirme sistemleri kullanıldı. Çalışma sonuçlarına göre posterior perirenal yağ doku kalınlığı ve çekirdek derecesi arasında pozitif ilişki saptanmıştır. ($p=0.016$) Ancak VKİ ile çekirdek derecesi arasında ilişki bulunamamıştır. ($p>0.05$) Aynı zamanda MAP skoru ile tümör evresi arasında ve çekirdek derecesi arasında da istatistiksel olarak anlamlı pozitif korelasyon saptadık. ($p<0.001$ ve $p=0.001$) RHK'te obezitenin değerlendirilmesi ve ölçülmesinde; perirenal yağ doku kalınlığı ölçümü, VKİ ile değerlendirmeye göre daha güvenilirdir. Perirenal yağ doku kalınlığı obeziteyi değerlendirmede ölçümü basit, güvenilir ve objektiftir. Obeziteyi hem kantitatif olarak değerlendirmek hem de obezitenin tipini belirleyerek kalitatif olarak değerlendirmek için güvenle kullanılabilir. Çalışmamız perirenal yağ kalınlığı ve güncel çekirdek derecelendirme sistemi arasında ilişki bulan ilk çalışma olma özelliğindedir. Aynı zamanda MAP skoru ve çekirdek derecesi arasında da ilişki gösteren ilk çalışma olma özelliğindedir. Bu ilişkiler, perirenal yağ dokunun RHK gelişiminde parakrin etkileri olabileceğini akla getirmektedir. RHK gelişiminde ve tümörogenezinde perirenal yağ dokunun rolünü aydınlatmak için; daha kapsamlı, çok merkezli, prospektif ve daha fazla örneklem içeren çalışmalara ihtiyaç duyulmaktadır.

Anahtar Kelimeler: Renal hücreli kanser, obezite, perirenal yağ, MAP skoru

The Relationship Between Nuclear Grade and Perirenal Fat Thickness Measured by Computed Tomography in Clear Cell Renal Cell Carcinoma

Yusuf Gökkurt[1], Tolga Karakan[1], Buğra Bilge Keseroğlu[1], Veysel Bayburtluoğlu[2], Demirhan Örsan Demir[1], Ali Kaan Yıldız[1], Turgay Kaçan[1]
[1]Ankara Bilkent City Hospital
[2]Aksaray Training and Research Hospital

Three major factors pointed to in the etiology of RCC. These three factors are; obesity, hypertension and smoking. Obesity can be roughly defined as an increase in body fat percentage. While evaluating obesity; It is also important to evaluate which parts of the body the fat tissue accumulation is concentrated in, as well as the method by how the body fat ratio will be evaluated. We have seen that perirenal fat thickness can be used to measure both the degree of obesity and to evaluate visceral obesity, which is the dangerous form of obesity. Perirenal fat thickness evaluates obesity qualitatively and quantitatively. In the light of all this information, we aimed to reveal the relationship between perirenal adipose tissue thickness and nuclear grade in clear cell RCC. We aim to clarify the role of obesity in the development of RCC and to guide the literature on the effects of perirenal fat on tumorogenesis of RCC by demonstrating this relationship more clearly. 156 patients who were operated for a kidney mass in our service and who met the inclusion criteria of our study and pathology results were compatible with ccRCC from patients were included. Age, gender, BMI, smoking history, known diseases and pre-operative CT images of included patients were obtained from the hospital electronic database. Perirenal fat thickness was measured on the transverse CT section from the level where the renal vein emerges from the kidney. Subcutaneous adipose tissue thickness was determined by measuring at the level of umbilicus just lateral to the rectus muscle. T stage and nuclear grades were obtained from the pathology reports of the patients, and current staging-grading systems were used. According to the results of the study, a positive correlation was found between posterior perirenal fat thickness and nuclear grade. ($p=0.016$) However, no relationship was found between BMI and nuclear grade. ($p>0.05$) We also found a statistically significant positive correlation between MAP score and tumor stage ($p<0.001$) and MAP score and nuclear grade. ($p=0.001$) In the evaluation and measurement of obesity in RCC; Perirenal fat thickness measurement is more reliable than evaluation with BMI. Perirenal adipose fat thickness measurement is simple, reliable and objective to assess the obesity. It can be used safely both to evaluate obesity quantitatively and to determine the type of obesity qualitatively. Our study is the first to find a relationship between perirenal fat thickness and the current nuclear grading system. It is also the first study to show a relationship between MAP score and nuclear grade. These relationships suggest that perirenal fat may have paracrine effects in the development of RCC. To elucidate the role of perirenal fat in the development and tumorigenesis of RCC; More comprehensive, multicenter and prospective studies with more samples are needed.

Keywords: Renal cell cancer, obesity, perirenal fat, MAP score

Tablo 1. Değişkenler arası korelasyon

	r	p*
Yaş & Çekirdek Derecesi	-0.055	0.498
Yaş & T Evresi	0.079	0.331
VKİ & Çekirdek Derecesi	0.007	0.938
VKİ & T Evresi	0.024	0.782
Sigara & Çekirdek Derecesi	-0.046	0.625
Sigara & T Evresi	0.053	0.577
VKİ & Subkütan Yağ Doku Kalınlığı	0.452	0.000
VKİ & Posterior Perirenal Yağ Doku Kalınlığı	0.207	0.016
VKİ & Lateral Perirenal Yağ Doku Kalınlığı	0.159	0.064
Posterior Perirenal Yağ Doku Kalınlığı & Çekirdek Derecesi	0.186	0.022
Posterior Perirenal Yağ Doku Kalınlığı & T Evresi	0.089	0.277
Lateral Perirenal Yağ Doku Kalınlığı & Çekirdek Derecesi	-0.001	0.993
Lateral Perirenal Yağ Doku Kalınlığı & T Evresi	-0.063	0.442
MAP Skoru & Çekirdek Derecesi	0.268	0.001
MAP Skoru & T Evresi	0.327	0.000

**p değeri; normal dağılan değişkenler için Pearson korelasyon analizi, normal dağılmayanlar ve ordinal değerler için Spearman testi kullanılarak hesaplanmıştır.*

Table 1. Correlation between variables

	r	p*
Age & Nuclear Grade	-0.055	0.498
Age & T Stage	0.079	0.331
BMI & Nuclear Grade	0.007	0.938
BMI & T Stage	0.024	0.782
Tobacco Usage & Nuclear Grade	-0.046	0.625
Tobacco Usage & T Stage	0.053	0.577
BMI & Subcutaneous Fat Thickness	0.452	0.000
BMI & Posterior Perirenal Fat Thickness	0.207	0.016
BMI & Lateral Perirenal Fat Thickness	0.159	0.064
Posterior Perirenal Fat Thickness & Nuclear Grade	0.186	0.022
Posterior Perirenal Fat Thickness & T Stage	0.089	0.277
Lateral Perirenal Fat Thcikness & Nuclear Grade	-0.001	0.993
Lateral Perirenal Fat Thickness & T Stage	-0.063	0.442
MAP Score & Nuclear Grade	0.268	0.001
MAP Score & T Stage	0.327	0.000

**p value was calculated using Pearson correlation analysis for normally distributed variables and Spearman test for non-normally distributed and ordinal values.*

SS-075

Komorbiditesi Yüksek Hastalarda Renal Kitlelere Radyofrekans Ablasyon Sonuçlarımız

Adem Alçın[1], Murat Aşık[2], Mammad Khalilov[1], Ferhat Keser[1], Özgür Kazan[1], Asıf Yıldırım[1]
[1]Medeniyet Üniversitesi, Prof. Dr. Süleyman Yalçın Şehir Hastanesi, Üroloji Ana Bilim Dalı, İstanbul
[2]Medeniyet Üniversitesi Tıp Fakültesi Radyoloji Anabilim Dalı, İstanbul

AMAÇ: Radyofrekans ablasyon (RFA) çoğunlukla küçük renal tümöre sahip, komorbiditesi yüksek seçilmiş hastalarda iyi bir tedavi alternatifidir. Bu çalışmanın amacı, kliniğimizde komorbiditeleri nedeniyle renal tümöre RFA yapılan hastalarda tümör hacminin değişimi ve eGFR azalmasını değerlendirmektir.

YÖNTEM: Ağustos 2022-Ağustos 2024 arasında kliniğimizde RFA kararı alınan 36 hastanın verileri retrospektif olarak incelendi. Hastaların demografik verileri, Charlson Komorbidite İndeksi (CCI), RFA öncesi ve işlem sonrası 3. ay kreatinin ve eGFR değerleri, tümör çapı ve hacmi kayıt altına alındı. R.E.N.A.L nefrometri skoru her hasta için hesaplandı. 3.ay ve 12. ayda kesitsel görüntülemeler ile inkomplet ablasyon, nüks ve tümör boyutları değerlendirildi. RFA öncesi yapılan perkütan böbrek biyopsisi patolojileri kaydedildi. RFA sonrası hastalarda tümör boyutu, kontrastlanma ve eGFR azalması değerlendirildi.

BULGULAR: Hastaların demografik verileri, biyopsi patolojileri, işlem öncesi ve sonrası 3.ayda eGFR ve tümör boyutu değişimleri Tablo 1'de gösterilmiştir. Hastaların ortalama yaşı 70,5 ve medyan CCI 4 (3,00-6,00) idi. Biyopsi patolojilerinde 29 (%80,55) hastada renal hücreli karsinom, 1 (%2,78) hastada onkositom raporlandı, 6 (%16,67) hastada patoloji sonucu non-diagnostik olarak kaydedildi. Medyan tümör çapı 26,5 mm, medyan tümör hacmi 5,65 cm3 idi. Hastaların 3'ü (%8,33) 4 cm'den büyük T1b evresinde tümöre sahipti. 3.ay takip verisi olan 27 hastadan 3 hastada inkomplet ablasyon olduğu görüldü ve 2 hastaya tekrar RFA uygulandı, 12.ayda nüks görülmedi. 12.ay takip verisi olan 17 hastada nüks görülmedi. Hastaların 3.ay görüntülemesinde tümör çapında %20,5 azalma, tümör hacminde %55,64 azalma görüldü. 25 (%69,4) hastada RFA sonrası eGFR azalması görüldü. Bu hastalarda tümör çapı ve tümör hacmi istatistiksel anlamlı olarak daha düşüktü (p=0,048, p=0,039). Ancak hiçbir hastada ciddi eGFR azalması izlenmedi. Yaş, cinsiyet, R.E.N.A.L nefrometri skoru ve CCI ile eGFR azalmasında istatistiksel anlamlı farklılık tespit edilmedi (Tablo-2) ancak yaş ile eGFR azalması arasında negatif korelasyon vardı (r= -0,362, p=0,039). RFA öncesi eGFR değeri ile RFA sonrası eGFR azalması arasında negatif korelasyon görüldü (r= 0,391, p=0,024).

SONUÇ: RFA sonrası 3.ayda tümör hacminde %55,64 oranında azalma gözlenmiştir. eGFR azalması ise daha küçük tümör boyutuna ve işlem öncesi daha yüksek eGFR değerlerine sahip hastalarda daha yüksek oranda görülmekle birlikte hiçbir hastada eGFR 30'un altına düşmemiştir. Komorbid hastalarda RFA tümör kontrolünde yüksek başarı ile uygulanabilir.

Anahtar Kelimeler: Renal tümör, Radyofrekans ablasyon, eGFR

Our Results of Radiofrequency Ablation of Renal Masses in Patients with High Comorbidity

Adem Alçın[1], Murat Aşık[2], Mammad Khalilov[1], Ferhat Keser[1], Özgür Kazan[1], Asıf Yıldırım[1]
[1]Medeniyet University, Prof. Dr. Süleyman Yalçın City Hospital, Department of Urology, Istanbul
[2]Medeniyet University Faculty of Medicine Department of Radiology, Istanbul

AIM: Radiofrequency ablation (RFA) is a good treatment alternative for selected patients with mostly small renal tumors and high comorbidities. The aim of this study is to evaluate the change in tumor volume and eGFR decrease in patients who underwent RFA for renal tumors due to comorbidities in our clinic.

METHOD: Data of 36 patients who were decided to undergo RFA in our clinic between August 2022 and August 2024 were retrospectively examined. Demographic data of the patients, Charlson Comorbidity Index (CCI), creatinine and eGFR values before and after RFA at 3 months, tumor diameter and volume were recorded. R.E.N.A.L nephrometry score was calculated for each patient. Incomplete ablation, recurrence and tumor sizes were evaluated with cross-sectional imaging at 3 and 12 months. Percutaneous renal biopsy pathologies performed before RFA were recorded. Tumor size, contrast enhancement and eGFR decrease were evaluated in patients after RFA.

RESULTS: Demographic data of the patients, biopsy pathologies, eGFR and tumor size changes before and after the procedure at 3 months are shown in Table 1. The mean age of the patients was 70.5 years and the median CCI was 4 (3.00-6.00). In biopsy pathologies, renal cell carcinoma was reported in 29 (80.55%) patients, oncocytoma in 1 (2.78%) patient, and pathology results were recorded as non-diagnostic in 6 (16.67%) patients. Median tumor diameter was 26.5 mm, median tumor volume was 5.65 cm3. 3 (8.33%) of the patients had tumors larger than 4 cm in stage T1b. Incomplete ablation was observed in 3 of the 27 patients with 3-month follow-up data and RFA was applied again in 2 patients. No recurrence was observed at 12 months. No recurrence was observed in 17 patients with 12-month follow-up data. In the 3-month imaging of the patients, a 20.5% decrease in tumor diameter and a 55.64% decrease in tumor volume were observed. 25 (69.4%) patients showed a decrease in eGFR after RFA. Tumor diameter and tumor volume were statistically significantly lower in these patients (p=0.048, p=0.039). However, no significant decrease in eGFR was observed in any patient. No statistically significant difference was found in eGFR decrease with age, gender, R.E.N.A.L nephrometry score and CCI (Table-2), but there was a negative correlation between age and eGFR decrease (r= -0.362, p=0.039). A negative correlation was observed between eGFR value before RFA and eGFR decrease after RFA (r= 0.391, p=0.024).

RESULT: A 55.64% decrease in tumor volume was observed in the 3rd month after RFA. Although eGFR reduction was seen at a higher rate in patients with smaller tumor sizes and higher pre-procedure eGFR values, eGFR did not fall below 30 in any patient. RFA can be applied with high success in tumor control in comorbid patients.

Keywords: Renal tumor, Radiofrequency ablation, eGFR

Tablo-1 ve Tablo-2 / *Table-1 and Table-2*

Tablo-1. Demografik ve patolojik veriler

n	36,00
Yaş (yıl), ortalama ± ss	70,50 ± 12,12
Cinsiyet, n (%) Kadın Erkek	 19 (52,78) 17 (47,22)
Charlson Komorbidite İndeksi, medyan (min-maks)	4,00 (3,0-6,0)
Preop kreatinin (mg/dL), medyan (min-maks)	0,88 (0,54-1,85)
Preop eGFR (mL/dk/1,73m²), ortalama ± ss	74,36 ± 15,87
Tümör hacmi (cm³), medyan (min-maks)	5,65 (1,00-109,00)
Tümör çapı (mm), medyan (min-maks)	26,50 (11,00-70,00)
R.E.N.A.L. nefrometri skoru, medyan (min-maks)	6,50 (5,00-9,00)
R.E.N.A.L. nefrometri derecesi, n (%) Düşük Orta Yüksek	 18,00 (50,00) 18,00 (50,00) 0,00 (0,00)
Patoloji, n (%) RCC Onkositom Tanısal değil	 29 (80,55) 1 (2,78) 6 (16,67)
Evre, n (%) T1a T1b	 33 (91,67) 3 (8,33)
Postop 3. ay kreatinin (mg/dL), medyan (min-maks)	0,99 ± 0,26
Postop 3. ay eGFR (mL/dk/1,73m²), ortalama ± ss	72,42 ± 13,30
Postop 3. ay eGFR düşüşü (mL/dk/1,73m²), medyan (min-maks)	4,00 (0,00-17,00)
Postop 3. ay tümör hacmi (cm³), medyan (min-maks)	1,80 (0,00-20,00)
Postop 3. ay tümör çapı (mm), medyan (min-maks)	21,50 (11,00-45,00)
Postop 3. ay tümör hacmi düşüşü (%), ortalama ± ss	55,64 ± 20,41
Postop 3. ay tümör çapı düşüşü (%), medyan (min-maks)	20,50 (0,00-62,00)
Postop 3. ay inkomplet ablasyon, n (%)	3,00 (11,11)
Postop 12. ay nüks, n (%)	0,00 (0,00)

Tablo-2. eGFR azalması ve ilişkili faktörlerin değerlendirilmesi

	eGFR düşüşü		p değeri
	Yok (n:8)	Var (n:25)	
Yaş, ort ± ss	75,50 ± 7,01	69,04 ± 13,53	0,208[a]
Cinsiyet Kadın Erkek	 5,00 (62,50) 3,00 (37,50)	 12,00 (48,00) 13,00 (52,00)	0,688[c]
CCI	4,00 (3,00-5,00)	4,00 (3,00-6,00)	0,598[b]
Preop kreatinin	0,79 (0,67-1,28)	0,87 (0,54-1,26)	0,933[b]
Preop eGFR, ort ± ss	72,00 ± 16,33	78,00 ± 13,81	0,314[a]
Tümör hacmi	11,30 (6,00-26,00)	5,00 (2,00-109,00)	0,039[b]
Tümör çapı	34,00 (25,00-41,00)	26,00 (19,00-70,00)	0,048[b]
R.E.N.A.L. nefrometri skoru	7,00 (5,00-8,00)	6,00 (5,00-9,00)	0,559[b]
Postop kreatinin, ort ± ss	0,93 ± 0,20	1,02 ± 0,27	0,397[a]
Postop eGFR, ort ± ss	78,63 ± 14,63	70,44 ± 12,52	0,132[a]
Postop tümör hacmi	1,80 (0,00-11,00)	1,60 (1,00-20,00)	0,811[b]
Postop tümör çapı	22,00 (15,00-34,00)	21,00 (11,00-45,00)	0,979[b]
Tümör hacminde azalma (%), ort ± ss	66,29 ± 21,94	52,10 ± 19,11	0,113[a]
Tümör çapında azalma (%)	24,00 (17,00-62,00)	16,00 (0,00-54,00)	0,052[b]

SS-076

Küçük Böbrek Tümörlerine Yaklaşım Değişiyor mu? Prof Dr Cemil Taşçıoğlu Hastanesi Deneyimi

Musab Ümeyir Karakanlı, Ahmet Boylu, Levent Özcan, Emre Can Polat, Mustafa Erkoç, Muammer Bozkurt, Eyyüp Danış, Mehmet Gökhan Çulha, Alper Ötünçtemur
Sağlık Bilimleri Üniversitesi, Prof Dr Cemil Tascıoğlu Şehir Hastanesi, İstanbul

AMAÇ: Bu çalışmamızda Prof Dr Cemil Taşçıoğlu Şehir Hastanesi üroloji kliniğine başvuran ve küçük böbrek tümörü saptanan hastalara uygulanan tedavi yöntemleri retrospektif olarak değerlendirilmiş ve radyofrekans ablasyon tedavisine olan ilginin değişimi incelenmiştir.

GEREÇ VE YÖNTEMLER: Kliniğimize 2018 Ocak-2024 Haziran arasında başvuran ve 4 cm ve daha küçük böbrek tümörü tanısı konulan 129 hastanın verileri retrospektif olarak incelendi. Hastaların demografik verileri, uygulanan tedavi metodu (radyofrekans ablasyon, açık parsiyel nefrektomi, laparoskopik parsiyel nefrektomi), tümör boyutu ve tümörün patolojik özellikleri kaydedildi.

BULGULAR: Hastaların 57'si (%44,1) kadın, 72'si (%55,8) erkekti. Cerrahi uygulanan grupta ortalama tümör boyutu 30,5±7,5 mm iken radyofrekans ablasyon uygulanan grupta ortalama tümör boyutu 22,5±8,1 mm olarak saptandı. Toplam 25 hastaya radyofrekans ablasyon uygulanırken, 86 hastaya açık parsiyel nefrektomi, 18 hastaya laporoskopik parsiyel nefrektomi uygulandı. 2018 yılında 4, 2019 yılında 1, 2022 yılında 8, 2023 yılında 11, 2024 yılında 1 radyofrekans uygulandı. Radyofrekans ablasyon sayısının yıllara göre arttığı tespit edildi. Radyofrekans ablasyon uygulanan grubunun yaş ortalaması cerrahi uygulanan gruba göre istatistiksel olarak anlamlı şekilde daha yüksek bulundu.

SONUÇ: Günümüzde gelişen görüntüleme yöntemleri ve bu yöntemlere erişimin kolaylaşması ile küçük böbrek tümörlerinin saptanma oranı artmıştır. Artan insidansla beraber küçük böbrek tümörlerinde minimal invaziv yöntemlere ilgi giderek artmaktadır. Radyofrekans ablasyon tedavisi küçük böbrek tümörlerinde radyolojik ve onkolojik sonuçları ile etkinliği kabul edilen tedavi yöntemi haline gelmiştir. Her ne kadar cerrahi reflekslerimiz nedeniyle radyofrekans ablasyon yerine cerrahiyi ön planda tercih etmiş olsakta yıllar içinde radyofrekans ablasyon sayısının arttığını saptadık. Özellikle ileri yaş grubu ve daha küçük tümör boyutu bu tercihte rol oynamaktadır.

Anahtar Kelimeler: radyofrekans ablasyon, böbrek tümörü, nefrektomi

Are Approaches to Small Renal Tumors Changing? The Experience of Prof. Dr. Cemil Taşçıoğlu Hospital

Musab Ümeyir Karakanlı, Ahmet Boylu, Levent Özcan, Emre Can Polat, Mustafa Erkoç, Muammer Bozkurt, Eyyüp Danış, Mehmet Gökhan Çulha, Alper Ötünçtemur
Sağlık Bilimleri University, Prof Dr Cemil Tascıoğlu City Hospital, Istanbul

OBJECTIVE: In this study, we retrospectively evaluated the treatment methods applied to patients diagnosed with small renal tumors who were admitted to the Urology Clinic of Prof. Dr. Cemil Taşçıoğlu City Hospital, and we examined the changing interest in radiofrequency ablation therapy.

MATERIALS-METHODS: Data from 129 patients who were diagnosed with renal tumors measuring 4 cm or smaller and who were admitted to our clinic between January 2018 and June 2024 were retrospectively analyzed. Demographic data, the treatment methods applied (radiofrequency ablation, open partial nephrectomy, laparoscopic partial nephrectomy), tumor size, and pathological characteristics of the tumors were recorded.

RESULTS: Of the patients, 57 (44.1%) were female and 72 (55.8%) were male. The mean tumor size was 30.5±7.5 mm in the group undergoing surgery, and 22.5±8.1 mm in the group receiving radiofrequency ablation. A total of 25 patients underwent radiofrequency ablation, 86 patients underwent open partial nephrectomy, and 18 patients underwent laparoscopic partial nephrectomy. The number of radiofrequency ablation procedures increased over the years, with 4 performed in 2018, 1 in 2019, 8 in 2022, 11 in 2023, and 1 in 2024. The mean age of the group receiving radiofrequency ablation was statistically significantly higher compared to the surgical group.

CONCLUSION: With the advancements in imaging techniques and increased accessibility to these methods, the detection rate of small renal tumors has risen. Along with the increasing incidence, there has been a growing interest in minimally invasive methods for small renal tumors. Radiofrequency ablation has become an accepted treatment modality for small renal tumors, with recognized efficacy in both radiological and oncological outcomes. Although our surgical inclinations initially favored surgery over radiofrequency ablation, we observed an increase in the number of radiofrequency ablation procedures over the years. This preference is particularly influenced by older age groups and smaller tumor sizes.

Keywords: radiofrequency ablation, kidney tumour, nephrectomy

Yıllıara göre değişim

Trends among years

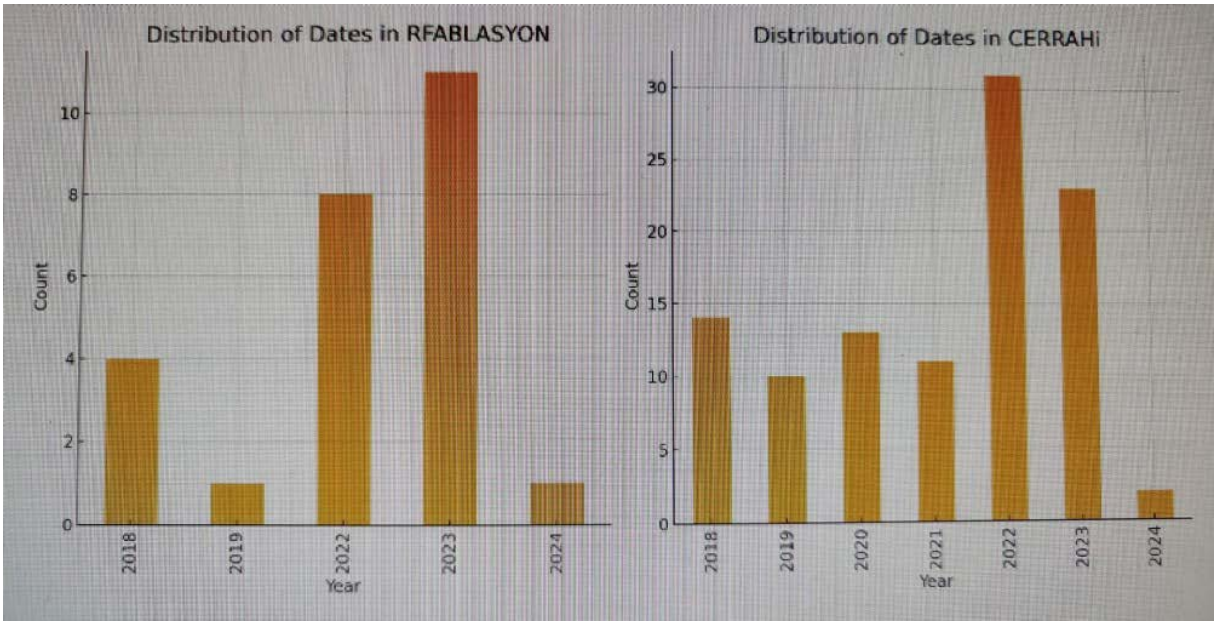

SS-077

Laparoskopik Donör Nefrektomi Hastalarının 1 Yıllık Sonuçlarını Etkileyen Faktörlerin Retrospektif Değerlendirilmesi

Selçuk İçer, Javanshir Bakirov, Mehmet Çağatay Çiçek, Kadir Ömür Günseren, İsmet Yavaşcaoğlu
Bursa Uluağ Üniversitesi, Üroloji Ana Bilim Dalı, Bursa

AMAÇ: Son dönem böbrek yetmezliği gelişen hastalarda en uygun tedavi yaklaşımı transplantasyondur. Ülkemizde böbrek transplantasyonların büyük çoğunluğunu canlı vericiler oluşturmaktadır. Bazı çalışmalarda, donör nefrektomi sonrası vericilerde 1.yılında ortalama GFH düşüşünün %30-35 arasında olabildiği saptanmıştır. Bu çalışmanın amaçı kliniğimizin geniş laparoskopik donör nefrektomi serisini değerlendirmek ve vericilerdeki GFH değişimini predikte eden faktörlerin retrospektif analiz edilmesidir.

GEREÇ – YÖNTEM: Çalışmaya 1 Ocak 2008 – 31 Aralık 2022 tarihleri arasında Bursa Uludag Üniversitesi Tıp Fakültesi Üroloji kliniğinde Laparaskopik donör nefrektomi ameliyatı olan 400 vericinin verileri retrospektif olarak incelendi. Ameliyat sonrasında bir seneden az takibi olan 80 verici ve takibi olmayan 61 verici çalışma dışı bırakıldı. Toplamda 259 donör analiz edildi.

BULGULAR: Vericilerin 153 (%59.1) kadın, 106 (% 40.9) si erkekdi ve nakil zamamındaki ortanca yaş 52 (22 - 78) yıl olarak bulundu. 1.senenin sonunda ise toplamda 259 vericiden 65 (% 25.1) de evre 3 ve üzeri kronik böbrek hastalığı (KBH) geliştiği görüldü. Çok değişkenli analiz sonuçunda nakil yaşı, nakil sonrası erken postoperatif GFH ın nakil öncesi GFH a göre yüzdelik değişimi ve nakil öncesi LDL düzeyi ile doğru orantı saptanmıştır. (p= 0.041, p = 0.033, p = 0.025) Bu faktörlere ait kesim noktası belirleyebilmek amacıyla ROC (Receiver Operator Charecteristics Curve) analizi gerçekleştirilmiştir. Yaş > 52 yıl olan, Preop LDL > 130 olan hastalarda birinci yıl sonunda KBH gözlenmesine ait riskin artmasıyla önemli ilişkili olduğu belirlenmiştir. Donör nefrektomi öncesi ve sonrası GFH düzeyi karşılaştırıldığında, değerlerde azalma olduğu görülmüştür. Bu azalmanın %36 dan fazla olması istatistikel olarak anlamlı bulunmuş ve bu vericilerde birinci yıl sonunda KBH gözlenmesine ait riskin arttığı belirlenmiştir. Analiz sonucunda yaş düzeyinde gözlenecek 1 yıllık artışın birinci yıl sonunda KBH gelişim riskini 1.07 kat arttırdığı ve LDL düzeyinde gözlenecek bir birimlik artışın ise KBH gelişimi üzerinde 1.02 kat risk oluşturduğu saptanmıştır. Bun karşın postop GFH düzeyinde vericilerin preop ölçümüne göre hesaplanan yüzdelik değişim değerinde bir birimlik artışın ise KBH gelişim riskini %4 düzeyinde azalttığı belirlenmiştir.

SONUÇ: Donör nefrektomi uygulanan hastaların yaşının 52'den yüksek olması, preoperatif LDL düzeyi yüksekliği ve postoperatif erken dönemde GFH düşüklüğünün fazla olması birinci yılda KBH gelişme riskini arttırmaktadır.

Anahtar Kelimeler: Laparoskopik Donör Nefrektomi, Canlı Verici, Kronik Böbrek Hastalığı, Renal transplantasyon

Retrospective Evaluation of Factors Affecting 1-Year Outcomes in Patients Undergoing Laparoscopic Donor Nephrectomy

Selçuk İçer, Javanshir Bakirov, Mehmet Çağatay Çiçek, Kadir Ömür Günseren, İsmet Yavaşcaoğlu
Bursa Uluağ University, Department of Urology, Bursa

OBJECTIVE: The most appropriate treatment approach for patients with end-stage renal failure is transplantation. In our country, the majority of kidney transplants are performed using living donors. Some studies have found that the average decrease in GFR (glomerular filtration rate) in donors one year after nephrectomy can be between 30-35%. The aim of this study is to evaluate our clinic's extensive laparoscopic donor nephrectomy series and to retrospectively analyze the factors predicting changes in GFR in donors.

MATERIALS-METHODS: Data from 400 donors who underwent laparoscopic donor nephrectomy at the Urology Clinic of Bursa Uludag University Faculty of Medicine between January 1, 2008, and December 31, 2022, were retrospectively reviewed. Donors with less than one year of follow-up (80 donors) and those without follow-up (61 donors) were excluded from the study. A total of 259 donors were analyzed.

RESULTS: Of the donors, 153 (59.1%) were female and 106 (40.9%) were male, with a median age of 52 years (ranging from 22 to 78) at the time of transplantation. At the end of the first year, 65 (25.1%) of the 259 donors developed stage 3 or higher chronic kidney disease (CKD). Multivariate analysis revealed a positive correlation with donor age, percentage change in early postoperative GFR compared to preoperative GFR, and preoperative LDL levels ($p = 0.041$, $p = 0.033$, $p = 0.025$). ROC (Receiver Operating Characteristic) analysis was performed to determine cutoff points for these factors. It was found that patients older than 52 years and those with preoperative LDL levels > 130 had an increased risk of developing CKD by the first year. When comparing preoperative and postoperative GFR levels, a decrease was observed, with a reduction greater than 36% being statistically significant and associated with an increased risk of CKD by the first year. The analysis showed that a one-year increase in age was associated with a 1.07-fold increase in the risk of CKD development, and a one-unit increase in LDL levels was associated with a 1.02-fold risk. Conversely, a one-unit increase in the percentage change of postoperative GFR compared to preoperative GFR was associated with a 4% decrease in the risk of CKD development.

CONCLUSION: An age greater than 52 years, high preoperative LDL levels, and a significant decrease in postoperative early GFR increase the risk of CKD development in the first year for patients undergoing donor nephrectomy.

Keywords: Laparoscopic Donor Nephrectomy, Living Donor, Chronic Kidney Disease, Renal transplantation

SS-078

Our experience with native pyeloureterostomy ın a patient with ureteral necrosis after renal transplantation

Hüseyin Biçer, Ömer Şahin, Hasan Oruç Eroğlu, Sefa Günal, Abdullah Gölbaşı, Cemil Bayraktar, Eren Cengiz, Ahmet Gür, Mert Ali Karadağ
Kayseri Şehir Hastanesi Üroloji Ana Bilim Dalı,Kayseri

GİRİŞ: Renal transplantasyon, son dönem böbrek yetmezliği olan hastaların tedavisi için iyi standardize edilmiş bir yöntemdir. Renal transplantasyon sonrası %3-14 oranında üreter komplikasyonları bildirilmiştir. Erken komplikasyonlar (<3 ay) idrar kaçağı ve üreter nekrozu; geç komplikasyonlar (>3 ay) çoğunlukla üreterin iskemik değişiklikleridir. Kliniğimizde yaptığımız renal transplantasyon sonrasında üreter nekrozu gelişen hastamıza uyguladığımız nativ piyeloüreterostomi deneyimimizi sunmak istedik.

VAKA: 28 yaşında kadın hasta, sezaryen sırasında oluşan kanama ve hipotansiyona bağlı gelişen akut tübüler nekroza sekonder böbrek yetmezliği gelişmiş. Buna bağlı olarak nakil adayı olarak rutin 3/7 hemodiyaliz programına alınmış. Nakil merkezince donör bulunup, uygunluğu onaylandıktan sonra hastaya renal transplantasyon uygulandı ve Lich Gregoir tekniği kullanılarak üreteroneosistostomi yapılıp, 4.7 fr 16 cm double-j stent yerleştirildi. Ameliyat sonrası süreçte hastanın günlük idrar çıkışı 3000 cc seviyelerinde, kan kreatinin değeri 0.8 mg/dl düzeyinde stabil olarak seyretmesi üzerine taburcu edildi. Hastanın ameliyattan 6 hafta sonra double-j stenti çekildi. Stent çekildikten sonra ilk 24 saat içerisinde hasta bulantı ve idrar yapamama şikayetiyle acil servise başvurdu. Laboratuvar değerlerinde kreatinin değeri 2.04 mg/dl seviyesine yükselmişti ve yapılan üriner sistem ultrasonunda transplante böbreğin kanlanması normal ve grade 2 ektazi mevcuttu. Hasta yatırılarak tanısal üreterorenoskopi(urs) ve double-j stent takılması planlandı. Tanısal urs esnasında transplante böbreğe ait üreterin orta kesimindeki yaklaşık 4 cm'lik bir alanda, longitudinal olarak seyreden ve nativ görüntüsünün kaybolduğu gözlenen üreter segmentinin olduğu görüldü. Hastaya çekilen retrograd piyelografide bahsedilen üreter kısmından opak madde ekstravazasyonu gözlendi. Hastada üreter nekrozu ön planda düşünülerek aynı seansta nativ piyeloüreterostomi yapıldı ve bu segment eksize edildi. Üretere tekrar double-j stent yerleştirildi. Hastadan çıkarılan üreter segmentinin patolojik değerlendirilmesi üreter nekrozu olarak raporlandı. Hastanın post-operatif kan kreatinin değerleri normal aralıkta seyretmesi üzerine 3.haftada double-j stenti çekildi. Takiplerinde ek komplikasyon olmadı.

SONUÇ: Sonuç olarak nativ piyeloüreterostomi renal transplantasyon sonrası oluşan üreter komplikasyonlarında güvenli ve etkili bir yöntemdir.

Anahtar Kelimeler: Renal transplantasyon,üreter nekkrozu,piyeloüreterostomi

Renal transplantasyon sonrası üreter nekrozu gelişen hastamızda nativ piyeloüreterostomi deneyimimiz

Hüseyin Biçer, Ömer Şahin, Hasan Oruç Eroğlu, Sefa Günal, Abdullah Gölbaşı, Cemil Bayraktar, Eren Cengiz, Ahmet Gür, Mert Ali Karadağ
Department of Urology,Kayseri City Hospital,Kayseri

INTRODUCTION: Renal transplantation is a well-standardised method for the treatment of patients with end-stage renal failure. Ureteral complications have been reported with a rate of 3-14% after renal transplantation. Early complications (<3 months) include urinary leakage and ureteral necrosis; late complications (>3 months) are mostly ischaemic changes of the ureter. We wanted to present our experience with native pyeloureterostomy in a patient who developed ureteral necrosis after renal transplantation in our clinic.

CASE: A 28-year-old woman developed renal failure secondary to acute tubular necrosis secondary to haemorrhage and hypotension during caesarean section. Accordingly, she was enrolled in a routine 3/7 haemodialysis programme as a transplant candidate. After a donor was found and approved by the transplant centre, renal transplantation was performed and ureteroneocystostomy was performed using the Lich Gregoir technique and a 4.7 fr 16 cm double-j stent was placed. In the postoperative period, the patient was discharged with a daily urine output of 3000 cc and a stable blood creatinine level of 0.8 mg/dl. The double-j stent was removed 6 weeks after the operation. Within the first 24 hours after stent removal, the patient presented to the emergency department with complaints of nausea and inability to urinate. Laboratory values showed an elevated creatinine level of 2.04 mg/dl and urinary system ultrasound showed normal blood supply to the transplanted kidney and grade 2 ectasia. The patient was hospitalised and diagnostic ureterorenoscopy (urs) and double-j stent placement was planned. During the diagnostic urs, it was observed that there was a longitudinal ureteral segment approximately 4 cm in the middle part of the ureter of the transplanted kidney, which was observed to have a longitudinal course and its native appearance was lost. Retrograde pyelography showed extravasation of opaque material from the mentioned ureter segment. Considering ureteral necrosis in the foreground, native pyeloureterostomy was performed in the same session and this segment was excised. A double-j stent was placed in the ureter again. Pathological evaluation of the excised ureter segment was reported as ureteral necrosis. The patient's post-operative blood creatinine values were in the normal range and the double-j stent was removed in the 3rd week. There were no additional complications in the follow-up.

CONCLUSION: In conclusion, native pyeloureterostomy is a safe and effective method for ureteral complications after renal transplantation.

Keywords: Renal transplantation,ureter necrosis,pyeloureterostomy

Üreterin nekrotik alanı / Necrotic area of the ureter

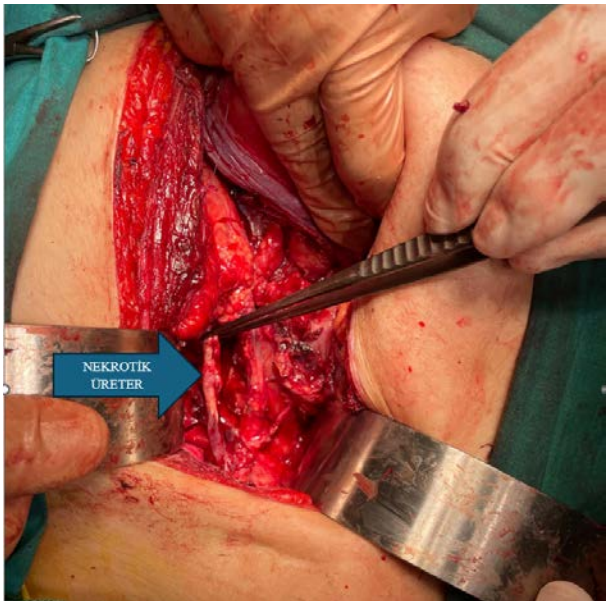

Üreterin nekrotik alanı
Necrotic area of the ureter

SS-079

3 Renal Kist Hidatik Olgularının Sunumu: Klinik Prezantasyonları ve Tedavileri

Asylbek Samatov, Muammer Bozkurt, Ahmet Boylu, Alper Ötünçtemur
Sağlık Bilimleri Üniversitesi Üroloji Ana Bilim Dalı Prof. Dr. Cemil Taşcıoğlu Şehir Hastanesi,istanbul

GİRİŞ: Hidatik kist, Echinococcus granulosus' un larval formlarının sebep olduğu paraziter bir hastalıktır. Kist hidatik %70 karaciğer tutulumu, %25 akciğer tutulumu, renal kist hidatik tüm kist hidatik olguların %2-%4 arasını oluştururken, izole renal kist hidatik olguları daha nadir izlenmektedir. Klinik olarak semptomları non spesifiktir, o yüzden tanınması zor olabilir. Biz de 3 farklı renal kist hidatik olgusununun klinik prezantasyonu ve tedavilerini sunmayı amaçladık.

OLGU 1: 57 Yaşında kadın hasta sağ yan ağrısı ve dizuri şikayeti ile başvurdu. Anemnezinde geçmişte karaciğer kist hidatik sebebiyle mükerrer operasyon öyküleri olduğu öğrenildi. BT'sinde sağ böbrek üst polte 8x9 cm lik bosniak tip 3 kist olarak raporlanmıştı, kist hidatikten şüphelenmesi üzerine indirek hemoaglütinasyon (İHA) testi istendi. İHA pozitif gelen hastaya enfeksiyon hastalıkları görüşü alınarak albendazol 1 aylık tedavisi sonarsı cerrahi planlandı. Radikal nefrektomi yapıldı. Patolojisi kist hidatik ile uyumluydu.

OLGU 2: 13 yaşında erkek hasta, sağ yan ağrısı ile başvurdu ve yapılan tetkiklerde BT'de sağ böbrekte 59 mm lik kontrast tutmayan pür kistik lezyon izlenmiş olup, kist hidatik lehine kuşkulu görüldü. İHA testi negatif. Hastaya renal kist eksizyonu operasyonu uygulandı. Patoloji sonucu kist hidatik ile uyumlu sonuçlandı. (izole renal kist hidatik)

OLGU 3: 26 yaşında erkek hasta dizuri,idrarda üzüm kabuğu gibi tortu ve sağ yan ağrısı şikayetleri ile başvurdu. Geçmişte karaciğer kist hidatik operasyon öyküsü mevcuttu. Yapılan tetkiklerde sağ böbrekte 6x5 cm lik kist hidatik ile uyumlu kistik lezyon görüldü. İHA testi pozitifti. Radikal nefrektomi yapıldı. Patoloji sonucu kist hidatik uyumlu saptandı.

SONUÇ: Kist hidatik çoğunlukla karaciğer tutulumu göstermesine rağmen böbreklerde de görülebilir. Çok daha nadir olarak da izole böbreklerde izlenebilir. Semptomları nonspesifik olduğu için böbrekteki kistik lezyonlara kist hidatik açısından da değerlendirilmesi gerekmektedir.

Anahtar Kelimeler: Böbrek kisti,izole kist hidatik,kist hidatik

33. Ulusal Üroloji Kongresi
29 Ekim-01 Kasım 2024 Susesi Luxury Resort, Antalya

Presentation of 3 Cases of Renal Hydatid Cysts: Clinical Presentations and Treatments

Asylbek Samatov, Muammer Bozkurt, Ahmet Boylu, Alper Ötünçtemur
Department of Urology Health Science University Prof. Dr. Cemil Taşcıoğlu City Hospital, İstanbul Turkey

INTRODUCTION: Hydatid cysts are a parasitic disease caused by the larval forms of Echinococcus granulosus. Hydatid cysts predominantly affect the liver (70%), the lungs (25%), while renal hydatid cysts constitute 2-4% of all hydatid cyst cases, and isolated renal hydatid cysts are even rarer. Clinically, the symptoms are non-specific, making diagnosis challenging. We aimed to present the clinical presentations and treatments of three different renal hydatid cyst cases.

CASE 1: A 57-year-old female patient presented with right flank pain and dysuria. Her medical history revealed multiple past surgeries due to hepatic hydatid cysts. A CT scan showed an 8x9 cm Bosniak type 3 cyst in the upper pole of the right kidney. Suspecting a hydatid cyst, an indirect hemagglutination (IHA) test was requested. The IHA test was positive. After consultation with the infectious diseases specialist, a 1-month course of albendazole was administered, and surgical intervention was planned. A radical nephrectomy was performed, and the pathology was consistent with a hydatid cyst.

CASE 2: A 13-year-old male patient presented with right flank pain. Imaging revealed a 59 mm non-contrast-enhancing pure cystic lesion in the right kidney on CT scan, which was suspicious for a hydatid cyst. The IHA test was negative. The patient underwent renal cyst excision surgery. The pathology report confirmed the lesion as consistent with a hydatid cyst (isolated renal hydatid cyst).

CASE 3: A 26-year-old male patient presented with dysuria, urine with sediment resembling grape skins, and right flank pain. He had a history of hepatic hydatid cyst surgery. Imaging showed a 6x5 cm cystic lesion in the right kidney compatible with a hydatid cyst. The IHA test was positive. A radical nephrectomy was performed, and the pathology confirmed the presence of a hydatid cyst.

CONCLUSION: Although hydatid cysts predominantly affect the liver, they can also rarely involve the kidneys either in conjunction with liver involvement or as isolated renal cases. Due to their non-specific symptoms, it is essential to evaluate any cystic lesions in the kidney for hydatid cysts if suspected.

Keywords: Renal cyst, isolated renal cyst, hydatid cyst

Hastaların demografik özellikleri

Demographic Characteristics of the Patients

	Olgu1	Olgu2	Olgu3
Yaş	57	14	26
Cinsiyet	Kadın	Erkek	Erkek
Klinik prezentasyon	Sağ yan ağrı+dizuri	Sağ yan ağrı	Sağ yan ağrı , dizüri
BT yorumu	sağ böbrek üst polte 8x9 cm lik bosniak tip 3 kist saptandı	sağ böbrekte 59 mm lik kontrast tutmayan pür kistik lezyon	sağ böbrekte 6x5 cm lik kist hidatik ile uyumlu kistik lezyon
İHA test sonucu	Pozitif	Negatif	Pozitif
Tedavi	Peroperatif Albendazol + Nefrektomi	Peroperatif Albendazol + Kist eksizyonu	Peroperatif Albendazol + Nefrektomi
Patoloji	Kist hidatik	Kist hidatik	Kist hidatik

Hastaların demografik özellikleri

Demographic Characteristics of the Patients

SS-080

Üçüncü Basamak Merkezde Renal Hidatik Kistlerin Yönetimi: Tanı, Cerrahi Yaklaşımlar ve Takip Sonuçları

Fatih Oğuz[1], Bayram Alp[1], Serhat Toprak[2], Leyla Karaca[3], İbrahim Topçu[1]
[1]İnönü Üniversitesi, Üroloji Anabilim Dalı, Malatya
[2]İnönü Üniversitesi, Patoloji Anabilim Dalı, Malatya
[3]İnönü Üniversitesi, Radyoloji Anabilim Dalı, Malatya

AMAÇ VE YÖNTEMLER: Renal hidatik kist, Echinococcus granulosus'un neden olduğu nadir bir parazitik enfeksiyon olup, karaciğer ve akciğer gibi organları tutması daha yaygınken, böbrek tutulumu oldukça nadir görülen bir durumdur. Bu çalışmada, Ocak 2015 ile Ocak 2022 tarihleri arasında İnönü Üniversitesi Turgut Özal Tıp Merkezi'nde renal hidatik kist tanısı konulan 7 hastanın retrospektif bir analizi yapılmıştır. Hastaların demografik özellikleri, semptomları, görüntüleme bulguları, cerrahi müdahale türleri, tedavi sonuçları ve uzun dönem takip süreçleri detaylı olarak incelenmiştir. Preoperatif ve postoperatif dönemde uygulanan albendazol tedavisi ve cerrahi girişimlerin etkinliği de analiz edilmiştir.

BULGULAR: Çalışmaya dahil edilen 7 hastanın yaş ortalaması 47.86 yıl olup, iki hastada hipertansiyon ve Behçet hastalığı gibi eşlik eden hastalıklar mevcuttur. Hastaların çoğu, belirtiler göstermediği için rutin sağlık kontrolleri sırasında tesadüfen teşhis edilmiştir. Flank ağrısı ve palpe edilebilir kitle gibi semptomlarla başvuran iki hasta dışında, diğer beş hasta semptomsuz olarak değerlendirilmiştir. Beş hastaya preoperatif dönemde albendazol tedavisi uygulanmış ve üç hastada cerrahi öncesi ELISA testleri pozitif çıkmıştır. Görüntüleme yöntemleri arasında ultrasonografi, kontrastlı abdominal BT (Şekil 1) ve manyetik rezonans görüntüleme (MRG) kullanılmıştır; bu yöntemlerle kistlerin boyutu, lokalizasyonu ve özellikleri detaylı olarak değerlendirilmiştir. Cerrahi girişimler, üç kistektomi ve dört nefrektomi olarak gerçekleştirilmiştir. Nefrektomi yapılan dört hastadan ikisinde renal kitle şüphesi nedeniyle, diğer ikisinde ise fonksiyonel olmayan böbrekler nedeniyle bu işlem tercih edilmiştir. Ortalama hastanede kalış süresi 3.28 gün olup, iki hastada postoperatif dönemde geçici hipotansiyon gelişmiş ve bu durum destekleyici tedavi ile başarılı bir şekilde yönetilmiştir (tablo 1). Patoloji sonuçlarında canlı skoleks tespit edilen üç hastaya postoperatif dönemde üç ay boyunca albendazol tedavisi uygulanmış, bir hastada ise kalıcı ELISA pozitifliği nedeniyle bu tedavi süresi dokuz aya kadar uzatılmıştır. Ortalama 75.85 aylık takip süresince nüks saptanmamış olup, bu sonuçlar cerrahi tedavi ve anthelmintik tedavi kombinasyonunun etkinliğini ortaya koymaktadır.

TARTIŞMA: Renal hidatik kistler, nadir görülmeleri ve genellikle non-spesifik semptomlarla ortaya çıkmaları nedeniyle tanısal zorluklar yaratabilir. Görüntüleme bulguları, diğer renal kitlelerle karışabileceği için tanının doğrulanmasında serolojik testler de önemlidir, ancak bu testlerin her zaman kesin sonuç vermemesi tanıda ek zorluklara yol açabilir. Cerrahi tedavi, renal hidatik hastalığın en etkili tedavi yöntemidir. Çalışmamızda da görüldüğü gibi, cerrahi girişimler arasında minimal invaziv tekniklerin tercih edilmesi, hastanede kalış süresini kısaltmakta ve hastaların iyileşme sürecini hızlandırmaktadır. Postoperatif albendazol tedavisi, özellikle canlı skoleks tespit edilen hastalarda, nüks riskini azaltmak amacıyla oldukça etkili bir yöntem olarak karşımıza çıkmaktadır. Çalışmamızın sınırlamaları arasında küçük örneklem büyüklüğü ve tek merkezli bir çalışma olması yer almaktadır. Ancak, uzun takip süresi ve nüks görülmemesi, uygulanan tanısal ve terapötik stratejilerin etkinliğini desteklemektedir. Gelecekte daha büyük hasta gruplarıyla yapılacak çalışmalar, bu bulguları doğrulamak ve renal hidatik hastalığın yönetiminde yeni protokoller geliştirmek açısından faydalı olacaktır.

SONUÇ: Renal hidatik kistler, endemik bölgelerde renal kitlelerin ayırıcı tanısında mutlaka göz önünde bulundurulmalıdır. Doğru tanı, görüntüleme ve serolojik testlerin kombinasyonu ile sağlanabilir ve uygun cerrahi tedavi ile birlikte postoperatif anthelmintik tedavi uygulanarak komplikasyonlar minimize edilebilir. Uzun dönem takip sonuçları, nüks riskinin düşük olduğunu göstermektedir ve bu da tedavi protokollerinin etkinliğini vurgulamaktadır. Gelecek çalışmalarda, bu nadir ancak önemli hastalığın yönetimine yönelik daha geniş kapsamlı veri sağlanması hedeflenmelidir.

Anahtar Kelimeler: Albendazol, Echinococcosis, renal kist hidatik

Management of Renal Hydatid Cysts in a Tertiary Center: Diagnosis, Surgical Approaches, and Follow-Up Outcomes

Fatih Oğuz[1], Bayram Alp[1], Serhat Toprak[2], Leyla Karaca[3], İbrahim Topçu[1]
[1]Department of Urology, İnonu University, Malatya
[2]Department of Pathology, İnonu University, Malatya
[3]Department of Radiology, İnonu University, Malatya

OBJECTIVE AND METHODS: Renal hydatid cyst is a rare parasitic infection caused by Echinococcus granulosus, with liver and lung involvement being more common, while renal involvement is a less frequent but significant manifestation. This study retrospectively analyzes the clinical and pathological features of 7 patients diagnosed with renal hydatid cysts at Inonu University Turgut Ozal Medical Center between January 2015 and January 2022. Detailed examination of patient demographics, presenting symptoms, imaging findings, surgical intervention types, treatment outcomes, and long-term follow-up periods was conducted. Additionally, the effectiveness of preoperative and postoperative albendazole therapy, along with surgical interventions, was analyzed.

RESULTS: The average age of the seven patients included in the study was 47.86 years, with two patients having comorbidities such as hypertension and Behçet's disease. Most patients were asymptomatic, leading to incidental diagnosis during routine health check-ups. Apart from two patients who presented with flank pain and palpable masses, the other five were asymptomatic. Preoperative albendazole therapy was administered to five patients, and three of these patients had positive ELISA tests before surgery. Imaging modalities such as ultrasonography, contrast-enhanced abdominal CT (Figure 1), and magnetic resonance imaging (MRI) were used to evaluate the size, location, and characteristics of the cysts. Surgical interventions included three cystectomies and four nephrectomies. Nephrectomy was performed in two patients due to suspected renal masses and in the other two due to non-functional kidneys. The average hospital stay was 3.28 days, with two patients experiencing transient postoperative hypotension, which was successfully managed with supportive care (Table 1). Postoperative albendazole therapy was administered for three months to three patients with live scolices found in pathology results, and one patient received extended treatment for nine months due to persistent ELISA positivity. The average follow-up period was 75.85 months, with no recurrences observed, highlighting the effectiveness of the combined surgical and anthelmintic treatment approach.

DISCUSSION: Renal hydatid cysts pose diagnostic challenges due to their rarity and non-specific symptoms. Imaging findings may resemble other renal masses, making diagnosis more complex. Serological tests play a crucial role in confirming the diagnosis, though they may not always provide definitive results, adding to the diagnostic challenges. Surgical intervention remains the primary treatment for renal hydatid disease. As demonstrated in our study, the use of minimally invasive techniques in surgical interventions is associated with shorter hospital stays and faster recovery times. Postoperative albendazole therapy is particularly effective in reducing the risk of recurrence in patients with live scolices. The limitations of our study include the small sample size and single-center design, which may impact the generalizability of the results. However, the long follow-up period and the absence of recurrences underscore the effectiveness of the diagnostic and therapeutic strategies employed. Future studies with larger patient cohorts would be beneficial in validating these findings and refining management protocols for renal hydatid disease.

CONCLUSION: Renal hydatid cysts, though rare, should be considered in the differential diagnosis of renal masses, particularly in endemic regions. Accurate diagnosis can be achieved through a combination of imaging and serological tests, and appropriate surgical treatment, along with postoperative anthelmintic therapy, can minimize complications. Long-term follow-up results indicate a low risk of recurrence, emphasizing the effectiveness of the treatment protocols. Future research should aim to provide more extensive data on this rare but important disease to further refine its management.

Keywords: Albendazole, Echinococcosis, Renal cyst hydatid

Şekil 1: Tip 1 ve Tip 3 Hidatik Kistlerin Tomografik Görüntüleri ile Bir Hidatik Kistin Çok Parametrik Manyetik Rezonans Görüntüleri

Figure 1: Tomographic images of patients with type 1 and type 3 hydatid cysts, and multiparametric resonance images of a hydatid cyst.

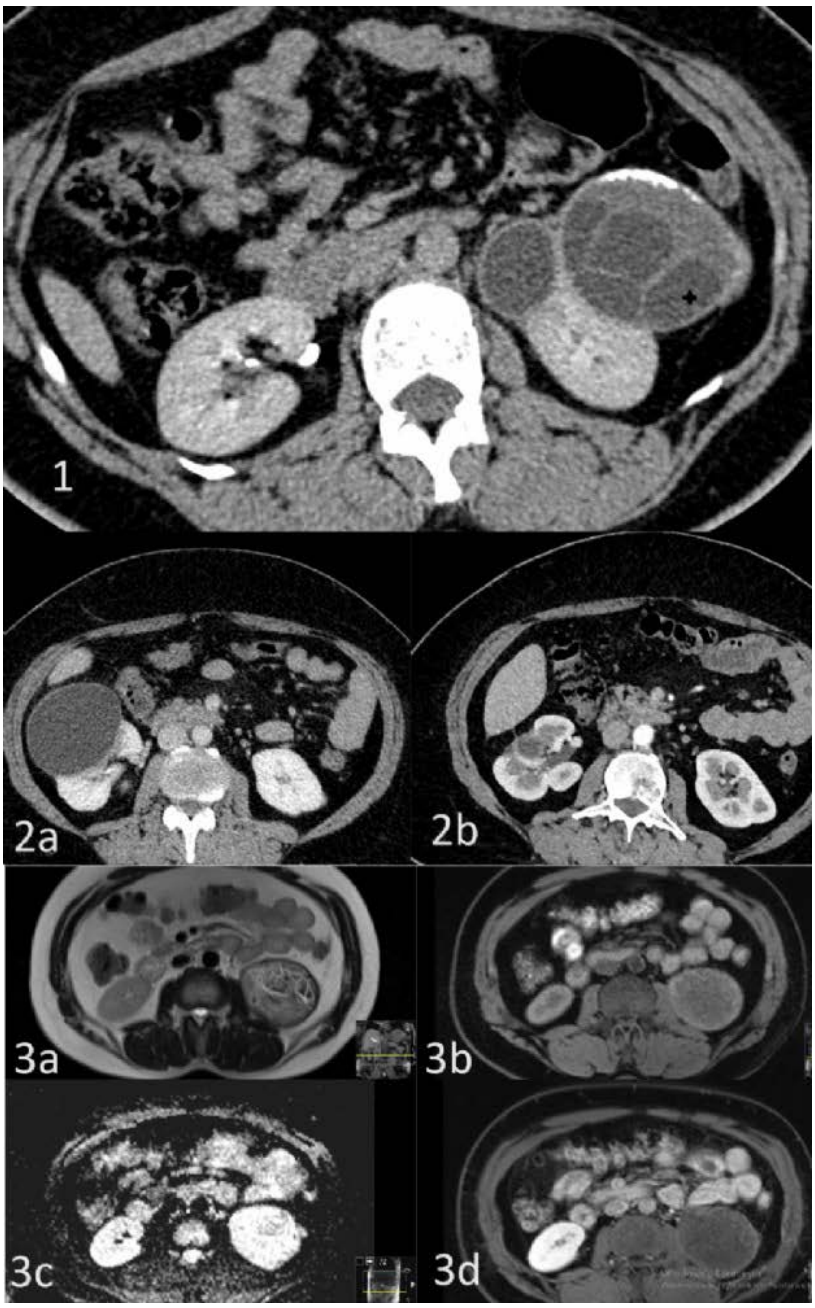

1. Tip 3 Hidatik Kist: 43 yaşında bir kadın hastada sol böbreğin alt kutbunda, kız vezikülleri ile birlikte görülen tip 3 hidatik kistin kontrastlı aksiyel BT görüntüsü (1). 2. Tip 1 Hidatik Kist: 53 yaşında bir kadın hastada sağ böbreğin alt kutbunda görülen hidatik tip 1 kistin kontrastlı aksiyel BT görüntüsü (2a) ve postoperatif görüntüsü (2b). 3. Hidatik Kist: 53 yaşında bir erkek hastada sol böbreğin alt kutbunda bulunan hidatik kist. Kitle, T2-ağırlıklı görüntülemede heterojen şekilde hiperintens (3a), T1-ağırlıklı görüntülemede hipointens (3b) görünmekte ve difüzyon ağırlıklı görüntülemede kısıtlanma göstermemektedir (3c). Kontrast madde enjeksiyonundan sonra, kitle kontrast artışı göstermemektedir (3d).

1: Contrast-enhanced axial CT imaging revealed a type 3 cyst with daughter vesicles in the lower pole of the left kidney in a 43-year-old female patient. 2: Hydatid type 1 cyst in the lower pole of the right kidney in a 53-year-old female patient on contrast-enhanced axial CT imaging (2a) and postoperative view (2b). 3: Hydatid cyst in the lower pole of the left kidney in a 53-year-old male patient. The lesion appears to be heterogeneously hyperintense on T2-WI (3a), hypointense on T1-WI (3b), and no restriction on diffusion-weighted imaging (3c). After contrast material injection, the lesion appears to have no contrast enhancement (3d).

Tablo 1: Hastaların Özellikleri

İsim	Yaş	Cins	Asa Skoru	Ko-Morbidite	Preop HB	Postop HB	Preop Lokosit	Postop Lokosit	Preop Eliza	Postop Eliza	Kistin Botutu (mm)	Radyolojik Ön Tanı	Şerit Yılanı Varlığı	Ameliyat Yöntemi	Hastanede Kalış (Gün)	Komplikasyon
Z.b.	43	Kadın	1	Yok	11.5	11	8	16.1	+	+	105	Renal Kitle	Var	A.n.	5	Yok
C.c.	53	Erkek	2	Behçet	16.8	16.9	10.7	17	+	+	90	Renal Kitle	Yok	L.n.	3	Yok
Y.a.	36	Erkek	2	Yok	18.2	17.4	9.92	14.7	+	-	55	Kist Hidatik	Yok	A.c.	2	Yok
B.a.	32	Kadın	1	Yok	12.3	12.4	9	27.39	+	-	329	Kist Hidatik	Yok	A.n.	5	Yok
F.t.	60	Kadın	1	Yok	14.6	11.9	5.18	11.54	+	-	149	Kist Hidatik	Yok	L.n.	2	Yok
S.y.	53	Kadın	2	Yok	14	13.8	9.5	15.3	-	+	70	Kist Hidatik	Var	L.c.	3	Hipotansiyon
C.s.	58	Erkek	2	Hipertansiyon	16.8	16.3	9.45	10.1	-	-	67	Kist Hidatik	Var	L.c.	3	Hipotansiyon

Table 1: Characteristics of Patients

Patient's initials	Age (years)	Gender	ASA Score	Comorbidity	Preoperative hemoglobin (g/dL)	Postoperative hemoglobin (g/dL)	Preoperative leukocyte (10^3/µL)	Postoperative leukocyte (10^3/µL)	Preoperative ELISA	Postoperative ELISA	Cyst size (mm)	Radiological Pre-Diagnosis	Tapeworm existence	Operative Method	Hospitalization duration (days)	Complication
Z.B.	43	Female	1	None	11.5	11	8	16.1	+	+	105	Renal mass	Yes	O. N.	5	None
C.C.	53	Male	2	Behcet's Disease	16.8	16.9	10.7	17	+	+	90	Renal mass	No	L. N.	3	None
Y.A.	36	Male	2	None	18.2	17.4	9.92	14.7	+	-	55	Cyst Hidatid	No	O. C.	2	None
B.A.	32	Female	1	None	12.3	12.4	9	27.39	+	-	329	Cyst Hidatid	No	O. N.	5	None
F.T.	60	Female	1	None	14.6	11.9	5.18	11.54	+	-	149	Cyst Hidatid	No	L. N.	2	None
S.Y.	53	Female	2	None	14	13.8	9.5	15.3	-	+	70	Cyst Hidatid	Yes	L. C.	3	Hypotension
C.S.	58	Male	2	Hypertension	16.8	16.3	9.45	10.1	-	-	67	Cyst Hidatid	Yes	L. C.	3	Hypotension

SS-081

Retzius koruyucu robot yardımlı laparoskopik radikal prostatektomi: İlk 50 vaka deneyimimiz

Demirhan Örsan Demir[1], Mustafa Güler[1], Mehmet Ali Karagöz[2]
[1]Bilkent Şehir Hastanesi, Üroloji Kliniği, Ankara
[2]Bursa Doruk Hastanesi

GİRİŞ: Kliniğimizde prostat kanseri nedeniyle retzius koruyucu robot yardımlı laparoskopik radikal prostatektomi yapılan ilk 50 vakamızın sonuçlarını sunuyoruz.

GEREÇ VE YÖNTEMLER: Nisan 2023 ve Şubat 2024 tarihleri arasında kliniğimizde retzius koruyucu robot yardımlı laparoskopik radikal prostatektomi yapılan ilk 50 hastaya ait yaş, vücut kitle endeksi, manyetik rezonans (MR) görüntüleme ile ölçülmüş prostat hacmi, tanı anındaki PSA değeri, multiparametrik prostat MR PIRADS skoru, transrektal ultrasonografik (TRUS) prostat biyopsisi patolojisi, preoperatif klinik evre, operasyon süresi, radikal prostatektomi patoloji sonuçları, hospitalizasyon süresi, üretral kateter çekim süresi, diren çekim süresi ve Clavien sınıflamasına göre erken dönem komplikasyonlar kaydedildi.

BULGULAR: Hastaların ortalama yaşı 66, vücut kitle endeksi 29 kg/m2 iken ortalama PSA 9,03 ng/dl olarak bulundu. Multiparametrik prostat MR görüntülemede PIRADS skoru ortalaması 3,4 olarak hesaplandı. Ortalama prostat hacmi 58 cc iken ortalama ameliyat süresi 196 dakika olarak bulundu. Pre operatif TRUS prostat biyopsi sonuçlarına göre 24 hastanın patoloji sonucu ISUP 1 iken ISUP 2 hasta sayısı 11, ISUP 3 hasta sayısı 8, ISUP 4 hasta sayısı ise 7 olarak bulundu. Hastaların %70' i klinik T1C evresinde prostat kanseri tanısı aldı. Bütün ameliyatlar retzius koruyucu prosedürde tamamlandı. Ortalama diren çekilme süresi 3,7 gün, hastanede kalış süresi 4,6 gün olarak bulundu. Ortalama üretral kateter çekilme süresi 10,2 gündü. 2 hastada postoperatif ateş nedeniyle Clavien 1 komplikasyon görüldü. 1 hastada kanama nedenli Clavien 2 komplikasyon görüldü ve eritrosit süspansiyonu verildi. Hiçbir hastada majör komplikasyon gözlenmedi. Prostatektomi patolojileri incelendiğinde, 19 hastada (%38) ISUP 1, 16 hastada (%32) ISUP 2, 7 hastada (%14) ISUP 3 patoloji görülürken, 4' er hastada ISUP 4 ve 5 patoloji görüldü. 9 hastada (%18) lenf nodu metastazı saptanırken, 10 hastada (%20) cerrahi sınır pozitifliği görüldü. Post operatif dönemde sadece 1 hastada üriner inkontinans gözlendi.

SONUÇ: Retzius koruyucu robot yardımlı laparoskopik radikal prostatektomi, prostat kanserinin cerrahi tedavisinde etkinliği yüksek morbiditesi düşük minimal invaziv bir yöntemdir. Ayrıca radikal prostatektominin en çok korkulan komplikasyonları için de kısa dönem sonuçları umut vadedicidir.

Anahtar Kelimeler: Prostat kanseri, Retzius koruyucu radikal prostatektomi, robotik radikal prostatektomi

Retzius sparing robot-assisted laparoscopic radical prostatectomy: Our experience with the first 50 cases

Demirhan Örsan Demir[1], Mustafa Güler[1], Mehmet Ali Karagöz[2]
[1]Bilkent City Hospital, Deparment of Urology, Ankara
[2]Bursa Doruk Hospital

INTRODUCTION: We present the results of our first 50 cases who underwent Retzius-sparing robot-assisted laparoscopic radical prostatectomy for prostate cancer in our clinic.

MATERIAL-METHODS: Age, body mass index, prostate volume measured by magnetic resonance (MR) imaging, PSA value at diagnosis, multiparametric prostate MR PIRADS score, transrectal ultrasonographic (TRUS) prostate biopsy pathology, preoperative clinical stage, operation time, radical prostatectomy pathology results, hospitalization time, urethral catheter removal time, drain removal time, and early complications according to Clavien classification were recorded for the first 50 patients who underwent Retzius-sparing robot-assisted laparoscopic radical prostatectomy in our clinic between April 2023 and February 2024.

RESULTS: The mean age of the patients was 66, body mass index was 29 kg/m2, and the mean PSA was 9.03 ng/dl. The mean PIRADS score in multiparametric prostate MRI was calculated as 3.4. The mean prostate volume was 58 cc, while the mean operative time was 196 minutes. According to preoperative TRUS prostate biopsy results, pathology results of 24 patients were ISUP 1, while the number of patients with ISUP 2 was 11, the number of patients with ISUP 3 was 8, and the number of patients with ISUP 4 was 7. 70% of patients were diagnosed with prostate cancer at clinical stage T1C. All surgeries were completed in a Retzius-sparing procedure. The mean drain removal time was 3.7 days and the mean hospital stay was 4.6 days. The mean urethral catheter removal time was 10.2 days. Clavien 1 complication was seen in 2 patients due to postoperative fever. One patient had a Clavien 2 complication due to bleeding and was given red blood cell suspension. No major complications were observed in any patient. When prostatectomy pathologies were examined, ISUP 1 was seen in 19 patients (38%), ISUP 2 was seen in 16 patients (32%), ISUP 3 was seen in 7 patients (14%), and ISUP 4 and 5 were seen in 4 patients each. Lymph node metastasis was detected in 9 patients (18%), while surgical margin positivity was observed in 10 patients (20%). Urinary incontinence was observed in only 1 patient in the postoperative period.

CONCLUSION: Retzius-sparing robot-assisted laparoscopic radical prostatectomy is a minimally invasive method with high efficacy and low morbidity in the surgical treatment of prostate cancer. In addition, short-term results are promising for the most feared complications of radical prostatectomy.

Keywords: Prostate cancer, Retzius-sparing radical prostatectomy, robotic radical prostatectomy

Preoperatif demografik ve klinik özellikler

Preoperative demographic and clinical characteristics

Hasta sayısı	50
Yaş (yıl)*	66,3±5,2 (49-76)
Vücut Kitle İndeksi (kg/m^2)*	29,1±1,8 (20-33)
Prostat hacmi (cc)*	58,5±22,4 (22-140)
Tanı anındaki PSA değeri (ng/dl)*	9,03±5,1 (3,1-34)
Multiparametrik prostat MR PIRADS skoru*	3,4±0,9 (1-5)
TRUS biyopsi	
ISUP 1	24 (%48)
ISUP 2	11 (%22)
ISUP 3	8 (%16)
ISUP 4	7 (%14)
ISUP 5	0
Klinik evre	
T1a	1 (%2)
T1b	0
T1c	35 (%70)
T2a	8 (%16)
T2b	3 (%6)
T2c	3 (6)
T3a	0
T3b	0
T4	0

*: Ortalama ± Standart sapma (min – max)

Operasyon süresi ve prostatektomi patoloji sonuçları

Operasyon süresi (dakika)*	196,5±38,4 (120-265)
Hospitalizasyon süresi (gün)*	4,6 (3-12)
Prostatektomi patolojisi	
ISUP 1 (Gleason 3+3) ISUP 2 (Gleason 3+4) ISUP 3 (Gleason 4+3) ISUP 4 (Gleason 4+4, 3+5, 5+3) ISUP 5 (Gleason 4+5, 5+4, 5+5)	19 (%38) 16 (%32) 7 (%14) 4 (%8) 4 (%8)
Ekstraprostatik yayılım	18 (%36)
Pozitif cerrahi sınır	10 (%20)
Seminal vezikül invazyonu	9 (%18)
Lenf nodu metastazı	9 (%18)

**: Ortalama ± Standart sapma (min – max)*

Operation time and prostatectomy pathology results

Operation time (minutes)*	196,5±38,4 (120-265)
Hospitalization period (days)*	4,6 (3-12)
Prostatectomy pathology	
ISUP 1 (Gleason 3+3) ISUP 2 (Gleason 3+4) ISUP 3 (Gleason 4+3) ISUP 4 (Gleason 4+4, 3+5, 5+3) ISUP 5 (Gleason 4+5, 5+4, 5+5)	19 (38%) 16 (32%) 7 (14%) 4 (8%) 4 (8%)
Extraprostatic extension	18 (36%)
Positive surgical margin	10 (20%)
Seminal vesicle invasion	9 (18%)
Lymph node metastasis	9 (18%)

**: Mean ± Standard deviation (min – max)*

SS-082

Radikal prostatektomi uygulanan cT3 prostat kanseri hastalarının değerlendirilmesi: son 10 yıllık deneyimlerimiz

Veli Duman, Rahmi Aslan
Yüzüncüyıl Ünivesitesi,Üroloji Ana Bilim Dalı,Van

AMAÇ: Klinik T3 (cT3) prostat kanseri olan hastalar için en uygun tedavi yöntemi hala tartışılmaktadır. Bu hastaların çoğuna uzun süreli androjen yoksunluğu tedavisiyle (ADT) birlikte eksternal ışın radyoterapisi (EBRT) önerilmektedir. Bu çalışmada cT3 prostat kanserli hastalarda radikal prostatektomi (RP) sonrası uzun vadeli sağkalım sonuçları değerlendirildi.

GEREÇ-YÖNTEM: 2013 ve 2023 yılları arasında cT3 tümörleri nedeniyle RP uygulanan 52 hastanın dosyası retrospektif tarandı. Hastaların yaşı (yıl), serum PSA değeri (ng/mL), transrektal ultrasonografide elde edilen prostat hacmi (cc), biyopsi Gleason skoru, hemoglobin düzeyi (gr/ dL), operasyon süresi, kateterizasyon süresi, hastanede kalış süresi, postoperatif gelişen erken ve geç komplikasyonlar retrospektif olarak kaydedildi. Hayatta kalma Kaplan-Meier yöntemiyle tahmin edildi.

BULGULAR: Hastaların ortalama yaşı 62.7±6.0 idi. Ortalama operasyon süresi 262.9±21.0 dakikaydı (210-360 dakika). Ortalama hastanede kalış süresi ve üretral katater süresi sırasıyla 4.6±0.5 gün (3-11 gün) ve 12.6±0.7 gün (11-15 gün) idi. Ortalama kan kaybı 310±110 mL (100-800 mL) Ortalama ameliyat sonrası takip süresi 61 (12 - 119) ay olarak hesaplandı. cT3 prostat kanserli hastalarda RP sonrası lokal nükssüz, sistemik progresyonsuz ve kansere özgü sağkalım, ortalama takip süresinde sırası ile %74, %67 ve %86 olarak hesaplandı. Multıvariyant analizlerde yüksek Gleason skoru, pozitif cerrahi sınırlar ve seminal vezikül invazyonu prostat kanseri ölümü riskiyle ilişkili bulundu.

SONUÇ: RP hem en doğru patolojik evre verir hem de cT3 prostat kanseri için kabul edilebilir sağkalım verileri ile kanser kontrolü sağlamaktadır. Multimodal tedavi stratejisinin bir parçası olarak RP, cT3 tümörlü hastalar için geçerli bir tedavi seçeneği olmaya devam etmektedir.

Anahtar Kelimeler: cT3 prostat kanseri, Radikal Prostatektomi,ADT

Evaluation of cT3 prostate cancer patients undergoing radical prostatectomy: our experience in the last 10 years

Veli Duman, Rahmi Aslan
Van Yüzüncüyıl University, Department of Urology, Van

OBJECTIVE: The optimal treatment modality for patients with clinical T3 prostate cancer is still debated. Most of these patients are recommended to undergo external beam radiotherapy (EBRT) in combination with long-term androgen deprivation therapy (ADT). In this study, we evaluated the long-term survival outcomes after radical prostatectomy (RP) in patients with cT3 prostate cancer.

MATERIALS-METHODS: The files of 52 patients who underwent RP for cT3 tumours between 2013 and 2023 were retrospectively reviewed. Age (years), serum PSA value (ng/mL), prostate volume (cc) obtained by transrectal ultrasonography, biopsy Gleason score, haemoglobin level (g/dL), operation time, catheterisation time, hospital stay, early and late postoperative complications were recorded retrospectively. Survival was estimated using the Kaplan-Meier method. Cox proportional hazards regression models were used to evaluate the association of clinicopathological features with outcome.

RESULTS: The mean age of the patients was 62.7±6.0 years. The mean operation time was 262.9±21.0 minutes (range 210-360 minutes). Mean hospital stay and mean urethral catheter duration were 4.6±0.5 days (range 3-11 days) and 12.6±0.7 days (range 11-15 days), respectively. Mean blood loss was 310±110 mL (range 100-800 mL). Mean (range) postoperative follow-up period was 61 (12 - 119) months. Local recurrence-free, systemic progression-free and cancer-specific survival after RP in patients with cT3 prostate cancer was 74%, 67% and 86%, respectively. In multivariate analyses, high Gleason score, positive surgical margins and seminal vesicle invasion were associated with the risk of prostate cancer death.

CONCLUSION: RP provides both the most accurate pathological stage and cancer control with acceptable survival data for cT3 prostate cancer. As part of a multimodal treatment strategy, RP remains a viable treatment option for patients with cT3 tumours.

Keywords: T3 prostate cancer, Radical Prostatectomy,Androgen Deprivation Therapy,Radiotherapy

SS-083

Retzius Koruyucu Robotik Radikal Prostatektomi: Median Lob Varlığının Cerrahi Sınır Pozitifliği Üzerinde Etkisi Var Mı?

Mustafa Yavuztürk, Lütfi İhsan Boyaci, Ali Kaan Yildiz
Ankara Bilkent Şehir Hastanesi Üroloji Kliniği, Ankara

AMAÇ: Bu çalışmanın amacı, Retzius koruyucu robotik radikal prostatektomi (RARP) uygulananhastalarda median lob varlığının cerrahi sınır pozitifliği üzerinde etkisi olup olmadığını değerlendirmektir.

HASTALAR VE YÖNTEM: Nisan 2023-Ağustos 2024 tarihleri arasında kliniğimizde Retzius Koruyucu RARP uygulanmış olan hastalarımızı retrospektif olarak inceledik. Preop görüntülemelerine ulaşılabilen hastaların median lob varlığı yokluğu, patoloji spesmenindeki cerrahi sınır pozitifliği ve negatifliği incelendi.

BULGULAR: 86 adet hasta verisi incelendi. 10 hastanın preoperatif görüntülemelerine ulaşılamadığı için analize dahil edilmedi. Bu nedenle 76 hastanın verisi analiz edildi. Bu hastalardan 41(%53.9)'inde median lob bulunmazken, 35(%46.1)'inde median lob mevcuttu. Median lob bulunan hastaların yaş ortalaması 66,43 median lob bulunmayan hastaların yaş ortalaması 67,17 idi.(p=0,648) Median lob bulunan hastaların vücut kitle indeksi(VKİ) ortalaması 27,631 median lob bulunmayan hastaların VKİ ortalaması 28,388 idi.(p=0,306) Median lob bulunan hastaların prostat hacmi ortalaması 60,83 median lob bulunmayan hastaların prostat hacm ortalaması 58,54 idi.(p=0,73) Median lob bulunan hastaların PSA ortalaması 10,13 median lob bulunmayan hastaların PSA ortalaması 8,97 idi.(0,416) Cerrahi sınır pozitifliği ise 46(%60.5) hastada pozitif, 30(%39.5) hastada negatif olarak rapor edilmiştir. Median lobu bulunmayan 41 hastanın 28(%68.3)'inde cerrahi sınır pozitifken, median lobu bulunan 35 hastanın 18(51.4)'inde cerrahi sınır pozitif olarak belirlenmiştir. Median lob varlığı ile cerrahi sınır pozitifliği arasında istatistiksel olarak anlamlı bir ilişki bulunmamıştır (p=0,134).

TARTIŞMA: Çalışmamızın sonuçları; median lob varlığının, Retzius Koruyucu RARP uygulanan hastalarda cerrahi sınır pozitifliği ile istatiksel olarak anlamlı bir ilişki göstermediğini ortaya koymuştur. Bu bulgu, median lobun cerrahi sınır pozitifliği üzerindeki etkisinin belirgin olmadığı ve cerrahi sınır pozitifliğinin başka faktörlerle ilişkilendirilebileceğini düşündürmektedir. Literatürde, median lob varlığının cerrahi sonuçlar üzerindeki etkileri konusunda farklı sonuçlar bildirilmiş olup bizim çalışmamızda elde edilen p-değeri (0,134) bu ilişkinin istatistiksel olarak anlamlı olmadığını göstermektedir.

SONUÇ: Bu çalışmanın bulguları, Retzius koruyucu robotik radikal prostatektomi hastalarında median lob varlığının cerrahi sınır pozitifliği üzerindeki etkisinin istatistiksel olarak anlamlı olmadığını ortaya koymuştur. Bu sonuç, median lob varlığının cerrahi sınır pozitifliğini etkileyen diğer faktörlerle birlikte değerlendirilmesi gerektiğini göstermektedir. Gelecekte yapılacak daha kapsamlı ve çok merkezli çalışmaların, median lob ve diğer operasyonel ve hastaya ait faktörlerin cerrahi sonuçlar üzerindeki etkilerini daha iyi anlamamıza yardımcı olacağı düşünülmektedir.

Anahtar Kelimeler: PROSTAT KANSERİ, RETZİUS KORUYUCU ROBOTİK CERRAHİ, MEDİAN LOB, CERRAHİ SINIR

"Does the Presence of a Median Lobe Have an Impact on Surgical Margin Positivity in Retzius-Sparing Robotic Radical Prostatectomy?

Mustafa Yavuztürk, Lütfi İhsan Boyaci, Ali Kaan Yildiz
Department of Urology, Ankara Bilkent City Hospital, Ankara,Türkiye

OBJECTIVE: To evaluate the impact of the presence of a median lobe on surgical margin positivity in patients undergoing Retzius-sparing robotic radical prostatectomy (RARP).

METHODS: We retrospectively analyzed patients who underwent RARP at our clinic between April 2023 and August 2024. The presence or absence of a median lobe was determined from preoperative imaging. Surgical margin positivity was evaluated in pathology specimens.

RESULTS: Data from 86 patients were analyzed. After excluding patients without preoperative imaging, 76 patients were included in the analysis. Of these, 41 (53.9%) did not have a median lobe, while 35 (46.1%) had a median lobe. There was no statistically significant difference in age, body mass index (BMI), prostate volume, or prostate-specific antigen (PSA) between the two groups. Surgical margin positivity was observed in 46 (60.5%) patients. While 28 (68.3%) of the 41 patients without a median lobe had positive margins, 18 (51.4%) of the 35 patients with a median lobe had positive margins. There was no statistically significant association between the presence of a median lobe and surgical margin positivity (p=0.134).

DISCUSSION: Our study results suggest that the presence of a median lobe does not significantly impact surgical margin positivity in patients undergoing Retzius-sparing RARP. This finding indicates that factors other than the median lobe may influence surgical margin positivity. Although the literature reports varying results regarding the impact of the median lobe on surgical outcomes, the p-value of 0.134 in our study indicates that the relationship is not statistically significant.

CONCLUSION: Our findings demonstrate that the presence of a median lobe does not significantly affect surgical margin positivity in patients undergoing Retzius-sparing robotic radical prostatectomy. This suggests that the impact of the median lobe on surgical margin positivity should be considered in conjunction with other factors. Future, larger, multicenter studies are needed to better understand the impact of the median lobe and other patient and operative factors on surgical outcomes.

Keywords: PROSTATE CANCER, RETZIUS SPARİNG ROBOTİC SURGERY, MEDIAN LOBE, SURGERY MARGİN

Hasta Özellikleri

Özellikler	Median Lob Olmayan	Median Lob	P Değeri
Hasta Sayısı	41	35	
Yaş (yıl), (ortalama)	67,17	66,43	0,6
VKİ (kg/m2), (ortalama)	28,388	27,631	0,3
PSA (ng/dL), (ortalama)	8,972	10,132	0,4
Prostat volümü (mL), (ortalama)	58,54	60,83	0,7
TUR-P Operasyonu n (%)		0,8	
TUR-P Uygulanan	4(5,3%)	3(3,9%)	
TUR-P Uygulanmayan	37(48,7%)	32(42,1%)	
Klinik Evre, n (%)		0,4	
T1-T2a	25(32,9%)	18(23,7%)	
T2b-T2c	16(21,1%)	17(22,4%)	
>T2c	0(0%)	0(0%)	
Biyopsi Gleason Skoru, n (%)		0,4	
6	23(30,3%)	16(21,1%)	
7	13(17,1%)	16(21,1%)	
8-9-10	5(6,6%)	3(3,9%)	
Patolojik Evre, n (%)		0,9	
T1-T2a	26(34,2%)	21(27,6%)	
T2b-T2c	11(14,5%)	11(14,5%)	
>T2c	4(5,3%)	3(3,9%)	
Cerrahi Spesmen Gleason Skoru, n (%)		0,9	
6	24(3,9%)	19(25,0%)	
7	15(19,7%)	14(18,4%)	
8-9-10	2(2,6%)	2(2,6%)	

Patient Characteristics

Charecteristics	Without Median Lobe	Median Lobe	P Value
Number of subjects	41	35	
Age (years), (mean)	67,17	66,43	0,6
BMI (kg/m2), (mean)	28,388	27,631	0,3
PSA (ng/dL), (mean)	8,972	10,132	0,4
Prostate volume (mL), (mean)	58,54	60,83	0,7
TUR-P Operation n (%)		0,8	
Performed TUR-P	4(5,3%)	3(3,9%)	
Without TUR-P	37(48,7%)	32(42,1%)	
Clinical stage, n (%)		0,4	
T1-T2a	25(32,9%)	18(23,7%)	
T2b-T2c	16(21,1%)	17(22,4%)	
>T2c	0(0%)	0(0%)	
Biopsy Gleason score, n (%)		0,4	
6	23(30,3%)	16(21,1%)	
7	13(17,1%)	16(21,1%)	
8-9-10	5(6,6%)	3(3,9%)	
Pathologic stage, n (%)		0,9	
T1-T2a	26(34,2%)	21(27,6%)	
T2b-T2c	11(14,5%)	11(14,5%)	
>T2c	4(5,3%)	3(3,9%)	
Surgical Specimen Gleason score, n (%)		0,9	
6	24(3,9%)	19(25,0%)	
7	15(19,7%)	14(18,4%)	
8-9-10	2(2,6%)	2(2,6%)	

SS-084

Açık Radikal Retropubik Prostatektomi Uygulanan Hastalarda Dorsal Ven Kompleksinin Parmakla Künt Diseksiyonu ile Kontrol Edilmesinin Kontinans ve Transfüzyon Üzerine Etkileri

Mustafa Kaba, Mahmut Uğurlu, Cihat Aytekin, Ender Cem Bulut, Fazlı Polat, Süleyman Yeşil, Ali Atan
Gazi Üniversitesi Tıp Fakültesi Hastanesi Üroloji Anabilim Dalı,Ankara

Lokalize prostat kanserinde açık radikal retropubik prostatektomi (RRP) önemli ve etkin tedavi stratejilerinden biridir. Derin dorsal ven kompleksi (DVK) anatomik olarak çoklu venöz yapılar ile ilişkisi nedeniyle oldukça kanlanan bir yapıdır. DVK kontrol altına alınması ile ilgili farklı teknikler tanımlanmıştır. Kliniğimizdeki üç cerrah RRP operasyonunda kanamayı en aza indirmek ve cerrahi alanın görünürlüğünü/dokular arası ayırt ediciliğini artırmak amacıyla DVK parmakla künt diseksiyon ile kontrol altına almaktadır. Bu sayede üretranın maksimum düzeyde korunması (kontinansa olumlu yönde katkı sağlamak), peroperatif kan transfüzyon ihtiyacının azaltılması hedeflenmiştir. Bu çalışmada RRP'de DVK'nin parmakla künt diseksiyon ile kontrolünün ameliyat sonuçları üzerine etkisinin incelenmesi amaçlanmıştır. Retzius boşluğuna ulaşıldıktan sonra endopelvik fasya bilateral açılır. Ardından levator ani kası bilateral olarak mini spanç yardımı ile prostattan lateralize edilir. Puboprostatik ligamanlar kesilmez. Endopelvik fasya prostatın apeksinden bilateral açıldıktan sonra işaret ve baş parmak yardımı ile üretra ve dorsal ven arasında künt diseksiyon gerçekleştirilerek küçük bir alan oluşturulur. Bu alan işaret parmağı distal interfalangeal eklemin girmesine imkân verecek şekilde genişletilir. Parmak ile güvenli olmayacağı düşünülüyor ise üretra ve DVK arası parmakla künt olarak zayıflatılır. Ardından 900 derecelik right angle klemp yardımı ile bir taraftan girilir ve karşıya geçilerek plan oluşturulur. Açılan alan parmakla genişletilir. Sonrasında 900 derecelik right angle klemp yardımı ile ortaya çıkarılan bu hatta girilerek 1 numara vicryl sütür yardımı ile DVK bağlanır. Sonrasında back bleeding önlemek amaçlı DVK babcock kullanılarak prostat anteriorundan periprostatik fasya görünecek şekilde tutularak 0 numara vicryl ile sütürize edilir. 900 derecelik right angle klemp uretra ve DVK arasından geçirildikten sonra DVK elektrokoter yardımı ile kesilir. Devamında üretranın anterior yüzeyi 15 numara bistüri ile foley kateter görülene kadar kesilir. Ardından external meatusun distalinden foley kateter kesilir ve foley kalan kısmı operasyon sahasında kaba klemp yardımı ile tutulur. Üretranın posterior kısmı bu aşamadan sonra bistüri ile kesilir. Devamında standart radikal prostatektomi uygulanır (Figure 1). 01/2020 ile 02/2024 yılları arasında aynı cerrahi ekip ile dorsal ven kompleksinin parmakla künt olarak kontrol edildiği RRP uygulanan 112 hasta retrospektif olarak çalışmaya alınmıştır. Hastaların kontinans durumu ve kan transfüzyon verileri not edildi. Postoperatif altıncı ay ve sonraki takip sürecinde kontinansa bakıldı. İnkontinansın tipi (stres, urge, devamlı inkontinans gibi) not edildi. İnkontinan hastaların günlük kaç ped kullandıkları sorgulandı. Ortalama hasta yaşı 65±5,4 yıl idi. Postoperatif hastanede kalış süresi ortalama 3,7 gündü (2-6). İntraoperatif 1 hastada 1 ünite eritrosit süspansiyon (ES) replasmanı yapıldı. Postoperatif ilk 16 saat 4 hastaya ES replasmanı yapıldı. Ortalama dren çekim günü 2,7(2-5). Foley üretral kateter çekim günü 15-18 gün. Ortalama prostat hacmi:58±26 ml. Ortalama takip süresi 26 ay (6-40). Postoperatif 6. ay ve sonraki takiplerinde 101 hasta kontinan, 2 hastada devamlı (total) inkontinan, 9 hasta ise stres tip inkontinan olarak değerlendirildi (Tablo 1). Çalışmamızdan elde edilen sonuçlara göre açık RRP DVK'nın parmakla diseksiyonunun kontinans durumu ve eritrosit transfüzyon ihtiyacı açısından olumsuz bir durum yaratmadığı söylenilebilir. Ancak bu konuda daha güçlü çıkarımlarda bulunmak için çok merkezli prospektif karşılaştırmalı çalışmalara ihtiyaç vardır.

Anahtar Kelimeler: Radikal prostatektomi,dorsal ven kontrolü,prostat kanseri,üriner kontrol

The Effects of Controlling Dorsal Vein Complex with Finger Blunt Dissection on Continence and Transfusion in Patients Undergoing Open Radical Retropubic Prostatectomy

Mustafa Kaba, Mahmut Uğurlu, Cihat Aytekin, Ender Cem Bulut, Fazlı Polat, Süleyman Yeşil, Ali Atan
Department of Urology, Faculty of Medicine, Gazi University, Yenimahalle, Ankara, Turkey

Radical retropubic prostatectomy (RRP) represents a significant and efficacious therapeutic approach for the management of localized prostate cancer. The deep dorsal vein complex (DVC) is a highly vascular structure, due to its anatomical relationship with multiple venous structures. A variety of techniques have been described for the purpose of controlling the deep dorsal vein complex (DVC). In our clinical practice, three surgical teams employ a technique involving finger blunt dissection to control the deep dorsal vein complex (DVC) during radical retropubic prostatectomy (RRP) with the aim of minimizing blood loss and enhancing visibility and the distinction between adjacent tissues within the surgical field. The objective is to protect the urethra (thereby enhancing continence) and to reduce the necessity for perioperative transfusion. The objective of this study was to examine the impact of controlling the dorsal vein complex (DVC) with finger blunt dissection on surgical outcomes in radical retropubic prostatectomy (RRP). Once the retzius cavity has been reached, bilateral dissection of the endopelvic fascia is performed. Subsequently, the levator ani muscle is mobilized laterally from the prostate with the aid of a mini sponge. The puboprostatic ligaments are not incised. Subsequently, the endopelvic fascia is incised bilaterally from the apex of the prostate, thereby creating a small area between the urethra and dorsal vein. This is accomplished through a process of blunt dissection, utilizing the index finger and thumb. Subsequently, this area is expanded to permit the insertion of the distal interphalangeal joint of the index finger. In the event that it is deemed unsafe to proceed with the use of the finger, a technique known as blunt weakening is employed. This entails the utilisation of the finger to create a weak point between the urethra and the dorsal vein of the penis (DVK). Subsequently, a 90° right-angle clamp is employed to facilitate entry from one side, thereby enabling the formulation of a plan through a process of crossing over. Subsequently, the incision is widened with the aid of the finger. Subsequently, a 90-degree right angle clamp is employed to ligate the dorsal vein of the penis (DVK) with a number 1 Vicryl suture. Subsequently, in order to prevent retrograde bleeding, the dorsal vein of the penis (DVK) is sutured with a number 0 Vicryl suture by holding the DVK anterior to the prostate using a Babcock retractor, thereby exposing the periprostatic fascia. Subsequently, a 90-degree right angle clamp is passed between the urethra and the dorsal vein of the penis (DVK), after which the DVK is incised with the assistance of electrocautery. Subsequently, the anterior surface of the urethra is incised with a number 15 scalpel until the Foley catheter is visible. Subsequently, the Foley catheter is incised at the distal end of the external meatus, and the remaining portion of the Foley catheter is maintained within the surgical field with the aid of a coarse clamp. Subsequently, an incision is made in the posterior aspect of the urethra with a scalpel. Subsequently, a standard radical prostatectomy is performed, as illustrated in Figure 1. A total of 112 patients who underwent RRP with blunt finger control of the dorsal vein complex by the same surgical team between January 2020 and February 2024 were retrospectively included in the study. The status of continence and data pertaining to the necessity for blood transfusions were duly recorded in the medical records. The evaluation of continence was conducted at the sixth postoperative month and at subsequent intervals throughout the follow-up period. The type of incontinence (stress, urge, or continuous) was documented. The number of pads used daily by patients experiencing incontinence was ascertained. The mean age of the patients was 65 ± 5.4 years. The mean postoperative hospital stay was 3.7 days, with a range of 2 to 6 days. During the intraoperative period, one patient received one unit of erythrocyte suspension (ES) replacement. Four patients underwent erythrocyte suspension replacement within the initial 16 hours following surgery. The mean drain withdrawal day was 2.7, a range of 2 to 5. The Foley urethral catheter was removed between 15 and 18 days postoperatively. The mean prostate volume was 58 ± 26 ml. The mean follow-up period was 26 months (range, 6-40 months). In the postoperative sixth month and subsequent follow-up, 101 patients were considered continent, two patients were considered to have total incontinence, and nine patients were considered to have stress incontinence (Table 1). The findings of our study suggest that finger dissection during open RRP DVK does not have a detrimental impact on continence status or the necessity for blood transfusions. Nevertheless, further research in a multicenter setting is required to reach more definitive conclusions.

Keywords: Radical prostatectomy,dorsal vein control,prostat cancer, urinary control

Figür 1

Figure 1

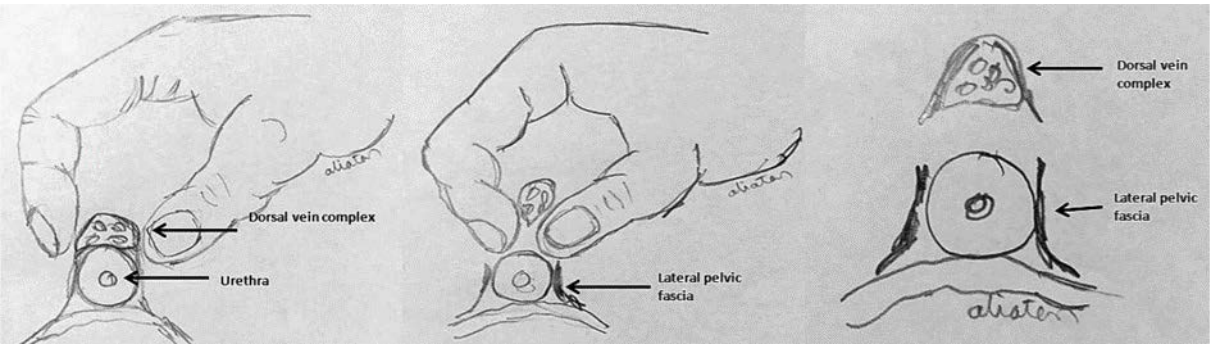

Tablo 1

Yaş ortalaması±std	65±5,4
İnkontinans n (%) Yok Stres tip Devamlı tip	 101(90,2) 9(8) 2(1,8)
Ped sayısı median (min-max)	0(0-6)
İntraoperatif ES replasmanı n (%)	1(0,9)
Postoperatif ilk 16 saat ES replasmanı n (%)	4(3,6)

Tablo 1

average age±std	65±5,4
incontinence n (%) No Stress type Total	 101(90,2) 9(8) 2(1,8)
pad count median (min-max)	0(0-6)
Intraoperative ES replacement n (%)	1(0,9)
ES replacement in the first 16 hours postoperatively n (%)	4(3,6)

SS-085

Radikal Prostatektomi Sonrası Fonksiyonel Sonuçlarımız

Ertürk Altun, Safa Akyol, Mustafa Kutalp Kaplan, Doğan Sabri Tok, Erhan Demirelli, Ercan Ogreden, Ural Oguz
Giresun Üniversitesi Tıp Fakültesi, Üroloji Ana Bilim Dalı, Giresun

AMAÇ: Radikal prostatektomi(RP), prostat kanseri tedavisinde altın standart tedavi yöntemidir. Açık, laparoskopik veya robotik yöntemlerle yapılabilmektedir. Cerrahiden sonra hataların büyük bir kısmı üriner inkontinans (UI) ve erektil disfonksiyon (ED) problemleri yaşamaktadır. Literatürde radikal prostatektomi sonrası üriner inkontinans oranı %50, erektil disfonksiyon oranı ise %85 civarında bildirilmektedir. Biz bu çalışmamızda RP sonrası fonksiyonel sonuçlarımızı paylaşmayı amaçladık.

YÖNTEM: Ocak 2017 ve Eylül 2023 tarihleri arasında RP (açık veya laparoskopik) yapılan ve sonrasında en az 1 yıllık izlem verileri olan hastaların verileri retrospektif incelendi. Verileri eksiksiz olan ve tecrübeli 4 farklı üroloji uzmanı tarafından ameliyatları gerçekleştirilen 108 hasta çalışmaya dahil edildi. Tüm hastalara postoperatif dönemde rutin olarak penil rehabilitasyon ve pelvik taban egzersizleri önerildi.

BULGULAR: Hastaların ortalama yaşı 65,1 (51-78) ve ortalama prostat hacimleri 54,46 cc (18-170) idi. Sonda alınma süresi postoperatif ortalama 16,85 gün (7-23) idi. Bu 108 hastanın 21 (%19,4) inde preoperatif IIEF skoru <7 idi yani şiddetli ED mevcuttu. Preoperatif IIEF skoru ≥22 olan 28 hasta (%25,9) vardı. 59 hastanın (%54,6) preop hafif-orta ED si mevcuttu. Hastaların 14 (%12,96) tanesinde en az tek taraflı sinir koruyucu cerrahi uygulandı. 33 (%30.6) hastanın RRP sonrası patolojik evresi pT3 gelirken; 3 (%2,7) hastanın lenf nodu tutulumu (pN1) mevcuttu. Postoperatif 16 (%14,8) hasta adjuvan/early salvage radyoterapi aldı. 55 hasta (%50,9) postoperatif penil rehabilitasyon önerisine uydu. 22 hasta (% 20,3) postop 1. yıldan itibaren penetrasyon için yeterli ereksiyon sağladığını bildirdi. Bu 22 hastanın 11 tanesi penil rehabilitasyona uyumlu hastalardı (% 50). Preop şiddetli ED si olmayan 87 hasta değerlendirildiğinde 64 ünde (%70.4) postoperatif penetrasyon için yeterli ereksiyon sağlanamadı. Preop İEFF skoru ≥22 olan 28 hastanın ise 17 tanesinde (%60.7) erektil disfonkisyon gelişti. Adjuvan/Salvage Radyoterapi alan hastalar dışlandığında preop şiddetli ED si olmayan 71 hastanın 48 (%67) inde postoperatif penetrasyon için yeterli ereksiyon sağlanamadığı gözlendi. Yine Preop İEFF skoru ≥22 olan hastalardan radyoretapi alan 2 hasta dışlandığında 26 hastanın ise 15 tanesinde (%57,6) erektil disfonkisyon gelişti. 108 hastanın 12. ay sonunda 66 (%61,1) tanesi tam kontinandı. Kalan 42 hastanın 15 tanesi (%13,9) güvenlik pedi kullanmazken, 12 tanesi (%11,1) güvenlik pedi kullandığını bildirdi. Güvenlik pedi kullanan hastalar eser düzeydeki kaçırmalardan günlük yaşantılarını etkilemediği için şikâyetçi değillerdi. Preop inkontinansı ve DM tanısı olan 3 hasta (%2,77) yoğun idrar kaçırma nedeniyle bez kullanıyordu. Ürodinamik incelemede bu 3 hastanın 2'sinde kompliansı ve kapasitesi azalmış mesane saptandı. Kalan 12 (%11,1) hastanın ICIQ-SF skoru >12 idi. Farklı düzeylerde idrar kaçırma semptomu olan 42 hastanın postoperatif ICIQ-SF skoru ortalaması 4.66 (0-5 arası hafif inkontinans) idi.

SONUÇ: Radikal prostatektominin onkolojik sonuçlardaki yüksek başarısı fonksiyonel sonuçların önüne geçmektedir. Fonksiyonel sonuçlarımız literatürden bir miktar daha iyi görünmekle birlikte hastaların tedavi öncesi detaylı bilgilendirilmesi, hasta beklentilerinin doğru yönetimi için yararlı olacaktır.

Anahtar Kelimeler: radikal prostatektomi, üriner inkontinans, erektil disfonksiyon, prostat kanseri

Functional Outcomes After Radical Prostatectomy

Ertürk Altun, Safa Akyol, Mustafa Kutalp Kaplan, Doğan Sabri Tok, Erhan Demirelli, Ercan Ogreden, Ural Oguz
Department of Urology, Giresun University, Giresun, Turkey

OBJECTIVE: Radical prostatectomy (RP) is the gold standard treatment for prostate cancer. It can be performed by open, laparoscopic or robotic methods. After surgery, a large number of patients experience urinary incontinence (UI) and erectile dysfunction (ED) problems. In the literature, urinary incontinence and erectile dysfunction rates after radical prostatectomy are reported to be around 50% and 85%, respectively. In this study, we aimed to share our functional outcomes after RP.

METHODS: The data of patients who underwent RP (open or laparoscopic) between January 2017 and September 2023 with at least 1 year follow-up data were retrospectively analyzed. A total of 108 patients with complete data and operated on by 4 different experienced urologists were included in the study. Penile rehabilitation and pelvic floor exercises were routinely recommended to all patients in the postoperative period.

RESULTS: The mean age of the patients was 65.1 years (51-78) and the mean prostate volume was 54.46 cc (18-170). The mean duration of catheter removal was 16.85 days (7-23) postoperatively. Of these 108 patients, 21 (19.4%) had a preoperative IIEF score <7, meaning severe ED. There were 28 patients (25.9%) with a preoperative IIEF score ≥22. 59 patients (54.6%) had preoperative mild to moderate ED. At least unilateral nerve sparing surgery was performed in 14 (12.96%) patients. 33 (30.6%) patients had pT3 pathologic stage after RRP, while 3 (2.7%) patients had lymph node involvement (pN1). Postoperatively, 16 (14.8%) patients received adjuvant/early salvage radiotherapy. 55 patients (50.9%) complied with the postoperative penile rehabilitation recommendation. 22 patients (20.3%) reported achieving an erection sufficient for penetration by the 1st year postoperatively. Eleven of these 22 patients were compliant with penile rehabilitation (50%). When 87 patients without preop severe ED were evaluated, 64 (70.4%) could not achieve sufficient erection for postoperative penetration. Of the 28 patients with preop IEFF score ≥22, 17 (60.7%) developed erectile dysfunction. When patients who received Adjuvant/Salvage Radiotherapy were excluded, it was observed that 48 (67%) of 71 patients without preop severe ED could not achieve sufficient erection for postoperative penetration. Again, when 2 patients who received radiotherapy were excluded from the patients with preop IEFF score ≥22, erectile dysfunction developed in 15 of 26 patients (57.6%). Of 108 patients, 66 (61.1%) were fully continent at the end of the 12th month. Of the remaining 42 patients, 15 (13.9%) did not use safety pads and 12 (11.1%) reported using safety pads. Patients who used safety pads did not complain about trace level incontinence because it did not affect their daily life. Three patients (2.77%) with preop incontinence and DM were using diapers because of intense urinary incontinence. Urodynamic examination revealed a bladder with decreased capacity in 2 of these 3 patients. The remaining 12 (11.1%) patients had an ICIQ-SF score >12. The mean postoperative ICIQ-SF score of 42 patients with different levels of urinary incontinence symptoms was 4.66 (0-5 mild incontinence).

CONCLUSION: The high success of radical prostatectomy in oncologic outcomes overrides functional outcomes. Although our functional results seem to be slightly better than the literature, detailed information of the patients before treatment will be useful for the correct management of patient expectations.

Keywords: radical prostatectomy, urinary incontinence, erectile dysfunction, prostate cancer

Tablo 1: Hasta Verileri ve Postoperatif Sonuçlar

Table 1: Patient Data and Postoperative Results

Tablo 1: Hasta Verileri ve Postoperatif Sonuçlar

Parametre	Değerler	Yüzde
Toplam Hasta Sayısı	108	
Ortalama Yaş	65,1 yıl (51-78)	
Ortalama Prostat Hacmi	54,46 cc (18-170)	
Postoperatif Ortalama Sonda Süresi	16,85 gün (7-23)	
Preoperatif IIEF Skoru		
- Şiddetli Erektil Disfonksiyon (IIEF <7)	21 hasta	%19,4
- Hafif-Orta Erektil Disfonksiyon	59 hasta	%54,6
- Normal/Hafif Erektil Disfonksiyon (IIEF ≥22)	28 hasta	%25,9
Sinir Koruyucu Cerrahi	14 hasta	%12,96
Postoperatif Patolojik Evre		
- pT3	33 hasta	%30,6
- pN1 (Lenf Nodu Tutulumu)	3 hasta	%2,7
Adjuvan/Early Salvage Radyoterapi	16 hasta	%14,8
Penil Rehabilitasyon	55 hasta	%50,9
Yeterli Erektil Fonksiyon		
- Penetrasyon İçin Yeterli Erektil Fonksiyon	22 hasta	%20,3
- Preop Şiddetli Erektil Disfonksiyon Olmayanlarda Erektil Fonksiyon Sağlanamayan	64 hasta	%70,4
- Preop IIEF ≥22 Olanlarda Erektil Disfonksiyon	17 hasta	%60,7
- Adjuvan Radyoterapi Alan Hastalar Dışlandığında Erektil Fonksiyon Sağlanamayan	48 hasta	%67
- Preop IIEF ≥22 Olan Hastalardan Radyoterapi Alan 2 Hasta Dışlandığında Erektil Disfonksiyon	15 hasta	%57,6
12. Ayda Tam Kontinans Sağlayan	66 hasta	%61,1
Güvenlik Pedi Kullanımı		
- Kullanmaz	15 hasta	%13,9
- Kullanır	12 hasta	%11,1
Bez Kullanma Durumu		
- İkontinans ve DM Olanlar	3 hasta	%2,77
ICIQ-SF Skoru >12	12 hasta	%11,1
Postoperatif ICIQ-SF Skoru	4,66 (0-5 arası hafif inkontinans)	

SS-086

Avrupa Üroloji Derneği kılavuzları çerçevesinde, PSA dansitesi ve PIRADS skoruna göre alınan prostat biyopsisi sonuçlarımız

Atilla Satır, Anıl Erkan
Bursa Yüksek İhtisas Eğitim ve Araştırma Hastanesi

GİRİŞ: Prostat kanserinin tespitinde prostat spesifik antijen (PSA) ile ilişkili hesaplamaların ve multiparametrik manyetik rezonans görüntülemenin (mpMRI) rolü hızla artmaktadır. Avrupa Üroloji Birliği (EAU) kılavuzları artık PSA yoğunluğu (PSAd) ve mpMRI bulgularını kullanan bir nomograma dayalı prostat biyopsisini önermektedir. Çalışmamızın amacı, EAU nomogramlarına göre benign ve klinik olarak önemsiz prostat kanseri (PCa) ile klinik olarak önemli PKa (csPCa) hastalarında biyopsi gerekliliğini karşılaştırmaktır.

MATERYAL METOD: Ocak 2021 ile Ocak 2024 arasında PSA yüksekliği nedeniyle prostat mpMRI ve transrektal prostat biyopsisi yapılan 491 hasta incelendi. Demografik verileri, PSAd ve PIRADS skorunu karşılaştırıldı. PSAd grupları ve biyopsi öneri düzeylerine göre; biyopsi önerilmeyen, biyopsi önerilmesi gereken ve biyopsi yapılması gereken üç gruba ayrıldı.

SONUÇLAR: Hastaların demografik ve klinik bulguları tablo 1'de özetlendi. Şekil 1'de biyopsi öneri düzeylerine göre saptanan benign ve klinik önemsiz PCa ile csPCa oranları verildi. Sonuçlar, PIRADS 3 lezyonlarında %13,9 oranında PCa tespit edildiğini ve kılavuza göre benzer oranda (%4,3) csPCa saptandığını ortaya koymuştur. Ayrıca, bulgularımız PIRADS 4 lezyonlarının %88,9'unda PCa ve %33,3'ünde csPCa tespit edildiğini, PIRADS 5 lezyonlarının ise %92,6'sında PCa ve %62,9'unda csPCa tespit edildiğini göstermiştir.

TARTIŞMA: Çalışmamız PIRADS 3 lezyonlarında csPCa tespit oranının kılavuzlarla uyumlu olduğunu ve PIRADS 4-5 lezyonlarında daha düşük olduğunu göstermiştir. Ayrıca, klinik önemi ne olursa olsun, PCa tespit oranının özellikle PIRADS 5 lezyonlarında %90'ı aşabileceğini, ek olarak, PSAd'ye dayanarak biyopsi önerilmemesine rağmen, PIRADS 3 lezyonu olan hastaların %5,3'ünde PCa ve %1,1'inde csPCa tespit edilebildiğini bulduk.

Anahtar Kelimeler: prostat kanseri, psa dansitesi, pirads, prostat biyopsisi

33. Ulusal Üroloji Kongresi
29 Ekim-01 Kasım 2024 Susesi Luxury Resort, Antalya

Our prostate biopsy results according to PSA density and PIRADS score within the context of the European Association of Urology guidelines

Atilla Satır, Anıl Erkan
Bursa Yuksek Ihtisas Training and Research Hospital

INTRODUCTION: The role of prostate-specific antigen (PSA)-related calculations and multiparametric magnetic resonance imaging (mpMRI) in the detection of prostate cancer is rapidly advancing. The European Association of Urology (EAU) guidelines now recommend prostate biopsy based on a nomogram using PSA density (PSAd) and mpMRI findings. The aim of our study was to compare the need for biopsy in patients with benign and clinically insignificant prostate cancer (PCa) and clinically significant PCa (csPCa) according to EAU nomograms.

MATERIAL METHOD: We analysed 491 patients who underwent prostate mpMRI and transrectal prostate biopsy due to elevated PSA between January 2021 and January 2024. Demographic data, PSAd and PIRADS score were compared. According to PSAd groups and biopsy recommendation levels; biopsy was not recommended, biopsy should be recommended and biopsy should be performed were divided into three groups.

RESULTS: Demographic and clinical findings of the patients are summarised in Table 1. Figure 1 shows the rates of benign and clinically insignificant PCa and csPCa detected according to biopsy recommendation levels. The results revealed that PCa was detected in 13.9% of PIRADS 3 lesions and csPCa was detected at a similar rate (4.3%) according to the guidelines. Furthermore, our results showed that PCa was detected in 88.9% and csPCa in 33.3% of PIRADS 4 lesions, while PCa was detected in 92.6% and csPCa in 62.9% of PIRADS 5 lesions.

DISCUSSION: Our study showed that the detection rate of csPCa in PIRADS 3 lesions was in line with guidelines and lower in PIRADS 4-5 lesions. We also found that the detection rate of PCa, regardless of clinical significance, can exceed 90%, especially in PIRADS 5 lesions. In addition, although biopsy is not recommended on the basis of PSAd, PCa can be detected in 5.3% and csPCa in 1.1% of patients with PIRADS 3 lesions.

Keywords: prostate cancer, psa density, pirads, prostate biopsy

Şekil 1:

Figure 1

	Biyopsi önerilmeyen			Biyopsi önerilmesi gereken			Biyopsi yapılması gereken		
	Benign	ISUP 1	ISUP ≥2	Benign	ISUP 1	ISUP ≥2	Benign	ISUP 1	ISUP ≥2
PIRADS 1-2	206 (%87,7)	-	-	29 (%12,3)	-	-	-	-	-
PIRADS 3	43(%45,7)	4 (%4,2)	1 (%1,1)	25(%26,6)	1 (%1,1)	1 (%1,1)	13(%13,8)	4(%4,3)	2(%2,1)
PIRADS 4	-	-	-	-	-	-	15 (%11,1)	75 (%55,6)	45(%33,3)
PIRADS 5	-	-	-	-	-	-	2(%7,4)	8 (%29,7)	17(%62,9)

Biyopsi öneri düzeylerine göre saptanan patoloji sonuçları

Pathology results according to biopsy recommendation levels

Tablo 1

Yaş	63,78±6,9
tPSA(ng/ml)	8,72±7,5
Prostat hacmi (cc)	68,9±31
PSA dansitesi (ng/ml/cc)	0,13±0,11
PIRADS skoru	
PIRADS 1-2	235 (%47,9)
PIRADS 3	94 (%19,2)
PIRADS 4	135 (%27,5)
PIRADS 5	27 (%5,4)

Hastaların demografik ve klinik bulguları

Table 1

Age	63,78±6,9
tPSA (ng/ml)	8,72±7,5
Prostate volume (cc)	68,9±31
PSA density (ng/ml/cc)	0,13±0,11
PIRADS score	
PIRADS 1-2	235 (%47,9)
PIRADS 3	94 (%19,2)
PIRADS 4	135 (%27,5)
PIRADS 5	27 (%5,4)

Demographic and clinical findings of the patients

SS-087

Transperineal Prostat Biyopsisi İlk 250 Hasta Deneyimlerimiz

Mustafa Işıkdoğan[1], Mehmet Duvarcı[1], Erdem Öztürk[1], Eriz Özden[2]
[1]Sağlık Bilimleri Üniversitesi Dr.Abdurrahman Yurtaslan Ankara Onkoloji Eğitim ve Araştırma Hastanesi
[2]Eriz Özden Radyoloji Kliniği

AMAÇ: Transrektal prostat biyopsisinin (TRBx) enfeksiyöz komplikasyonları nedeniyle, transperineal prostat biyopsisi (TPBx) tekniği giderek daha fazla popülerlik kazanmaktadır ve birçok kurumda birinci basamak yöntem olarak kullanılmaktadır. PERINO-FLEX, lokal anestezi altında kullanılan koaksiyel iğne tekniği ile yapılan ilk 250 TPBx hastasındaki deneyimimizi paylaşıyoruz.

HASTALAR VE YÖNTEMLER: Aralık 2022 ile Aralık 2023 arasında TPBx uygulanan ilk 250 hastanın kayıtları geriye dönük olarak incelendi. Komplikasyon oranları, kanser tespit oranları, hasta toleransı ve prosedürün farklı adımlarında lokal anestezi altında TPBx'e verilen ağrı yanıtı toplandı.

BULGULAR: Ortalama yaş, total prostat spesifik antijen (PSA), prostat hacmi ve PSA dansisitesi sırasıyla 65±7.5 yıl, 8.79±12 ng/mL, 61.4±26.3 mL ve 0.18±0.17 ng/mL2 idi. Histopatolojik değerlendirmede 132 hastada prostat kanseri tespit edildi. Prostat kanseri olan hastalarda pozitif çekirdek sayısı ve çekirdek başına kanser tutulum yüzdesi ortalamaları sırasıyla 5.8±3.2 ve %70.2±28.4 idi. Tüm işlem sırasında ortalama ağrı skoru 2.45±1.44 olarak belirlendi. Adımlar ayrı ayrı değerlendirildiğinde, prob yerleştirme, lokal anestezik ve örnekleme adımlarındaki ortalama ağrı skorları sırasıyla 3.45±1.55, 2.54±1.45 ve 0.9±0.82 idi.

SONUÇ: Lokal anestezi altında koaksiyel iğne tekniği ile transperineal prostat biyopsisi, uygulanabilir komplikasyon oranları ve hasta rahatsızlığı ile iyi tolere edilen bir prosedürdür.

Anahtar Kelimeler: Prostat, Prostat Biyopsisi, Transperineal Prostat Biyopsisi

Transperineal Prostate Biopsy: Our Experience with the First 250 Patients

Mustafa Işıkdoğan[1], Mehmet Duvarcı[1], Erdem Öztürk[1], Eriz Özden[2]
[1]University of Health Sciences Dr.Abdurrahman Yurtaslan Ankara Oncology Training and Research Hospital
[2]Eriz Özden Radiology Clinic

OBJECTIVE: Due to the infectious complications associated with transrectal prostate biopsy (TRBx), the transperineal prostate biopsy (TPBx) technique is gaining increasing popularity and is being used as a first-line method in many institutions. We share our experience with the first 250 TPBx patients using the PERINO-FLEX technique, which involves a coaxial needle under local anesthesia.

PATIENTS AND METHODS: Records of the first 250 patients who underwent TPBx between December 2022 and December 2023 were reviewed retrospectively. Data on complication rates, cancer detection rates, patient tolerance, and pain responses to TPBx under local anesthesia at different stages of the procedure were collected.

RESULTS: The average age, total prostate-specific antigen (PSA), prostate volume, and PSA density were 65±7.5 years, 8.79±12 ng/mL, 61.4±26.3 mL, and 0.18±0.17 ng/mL², respectively. Prostate cancer was detected in 132 patients on histopathological evaluation. In patients with prostate cancer, the average number of positive cores and the percentage of cancer involvement per core were 5.8±3.2 and 70.2±28.4%, respectively. The average pain score during the entire procedure was 2.45±1.44. When evaluated separately, the average pain scores for probe placement, local anesthetic, and sampling steps were 3.45±1.55, 2.54±1.45, and 0.9±0.82, respectively.

CONCLUSION: Transperineal prostate biopsy using a coaxial needle technique under local anesthesia is a well-tolerated procedure with acceptable complication rates and patient discomfort.

Keywords: Prostate, Prostate Biopsy, Transperineal Prostate Biopsy

SS-088

Laparoskopik üretra koruyucu basit prostatektomi: retrograd ejakülasyonun ve alt üriner sistem semptomlarının korunmasında ilk klinik deneyimimiz

Necmi Bayraktar, Ferhat Eren, Ahmet Bindayı
Burhan Nalbantoğlu Devlet Hastanesi, Üroloji Departmanı

AMAÇ: Madigan tarafından 1990 yılında ilk kez tanımlanan üretra koruyucu basit prostatektomi, günümüzde laparoskopik ve robotik yaklaşımlarla uygulanabilmektedir. Ancak bu cerrahi yöntemin kullanımıyla ilgili literatürde sınırlı sayıda çalışma bulunmaktadır. Endoskopik benign prostat hiperplazisi (BPH) tedavisinde güncel tedavi yöntemlerine karşın retrograd ejakülasyonun korunabildiği ve postoperatif alt üriner sistem semptomlarının daha az gözlemlenip, daha kısa yatış süresi gibi avantajlarıyla seçilmiş hastalarda uygun bir tedavi yöntemi olabileceği savunulmaktadır. Bu çalışmada, laparoskopik basit prostatektomi sırasında üretranın korunmasının ejakülasyon ve cerrahi sonrası alt üriner sistem semptomları üzerindeki etkilerinin değerlendirilmesi ve ilk klinik deneyimlerimizin paylaşılması amaçlandı.

GEREÇ VE YÖNTEM: 2023-2024 yılları arasında, BPH tanısı olan ve medikal tedaviden fayda görmeyen dokuz hastaya tek cerrah tarafından extraperitoneal laparoskopik üretra koruyucu basit prostatektomi ameliyatı uygulandı. Ameliyat öncesi ve sonrası prostat büyüklüğü, Uluslararası Prostat Semptom Skoru (IPSS) değişimi ve maksimum idrar akış hızındaki farklılıklar karşılaştırılmıştır. Ayrıca ameliyat süresi, kateterizasyon süresi, kan kaybı, hospitalizasyon süresi ve komplikasyonlar da kayıt altına alınmıştır. Ameliyattan altı hafta sonra hastalar kontrole çağrılarak, fonksiyonel ve ejakülasyon koruyucu sonuçlar kayıt altına alınmıştır.

BULGULAR: Çalışmaya dahil edilen hastaların ortalama yaşı 58.7±7.2 olarak tespit edilmiştir. Ortalama ameliyat süresi ise 133±27 dakika olarak kaydedilmiştir.Hastalardan üçünde rekürren glob vezikale nedeniyle üretral kateter mevcuttu. Preoperatif dönemde prostat hacmi ortalama 103.3±18.4 cc iken, postoperatif dönemde bu hacim 44.6±8 cc olarak hesaplanmıştır ($p<0.01$). Hastaların sekizinde iki yollu, bir hastada ise üç yollu 22 Fr Foley katater tercih edilmiştir. Hiçbir hastada postoperatif pıhtı retansiyonu gelişmedi. Yedi hastanın kateteri ilk 24 saatte, bir hastanın kateteri 48 saat sonra, diğer bir hastanın kateteri ise beş gün sonra çıkarılmıştır. Preoperatif IPSS ortalama 24.4 (19-30) olarak saptanırken, postoperatif dönemde bu skor 6.5 (3-10) olarak ölçülmüştür ($p<0.01$). Altı hastanın preoperatif maksimum idrar akış hızı (Qmax) ortalama 11.7 (8-12) ml/sn iken, postoperatif dönemde bu değer 24.7 (17-33) ml/sn'ye yükselmiştir ($p<0.01$). Hiçbir hastada preoperatif veya postoperatif dönemde kan transfüzyonuna ihtiyaç duyulmamıştır. Peroperatif ortalama kan kaybı 123±47 ml olarak hesaplanmıştır. Laparoskopik cerrahiyi tolere edemeyen bir hastada median lobun enükleasyonu için açık cerrahiye geçilmiştir. Bir hastada peroperatif üretra hasarı oluşmuş ve bu durum primer laparoskopik yöntemle onarılmıştır. Postoperatif 6. hafta kontrolünde tüm hastalarda erektil fonksiyonun ve ejakülasyonun korunduğu tespit edilmiştir.

SONUÇ: Ejakülasyon koruyucu tedavi beklentisi yüksek olan, seçilmiş BPH hastalarında, laparoskopik üretra koruyucu basit prostatektomi etkin ve güvenli bir yöntemdir. Sınırlı örneklem sayısı nedeniyle çok merkezli kontrollü çalışmalarla tespitlerin genelleştirilmesi gerekmektedir.

Anahtar Kelimeler: Laparoskopik basit prostatektomi, Üretra koruyucu cerrahi,Benign prostat hiperplazisi (BPH),Ejakülasyon korunması,Alt üriner sistem semptomları (AÜSS), Madigan Prostatektomi

Laparoscopic urethra-sparing simple prostatectomy: initial clinical experience in preservation of retrograde ejaculation and lower urinary tract symptoms

Necmi Bayraktar, Ferhat Eren, Ahmet Bindayı
Burhan Nalbantoğlu State Hospital, Department of Urology

OBJECTIVE: Initially described by Madigan in 1990, urethra-sparing simple prostatectomy can now be performed utilizing laparoscopic and robotic approaches. However, there is limited literature on the application of this surgical technique. Compared to current endoscopic treatments for benign prostatic hyperplasia (BPH), urethra-sparing prostatectomy may offer advantages in selected patients, including preservation of antegrade ejaculation, fewer postoperative lower urinary tract symptoms (LUTS), and a shorter recovery period. This study aims to evaluate the effects of urethral preservation during laparoscopic simple prostatectomy on ejaculation and postoperative LUTS, while sharing our initial clinical experiences.

MATERIALS-METHODS: Between 2023 and 2024, extraperitoneal laparoscopic urethra-sparing simple prostatectomy was performed by a single surgeon on nine sexually active patients. All patients were informed of alternative treatment options preoperatively and the choice of surgical technique was left to the patients. Pre- and postoperative prostate size, changes in the International Prostate Symptom Score (IPSS), and differences in maximum urine flow rate (Qmax) were compared. Additionally, operative time, catheterization duration, blood loss, hospitalization time, and complications were recorded. At six weeks postoperatively, patients were called for follow-up to assess functional outcomes and ejaculation preservation.

RESULTS: The mean age of the patients was 58.7±7.2 years, with an average operative time of 133±27 minutes. Three patients were catheterized preoperatively because of recurrent retention. The mean preoperative prostate volume was 103.3±18.4 cc, which decreased to 44.6±8 cc postoperatively ($p<0.01$). Two-way 22 Fr Foley catheter was used in eight patients, while a three-way catheter was employed in one patient. None of the patients required postoperative continuous bladder irrigation. Catheters were removed within 24 hours in seven patients, after 48 hours in one patient, and after five days in one patient. The mean preoperative IPSS was 24.4 (range 19–30), which improved to 6.5 (range 3–10) postoperatively ($p<0.01$). The mean preoperative Qmax of six patients was 11.7 (range 8–12) ml/s, which increased to 24.7 (range 17–33) ml/s postoperatively ($p<0.01$). No patient required blood transfusion during or after surgery, with the mean intraoperative blood loss recorded as 123±47 ml. One patient, who could not tolerate laparoscopic surgery, underwent open surgery for enucleation of the median lobe. Urethral injury occurred in one patient, which was repaired via primary laparoscopic technique. At the six-week follow-up, all patients were found to have preserved erectile function and ejaculation.

CONCLUSION: According to our initial findings, laparoscopic urethra-sparing simple prostatectomy is an effective and safe procedure in selected BPH patients with high expectations for ejaculation preservation. Due to the limited sample size, further multicenter controlled studies are required to generalize these findings.

Keywords: Laparoscopic simple prostatectomy, Urethra-sparing surgery, Benign prostatic hyperplasia (BPH), Ejaculation preservation, Lower urinary tract symptoms (LUTS), Madigan Prostatectomy

SS-089

Transperineal ve Transrektal Prostat Biyopsisi: Radikal Prostatektomide Patolojik Bulguların Karşılaştırmalı İncelemesi

Tuncel Uzel, Mustafa Işıkdoğan, Erdem Öztürk
Sağlık Bilimleri Üniversitesi Dr.Abdurrahman Yurtaslan Ankara Onkoloji Eğitim ve Araştırma Hastanesi

AMAÇ: İlk prostat biyopsi (Bx) yöntemi 1989 yılında transrektal ultrason eşliğinde (TRUS) tanımlandığından beri prostat kanseri tanısında biyopsi altın standart konumdadır. 2000'lerin başında transperineal (TP) yaklaşım tanımlandı ancak yaygınlaşması ancak günümüzde mümkün olabildi. Rektal sahanın kirli olmasından dolayı TP Bx enfektif komplikasyonlar açısından belirgin üstünlüğünü ortaya koyabilmiş durumda. Periferal zon'dan gelişen prostat kanserinin tanısında TP yaklaşımın preiferal zon örneklemede daha başarılı olduğu fark edilse de 1989'dan bu yana olan tecrübe ve veri havuzu nedeniyle henüz kanser saptamada TP Bx üstünlüğü ele alabilmiş değil. Biz de bu duruma katkı sağlayabilmek adına kliniğimizde bir süredir uyguladığımız TP Bx'in geleneksel yöntemimiz TRUS Bx'e göre Radikal Prostatektomi (RP) patoloji preparatlarındaki patoloji artışlarını kıyaslamayı amaçladık.

METOD: Eylül 2023 ile Eylül 2024 arasında TP Bx ile Prostat Kanseri (PCA) tanısı koyduğumuz ve RP yaptığımız hastalar ile bir önceki yıl aynı haftada opere olmuş ancak tanısı TRUS Bx ile konmuş hastaları match-pair analiz ile eşleştirdik. İki grup arasındaki patolojik artış ve diğer verileri karşılaştırdık.

BULGULAR: Hastların yaş, prostat spesifik antijen (PSA), prostat hacimleri, PSA Dansisiteleri (PSAD), biyopsi ve RP patolojileri arasında fark saptanmadı. Biyopsi artışına baktığımızda ise TP Bx grubunda %43.8 artış olurken TRUS Bx grubunda %31.3'lük bir artış oldu (p:0.465). Bulgular Tablo 1'de gösterilmiştir. Ayrıca TP Bx grubunda 2, TRUS Bx grubunda ise 3 hastada patolojik düşüş oldu.

TARTIŞMA: Her ne kadar istatiksel anlamlılık sağlanamamış olsa da TP Bx grubundaki patolojik artış oranı daha fazlaydı. Bu artış yine istatistiksel olarak anlamlılık sağlanamamasına rağmen daha düşük PSA ve PSAD'li grup olan TP Bx lehine bir artıştı.

Anahtar Kelimeler: Patolojik Artış, Prostat, Transperineal Prostat Biyopsisi, Transrektal Prostat Biyopsisi

Transperineal vs. Transrectal Prostate Biopsy: A Comparative Study of Pathological Findings in Radical Prostatectomy

Tuncel Uzel, Mustafa Işıkdoğan, Erdem Öztürk
University of Health Sciences Dr.Abdurrahman Yurtaslan Ankara Oncology Training and Research Hospital

OBJECTIVE: Since the introduction of the first prostate biopsy (Bx) method guided by transrectal ultrasound (TRUS) in 1989, biopsy has been the gold standard for prostate cancer diagnosis. The transperineal (TP) approach was described in the early 2000s, but its widespread adoption has only become possible recently. Due to the contamination risk associated with the rectal area, TP Bx has shown a significant advantage in terms of infectious complications. Although the TP approach has been recognized as more successful in sampling from the peripheral zone for diagnosing prostate cancer originating in the peripheral zone, the superiority of TP Bx in cancer detection has not been established due to the extensive experience and data pool accumulated since 1989. To contribute to this issue, we aimed to compare the pathological findings in radical prostatectomy (RP) specimens between TP Bx, which we have recently implemented in our clinic, and our traditional TRUS Bx method.

METHOD: We matched patients diagnosed with prostate cancer (PCA) via TP Bx and who underwent RP between September 2023 and September 2024 with patients who underwent surgery in the same week of the previous year, whose diagnosis was made via TRUS Bx. We compared pathological increases and other data between the two groups.

RESULTS: No significant differences were found between the groups in terms of age, prostate-specific antigen (PSA), prostate volumes, PSA densities (PSAD), biopsy, and RP pathologies. When examining biopsy increases, the TP Bx group showed a 43.8% increase, while the TRUS Bx group showed a 31.3% increase (p: 0.465). Results are shown in Table 1. Additionally, there was a pathological decrease in 2 patients in the TP Bx group and 3 patients in the TRUS Bx group.

DISCUSSION: Although statistical significance was not achieved, the pathological increase rate was higher in the TP Bx group. Despite the lack of statistical significance, this increase in the TP Bx group was favorable, especially considering that the TP Bx group had lower PSA and PSAD levels.

Keywords: Patological Upgrade, Prostate, Transperineal Prostate Biopsy, Transrectal Prostate Biopsy

Tablo 1.Hastaların demografik, patolojik ve laboratuvar verileri

Table 1. Demographic, Pathological, and Laboratory Data of the Patients

Tablo 1.Hastaların demografik, patolojik ve laboratuvar verileri			
	TRUS Bx	TP Bx	p Değeri
Yaş). ortalama (SD)	64.05 ± 5.38	67 ± 5.66	0.128 β
PSA (ng/mL). ortalama (SD)	13.36 ± 11.87	8.82 ± 6.01	0.423 β
Prostat Hacmi (cc). ortalama (SD)	56.62 ± 37.81	48 ± 26.08	0.402 β
PSAD (ng/ml^2). ortalama (SD)	0.39 ± .036	0.19 ± 0.12	0.491 β
Patolojik Artış. n (%)	5 (31.3)	7 (43.8)	0.465 α
Biyopsi Patolojileri. n (%)			0.693 α
ISUP-1	5 (31.1)	6 (37.5)	
ISUP-2	6 (37.5)	6 (37.5)	
ISUP-3	1 (6.3)	0 (0)	
ISUP-4	3 (18.8)	4 (25)	
ISUP-5	1 (6.3)	0 (0)	
RRP Patolojileri. n (%)			0.871 α
ISUP-1	5 (31.1)	4 (25)	
ISUP-2	4 (25)	6 (37.5)	
ISUP-3	3 (18.9)	2 (12.5)	
ISUP-4	2 (12.5)	1 (6.2)	
ISUP-5	2 (12.5)	3 (18.8)	
α: Mann-Whitney U testi β: Pearson Ki-Kare testi			

SS-090

Radikal Prostatektomi Sonrası Pozitif Cerrahi Sınırı Olan Hastalarda Biyokimyasal Nükssüz Sağkalımı Etkileyen Faktörler

Yavuz Mert Aydın[1], Ahmet Bilgihan Şahin[2], Kadir Ömür Günseren[3], Mehmet Çağatay Çiçek[3], İsmet Yavaşcaoğlu[3]
[1]Bursa Jimer Hastanesi
[2]Bursa Uludağ Üniversitesi, Tıbbi Onkoloji Anabilimdalı, Bursa
[3]Bursa Uludağ Üniversitesi, Üroloji Anabilimdalı, Bursa

GİRİŞ-AMAÇ: Bu çalışma, radikal prostatektomi sonrası cerrahi sınırı pozitif olan hastalarda biyokimyasal nüksü etkileyen faktörleri belirlemeyi amaçlamaktadır.

GEREÇ VE YÖNTEMLER: Kliniğimizde Ocak 2011 ile Mart 2021 tarihleri arasında laparoskopik radikal prostatektomi uygulanan 204 hastanın verileri retrospektif olarak değerlendirildi. Dahil edilme kriterleri, ameliyat sonrası en az üç yıllık takip süresi ve klinik verilere tam erişim olarak kabul edildi. Biyokimyasal nükssüz sağkalım (BRFS) için bağımsız risk faktörlerini belirlemek amacıyla tek değişkenli ve çok değişkenli Cox Regresyon analizleri yapıldı. Sağkalım analizi, Kaplan-Meier ve log-rank testi kullanılarak yapıldı.

BULGULAR: Teşhis anındaki ortanca yaş 63,3 (IQR: 9,1) yıl, ameliyat öncesi prostat spesifik antijen (PSA) seviyesi 9,2 ng/ml (IQR: 7,7) ve vücut kitle indeksi (VKİ) 27,4 kg/m² idi. Hastaların 39'u (%45,3) derece grubu (GG) 1-2, 38'i (%44,2) GG3 ve 9'u (%10,5) GG 4-5 grubundaydı. Hastaların %62,8'i (N=54) patolojik T evresi (pT) 3 idi. Perinöral invazyon (PNI) 71 hastada (%82,6) ve lenfovasküler invazyon (LVI) 7 hastada (%8,1) mevcuttu. Ortanca takip süresi 74,3 ay (IQR 38,4) idi. BRFS için risk faktörlerini belirlemek amacıyla yapılan tek değişkenli Cox Regresyon analizinde, teşhis yaşı, pT ve PNI için P değerleri sırasıyla 0,191, 0,007 ve 0,099 olarak bulundu (Tablo-1). Çok değişkenli Cox Regresyon analizinde yalnızca pT'nin BRFS için bağımsız bir risk faktörü olduğu ortaya çıktı (P=0,031, HR: 3,576). Sağkalım analizi, pT2 hastalarında 5 yıllık BRFS oranının anlamlı olarak daha yüksek olduğunu gösterdi (p: 0,003).

SONUÇ: İleri pT evresi, radikal prostatektomi sonrası cerrahi sınır pozitif olan hastalarda BRFS için daha kötü sonuçlarla ilişkilidir.

Anahtar Kelimeler: Prostat Kanseri, Cerrahi sınır pozitifliği, Biyokimyasal rekürrens

Factors Affecting Biochemical Recurrence-Free Survival in Patients with Positive Surgical Margin After Radical Prostatectomy

Yavuz Mert Aydın[1], Ahmet Bilgihan Şahin[2], Kadir Ömür Günseren[3], Mehmet Çağatay Çiçek[3], İsmet Yavaşcaoğlu[3]
[1]Bursa Jimer Hospital
[2]Bursa Uludag University, Departmant of Medical Oncology, Bursa
[3]Bursa Uludag University, Departmant of Urology, Bursa

Introduction and OBJECTIVES: This study aims to determine the factors affecting biochemical recurrence in patients with surgical margin positive after radical prostatectomy.

MATERIALS-METHODS: The data of 204 patients who underwent laparoscopic radical prostatectomy in our clinic between 01.2011-03.2021 were evaluated retrospectively. The inclusion criteria were considered postoperative three years of follow-up and full access to clinical data. Univariate and multivariate Cox Regression analyses were performed to determine the independent risk factors for biochemical recurrence-free survival (BRFS). Survival analysis was performed using Kaplan-Meier and the log-rank test.

RESULTS: The median; age at diagnosis was 63.3 (IQR:9.1) years, preop prostate-specific antigen (PSA) level was 9.2 ng/ml (IQR: 7.7), and body mass index (BMI) was 27.4 kg/m2. 39 patients (45.3%) were in grade group (GG) 1-2, 38 (44,2%) patients were in GG3, and 9 (10.5%) patients were in GG 4-5. 62.8% of the patients (N=54) were pathological T stage (pT) 3. Perineural invasion (PNI) was present in 71 patients (82.6%), and LVI was present in 7 (8.1%) patients. The median follow-up time was 74.3 months (IQR 38.4). In the univariate Cox Regression analysis to determine the risk factors for BRFS, the P-values for diagnosis age, pT, and PNI were 0.191, 0.007, and 0.099, respectively (Table-1). Multivariate Cox Regression analysis revealed that only pT was an independent risk factor for BRFS (P=0.031, HR: 3.576). The survival analysis suggests that the 5-year BRFS rate was significantly higher in the pT2 patients (p: 0.003).

CONCLUSION: Advanced pT stage is associated with worse outcomes for BRFS in patients with positive surgical margins after radical prostatectomy.

Keywords: Prostate Cancer, Surgical margin positivity, Biochemical recurrence

Tablo-1: Biyokimyasal rekürrensin öngörücüleri için Cox regresyon analizi.
Table-1: Cox regression analysis for predictors of biochemical recurrence.

Factor		Univariate Analysis				Multivariate Analysis			
				%95 CI				%95 CI	
		HR	p-value	Lower	Upper	HR	p-value	Lower	Upper
BMI	*kg/m²*	0.997	0.963	0.895	1.111				
Preop. PSA level	*(ng/ml)*	0.994	0.745	0.960	1.029				
ISUP	*1*		0.394						
Grade	*2, 3*	1.761	0.193	0.751	4.132				
Group	*4, 5*	1.743	0.355	0.537	5.663				
LVI	*Negative (R) vs positive*	1.548	0.477	0.464	5.161				
Diagnosis age	*years*	0.962	**0.191**	0.908	1.020	0.962	0.28	0.903	1.025
pT	pT2 (R) vs pT3	4.398	**0.007**	1.512	12.788	3.576	**0.031**	1.125	11.371
PNI	*Negative (R) vs positive*	3.398	**0.099**	0.796	14.518	1.711	0.506	0.351	8.350

HR: Hazard ratio, Preop: Preoperative, PSA: Prostate-specific antigen, ng: Nanogram, ml: Milliliter, BMI: Body mass index, kg: Kilogram, m²: Square meter, ISUP: International Society of Urological Pathology, pT: Pathological T stage, R: Reference category, PNI: Perineural invasion, LVI: Lymphovascular invasion.

HR: Hazard ratio, Preop: Preoperative, PSA: Prostate-specific antigen, ng: Nanogram, ml: Milliliter, BMI: Body mass index, kg: Kilogram, m2: Square meter, ISUP: International Society of Urological Pathology, pT: Pathological T stage, R: Reference category, PNI: Perineural invasion, LVI: Lymphovascular invasion.

HR: Hazard ratio, Preop: Preoperative, PSA: Prostate-specific antigen, ng: Nanogram, ml: Milliliter, BMI: Body mass index, kg: Kilogram, m2: Square meter, ISUP: International Society of Urological Pathology, pT: Pathological T stage, R: Reference category, PNI: Perineural invasion, LVI: Lymphovascular invasion.

SS-091

Tıp öğrencileri arasında alt üriner sistem semptomlarının prevalansı ve etkileyen faktörler

Muharrem Baturu[1], Alper Aytekin[2], Ömer Bayrak[1], Özlem Başgut[1], Ilker Seckiner[1], Mehmet Öztürk[3], Muhammed Yalgettekin[1]
[1]Gaziantep Üniversitesi, Üroloji Ana Bilim Dalı, Gaziantep
[2]Gaziantep Üniversitesi, Genel cerrahi Ana Bilim Dalı, Gaziantep
[3]25 Aralık devlet hastanesi, Üroloji Ana Bilim Dalı, Gaziantep

AMAÇ: Alt üriner sistem semptomları (AÜSS), alt üriner sistemi etkileyen patolojileri olan bireylerde görülmektedir. Bu araştırma, stresli bir eğitim sürecinden geçen genç bir popülasyon olan tıp öğrencileri arasında AÜSS prevalansını ve etkileyen faktörleri değerlendirmeyi amaçlamıştır.

YÖNTEMLER: Birinci ile altıncı sınıf arasındaki tıp öğrencileri için 43 soruluk bir anket hazırlandı. Anketin değerlendirme araçları arasında konstipasyonu değerlendirmek için constipation scoring system (CSS), anksiyete düzeylerini değerlendirmek için generalized anxiety disorder 7-item (GAD-7) ölçeği ve AÜSS'yi sorgulamak için core lower urinary tract symptom score (CLSS) ölçeği kullanıldı. Ankette ayrıca katılımcıların beslenme alışkanlıkları, sigara içme durumları, alkollü ve kafeinli içecek tüketimleri, yaşam koşulları, yaş, cinsiyet, beden kitle indeksi (BKİ) ve eğitim düzeylerine ilişkin veriler de toplandı.

BULGULAR: Toplam 292 öğrenci anketi tamamladı, ancak 70'i eksik veya yanlış yanıtlar, önceden var olan hastalıklar veya ilaç kullanımı nedeniyle çalışmadan çıkarıldı. Nihai örneklemde median yaşı 22 olan 222 katılımcı yer aldı. Katılımcıların %46,4'ü erkek ve %53,6'sı kadın öğrencilerden oluşmaktaydı. Çalışma, öğrencilerin %74,7'sinin en sık urgency olmak üzere en az bir depolama semptomu yaşadığını ve %55,8'inin çoğunlukla mesaneyi tam olarak boşaltamama hissiyle ilişkili olan en az bir işeme semptomu yaşadığını ortaya koydu. Çok değişkenli analizlerde, kabızlık ($p<0.001$), cinsiyet ($p=0.016$), anksiyete ($p=0.027$) ve sigara kullanımı ($p=0.014$) depolama sempomları için risk faktörleri iken, artmış BKİ ($p=0.048$) ve kabızlık ($p<0.001$) ise işeme semptomları için risk faktörleri olarak bulundu.

SONUÇ: Bu çalışma, tıp öğrencileri arasında AÜSS prevalansının yüksek olduğunu vurgulamakta ve etkileyen çeşitli faktörleri tanımlamaktadır. Bu bulgular, özellikle yaşam kalitesi üzerindeki etkisi göz önüne alındığında, bu popülasyonda AÜSS ile ilgili farkındalığın ve müdahalelere duyulan ihtiyacın altını çizmektedir.

Anahtar Kelimeler: alt üriner sistem semptomları, anksiyete, kabızlık, prevalans, tıp öğrencileri

33. Ulusal Üroloji Kongresi
29 Ekim-01 Kasım 2024 Susesi Luxury Resort, Antalya

Prevalence of lower urinary tract symptoms and contributing factors among medical students

Muharrem Baturu[1], Alper Aytekin[2], Ömer Bayrak[1], Özlem Başgut[1], Ilker Seckiner[1], Mehmet Öztürk[3], Muhammed Yalgettekin[1]
[1]Department of Urology, Gaziantep University, Gaziantep, Turkey
[2]Department of General Surgery, Gaziantep University, Gaziantep, Turkey
[3]Department of Urology,25 aralık public hospital, Gaziantep, Turkey

BACKGROUND: Lower urinary tract symptoms (LUTS) are observed in individuals with pathologies affecting the lower urinary system. This survey aimed to evaluate prevalance of LUTS and contributing factors among medical students, a young population undergoing a stressful educational process.

METHODS: A 43-question survey was prepared for the first to sixth year medical students. The assessment tools of the survey included the Constipation Scoring System (CSS) to evaluate the constipation, the Generalized Anxiety Disorder 7-item (GAD-7) scale to assess anxiety levels, and the Core Lower Urinary Tract Symptom Score (CLSS) to query LUTS. The survey also collected data on dietary habits, smoking status, consumption of alcoholic and caffeinated drinks, living conditions, age, gender, body mass index (BMI), and educational level of the participants.

RESULTS: A total of 292 students completed the survey, but 70 of them were excluded due to incomplete or incorrect responses, pre-existing diseases, or medication use. The final sample included 222 participants, with a median age of 22 years. The participants consisted of male (46.4%), and female (53.6%) students. The study found that 74.7% of students experienced at least one storage symptom most commonly urgency, and 55.8% of them experienced at least one voiding symptom, most frequently associated with a feeling of incomplete bladder emptying. In multivariate analyzes, constipation ($p<0.001$), gender ($p=0.016$), anxiety ($p=0.027$) and smoking ($p=0.014$) were risk factors for storage, while increased BMI ($p=0.048$) and constipation ($p<0.001$) were risk factors for voiding symptoms.

CONCLUSION: This study highlights the high prevalence of LUTS among medical students and identifies various contributing factors. These findings underscore the need for awareness and interventions to address LUTS in this population, particularly considering its impact on quality of life.

Keywords: anxiety, constipation, lower urinary tract symptoms, medical students, prevalance

Klinik parametreler ve depolama ve işeme semptomları arasında çok değişkenli analiz

Multivariate analysis between clinical parameters and storage and voiding symptoms

Tablo 1 . Klinik parametreler ve depolama semptomları arasında çok değişkenli analiz

Parametreler	Katsayı (SE)	P-değeri
Cinsiyet		
Erkek/Kadın	1.678 (0.696)	**0.016***
Sigara		
Hayır/Evet	1.781 (0.726)	**0.014***
Alkol		
Hayır/Evet	1.016 (0.669)	0.129
Baharat		
Hayır/Evet	1.867 (1.720)	0.278
Yaş		
<22/≥32	0.186 (0.124)	0.135
Kafein		
(1;4)	0.138 (0.375)	0.712
GAD-7		
<0/≥21	-0.125 (0.056)	**0.027***
CSS		
(0;30)	15.53 (2.49)	**<.001***
Kesme Noktası (SE)	-10.56 (3.974)	0.008

*Çoklu lojistik regresyon analizi ile analiz edildi., CSS:*constipation scoring system (CSS), GAD-7:Generalized anxiety disorder -7

Tablo 2 Klinik parametreler ve işeme semptomları arasında çok değişkenli analiz

Parameterler	Katsayı (SE)	P-değeri
Sigara		
Hayır/Evet	0.067 (0.389)	0.863
BMI		
<16/≥41	-0.077 (0.039)	**0.048***
Kafein		
(1;4)	-0.009 (0.227)	0.969
GAD-7		
<0/≥21	-0.031 (0.034)	0.370
CSS		
(0;30)	4.489 (0.711)	**<.001***
Kesme noktası (SE)	0.067 (0.389)	0.863

*Çoklu lojistik regresyon analizi ile analiz edildi, CSS:*constipation scoring system (CSS), GAD-7:Generalized anxiety disorder -7, *BMI:Body mass index*

SS-092

Üriner İnkontinans Hastalarında Antikolinerjik İlaç Yükü ve Klinik Kırılganlık Arasındaki İlişki

Baki Derhem[1], Miraç Ataman[2], Ercan Yuvanç[2]
[1]Kırıkkale Üniversitesi, Tıp Fakültesi, Aile Hekimliği Anabilim Dalı, Kırıkkale
[2]Kırıkkale Üniversitesi, Tıp Fakültesi, Üroloji Anabilim Dalı, Kırıkkale

AMAÇ: Bu çalışmanın amacı, üriner inkontinansı olan hastalarda antikolinerjik ilaç yükü ile klinik kırılganlık arasındaki ilişkiyi araştırmaktır.

METOD: Bu prospektif kesitsel çalışmaya Mayıs-2024 ile Ağustos-2024 tarihleri arasında Kırıkkale Üniversitesi Tıp Fakültesi Aile Hekimliği ve Üroloji Anabilim Dallarına başvuran ≥60 yaş 197 hasta dahil edildi. Antikolinerjik yük, Antikolinerjik Yük Hesaplayıcısı (ACB) kullanılarak hesaplandı ve kırılganlık Klinik Kırılganlık Ölçeği (CFS) kullanılarak değerlendirildi. Bu hastalara 1 (çok formda) ile 9 (terminal hasta) arasında değişen bir kırılganlık puanı verildi.

BULGULAR: Çalışmamıza katılan 197 katılımcının ortalama yaşı 67,71 ± 6,85 idi ve 92'si (%46,7) kadındı. Ortalama antikolinerjik yük skoru 2.43 ± 1.77 ve CFS skoru 4.75 ± 1.05 idi. Yaş grupları, cinsiyet, medeni durum, eğitim durumu, antikolinerjik yük durumu ve CFS skoru arasında istatistiksel olarak anlamlılık vardı (sırasıyla $p<0.001$, $p=0.001$, $p=0.033$, $p<0.001$ ve $p<0.001$). Yaş grupları, cinsiyet, medeni durum, eğitim durumu ve Antikolinerjik Yük Skoru arasında da istatistiksel olarak anlamlılık vardı (sırasıyla $p=0.001$, $p=0.023$, $p=0.013$, $p=0.042$). Antikolinerjik yük ile kırılganlık arasında güçlü, pozitif ve anlamlı bir ilişki bulundu ($r=0.728$, $p<0.01$).

SONUÇ: Bu çalışmanın sonuçları, özellikle üriner inkontinansı olan yaşlı hastalara reçete edilirken antikolinerjik yükün değerlendirilmesi ve tedavi seçeneklerinin yeniden gözden geçirilmesinin yararlı olduğunu ortaya koymaktadır.

Anahtar Kelimeler: Antikolinerjik İlaç Yükü, Klinik Kırılganlık, Üriner İnkontinans

The Relationship Between Anticholinergic Drug Burden and Clinical Frailty in Patients with Urinary Incontinence

Baki Derhem[1], Miraç Ataman[2], Ercan Yuvanç[2]
[1]Department of Family Medicine, Kirikkale University of Medical Faculty, Kirikkale, Turkey
[2]Urology Department, Kirikkale University of Medical Faculty, Kirikkale, Turkey

AIMS: The aim of this study was to investigate the relationship between anticholinergic drug burden and clinical frailty in patients with urinary incontinence.

METHODS: This prospective cross-sectional study included 197 patients who were aged ≥60 years old and admitted to Family Medicine and Urology Departments of Kirikkale University Faculty Of Medicine between May-2024 and August-2024. Anticholinergic burden was calculated using the Anticholinergic Burden (ACB) Calculator and frailty was assessed using the Clinical Frailty Scale (CFS) and these patients were assigned a frailty score ranging from 1 (very fit) to 9 (terminally ill).

RESULTS: The mean age of the 197 participants in our study was 67.71 ± 6.85 and 92 (46.7%) were female. The mean anticholinergic burden score was 2.43 ± 1.77 and CFS score was 4.75 ± 1.05. There was a statistically significance between age groups, gender, marital status, educational status, anticholinergic burden status and CFS score ($p<0.001$, $p=0.001$, $p=0.033$, $p<0.001$ and $p<0.001$ respectively). There was also a statistically significance between age groups, gender, marital status, educational status and Anticholinergic Burden Score ($p=0.001$, $p=0.023$, $p=0.013$, $p=0.042$ respectively). A strong, positive and significant relationship was found between anticholinergic burden and frailty ($r=0.728$, $p<0.01$).

CONCLUSION: The findings of this study highlighted that, It is useful to evaluate the anticholinergic burden and reconsider treatment options, particularly when prescribing to elderly patients in urinary incontinence.

Keywords: Anticholinergic Drug Burden, Clinical Frailty, Urinary Incontinence

Klinik Kırılganlık Ölçeği puanına göre demografik özelliklerin karşılaştırılması

	CFS Skoru (ortalama ± sd)	p değeri	p değeri
Yaş 60-64 yaş1 65-74 yaş2 ≥75 yaş3	4.39 ± 1.01 4.85 ± 0.94 5.39 ± 1.08	< 0.001	1-2= 0.009 1-3= < 0.001 2-3= 0.024
Cinsiyet Erkek Kadın	4.72 ± 1.01 4.78 ± 1.09	0.001	-
Sigara İçme Aktif yada eski sigara içicisi Asla	4.69 ± 1.01 5.14 ± 1.17	0.673	-
Medeni Durum Evli/partnerli Bekar/ Dul	4.69 ± 1.01 5.14 ± 1.17	0.033	-
Çalışma Durumu Çalışıyor Çalışmıyor	4.31 ± 0.94 4.78 ± 1.05	0.116	-
Eğitim Durumu İlkokul veya altı1 Ortaokul 2 Lise veya üstü 3	5.01 ± 1.02 4.64 ± 1.02 4.32 ± 0.99	< 0.001	1-2= 0.113 1-3= < 0.001 2-3= 0.209
Antikolinerjik Yük Durumu ACB=01 ACB= 1 veya 22 ACB ≥ 33	3.68 ± 0.87 4.36 ± 0.72 5.46 ± 0.84	< 0.001	1-2= < 0.001 1-3= < 0.001 2-3= < 0.001

Not: Ortalamalardaki farklılıkları değerlendirmek için ANOVA kullanıldı, ardından iki grubun karşılaştırmaları için Tukey ile Post-hoc testi yapıldı.

Comparison of demographics according to Clinical Frailty Scale score

	CFS Score (mean ± sd)	p-value	p-value
Age 60-64 years old1 65-74 years old2 ≥75 years old3	 4.39 ± 1.01 4.85 ± 0.94 5.39 ± 1.08	< 0.001	 1-2= 0.009 1-3= < 0.001 2-3= 0.024
Gender Male Female	 4.72 ± 1.01 4.78 ± 1.09	0.001	-
Smoking Active or ex-smoker Never	 4.69 ± 1.01 5.14 ± 1.17	0.673	-
Marital Status Married/with partner Single/ Widowed	 4.69 ± 1.01 5.14 ± 1.17	0.033	-
Working Status Employed Not employed	 4.31 ± 0.94 4.78 ± 1.05	0.116	-
Educational Status Primary School or below1 Middle School2 High School or above3	 5.01 ± 1.02 4.64 ± 1.02 4.32 ± 0.99	< 0.001	 1-2= 0.113 1-3= < 0.001 2-3= 0.209
Anticholinergic Burden Status ACB=01 ACB= 1 or 22 ACB ≥ 33	 3.68 ± 0.87 4.36 ± 0.72 5.46 ± 0.84	< 0.001	 1-2= < 0.001 1-3= < 0.001 2-3= < 0.001

Note: ANOVA was used to assess differences in means, then Post-hoc test with Tukey was performed for two groups' comparisons.

SS-093

Nörojenik alt üriner sistem disfonksiyonunda Onabotulinum A toksininin tedavi etkinliği için öngörücü ürodinamik parametreler

Muharrem Baturu, Ömer Bayrak, Yusuf Yaşar, Özlem Başgut, İlker Seckiner, Hüseyin Kalkan
Gaziantep Üniversitesi, Üroloji Ana Bilim Dalı, Gaziantep

Nörojenik alt üriner sistem disfonksiyonunda Onabotulinum A toksininin tedavi etkinliği için öngörücü ürodinamik parametreler

AMAÇ: Bu çalışmada nörojenik alt üriner sistem disfonksiyonu (NAÜSD) olan hastalarda onabotulinumtoksin A'nın (onaBoNT-A) tedavi etkinliğini öngören ürodinamik parametreleri değerlendirmek amaçlandı.

YÖNTEMLER: Eylül 2013 ile Eylül 2023 tarihleri arasında Gaziantep Üniversitesi Tıp Fakültesi Üroloji Anabilim Dalı'nda 200 IU onaBont-A enjeksiyonu uygulanan NAÜSD olan hastalar çalışmaya dahil edildi. Sistometrik kapasite, detrusor basıncı (Pdet) ve kompliyans, detrusor kaçırma noktası basıncı (DKNB), fazik veya terminal nörojenik aşırı aktivite dahil olmak üzere ürodinamik parametreler değerlendirildi. Ayrıca, bu parametrelerin birbiri ile ve tedavi sonuçlarıyla ilişkisi değerlendirildi.

BULGULAR: 376 hastanın verileri retrospektif olarak analiz edildi ve dahil edilme kriterlerini karşılayan 74 hasta değerlendirildi. Altmış altı (%89) hasta onaBoNT-A tedavisinden fayda gördü.Tedaviye yanıt veren ve vermeyen hastalar arasında yaş veya cinsiyet açısından anlamlı bir fark gözlenmedi (sırasıyla p=0.431, p=0.808). Günlük değiştirilen ped sayısı ile ürodinamik kapasite arasında negatif bir korelasyon gözlendi (p=0.024, r=-0.277).OnaBoNT-A'nın tedavi etkinliği süresi ile maksimum detrusor basıncı (Pdetmax) arasında pozitif bir korelasyon(p=0.018, r=0.291) bulunurken, mesane kompliyansı ile negatif bir korelasyon kaydedildi (p=0.035, r=-0.260). Ürodinamik etkinliğin günlük değiştirilen ped sayısı ile korelasyonunu gösteren ek bir gösterge tanımlanmadı.

SONUÇ: OnaBoNT-A enjeksiyonları NAÜSD'yi etkili bir şekilde yönetmektedir ve sistometrik kapasite tedavi yanıtının potansiyel bir göstergesidir. Diğer ürodinamik parametreler sınırlı prediktif değer gösterdi. Daha düşük sistometrik kapasiteye sahip hastalar, tedaviyi takiben kullanılan ped sayısını azaltmada daha fazla iyileşme deneyimledi. Yüksek detrusor basıncı ve düşük mesane kompliyansı, tedaviden faydalanımın daha uzun süre devam etmesiyle ilişkilendirildi.

Anahtar Kelimeler: Onabotulinumtoxin A; Nörojenik alt üriner sistem disfonksiyonu; Ürodinami.

Anahtar Kelimeler: Nörojenik alt üriner sistem disfonksiyonu,Onabotulinumtoxin A,Ürodinami

Grup 1'in alt grupları için çoklu regresyon analizi sonuçları

		ΔPed Fark	Kapasite (ml)	NDAAV (ml)	P_{vesmax} (cmH_2O)	P_{detmax} (cmH_2O)	Kompliyans (ml/ cmH_2O)	DKNH (ml)
Aylar içinde onaBoNT-A'nın tedavi etkinliği	**r**	**0.270***	-0.130	-0.007	0.151	**0,291***	**-0.260***	0,035
	p	**0.028**	0.300	0.956	0.225	**0.018**	**0.035**	0.877
	n	66	66	60	66	66	66	22
Günlük ped kullanım sıklığındaki değişiklikler	**r**	1.000	**-0.277***	0.075	-0.033	-0.073	-0.104	0.088
	p	.	**0.024**	0.567	0.793	0.559	0.404	0.697
	n	66	66	60	66	66	66	22

Tablo 1: Grup 1'in alt grupları için çoklu regresyon analizi sonuçları

* İstatiksel anlamlılık düzeyi:p<0,05,Spearman'ın korelasyon analizi

ml: mililitre, DKNB: detrusör kaçırma noktası basıncı, P_{detmax}: maksimum detrusör basınç, P_{vesmax}: maksimum vesikal basınç, NDAA: nörojenik detrusör aşırı aktivitesi, DKNH: detrusör kaçırma noktası hacmi, NDAAV: ilk NDAA sırasındaki mesane hacmi, ΔPed farkı: gruplar arasındaki günlük ped kullanım sıklığındaki değişiklikler

Tedaviden fayda gören hastalar grup 1 ,tedaviden fayda görmeyen hastalar grup 2

SS-094

İnterstisyel sistit hastalığında x-kromozomu inaktivasyonunun rolünün araştırılması

Rıdvan Polat[1], Selçuk İçer[1], Burhan Coşkun[1], Sımpel Pantır Retzep[2], Yavuz Onur Danacıoğlu[3], Hakan Polat[3], Tuncay Toprak[4], Mehmet Gökhan Çulha[5], Muhammet Murat Dinçer[6], Ahmet Karakeçi[7], Yunus Çolakoğlu[8], Elif Uz Yıldırım[2]
[1]Bursa Uludağ Üniversitesi, Tıp Fakültesi, Üroloji ABD, Bursa
[2]Bursa Uludağ Üniversitesi, Fen Bilimleri Enstitüsü, Moleküler Biyoloji ve Genetik ABD, Bursa
[3]İstanbul Bakırköy Dr. Sadi Konuk Eğitim Araştırma Hastanesi, Üroloji Kliniği, İstanbul
[4]Fatih Sultan Mehmet Eğitim Araştırma Hastanesi, Üroloji Kliniği, İstanbul
[5]Okmeydanı Eğitim Araştırma Hastanesi, Üroloji Kliniği, İstanbul
[6]Sağlık Bilimleri Üniversitesi, Bağcılar Eğitim Araştırma Hastanesi, Üroloji Kliniği, İstanbul
[7]Fırat Üniversitesi, Tıp Fakültesi, Üroloji ABD, Elazığ
[8]İstanbul Başakşehir Çam ve Sakura Şehir Hastanesi, Üroloji Kliniği, İstanbul

AMAÇ: İnterstisyel Sistit (Ağrılı Mesane Sendromu) patofizyolojisi tam olarak çözümlenememiş, kadınlarda sık rastlanması ile karakterize otoinflamatuar bir hastalıktır. Fizyolojik çalışmalar, mesanedeki epitel tabakada bulunan glikozaminoglikan (GAG) tabakasındaki hasarları takiben hastalarda mesanenin dolması aşamasında ağrı, basınç, rahatsızlığın yanı sıra idrara sık çıkma şikayetleri ile kendini göstermektedir. Histolojik olarak Hunner lezyonlu ve lezyonsuz olarak iki tipi bulunmakta olup bu lezyonlar sistoskopik incelemelerde ürotelyumun iç yüzeyinde kılcal damarların sıklığı ile saptanmaktadır ve hastaların yaklaşık %20'sinde gözlemlendiği raporlarda bildirilmiştir. Etiyolojisi ile ilgili kesin bilgi bulunmamakla birlikte epiteliyal disfonksiyon, otoimmünite, genetik, mast hücre aktivasyonu ya da nörolojik faktörlerin etkisi ağırlıklı olarak kabul görmektedir. Kadınlarda hastalığın daha fazla gözlenmesi ile ilgili hipotezler içinde hormonal faktörler veya gebelik kadar X kromozomu inaktivasyonundaki bozulma da üzerinde düşünülmesi gereken bir hipotezdir. Memelilerdeki X kromozomu dişilerde iki, erkeklerde tek adet bulunması ve bu kromozom üzerinde yaklaşık 2000'den fazla protein kodlayan genin tanımlanması ile birlikte bu kromozomdan ifade edilen ürünlerin dozajının her iki cinsiyet arasında ayarlanması için her hücredeki X kromozomlarından birinin kendini susturduğu bilinmektedir. Normal kadınlarda doku bazında bakıldığı zaman bu mekanizmada kromozomların hani ebeveynden geldiği dikkate alınarak hücrelerin %50'sinde anneden gelende, diğer %50'sinde ise babadan gelen X kromozomun inaktive edildiği gözlenmiştir. Bu çalışmamızdaki hipotezimiz eğer kadınlarda bu hastalık daha sık rastlanıyorsa, bunun sebeplerinden biri de X kromozomu üzerinde bulunan ve inaktivasyon mekanizmasındaki bozulma sonucu kendi antijenlerinin timusda tanıtımı sırasındaki eksiklikten kaynaklanan otoimmün/otoinflamatuar mekanizmanın aktif hale gelmesidir.

GEREÇ – YÖNTEM: Çalışmamız kapsamında 70 vaka ve 86 sağlıklı gönüllüden alınan periferik kandan total DNA izolasyonunu takiben HUMARA testi kullanılarak X kromozomu inaktivasyonu seviyeleri belirlenmiştir.

BULGULAR: Bu çalışma sonucunda hastalarda sapma (%80'in üzerinde) %7.4 iken sağlıklılarda bu oran %7.6 olarak tespit edilmiştir. İstatistik analizi sonucu Yate's correction kullanılarak $\chi 2$ testi ile analiz edilmesinin ardından Fisher Exact test kullanılarak odds ratio (olasılık oranı) oranları %95 CI aralığında hesaplanmıştır. (P= 0.97, odds ratio: 0.98, %95 CI: 0.23 - 4.14)

SONUÇ: Bu bulgular ışığında X kromozomu inaktivasyonundaki sapmanın interstisyel sistit hastalığı ile ilişkilendirmede yeterli olmadığı, sağlıklı ve hasta grubu arasında X kromozomu inaktivasyonundaki sapmanın farklılık göstermediğini göstermiş bulunuyoruz.

Anahtar Kelimeler: İnterstisyel sistit, Ağrılı Mesane Sendromu, X-kromozom, Hunner lezyonu,

Investigation of the role of x-chromosome inactivation in interstitial cystitis

Rıdvan Polat[1], Selçuk İçer[1], Burhan Coşkun[1], Sımpel Pantır Retzep[2], Yavuz Onur Danacıoğlu[3], Hakan Polat[3], Tuncay Toprak[4], Mehmet Gökhan Çulha[5], Muhammet Murat Dinçer[6], Ahmet Karakeçi[7], Yunus Çolakoğlu[8], Elif Uz Yıldırım[2]
[1]Bursa Uludag University, Faculty of Medicine, Department of Urology, Bursa
[2]Bursa Uludag University, Institute of Science and Technology, Department of Molecular Biology and Genetics, Bursa
[3]Department of Urology, Istanbul Bakirkoy Dr. Sadi Konuk Training and Research Hospital, Istanbul, Turkey
[4]Department of Urology, Fatih Sultan Mehmet Training and Research Hospital, Istanbul
[5]Okmeydanı Training and Research Hospital, Department of Urology, Istanbul
[6]Department of Urology, Health Sciences University, Bağcılar Training and Research Hospital, Istanbul, Turkey
[7]Firat University, Faculty of Medicine, Department of Urology, Elazig
[8]Department of Urology, Istanbul Başakşehir Çam ve Sakura City Hospital, Istanbul, Turkey

BACKGROUND: Interstitial Cystitis (Painful Bladder Syndrome) is an autoinflammatory disease with an incompletely analysed pathophysiology and characterised by a high prevalence in women. Physiological studies show that following damage to the glycosaminoglycan (GAG) layer in the epithelial layer in the bladder, patients complain of pain, pressure, discomfort and frequent urination during the filling of the bladder. Histologically, there are two types with and without Hunner lesions. These lesions are detected by the frequency of capillaries on the inner surface of the urothelium in cystoscopic examinations and have been reported to be observed in approximately 20% of patients. Although there is no definite information about the etiology, epithelial dysfunction, autoimmunity, genetics, mast cell activation or neurological factors are predominantly accepted. Among the hypotheses related to the higher incidence of the disease in women, impairment in X chromosome inactivation is a hypothesis that should be considered as well as hormonal factors or pregnancy. Since the X chromosome in mammals has two X chromosomes in females and one in males and more than 2000 protein coding genes have been identified on this chromosome, it is known that one of the X chromosomes in each cell silences itself in order to adjust the dosage of the products expressed from this chromosome between both sexes. In normal women, it was observed that 50% of the cells were inactivated in the maternal X chromosome and the other 50% were inactivated in the paternal X chromosome, taking into account the parental origin of the chromosomes in this mechanism. Our hypothesis in this study is that if this disease is more common in women, one of the reasons for this is the activation of the autoimmune/autoinflammatory mechanism on the X chromosome, which arises from the deficiency in the promotion of its own antigens in the thymus as a result of the disruption in the inactivation mechanism.

METHODS: Within the scope of our study, X chromosome inactivation levels were determined using the HUMARA test following total DNA isolation from peripheral blood obtained from 70 cases and 86 healthy volunteers.

RESULTS: As a result of this study, deviation (over 80%) was 7.4% in patients and 7.6% in healthy subjects. The results of the statistical analysis were analysed with the $\chi 2$ test using Yate's correction and then odds ratios were calculated using the Fisher Exact test within the 95% CI range (P= 0.97, odds ratio: 0.98, 95% CI: 0.23 - 4.14)

CONCLUSION: In the light of these findings, we have shown that the deviation in X chromosome inactivation is not sufficient to associate with interstitial cystitis disease and that the deviation in X chromosome inactivation does not differ between the healthy and patient groups.

Keywords: Interstitial cystitis, Painful Bladder Syndrome, X-chromosome, Hunner lesion,

SS-095

Rekürren Üriner Sistem Enfeksiyonu olan Hastalarda Cranberry, Kırmızı Kantaron, Quercetin ve Sudan Bamyası Ekstresi Karışımının Koruyucu Etkinliği ve Güvenilirliği

Mehmet Gökhan Gökhan Çulha, Mustafa Erkoç, Muammer Bozkurt, Levent Özcan, Emre Can Polat, Alper Ötünçtemur
Sağlık Bilimleri Üniversitesi, Prof. Dr. Cemil Taşcıoğlu Şehir Hastanesi, Üroloji Kliniği, İstanbul

GİRİŞ: Rekürren üriner sistem enfeksiyonu (rÜSE) hastaların hayatını negatif yönde etkileyen bir rahatsızlıktır. Bu çalışmanın amacı rÜSE'li hastalarda oral olarak kullanılan cranberry, kırmızı kantaron, quercetin ve sudan bamyası ekstresi karışımının koruyucu etkinliğinin ve güvenilirliğini değerlendirmektir.

METOD: Nisan-Eylül 2024 tarihleri arasında rÜSE nedeniyle tarafımıza başvuran hastaların kayıtları geriye yönelik olarak incelendi. Hastaların değerlendirilmesinde tam idrar analizi, idrar kültürü, VAS skoru kullanıldı. Hastalara günde 2 kez cranberry 250 mg, quercetin 500 mg, kırmızı kantaron ekstresi 20 mg ve sudan bamyası ekstresi 100 mg'dan oluşan bir kapsül karışım olarak verildi (Menneken, Silver Shell, Türkiye). Hastaların 1 ay sonra idrar analizi, idrar kültürü sonuçları tekrar değerlendirildi. VAS skoru tekrar soruldu.

BULGULAR: Çalışmaya toplam 67 hasta dahil edildi. Hastaların yaş ortalaması 55,36±13,26 (37-74) idi. Hastaların şikayet süresi 58,50±28,55 aydı. İdrar analizi lökosit ortalaması 83,71±19,11 idi. Hastaların 28'inde ilk başvuru anında idrar kültüründe pozitiflik saptandı ve antibiyograma uygun antibiyoterapi sonrası tedavi verildi (%41,79). VAS skoru ortalaması 7,36±1.51 olarak saptandı. Hastaların 1 aylık Menneken tedavisi sonrası lökosit sayısı ortalaması 38,42±19,11, VAS skoru ortalaması 3,32±2,21 olarak saptandı ve istatistiksel olarak anlamlı azalmalar gözlendi ($p<0,001$). Tedavi sonrası 1. ay 13 hastanın (%19,40) idrar kültüründe üreme saptanı ve tedavi öncesine göre istatistiksel anlamlı azalma izlendi ($p<0,001$). Toplam 4 hastada cilt döküntüsü görüldü. Bir hasta tedavi sonrası kilo aldığını beyan ederek tedaviyi bırakmak istedi. Toplam 52 hasta (%77,61) tedaviden olumlu yanıt gördüğünü ve tedaviye devam etmek istediğini bildirdi.

SONUÇ: rÜSE'li hastalarda kullanılan cranberry, kırmızı kantaron, quercetin ve sudan bamyası ekstresi karışımı ÜSE profilaksisi için etkin ve güvenilir bir tedavidir. Uzun dönem etkilerinin değerlendirilmesi için daha geniş hasta sayısında prospektif çalışmalara ihtiyaç duyulmaktadır.

Anahtar Kelimeler: rekürren, enfeksiyon, cranberry, kırmızı kantaron, quercetin, sudan bamyası ekstresi

Preventive Efficacy and Safety of a Mixture of Cranberry, Red Centaury, Quercetin and Sudan Okra Extract in Patients with Recurrent Urinary Tract Infection

Mehmet Gökhan Gökhan Çulha, Mustafa Erkoç, Muammer Bozkurt, Levent Özcan, Emre Can Polat, Alper Ötünçtemur
Department of Urology, University of Health Sciences, Prof. Dr. Cemil Tascioglu City Hospital, Istanbul, Türkiye

INTRODUCTION: Recurrent urinary tract infection (rUTI) is a disorder that negatively affects the lives of patients. The aim of this study was to evaluate the preventive efficacy and safety of a mixture of cranberry, red centaury, quercetin and sudan okra extract used orally in patients with rUTI.

METHOD: The records of patients who applied to us due to rUTI between April and September 2024 were retrospectively reviewed. Complete urine analysis, urine culture and VAS score were used in the evaluation of the patients. The patients were given a capsule mixture consisting of cranberry 250 mg, quercetin 500 mg, red centaury extract 20 mg and sudan okra extract 100 mg twice a day (Menneken, Silver Shell, Turkey). The patients' urine analysis and urine culture results were re-evaluated after 1 month. The VAS score was asked again.

RESULTS: A total of 67 patients were included in the study. The mean age of the patients was 55.36±13.26 (37-74). The duration of the patients' complaints was 58.50±28.55 months. The mean leukocyte count in the urine analysis was 83.71±19.11. In 28 of the patients, positive urine culture was detected at the time of first application and treatment was given after antibiotic therapy appropriate to the antibiogram (41.79%). The mean VAS score was determined as 7.36±1.51. After 1 month of Menneken treatment, the mean leukocyte count of the patients was determined as 38.42±19.11 and the mean VAS score was determined as 3.32±2.21, and statistically significant decreases were observed ($p<0.001$). In the first month after treatment, 13 patients (19.40%) had positive urine cultures and a statistically significant decrease compared to pre-treatment ($p<0.001$). A total of 4 patients had skin rash. One patient stated that he gained weight after treatment and wanted to stop treatment. A total of 52 patients (77.61%) reported that they had a positive response to treatment and wanted to continue treatment.

CONCLUSION: The mixture of cranberry, red centaury, quercetin and sudan okra extract used in patients with rUTI is an effective and reliable treatment for UTI prophylaxis. Prospective studies with a larger number of patients are needed to evaluate its long-term effects.

Keywords: recurrent, infection, cranberry, red centaury, quercetin, sudan okra extract

SS-096

Üroloji uzmanlık eğitiminde BPH cerrahi tedavisi: güncel durum ve uzmanlık öğrencilerinin beklentileri: Türk Üroloji Akademisi ve Türkiye ESRU çalışması

Mehmet Özalevli[1], Emin Gürtan[2], Berk Bulut[1], Kadir Eryılmaz[3], Fatih Yıldırım[4], Ertürk Altun[5], Taner Hacıosmanoğlu[6], Serdar Başboğa[7], Taylan Oksay[3]
[1]Sağlık Bilimleri Üniversitesi, Gaziosmanpaşa Eğitim ve Araştırma Hastanesi, Üroloji Kliniği, İstanbul
[2]Bayburt Devlet Hastanesi, Bayburt
[3]Süleyman Demirel Üniversitesi Tıp Fakültesi, Üroloji Anabilim Dalı, Isparta
[4]Sağlık Bilimleri Üniversitesi, Trabzon Kanuni Eğitim ve Araştırma Hastanesi, Üroloji Kliniği, Trabzon
[5]Giresun Üniversitesi Eğitim ve Araştırma Hastanesi, Üroloji Kliniği, Giresun
[6]Gaziantep Şehitkamil Devlet Hastanesi, Gaziantep
[7]Yüksekova Devlet Hastanesi, Hakkari

AMAÇ: Benign prostat hiperplazisi (BPH) cerrahi tedavisi, üroloji uzmanlık eğitiminde önemli bir yer teşkil etmektedir. BPH cerrahi tedavisi, teknolojideki gelişmelerle zaman içerisinde açık prostatektomiden minimal invaziv yöntemlere doğru evrilmiştir. Minimal invaziv yöntemlerin alet bağımlı olması ve üroloji uzmanlık eğitim kliniklerinin bu aletlere ulaşım imkanlarında farklılık olması, üroloji uzmanlık eğitiminde ülke genelinde heterojenitelere neden olabilir. Bu çalışmada; üroloji uzmanlık öğrencilerinin, BPH cerrahi tedavisindeki güncel durumu ve bu tedaviyle ilgili beklentilerinin tespit edilmesi amaçlandı.

YÖNTEM: Türk Üroloji Derneği ortak iletişim ağı üzerinden 64 soruluk web tabanlı anket oluşturuldu. Anket çalışmasına Türkiye'de üroloji uzmanlık eğitimi öğrencileri dahil edildi. Etik kurul onayı ardından Kasım 2023-Aralık 2023 arasında yanıtlar toplandı. Ankette yer alan 5 soruyla demografik bilgiler, 5 soruyla merkez özellikleri ve merkezlerin teknik imkanları, 51 soruyla uzmanlık öğrencilerinin eğitimini aldığı BPH cerrahi tedavi yöntemleri, 3 soruyla uzmanlık öğrencilerinin yetkinlikleri ve beklentileri dörtlü Likert ölçeği ile değerlendirildi.

BULGULAR: 100 eğitim kliniğindeki 627 öğrenciden 265'i ankete katıldı. Zorunlu doldurulması gereken alanları doldurmayan 37 kişi çalışma dışı bırakıldı. Yanıtları değerlendirmeye alınan 227 kişinin %25'i 1. yıl (n:57), %20'si 2. yıl (n:46), %14'ü 3. yıl (n:31), %15'i 4. yıl (n:34), %26'sı 5. yıl (n:59) uzmanlık öğrencisiydi; %66.5'i eğitim ve araştırma hastanesinde (n:151), %33.5'i üniversite hastanesinde (n:76); %78.8'i büyükşehirde (n:178) eğitim görüyordu. Kliniklerde bulunan ortalama eğitmen sayısı 6.71'di. Kliniklerde gerçekleştirilen BPH cerrahi girişimi sayısı ayda ortalama 52'ydi. Katılımcıların %42.3'ünün (n:96) bulunduğu merkezde prostatın transüretral enükleasyonu (HoLEP, B-TUEP, ThuLEP'den herhangi biri) gerçekleştiriliyordu. Bulunduğu merkezde enükleasyon cerrahisi gerçekleşen katılımcılar merkez tipine göre karşılaştırıldığında; katılımcıların %55.2'si eğitim ve araştırma hastanesindendi ($p = 0.003$). Transüretral rezeksiyondan sonra klinik kullanıma giren HoLEP, B-TUEP, ThuLEP, Rezum, B-TUVP, aquablasyon, PUL gibi yöntemlerden herhangi birinin gerçekleştirilme oranı %44.1 idi. TUR-P %100, TUİP %71.4 ve açık prostatektomi %100 oranlarında gerçekleştiriliyordu. Uzmanlık eğitiminin sonunda, katılımcıların %96.2'si TUR-P'yi, %29'u transüretral enükleasyonu, %91.8'i açık prostatektomiyi primer uygulamaktaydı. Kendini yetkin hissetme yüzdeleri TUR-P'de %65, transüretral enükleasyonda %8.82, açık prostatektomide %52.5'ti ve bu cerrahi yöntemlerle ilgili daha fazla eğitim almayı isteme oranları TUR-P'de %26.4, transüretral enükleasyonda %92.9, açık prostatektomide %30 olarak bulundu. Katılımcıların transüretral enükleasyon cerrahisindeki yetkinlikleri, aylık ortalama BPH cerrahi girişim sayısına göre karşılaştırıldı, yetkin hissedenlerin %83.3'ü, ortalama vaka sayısının üzerindeki merkezlerde eğitim görüyorlardı ($p= 0.024$). Katılımcıların yetkinlikleri eğitim yılına göre karşılaştırıldı, eğitim yılının ikinci yarısında olanların %87.9'u TUR-P'de ($p < 0.001$), %75'i transüretral enükleasyon cerrahilerinde ($p = 0.372$), %87.7'si açık prostatektomide ($p < 0.001$) kendilerini yetkin hissediyordu.

SONUÇ: Transüretral enükleasyon cerrahisinin alet bağımlı olması ve ulaşılabilirliğinin kısıtlı olması üroloji uzmanlık eğitiminde cerrahi yetkinlikte heterojeniteye neden olmaktadır. Teknik imkanlara sahip olan merkezlerde vaka yoğunluğunun yüksek olması yetkinliği arttırmıştır. Transüretral enükleasyon cerrahisinin üroloji uzmanlık eğitiminde homojenizasyonu için teknik imkanların yaygınlaşması yönünde beklentiler mevcuttur. Standardize edilmiş eğitim ve kurslara ihtiyaç vardır.

Anahtar Kelimeler: BPH, Cerrahi Tedavi, Üroloji Uzmanlık Eğitimi

BPH surgical treatment in urology residency education: current status and expectations of residents: Turkish Academy of Urology and ESRU - Turkey study

Mehmet Özalevli[1], Emin Gürtan[2], Berk Bulut[1], Kadir Eryılmaz[3], Fatih Yıldırım[4], Ertürk Altun[5], Taner Hacıosmanoğlu[6], Serdar Başboğa[7], Taylan Oksay[3]
[1]Department of Urology, Gaziosmanpaşa Training and Research Hospital, University of Health Sciences, İstanbul, Turkey
[2]Bayburt State Hospital, Bayburt, Turkey
[3]Department of Urology, Faculty of Medicine, Süleyman Demirel University, Isparta, Turkey
[4]Department of Urology, Trabzon Kanuni Training and Research Hospital, University of Health Sciences, Trabzon, Turkey
[5]Department of Urology, Giresun University Training and Research Hospital, Giresun, Turkey
[6]Gaziantep Şehitkamil State Hospital, Gaziantep, Turkey
[7]Yüksekova State Hospital, Hakkari, Turkey

OBJECTIVE: Surgical treatment of Benign Prostatic Hyperplasia (BPH) is an important aspect of urology residency education. Over time, BPH surgical treatments have evolved from open prostatectomy to minimally invasive techniques, thanks to advancements in technology. The dependency of minimally invasive methods on specialized instruments, and the varying access to these instruments across urology training clinics, may cause heterogeneity in urology residency training nationwide. This study aims to identify the current state of BPH surgical treatment and the expectations of urology residents.

METHODS: A web-based survey consisting of 64 questions was created through the Turkish Urology Association's communication network. The survey targeted urology residents in Turkey. Following ethical committee approval, responses were collected between November 2023 and December 2023. The survey included 5 questions on demographic information, 5 questions on the characteristics and technical capabilities of the clinics, 51 questions on the BPH surgical methods residents were trained in, and 3 questions assessing residents' competencies and expectations using a four-point Likert scale.

RESULTS: Out of 627 residents from 100 training clinics, 265 participated in the survey. Thirty-seven respondents who did not complete the required fields were excluded. Among the 227 valid responses, 25% were first-year residents (n=57), 20% were second-year (n=46), 14% were third-year (n=31), 15% were fourth-year (n=34), and 26% were fifth-year residents (n=59). 66.5% of the participants were residents in training and research hospitals (n=151), while 33.5% were in university hospitals (n=76). Additionally, 78.8% were training in metropolitan areas (n=178). The average number of faculty members in the clinics was 6.71. The average number of BPH surgical interventions performed monthly was 52. In the clinics where 42.3% of the participants (n=96) were based, transurethral enucleation (HoLEP, B-TUEP, or ThuLEP) was performed. When comparing participants whose centers performed enucleation surgery by center type, 55.2% were from training and research hospitals ($p = 0.003$). The proportion of clinics performing methods introduced after transurethral resection, such as HoLEP, B-TUEP, ThuLEP, Rezum, B-TUVP, aquablation, and PUL, was 44.1%. TUR-P was performed in 100% of the clinics, TUIP in 71.4%, and open prostatectomy in 100%. By the end of their residency, 96.2% of the participants primarily performed TUR-P, 29% performed transurethral enucleation, and 91.8% performed open prostatectomy. The percentages of residents feeling competent were 65% for TUR-P, 8.82% for transurethral enucleation, and 52.5% for open prostatectomy. The rates of residents wanting more training in these surgical methods were 26.4% for TUR-P, 92.9% for transurethral enucleation, and 30% for open prostatectomy. The competence in transurethral enucleation surgery was compared with the average monthly number of BPH surgeries, and 83.3% of those feeling competent were training in centers with a higher than average case load ($p = 0.024$). When comparing competencies by the year of training, 87.9% of residents in the latter half of their training felt competent in TUR-P ($p < 0.001$), 75% in transurethral enucleation ($p = 0.372$), and 87.7% in open prostatectomy ($p < 0.001$).

CONCLUSION: The dependence on specialized instruments and limited availability of transurethral enucleation surgeries contribute to heterogeneity in surgical competence among urology residents. Centers with access to these technologies and higher case volumes have shown increased competency levels. There is a need for wider dissemination of technical capabilities to standardize transurethral enucleation surgery training in urology residency programs. There is a need for standardized training and courses.

Keywords: BPH, Surgical Treatment, Urology Residency Training

SS-097

Laparoskopik Cerrahi Tecrübelerimiz

Erhan Ateş, Çağatay Özsoy, Ahmet Emre Şahin, Burak Güler
Aydın Adnan Menderes Üniversitesi, Üroloji Ana Bilim Dalı, Aydın

Bu sunumda Adnan Menderes Üniversitesi Tıp Fakültesi Üroloji Kliniği'nde 2016 – 2024 yılları arasında uyguladığımız 227 laparoskopik prosedürden elde ettiğimiz sonuçları ve tecrübelerimizi sunmayı amaçladık. Uyguladığımız laparoskopik prosedürlerin %25,99'u basit nefrektomi, %15,86' ı radikal nefrektomi, %15,86'sı parsiyel nefrektomi, %15,42 si renal kist dekortikasyonu, %10,57'si radikal prostatektomi, %5,73' ü piyeloplasti, %3,96'sı nefroüreterektomi, %3,52'si piyelolitotomi ve %3,08'i diğer cerrahi işlemlerdi. Ortalama yaş total hasta grubunda 55.86 ± 14.60 sene iken radikal nefrektomi hastalarında 62.86 ± 10.29 sene, basit nefrektomi hastalarında 51.53 ± 13.85 sene, parsiyel nefrektomi hastalarında 55.94 ± 14.91 sene ve radikal nefrektomi hastalarında 63.04 ± 6,45 sene idi. Total hasta grubunun %58,59'u erkek iken, radikal nefrektomi hastalarının %69,44' ü, basit nefrektoktomi hastalarının %47,46' sı, parsiyel nefrektomi hastalarının %58,33'ü, erkekti. Radikal nefrektomi için ortalama operasyon süresi 130.14 ± 50.05 dk iken, bu süre basit nefrektomi için 127.12 ± 46.67 dk, parsiyel nefrektomi için 137.22 ± 56.51 dk ve radikal prostatektomi için 187,08 ± 52,16 dk idi. Radikal nefrektomi uygulanan 36 hastanın 2'sinde, basit nefrektomi uygulalan 59 hastanın 2'ünde, parsiyel nefrektomi uygulanan 36 hastanın 2'sinde ve radikal nefrektomi uygulalan 24 hastanın 1'inde açık cerrahiye geçilmesi gerekti. Radikal nefrektomi, basit nefrektomi, parsiyel nefrektomi ve radikal prostatektomi cerrahilerinde hiç clavien 2 üstü komplikasyonla görülmedi. Bu cerrahilerde clavien 2 komplikasyon görülme oranları ise sırasıyla %2,78, %8,47, %2,78 ve %4,17 idi. Ortalama yatış süreleri radikal nefrektomi için 4.03 ± 1.24 gün, basit nefrektomi için 3.63 ± 2.38 gün, parsiyel nefrektomi için 4.44 ± 1.57 gün ve radikal prostatektomi için 5,08 ± 1,32 gün idi.

Ürolojinin büyük oranda minimal invaziv cerrahi prosedürlere kaydığı çağımızda laparoskopik cerrahi bir çok operasyonda açık cerrahiye tercih edilir hale gelmiştir. Düşük komplikasyon oranları ve bir çok hasta grubunda kullanılabilir olmasıyla laparoskopik cerrahinin her üroloğun öğrenmesi gereken elzem bir yöntem olduğunu düşünmekteyiz.

Anahtar Kelimeler: laparoskopi,cerrahi,deneyim,

Our Laparoscopic Surgery Experiences

Erhan Ateş, Çağatay Özsoy, Ahmet Emre Şahin, Burak Güler
Department of Urology, Aydın Adnan Menderes University, Aydın, Turkey

In this presentation, we aimed to share the results and experiences from 227 laparoscopic procedures performed at the Urology Clinic of Adnan Menderes University Faculty of Medicine between 2016 and 2024. Among the laparoscopic procedures we applied, 25.99% were simple nephrectomies, 15.86% were radical nephrectomies, 15.86% were partial nephrectomies, 15.42% were renal cyst decortications, 10.57% were radical prostatectomies, 5.73% were pyeloplasties, 3.96% were nephroureterectomies, 3.52% were pyelolithotomies, and 3.08% were other surgical procedures. The average age of the total patient group was 55.86 ± 14.60 years, while it was 62.86 ± 10.29 years for radical nephrectomy patients, 51.53 ± 13.85 years for simple nephrectomy patients, 55.94 ± 14.91 years for partial nephrectomy patients, and 63.04 ± 6.45 years for radical prostatectomy patients. While 58.59% of the total patient group were male, 69.44% of radical nephrectomy patients, 47.46% of simple nephrectomy patients, and 58.33% of partial nephrectomy patients were male. The average operation time was 130.14 ± 50.05 minutes for radical nephrectomy, 127.12 ± 46.67 minutes for simple nephrectomy, 137.22 ± 56.51 minutes for partial nephrectomy, and 187.08 ± 52.16 minutes for radical prostatectomy. Conversion to open surgery was necessary in 2 of the 36 radical nephrectomy patients, 2 of the 59 simple nephrectomy patients, 2 of the 36 partial nephrectomy patients, and 1 of the 24 radical prostatectomy patients. No Clavien grade 2 or higher complications were observed in radical nephrectomy, simple nephrectomy, partial nephrectomy, or radical prostatectomy surgeries. The rates of Clavien grade 2 complications for these surgeries were 2.78%, 8.47%, 2.78%, and 4.17%, respectively. The average hospital stay was 4.03 ± 1.24 days for radical nephrectomy, 3.63 ± 2.38 days for simple nephrectomy, 4.44 ± 1.57 days for partial nephrectomy, and 5.08 ± 1.32 days for radical prostatectomy.

In today's world, where urology has largely shifted towards minimally invasive surgical procedures, laparoscopic surgery has become the preferred option over open surgery in many operations. Given its low complication rates and applicability to many patient groups, we believe that laparoscopic surgery is an essential technique that every urologist should learn.

Keywords: laparoscopy,surgery,experience,

Toplam Veriler

N=227		
Yaş(yıl)		55.86 ± 14.60
Cinsiyet	Kadın	%41,41 (94)
	Erkek	%58,59 (133)
Operasyon tipi	Basit nefrektomi	%25,99 (59)
	Radikal nefrektomi	%15,86 (36)
	Parsiyel nefrektomi	%15,86 (36)
	Renal kist	%15,42 (35)
	Radikal prostatektomi	%10,57 (24)
	Piyeloplasti	%5,73 (13)
	Nefroüreterektomi	%3,96 (9)
	Piyelolitotomi	%3,52 (8)
	Diğer	%3,08 (7)

Veriler ortalama ± ss ve yüzde (sayı) şeklinde ifade edilmiştir.

Total Data

N=227		
Age(year)		55.86 ± 14.60
Gender	Female	%41,41 (94)
	Male	%58,59 (133)
Operation Type	Nephrectomy	%25,99 (59)
	Radical Nephrectomy	%15,86 (36)
	Partial Nephrectomy	%15,86 (36)
	Renal Cyst	%15,42 (35)
	Radical Prostatectomy	%10,57 (24)
	Pyeloplasty	%5,73 (13)
	Nephroureterectomy	%3,96 (9)
	Pyelolithotomy	%3,52 (8)
	Other	%3,08 (7)

Data are expressed as mean ± SD and percentage (number).

SS-098

5 cm ve üzeri sürrenal lezyonlarında Laparoskopik Sürrenalektomi

Khatai; Gurbanlı, Bertan Tanrıbuyurdu, Mehmet Çağatay Çiçek, Kadir Ömür Günseren, İsmet Yavaşcaoğlu
Bursa Uluağ Üniversitesi, Üroloji Ana Bilim Dalı, Bursa

AMAÇ: 5 cm ve üzeri Sürrenal lezyonlarında Laparoskopik Sürrenalektomi deneyimimizi paylaşmayı planladık.

MATERYAL-METOD: Bursa Uludağ Üniversitesi Üroloji bölümünde 2008-2024 yılları arasında yapılan toplam 397 Sürrenalektomi vakasından, Lezyon boyutu 5 cm ve üzeri olan, Laparoskopi uygulanan 113 hasta retrospektif olarak değerlendirilmiştir.

BULGULAR: Hastaların %57,5'i kadın (65), %42,5'si erkekti (48). Ortalama yaş 48,7 (23-88). Operasyon süresi ortalama 108,9 (30dk-360dk) dakika olmakla vaka süresi öğrenim eğrisinin ilk dönemlerinde yüksek olup son vakalarda oldukça kısalmıştır. Ortalama hastanede yatış süresi 4 gün (2-26) olmuş, 1 hasta postop dönemde intrakranial kanama nedenli yatış süresi uzamıştır ve hasta vefat etmiştir. Laparoskopik başlanan 1 Vakada kanama sebepli, 1 vakada hipertansiyon ve ventriküler taşikardi sebepli, 1 vakada kitlenin yerleşim yeri ve portların hareketlerini kısıtlaması sebebiyle açık cerrahiye geçilmiştir, 2 hasta komorbiteler nedenli postop dönemde yoğun bakımda takip edilmiştir. 5 hastada postop dönemde solunumsal sıkıntılar oluşmuştur. Lezyon boyutları hem Patoloji Bölümü tarafından postop dönemde ölçülen, hem de preop dönemde Radyolojik olarak ölçülen 2 veri şeklinde değerlendirildi. Preop Radyolojik Görüntülemeler ile hesaplanmış lezyon boyutları ortalama 60,2 mm olmuştur (30mm-150mm). Patoloji tarafından değerlendirilen spesmen boyutları ortalama 65,5mm (50mm-225mm) hesaplanmıştır.

SONUÇ: 5 cm ve üzerindeki boyutlardaki sürrenal lezyonlarında Laparaskopik Sürrenalektomi güvenle uygulanabilir minimal invaziv cerrahi yöntemdir.

Anahtar Kelimeler: Laparoskopik Sürrenalektomi, Sürrenal Lezyonları, Adrenal bez

Laparoscopic Adrenalectomy for Adrenal Lesions 5 cm and Larger

Khatai; Gurbanlı, Bertan Tanrıbuyurdu, Mehmet Çağatay Çiçek, Kadir Ömür Günseren, İsmet Yavaşcaoğlu
Bursa Uluağ University, Department of Urology, Bursa

OBJECTIVE: We aimed to share our experience with laparoscopic adrenalectomy for adrenal lesions 5 cm and larger.

MATERIALS-METHODS: A total of 397 adrenalectomy cases performed at the Urology Department of Bursa Uludağ University between 2008 and 2024 were retrospectively reviewed. Among these, 113 patients with adrenal lesions 5 cm or larger who underwent laparoscopic surgery were included.

RESULTS: Of the patients, 57.5% were female (65) and 42.5% were male (48). The average age was 48.7 years (ranging from 23 to 88). The average operation time was 108.9 minutes (ranging from 30 to 360 minutes), with the procedure duration being longer in the early cases of the learning curve and significantly shorter in the later cases. The average hospital stay was 4 days (ranging from 2 to 26 days). One patient experienced prolonged hospitalization due to intracranial bleeding postoperatively and subsequently passed away. In one case initially started laparoscopically, conversion to open surgery was necessary due to bleeding; in another case, conversion was due to hypertension and ventricular tachycardia; and in another case, conversion was due to the location of the mass and limitations imposed by the ports. Two patients required postoperative intensive care due to comorbidities. Respiratory complications occurred in five patients postoperatively.

Lesion sizes were assessed in two ways: measured postoperatively by the Pathology Department and preoperatively by radiological imaging. The average lesion size measured by preoperative radiological imaging was 60.2 mm (ranging from 30 mm to 150 mm), while the average specimen size evaluated by pathology was 65.5 mm (ranging from 50 mm to 225 mm).

CONCLUSION: Laparoscopic adrenalectomy is a safe and minimally invasive surgical method for adrenal lesions 5 cm and larger.

Keywords: Laparoscopic Adrenalectomy, Adrenal Lesions, Adrenal gland

SS-099

Radikal Nefroüreterektomi Yapılan Hastalarda Pre-op Dönemde Ayrı Seans Tanısal URS Yapılması Hastaların Ameliyat Tarihini Geciktiriyor Mu?

Alp Bardakcı, Ali Kaan Yıldız
Bilkent Şehir Hastanesi, Üroloji Anabilimdalı,Ankara

GİRİŞ: Üst üriner sistemin ürotelyal karsinomu (ÜÜS-ÜK) agresif bir malign neoplazmdır. Ürotelyal tümörlerin yaklaşik %5-%10'unu oluşturur. Tedavide altın standart, halen nispeten zorlu bir ürolojik cerrahi teknik olan radikal nefreürektektomi (RNÜ) ve mesane cuff eksizyonudur.

RNÜ ile aynı seansta rutin olarak üreterorenoskopi (URS) yapılmaktadır. RNÜ öncesi dönemde ayrı seansta Tanısal URS (T-URS) yapılmasının hastaların RNÜ tarihini geciktirmesi ve olası mesaneye ekilim ihtimali nedeni ile riskleri mevcuttur. Bu nedenler ile ÜÜS-ÜK şüphesi varlığında hastalarda RNÜ öncesi rutin ayrı seansta T-URS yapılması konusunda görüş birliği sağlanamamıştır.

Bu çalışmamızda RNÜ öncesi ayrı seansta T-URS yapılması ve yapılmaması durumlarında ameliyat kararı verilen tarihten hastaların RNÜ olma tarihlerine kadar geçen sürelerin karşılaştırılması hedeflendi.

GEREÇ-YÖNTEM: 2019-2022 tarihleri arasında hastanemizde RNÜ (laparoskopik/açik) operasyonu geçirmiş olan 99 hasta retrospektif olarak tarandı. RNÜ öncesi ayrı seansta T-URS yapılan hastalarda biyopsi alınıp alınmaması ayrımı yapılmadı. Hastaların demografik bilgileri, neoplazmın saptandığı bölge (üreter-pelvis), hidronefroz varlığı, önceden mesane kanseri geçmişi olup olmaması, ayrı seans T-URS yapılmasına karar verilen tarih ile RNÜ tarihleri arasındaki zaman, ayrı seans T-URS yapılmamasına karar verilen hastaların RNÜ yapılmasına karar verilen tarih ile RNÜ tarihleri arasındaki zaman, malignite türü, grade ve TNM evrelemeleri karşılaştırıldı. RNÜ öncesi ayrı seans T-URS yapılmayan hastalar T-URS -, RNÜ öncesi T-URS yapılan hastalar T-URS + olarak belirlendi.

BULGULAR: T-URS - hasta grubunda 55 hasta, T-URS+ hasta grubunda 44 hasta değerlendirildi. T-URS - hasta grubunda 45 hastada Ürotelyal hücreli karsinom, 6 hastada renal hücreli karsinom, 1 hastada lambda hafif zincir monotipisi ile uyumlu malign infiltrasyon, 3 hücrede kronik inflamasyon /pyelonefrit ile uyumlu patolojiler saptandı T-URS + hasta grubunda 40 hastada Ürotelyal hücreli karsinom, 1 hastada renal hücreli karsinom, 1 hastada müsinöz adenokarsinom infiltrasyonu, 2 hastada kronik inflamasyon ile uyumlu patolojiler saptandı.

İki grup arasında yaş (p: 0.345), cinsiyet (p:0.51), neoplazm saptanan bölge (p:0.124), hidronefroz varlığı (p:0.16), önceden mesane kanseri geçmişi olup olmaması (p:0.38), ve TNM (p:0.234) evrelemeleri arasında anlamlı fark saptanmadı. (p>0.05) İki grup arasında ameliyat kararından RNÜ olana kadar geçen süre için anlamlı fark saptandı. T-URS - hasta grubunda RNÜ kararından RNÜ tarihine kadar geçen süre ortalama 15(+-30) gün, T-URS + hasta grubunda ayrI seans T-URS kararından RNÜ tarihine kadar geçen süre ortalama 65(+-59 gün) gün olarak saptandı.

SONUÇ: T-URS - hasta grubunda yer alan 55 hasta içinde 45 hastada Ürotelyal hücreli karsinom, 6 hastada renal hücreli karsinom, 1 hastada lambda hafif zincir monotipisi ile uyumlu malign infiltrasyon, 3 hücrede kronik inflamasyon /pyelonefrit ile uyumlu patolojiler saptandı. T-URS + hasta grubunda yer alan 44 hasta içinde 40 hastada Ürotelyal hücreli karsinom, 1 hastada renal hücreli karsinom, 1 hastada müsinöz adenokarsinom infiltrasyonu, 2 hastada kronik inflamasyon ile uyumlu patolojiler saptandı. Hastaların T evrelerinde anlamlı fark saptanmadı (p>0.05) Hastalara RNÜ öncesi T-URS yapılması halinde hastalarin RNÜ olma sürelerinde anlamlı fark saptandı. ÜÜS-ÜK şüphesi olan hastalarda ayrı seans T-URS yapılması halinde hastaların hastaların nihai RNÜ olma tarihleri anlamlı şekilde ertelenmektedir. Hastaların intravezikal rekürrens oranları ve onkolojik kısa, orta ve uzun vadeli prognozlarının değerlendirilmesi için uzun süreli takip gerektiren çalışmalara ihtiyaç vardır.

Anahtar Kelimeler: Radikal Nefroüreterektomi, Tanısal Üreterorenoskopi, Üst Üriner Sistem Ürotelyal Karsinomu

Does Performing Diagnostic URS in a Separate Session Delay Radical Nephrectomy Dates?

Alp Bardakcı, Ali Kaan Yıldız
Urology Department, Bilkent City Hospital,Ankara

INTRODUCTION: Upper urinary tract urothelial carcinoma (UUU-UC) is an aggressive malignant neoplasm. It constitutes approximately 5-10% of urothelial tumors. The gold standard treatment is radical nephrectomy (RN) and bladder cuff excision, which is still a relatively challenging urological surgical technique.

Ureterorenoscopy (URS) is routinely performed during the same session as radical nephroureterectomy (RNU). Performing a diagnostic URS (D-URS) in a separate session prior to RN has risks, including delaying the RN procedure and potentially increasing the risk of tumor seeding in the bladder. Due to these risks, there is no consensus regarding the routine performance of a separate D-URS prior to RNU in patients with suspected upper urinary tract urothelial carcinoma (UUU-UC).

In this study, we aimed to compare the time intervals between the decision date for RNU and the actual date of RNU for patients who underwent preoperative diagnostic ureteroscopy (D-URS) in a separate session versus those who did not.

MATERIALS-METHODS: A retrospective review was conducted of 99 patients who underwent RNU (laparoscopic/open) surgery at our hospital between 2019 and 2022. A distinction was not made between patients who underwent preoperative D-URS with or without biopsy. Demographic data, the site of the neoplasm (ureter or pelvis), presence of hydronephrosis, prior history of bladder cancer, the time interval between the decision date for D-URS and RNU in patients who underwent D-URS, and the time interval between the decision date for RNU and the actual date of RNU in patients who did not undergo D-URS, as well as the type, grade, and TNM stage of the malignancy were compared. Patients without a preoperative D-URS were labeled D-URS-, and those with a preoperative D-URS were labeled D-URS+.

RESULTS: A total of 55 patients in the D-URS- group and 44 patients in the D-URS+ group were evaluated. In the D-URS- group, urothelial cell carcinoma was detected in 45 patients, renal cell carcinoma in 6 patients, malignant infiltration consistent with lambda light chain monotypia in 1 patient, and pathologies consistent with chronic inflammation/pyelonephritis in 3 patients. In the D-URS+ group, urothelial cell carcinoma was found in 40 patients, renal cell carcinoma in 1 patient, mucinous adenocarcinoma infiltration in 1 patient, and pathologies consistent with chronic inflammation in 2 patients.

There was no significant difference between the two groups in terms of age (p: 0.345), gender (p:0.51), site of neoplasm (p:0.124), presence of hydronephrosis (p:0.16), prior history of bladder cancer (p:0.38), and TNM stage (p:0.234). ($p>0.05$) However, a significant difference was found in the time interval between the decision for RNU and the actual date of RNU between the two groups. In the D-URS- group, the average time from the decision for RNU to the date of RNU was 15 (±30) days, while in the D-URS+ group, the average time from the decision for D-URS to the date of RNU was 65 (±59) days.

CONCLUSION: Among the 55 patients in the D-URS- group, urothelial cell carcinoma was detected in 45 patients, renal cell carcinoma in 6 patients, malignant infiltration consistent with lambda light chain monotypia in 1 patient, and pathologies consistent with chronic inflammation/pyelonephritis in 3 patients. In the 44 patients in the D-URS+ group, urothelial cell carcinoma was found in 40 patients, renal cell carcinoma in 1 patient, mucinous adenocarcinoma infiltration in 1 patient, and pathologies consistent with chronic inflammation in 2 patients. There was no significant difference in the T stage of the disease between the two groups ($p>0.05$). However, there was a significant difference in the time to RNU between the patients who underwent preoperative D-URS. Patients who underwent D-URS experienced a significant delay in undergoing RNU. Long-term follow-up studies are needed to evaluate the rates of intravesical recurrence and the short-, medium-, and long-term oncological outcomes of patients.

Keywords: Diagnostic Ureterorenoscopy, Radical Nephroureterectomy, Upper Tract Urothelial Cancer

TABLO -1

TABLE - 1

	T-URS-	T-URS+	p değeri
TOPLAM SAYI	55	44	
YAŞ	66 +- (20)	68 +- (19)	0,345
CİNSİYET ERKEK KADIN	 45 10	 39 5	0,51
LOKALİZASYON ÜRETER PELVİS	 32 23	 33 11	0,124
MESANE CA ÖYKÜSÜ VAR YOK	 13 42	 20 24	0,38
HİDRONEFROZ VARLIĞI VAR YOK	 37 18	 36 8	0,16
KARAR SONRASI AMELİYATA KADAR GEÇEN SÜRE	15 (+-30) GÜN	65 (+-59) GÜN	0,276
T EVRESİ TA T1 T2 T3 T4	 6 13 10 14 2	 11 12 3 11 3	0,234
MALİGNİTE TCC TCC DIŞI MALİGNİTE BENİGN	 45 7 3	 40 2 2	0,354

T-URS - VE T-URS + Hasta gruplarının dağılımlarının gösterildiği tablo.

Table showing the distribution of patients in the D-URS- and D-URS+ groups

SS-100

Mesane tümörünü taklit eden ürogenital tüberküloz vakası

Halit Yasin Şahin, Hasan Batuhan Arabaci, Muhammed Emin Polat, Erdem Koç
Ankara Bilkent Şehir Hastanesi, Üroloji Kliniği, Ankara

Ürogenital tüberküloz, nadir ancak ciddi sonuçlara yol açabilen bir hastalıktır. Üriner semptomlar oluşturduğundan diğer üriner patolojilerle karıştırılabilir ve bu nedenle erken teşhisi güç olabilir. Erken teşhis zorluğu, diğer patolojilere yönelik tanı ve tedavi yöntemlerinin uygulanmasına neden olabilir. Bu çalışmada, başlangıçta mesane kanseri ön tanısı konan 72 yaşındaki bir erkek hastanın durumu ele alınmıştır. Hasta, transüretral rezeksiyon (TUR-M) operasyonu geçirmiş ve histopatolojik incelemede dev hücrelerin eşlik ettiği granülomatöz iltihabi reaksiyon izlenmiştir. Bu vaka ile ürogenital tüberkülozun klinik pratiğimizde dikkate alınması gerektiğine vurgu yapılmıştır.

GİRİŞ: Tüberküloz, dünya genelinde en sık görülen bulaşıcı hastalıklardan biridir. Dünya Sağlık Örgütü'nün (DSÖ) 2021 verilerine göre, dünya çapında yaklaşık 10.6 milyon yeni vaka bildirilmiş olup, bu oran 100.000 nüfus başına 134 vakaya eşdeğerdir. Tüberküloz insidansı, 2020 sonrasında artış göstermiştir; bu artışın sebepleri arasında COVID-19 pandemisi sırasında sağlık hizmetlerinin aksaması, HIV/AIDS prevalansındaki artış ve küresel göç hareketliliği sayılmaktadır. Tüberküloz, genellikle düşük sosyoekonomik düzeylere sahip Güneydoğu Asya (%45), Afrika (%23) ve Batı Pasifik (%18) bölgelerinde yaygındır. Daha az sıklıkla Doğu Akdeniz (%8,1), Amerika (%2,9) ve Avrupa (%2,2) bölgelerinde görülmektedir. Ancak küresel göç hareketliliğinin artmasıyla birlikte, Avrupa'da tüberküloz sıklığının artması beklenmektedir.

Ekstrapulmoner tüberküloz (EPTB), tüberkülozun akciğer dışındaki organlarda yerleşimidir ve DSÖ'nün 2021 verilerine göre yeni tüberküloz vakalarının %17'sini oluşturur. EPTB, tüberküloz insidansının yüksek olduğu ülkelerden gelen göçmenler arasında daha yaygındır, bu nedenle Türkiye'de de ekstrapulmoner tüberküloz vakalarının artması öngörülmektedir. EPTB vakalarının %4,6'sını genitoüriner tüberküloz oluşturmaktadır. Ürogenital tüberküloz, böbrek parankimini ve idrar yollarını etkileyen çeşitli lezyonlar oluşturur ve spesifik olmayan semptomlar ile ortaya çıkabilir. Bu özellikler, tanı ve tedavi süreçlerinde gecikmelere ve ürogenital organ yetmezliklerine neden olabilir.

Hastalar genellikle hematüri, steril lökositüri, idrar sıklığında artış, dizüri, karın, lomber ve suprapubik ağrı gibi spesifik olmayan ürolojik bulgularla başvururlar. Latent tüberküloz enfeksiyonunun tanısında DSÖ, tüberkülin deri testi veya interferon-γ salınım testini önermektedir. Smear mikroskopisi, idrar veya genital salgılarda asit-fast basillerin varlığını tespit etmek için kullanılır, ancak idrarda duyarlılığı düşük (%0-25) olabilir. Sonuç olarak, genitoüriner tüberküloz tanısı zorlayıcıdır ve genellikle hasta öyküsü, mikrobiyolojik, moleküler ve histolojik testler ile görüntüleme bulgularının birleşik değerlendirilmesi ile konulur. WHO, ekstrapulmoner tüberküloz tedavisinde öncelikli olarak medikal tedavi önerir; ilk iki ay izoniazid, rifampisin, pirazinamid ve etambutol; ardından dört ay izoniazid ve rifampisin tedavisi şeklinde uygulanır.

VAKA: 60 paket/yıl sigara içme öyküsü bulunan 72 yaşındaki erkek hasta, son 6 ayda sık sık dizüri ve koyu idrar rengi şikayetleri ile başvurdu. Ek olarak, pollaküri, rezidü idrar hissi, strangüri ve üç kez noktüri gibi alt üriner sistem semptomları nedeniyle daha önce doksazosin 8 mg/gün kullanmıştı. Hastanın şikayetleri doğrultusunda tam kan sayımı, böbrek fonksiyon testleri, tam idrar tetkiki ve idrar kültürü çalışıldı. Laboratuvar sonuçları normal bulundu, idrar kültüründe üreme saptanmadı.

Ultrasonografi (USG) tetkikinde, mesane duvarında en kalın yerinde 8 mm kalınlık ve sol lateral duvarda yaklaşık 20x12 mm boyutunda nodüler lezyon ile septal kalınlaşma görüldü. Sistoskopi önerildi. Üst üriner sistemin detaylı incelemesi için yapılan kontrastlı abdomen ve pelvis bilgisayarlı tomografi (BT) tetkikinde, mesane duvarının kontur keskinliği azalmış, kontrastlanması artmış ve paravezikal yağ dokusunda buzlu cam opasifikasyonu ve retikülasyonlar kaydedilmiştir. Mesane tabanında, sol üreter orifisi düzeyinde bir adet, 12 mm boyutunda papillovejetan solid kitle lezyonu izlenmiştir. Mesane malignitesi ön tanısıyla doku tanısı amacıyla TUR-M işlemi uygulandı. Sistoskopide mesane içinde yoğun püy ve papiller lezyonlar gözlemlendi. Histopatolojik incelemede, yüzey epitelinde ilerleyen kronik aktif inflamasyon ve subepitelyal alanda dev hücrelerin eşlik ettiği granülomatöz iltihabi reaksiyon saptandı. İnterferon-γ testi pozitif çıkan hastaya 2 aylık dörtlü anti-tüberküloz tedavisi başlandı, ardından ikili tedaviye geçildi. Hastanın tedavisi devam etmektedir.

TARTIŞMA: Tüberküloz, düşük sosyo-ekonomik düzeylere sahip bölgelerde sık görülse de, küresel göç hareketleri ve COVID-19 pandemisinin sağlık hizmetlerini aksatması nedeniyle görülme sıklığı artmıştır. Tüberküloz primer olarak akciğerlerde yerleşim gösterse de, %17 oranında ekstrapulmoner yerleşim göstermektedir ve bunların %4,6'sı ürogenital sistemi etkilemektedir. M. tuberculosis'in hematojen yolla yayılımı sonucunda ürogenital sistem tutulabilir. Hastalığın spesifik olmayan klinik ve görüntüleme özellikleri doğru tanıyı zorlaştırabilir. Tanı, hasta öyküsü, laboratuvar testleri, görüntüleme yöntemleri ve histopatolojik incelemelerin bir arada değerlendirilmesi ile konulabilir. Genitoüriner tüberküloz genellikle üst üriner sistemde başlar ve mesane ikincil olarak etkilenir. Kronik inflamasyon nedeniyle mesane duvarında kalınlaşma ve mukozal kontrast artı-

şı gözlemlenebilir. Mesane tümörleri de benzer bulgular gösterebileceğinden, ayırıcı tanıda biyopsi önemlidir. Bu vakada, histopatolojik inceleme sonucunda granülamatöz reaksiyon saptanmış ve genitoüriner tüberküloz tanısı konulmuştur. Vakamızda ürogenital tüberküloz öncelikli olarak düşünülmemiş olsa da, yanlış tanı ve tedavi uygulanmamıştır. Ancak benzer vakalarda agresif tedaviler uygulanabilmektedir.

SONUÇ: Klinisyenlerin rutin pratiklerinde ürogenital tüberkülozu ayırıcı tanılar arasında değerlendirerek demografik, klinik, biyolojik, radyolojik ve histolojik verileri bütünsel bir şekilde ele alarak doğru tanı koymaları önemlidir. Bu yaklaşım, uygun tedavi seçiminde zamanında karar verilmesini sağlar, gereksiz agresif tedavilerden kaçınılmasına yardımcı olur ve komplikasyon risklerini azaltır.

Anahtar Kelimeler: hematüri, mesane tümörü, ürogenital tüberküloz

"Genitourinary Tuberculosis Mimicking a Bladder Tumor Case"

Halit Yasin Şahin, Hasan Batuhan Arabaci, Muhammed Emin Polat, Erdem Koç
Department of Urology, Ankara City Hospital,Ankara, Turkey

Abstract

OBJECTIVE: Genitourinary tuberculosis (TB) is a rare yet severe condition that can cause significant complications. Its symptoms overlap with those of other urinary disorders, which complicates early diagnosis and may result in inappropriate diagnostic and therapeutic interventions. This study presents a case of a 72-year-old male initially suspected of having bladder cancer. The patient underwent transurethral resection (TUR-B), and histopathological analysis revealed a granulomatous inflammatory reaction with giant cells. This case underscores the importance of considering genitourinary tuberculosis in differential diagnoses.

INTRODUCTION: Tuberculosis is a prevalent infectious disease globally. According to WHO 2021, there were approximately 10.6 million new cases, equating to 134 cases per 100,000 people. Since 2020, the incidence of tuberculosis has risen due to disruptions in healthcare caused by the COVID-19 pandemic, increased HIV/AIDS prevalence, and heightened global migration. Tuberculosis is most common in low socioeconomic regions like Southeast Asia (45%), Africa (23%), and the Western Pacific (18%), but less so in the Eastern Mediterranean (8.1%), the Americas (2.9%), and Europe (2.2%). Nevertheless, tuberculosis cases are expected to increase in Europe due to rising migration.

Extrapulmonary tuberculosis (EPTB), which affects organs outside the lungs, represents 17% of new TB cases according to WHO 2021. EPTB is particularly prevalent among migrants from high-incidence countries, and Turkey is anticipated to see more EPTB cases. Genitourinary tuberculosis constitutes 4.6% of EPTB cases and can involve the renal parenchyma and urinary tract, presenting with nonspecific symptoms that may delay diagnosis and treatment, leading to potential genitourinary dysfunction.

Patients with genitourinary tuberculosis may present with nonspecific symptoms such as hematuria, sterile leukocyturia, increased urinary frequency, dysuria, and abdominal or lumbar pain. Diagnostic methods for latent tuberculosis include the tuberculin skin test and interferon-γ release assays. Although smear microscopy can identify acid-fast bacilli in urine or genital secretions, it has low sensitivity (0-25%) in urine samples. Therefore, diagnosing genitourinary tuberculosis often involves a combination of patient history, microbiological, molecular, and histological tests, alongside imaging studies. WHO recommends a medical treatment regimen for EPTB starting with a two-month course of isoniazid, rifampicin, pyrazinamide, and ethambutol, followed by four months of isoniazid and rifampicin.

CASE PRESENTATION: A 72-year-old male patient with a 60-pack-year smoking history presented with dysuria and dark urine over the past six months. He also had lower urinary tract symptoms, including frequent urination, a sensation of residual urine, stranguria, and nocturia, and had previously used doxazosin 8 mg/day. Diagnostic tests including complete blood count, renal function tests, urinalysis, and urine culture were normal, with no bacterial growth detected.

Ultrasonography (US) revealed an 8 mm thickening of the bladder wall and a 20x12 mm nodular lesion with septal thickening on the left lateral wall. Contrast-enhanced abdominal and pelvic computed tomography (CT) showed decreased contour sharpness of the bladder wall, increased contrast enhancement, and ground-glass op acification in the perivesical fat. A 12 mm solid papillary lesion was observed at the level of the left ureteral orifice.

Suspecting bladder malignancy, the patient underwent TUR-B for tissue diagnosis. Cystoscopy revealed significant pus and papillary lesions within the bladder. Histopathological examination identified chronic active inflammation in the surface epithelium and a granulomatous inflammatory reaction with giant cells in the subepithelial region.

The patient tested positive for interferon-γ and was commenced on a two-month quadruple anti-tuberculosis regimen, followed by a dual therapy. The patient's treatment is ongoing.

DISCUSSION: While tuberculosis is typically associated with low socioeconomic areas, its incidence has increased due to global migration and disruptions in healthcare during the COVID-19 pandemic. TB primarily affects the lungs, but 17% of cases involve extrapulmonary sites, with 4.6% affecting the genitourinary system. Hematogenous spread of *Mycobacterium tuberculosis* can lead to genitourinary involvement. The nonspecific nature of genitourinary tuberculosis symptoms and imaging findings can complicate accurate diagnosis. Effective diagnosis often requires a comprehensive evaluation, including patient history, laboratory tests, imaging studies, and histopathological examination. Genitourinary tuberculosis usually begins in the upper urinary system and affects the bladder secondarily. Chronic inflammation can cause bladder wall thickening and increased mucosal contrast enhancement, which may mimic bladder tumors. Hence, biopsy is crucial for differential diagnosis. In this case, the histopathological findings of granulomatous inflammation led to the diagnosis of genitourinary tuberculosis.

Despite the initial focus on bladder malignancy, the diagnosis and treatment of tuberculosis were appropriately managed.

CONCLUSION: Clinicians should consider genitourinary tuberculosis in differential diagnoses and integrate demographic, clinical, biological, radiological, and histological data for accurate diagnosis. This comprehensive approach facilitates timely and appropriate treatment, helps avoid unnecessary aggressive treatments, and minimizes complication risks.

Keywords: Hematuria, Bladder tumor, Genitourinary tuberculosis

TUR-M HİSTOPATOLOJİK KESİTLERİ

Histopathological Sections of TUR-B

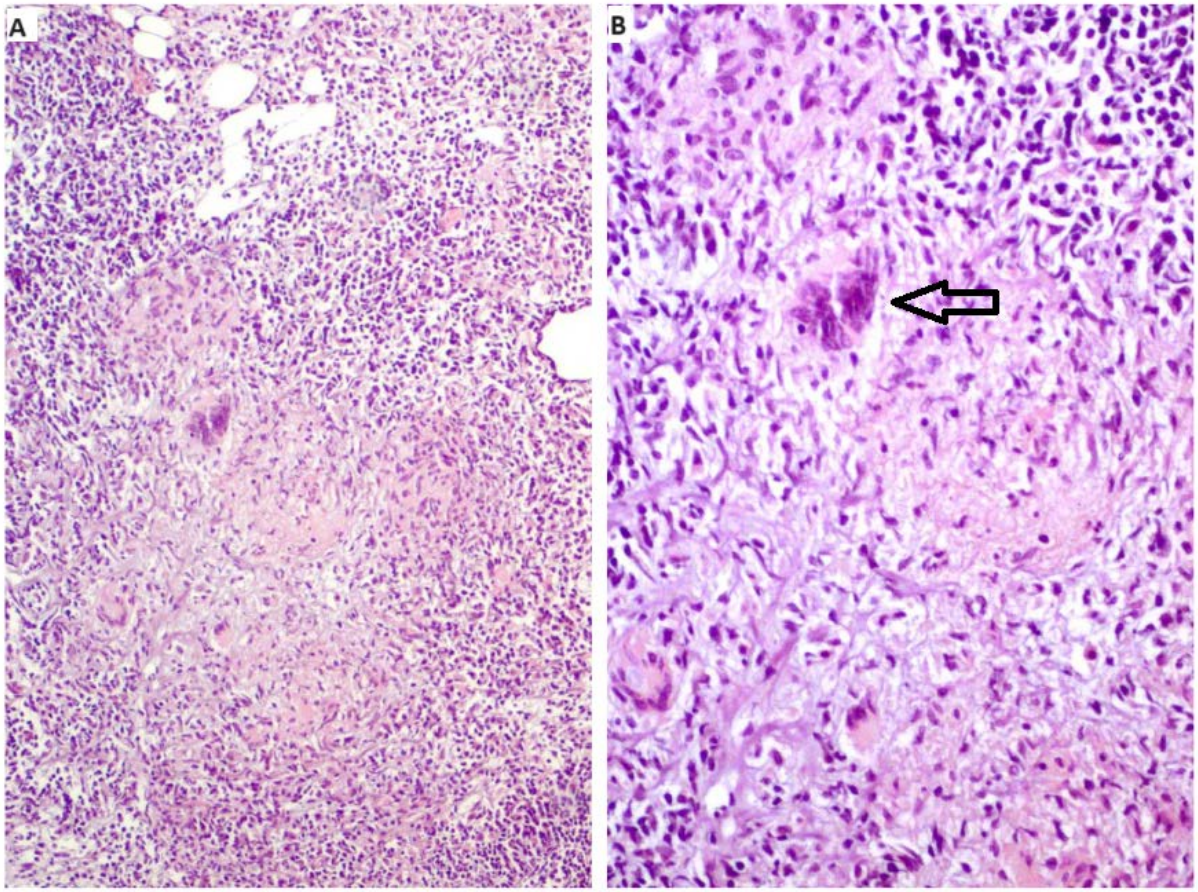

TUR-M HİSTOPATOLOJİK KESİTLERİ; H&E X100 KESİTİNDE GRANÜLAMATÖZ İNFLAMASYON VE DEV HÜCRE FORMASYONLARI (A), H&E X200 DEV HÜCRE FORMASYONU (B)

Histopathological Sections of TUR-B: Granulomatous Inflammation and Giant Cell Formation in H&E X100 Section (A), Giant Cell Formation in H&E X200 Section (B)

SS-101

Bükülebilir ve aspirasyonlu üreteral erişim kılıfı kullanımının retrograd intrarenal cerrahi sonuçlarına etkisi

Muammer Babayiğit, Veysel Bayburtluoğlu, Abdulkadir Nazım Kankılıç
Aksaray Üniversitesi, Üroloji Anabilim Dalı, Aksaray

AMAÇ: Retrograd intrarenal cerrahideki (RIRS) sürekli ilerlemelere rağmen, FLEXOR çalışmasındaki güncel veriler hastaların %21,7'sinde rezidü parçalar olduğunu ve bunların %51,5'inin ikinci bir müdahaleye ihtiyaç duyduğunu ortaya koymuştur. Aynı çalışmadaki sepsis oranı da %1,3'tür. Bu nedenle, RIRS' ın teknik, uzmanlık ve teknoloji açısından hala iyileştirilmesi gereken tarafları bulunmaktadır.Bu amaçla geliştirilen vakum destekli aspirasyon kılıflarının, taşsızlık oranını iyileştirmek ve yüksek intrarenal basınç ve sıcaklığın olumsuz etkileriyle ilişkili enfeksiyöz komplikasyonları en aza indirmek için güçlü bir potansiyele sahip olduğu bildirilmiştir. Yeniliklerden biri de aspirasyonlu ve ucu deflekte olabilen kılıftır (FANS). Bu nedenle FANS'ın böbrek taşı olan yetişkinlerde, RIRS için etkilerini görmek amacıyla prospektif bir çalışma yürüttük.

METOD: Mayıs -Eylül 2024 arasında toplam 38 hasta çalışmaya dahil edilmiştir. Renal anomalisi olan ve üreter taşı olan hastalar çalışmadan dışlanmıştır. Tüm operasyonlarda Dornier © 35 watt lazer kullanılmıştır.10-12 fr üreteral erişim kılıfı (clearpetra) kullanılmıştır. Hastalar pre -operatif bilgisayarlı tomografi ile değerlendirilmiştir.Post -operatif olarak x-ray grafi ve ultrasonografi veya bilgisayarlı tomografi ile rezidü taşlar değerlendirilmiştir. Taşların dışarı alınma oranları preop ve post op görüntülerde taşların en uzun eksendeki uzunluğuyla hesaplanmıştır.4 mm den büyük taşlar rezidü olarak değerlendirilmiştir. Hastaların demografik özellikleri,yaş,cinsiyet,operasyon süresi,komplikasyonları,preop taş büyüklükleri, taşsızlık alınma oranları incelenmiştir

BULGULAR: 22 erkek 16 kadın olmak üzere toplam 38 hastaya RIRS uygulandı. 21 hastaya sağ, 17 hastaya sol RIRS uygulandı.Hastaların % 80 'i ağrı sebebiyle başvurmuştur. Pre-operatif 8 hastaya dj stent uygulanmıştır.25 hastanın taşı 1-2 cm aralığında, 7 hastanın 1 cm 'den küçük 6 hastanın 2 cm ' den büyük taşı bulunmaktaydı.Yerleşimlerine göre bakıldığından 3 hastada üst pol, 21 hastada renal pelvis ve orta pol, 11 hastada alt pol, 3 hastada multipl taşlar bulunmaktadır.Hastaların ortalama yaşı 49 (30-76),ortalama operasyon süresi 58 dk (40-100),ortalama yatış süresi 1.2 gün (0-8) olarak saptandı.Hiçbir hastaya kan replasmanı yapılmadı. Operasyon sonunda taşsızlık oranları %78.9 olarak saptandı.4 hafta içinde yapılan Post-operatif görüntülemelerle rezidü saptanan hasta 3 olarak bulunmuştur. 1 ay sonundaki taşsızlık oranları %92 olarak bulunmuştur. 1. Ay sonundaki taşsızlık oranları operasyon sonundaki bulgularla uyumludur.Tüm hastalara operasyon sonunda double j kateter yerleştirilmiştir.

1 hastada üreteropelvik bileşkede mukozal hasar görülmüş olup sadece dj stent ile takip edilmiştir.2 hastada postoperatif devam eden ateş saptanmış olup antibiyotik tedavisine devam edilerek taburcu edilmiştir.ilk 30 günde sadece 2 hasta tekrar hastaneye başvurmuştur. Hematüri sebebiyle başvuran bu 2 hasta konservatif olarak takip edilmiştir.

SONUÇ: FANS uygun ekipman ile çok yüksek taşsızlık oranlarına ulaşmaya yardımcı olabilir. Tüm lokasyonlardaki taşlar için düşük komplikasyon oranları ve yeniden müdahale oranlarıyla çok yüksek tek aşamalı taşsızlık oranına ulaşmak mümkün olabilmektedir. Aspirasyonlu ve bükülebilir erişim kılıfı kombinasyonlarının RIRS sonuçlarını geliştirmede iyi bir yol olabileceğini düşünmekteyiz.

Anahtar Kelimeler: RIRS, böbrek taşı, aspirasyon

The effect of use a flexible and navigable suction ureteral access sheath on the outcomes of retrograde intrarenal surgery

Muammer Babayiğit, Veysel Bayburtluoğlu, Abdulkadir Nazım Kankılıç
Department of Urology, Aksaray University, Aksaray, Turkey

OBJECTIVE: Despite the continuous advances in retrograde intrarenal surgery (RIRS), the current data in the FLEXOR study revealed that 21.7% of patients had residual fragments and 51.5% of them required a second intervention. The sepsis rate in the same study was 1.3%. Therefore, there are still areas for improvement in RIRS in terms of technique, expertise and technology. For this purpose, vacuum-assisted aspiration sheaths have been reported to have a strong potential to improve the stone-free rate and minimize infectious complications associated with the adverse effects of high intrarenal pressure and temperature. One of the innovations is the aspirated and deflected tip sheath (FANS). Therefore, we conducted a prospective study to see the effects of FANS on RIRS in adults with kidney stones.

METHOD: A total of 38 patients were included in the study between May and September 2024. Patients with renal anomalies and ureteral stones were excluded from the study. Dornier © 35 watt laser was used in all operations. 10-12 fr ureteral access sheath (clearpetra) was used. Patients were evaluated with pre-operative computerized tomography. Post-operatively, residual stones were evaluated with x-ray and ultrasonography or computerized tomography. Stone removal rates were calculated with the longest axis length of the stones in pre-operative and post-operative images. Stones larger than 4 mm were evaluated as residual. Demographic characteristics of the patients, age, gender, operation time, complications, pre-operative stone sizes, and stone-free removal rates were examined.

FINDINGS: A total of 38 patients, 22 male and 16 female, underwent RIRS. 21 patients underwent right RIRS and 17 patients underwent left RIRS. 80% of the patients applied due to pain. Pre-operatively, DJ stents were applied to 8 patients. Stones of 25 patients were between 1-2 cm, 7 patients had stones smaller than 1 cm, and 6 patients had stones larger than 2 cm. When examined according to their locations, 3 patients had upper pole stones, 21 patients had renal pelvis and middle pole stones, 11 patients had lower pole stones, and 3 patients had multiple stones. The mean age of the patients was 49 (30-76), the mean operation time was 58 minutes (40-100), and the mean hospitalization time was 1.2 days (0-8). No patient received blood replacement. Stone-free rates were found to be 78.9% at the end of the operation. Post-operative imaging performed within 4 weeks revealed 3 patients with residual stones. Stone-free rates at the end of 1 month were found to be 92%. Stone-free rates at the end of the 1st month were consistent with the findings at the end of the operation. Double J catheters were placed in all patients at the end of the operation.

In 1 patient, mucosal damage was observed at the ureteropelvic junction and was followed up with only a DJ stent. In 2 patients, postoperative fever was detected and antibiotic treatment was continued and they were discharged. In the first 30 days, only 2 patients were re-admitted to the hospital. These 2 patients who applied due to hematuria were followed up conservatively.

CONCLUSION: FANS can help achieve very high stone-free rates with appropriate equipment. It is possible to achieve very high single-stage stone-free rates with low complication rates and re-intervention rates for stones in all locations. We think that combinations of aspirated and flexible access sheaths may be a good way to improve RIRS results.

Keywords: RIRS, Kidney stone, aspiration

Tablo 1 Hastaların demografik ve cerrahi özellikleri

	ORT / Min - Maks
Yaş	49 (31-76)
Cinsiyet	22 erkek - 16 kadın
Başvuru sebebi	31 hasta yan ağrısı 7 hasta insidental
Pre-op stent uygulaması	8 hasta
Taş boyutları	
<1 cm	7 hasta
1-2 cm	25 hasta
>2 cm	6 hasta
Taş lokalizasyon	
Üst pol	3 hasta
Renal pelvis - orta pol	21 hasta
Alt pol	11 hasta
Multiple lokalizasyon	3 hasta
Operasyon sonu taşsızlık oranı	%78.1
1. ay taşsızlık oranı	%92.1
Post operatif 24 saat içinde ateş	2 hasta
30 gün içinde yeniden başvuru	2 hasta (hematüri)
Yatış süresi	1.2 gün (0- 8 gün)
Ameliyat Süresi	58 dakika (40 -100 dakika)

Table 1 Demographic and surgical characteristics of the patients

	Median / Min-Max
Age	49 (31-76)
Gender	22 Male - 16 female
Presentation	31 patients - pain 7 patients - incidental
Pre-stenting	8 patients
Stone volume	patients
<1 cm	7
1-2 cm	25
>2 cm	6
Stone location	patients
Upper pole	3
Renal pelvis	21
Lower pole	11
Multiple	3
Stone free rate (End of surgery)	%78.1
Stone free rate (30 days)	%92.1
Fever within first 24 h	2 patients
Readmission rate	2 patients
Median length of hospital stay	1.2 days (0.-8 days)
Median total operative time	58 min (40-100)

SS-102

20mm> böbrek taşlarında supin pozisyonda mPCNL ve RIRS karşılaştırılması. Eğilim puanı eşleştirmesi analizi

Eralp Kubilay[1], Osman Yangın[2], Ferhat Eren[2]
[1]Yakın Doğu Üniversitesi Tıp Fakültesi Üroloji AD.
[2]Dr. Burhan Nalbantoğlu Devlet Hastanesi Üroloji Kliniği

AMAÇ: 20mm> böbrek taşı nedeni ile başvuran hastalarda eğilim puanı eşleştirmesi sonrası mPCNL ve RIRS'ın perioperatif parametreler, taşsızlık oranları ve komplikasyonlar üzerine etkisini ortaya koymak amaçlandı.

YÖNTEM: Kasım 2022-Ocak 2024 tarihleri arasında böbrek taşı nedeniyle Dr. Burhan Nalbantoğlu Devlet Hastanesi Üroloji Kliniği ve Yakındoğu Üniversitesi Tıp Fakültesi Üroloji AD. başvuran ve EAU kılavuzlarına göre RIRS ya da perkütan nefrolitotomi endikasyonu alıp opere edilen hastalar belirlendi. Hastaların operasyondan sonra 2. Ve 4. Haftalarda DJ kateterleri çıkarıldı ve düşük doz kontrassız tomografik inceleme ile değerlendirildi. Taşsızlık terimi klinik olarak anlamsız veya 3mm> fragmanların olduğu hastalar için kullanıldı. mPCNL ve RIRS grupları için eğilim puanı eşleştirmesi yapıldı ve gruplar taş boyutu, taşın yerleşimi ve hounsfield ünitesi göz önünde bulundurularak eşleştirildi. Gruplar birbirleri ile karşılaştırıldı.

BULGULAR: Bu süreçte 36 hastaya supin pozisyonda mPCNL uygulandı. Aynı dönemde 49 hastaya RIRS uygulandı. Bu hastalar içinden eğilim puanı eşleştirmesi sonucunda, 12'si mPCNL grubunda, 12 hasta ise RIRS grubunda olmak üzere sedece 24 hasta çalışmaya dahil edildi. İki grup arasındaki taşsızlık oranları değerlendirildiğinde mPCNL grubunda istatistiksel olarak anlamlı şekilde oranların daha yüksek olduğu görüldü(91.66% vs. 66.67%; $p<0,05$). Ortalama cerrahi girişim süresi mPCNL grubunda istatistiksel olarak anlamlı saptandı (32.41±15.08 vs 49.21 ±19.15) ($p <0.05$). Ortalama hemoglobin düşüşü RIRS grubunda daha düşük olmasına rağmen istatistiksel olarak anlamlı bir fark saptanmadı. Yine iki grup arasında Clavien Dindo sınıflamasına göre komplikasyonlar açısından da anlamlı bir fark saptanmadı. Ortalama VAS ağrı skoru RIRS grubunda istatistiksel olarak anlamlı şekilde daha düşük saptandı($p<0,05$).

SONUÇ: mPCNL daha kısa operasyon süresi ve daha yüksek taşsızlık oranları ile daha etkin görünse de, komplikasyonlar ve post-operatif ağrı açısından mPCNL ile arasında bir fark olmadığı görüldü.

Anahtar Kelimeler: böbrek taşı, taş cerrahisi, perkütan nefrolitotomi, retrograd intrarenal cerrahi

Comparison between supine mPCNL and RIRC in 20mm>kidney stones. Propensity Score Analysis

Eralp Kubilay[1], Osman Yangın[2], Ferhat Eren[2]
[1]Near East University Faculty of Medicine Department of Urology
[2]Dr. Burhan Nalbantoglu State Hospital Urology Department

PURPOSE: It was aimed to reveal the effect of mPCNL and RIRS on perioperative parameters, stone-free rates and complications after propensity score matching in patients admitted with kidney stones > 20 mm.

METHOD: Between November 2022 and January 2024, Dr. Burhan Nalbantoğlu State Hospital Urology Clinic and Near East University Faculty of Medicine Department of Urology. Patients who applied and were operated on for RIRS or percutaneous nephrolithotomy indications according to EAU guidelines were identified. The DJ catheters of the patients were removed at the 2nd and 4th weeks after the operation and they were evaluated with low-dose non-contrast tomographic examination. The term stone-free was used for patients with clinically insignificant or fragments > 3 mm. Propensity score matching was performed for the mPCNL and RIRS groups, and the groups were matched considering stone size, stone location, and Hounsfield unit. The groups were compared with each other.

RESULTS: During this period, 36 patients underwent mPCNL in the supine position. During the same period, RIRS was applied to 49 patients. As a result of propensity score matching, only 24 patients among these patients were included in the study, 12 in the mPCNL group and 12 in the RIRS group. When the stone-free rates between the two groups were evaluated, it was seen that the rates were statistically significantly higher in the mPCNL group (91.66% vs. 66.67%; $p<0.05$). The mean surgical intervention time was found to be statistically significant in the mPCNL group (32.41±15.08 vs 49.21±19.15) ($p <0.05$). Although the mean hemoglobin decrease was lower in the RIRS group, no statistically significant difference was detected. Again, no significant difference was detected between the two groups in terms of complications according to the Clavien Dindo classification. The mean VAS pain score was found to be statistically significantly lower in the RIRS group ($p<0.05$).

CONCLUSION: Although mPCNL appeared to be more effective with shorter operation time and higher stone-free rates, there was no difference between it and mPCNL in terms of complications and post-operative pain.

Keywords: kidney stone, stone surgery, percutaneous nephrolithotomy, retrograde intrarenal surgery

SS-103

Obez Hastalarda 1-2 cm Renal Pelvis Taşlarının ESWL ve FURS Sonuçlarının Karşılaştırılması

Yusuf Arıkan[1], Ali Emre Fakir[2]
[1]Sağlık Bilimleri Üniversitesi,İzmir Tepecik Eğitim ve Araştırma Hastanesi, Üroloji Kliniği
[2]Sağlık Bilimleri Üniversitesi,Bakırköy Dr. Sadi Konuk Eğitim ve Araştırma Hastanesi Üroloji Kliniği

GİRİŞ: Bu çalışmada 1-2 cm renal pelvis taşı nedeniyle ESWL ve FURS yapılan obez hastaların klinik sonuç ve komplikasyonlarının karşılaştırılması amaçlanmıştır.

METHOD: Bu çalışmaya Ocak 2020-Ocak 2024 tarihleri arasında 10-20 mm renal pelvis taşı nedeniyle ekstrakorporeal şok dalga tedavisi (ESWL) ve fleksibl üreterorenoskopi (FURS) ameliyatları geçiren VKİ>30 olan 120 hasta dahil edildi. Tedavilerden 1 ay sonra hastalara tüm abdomen BT uygulandı ve taşsızlık durumu ve rezidü taş varlığı açısından incelendi. Görüntülemelerde ≥4 mm rezidü taş varlığı başarısızlık olarak kabul edildi ve bu hastalara tekrar tedavi uygulandı. Gruplar arasında demografik veriler, taş özellikleri, işlemden 3 ay sonrakı taşsızlık oranı (SFR), ameliyat/işlem süresi ve kanama, ürosepsis ve toplayıcı sistem perforasyonu gibi komplikasyonlar karşılaştırıldı.

BULGULAR: Çalışmaya dahil edilen hastalar ESWL (n=35) ve FURS (n=85) olmakla iki gruba ayrıldı. Gruplar arasında demografik ve klinik veriler benzerdi. Taş boyutları ESWL grubunda 1.2±0.8, FURS grubunda 1.4±0.9 idi. Taş dansitesi sırasıyla 975.5±257.4 vs 1024.8±301.9 idi. ESWL grubunda FURS'a göre yeniden tedavi oranları daha yüksekti. Üç aylık SFR, FURS grubunda daha yüksek bulundu (%87'ye e karşı %57,1; p<0.001). Gruplar arasında komplikasyon oranları açısından fark yoktu.

SONUÇ: Obez hastalarda 1-2 cm boyutlarında renal pelvis yerleşimli taşları olan hastalarda FURS cerrahisinin sonuçları daha iyi görünmektedir. Hastanın beklentisi, komorbid hastalıklar, tedavi süresi ve maliyetler de göz önünde bulundurularak hastalara bireysel yaklaşım önemlidir.

Anahtar Kelimeler: Ekstrakorporeal şok dalga tedavisi, Fleksibl üreterorenoskopi, Böbrek Taşı

Comparison of ESWL and FURS Results of 1-2 cm Renal Pelvis Stones in Obese Patients

Yusuf Arıkan[1], Ali Emre Fakir[2]
[1]Health Sciences University, Izmir Tepecik Training and Research Hospital, Department of Urology
[2]Health Sciences University, Bakirkoy Dr. Sadi Konuk Training and Research Hospital, Department of Urology

AIM: The aim of this study was to compare the clinical outcomes and complications of obese patients undergoing ESWL and FURS for 1-2 cm renal pelvis stones.

MATERIAL-METHODS: This study included 120 patients with BMI>30 who underwent extracorporeal shock wave therapy (ESWL) and flexible ureterorenoscopy (FURS) for 10-20 mm renal pelvis stones between January 2020 and January 2024. Whole abdominal CT was performed 1 month after the treatments and analyzed for stone-free status (SFR) and presence of residual stones. The presence of ≥4 mm residual stones on imaging was considered as failure and these patients were re-treated according to the stone status. Demographic data, stone characteristics, SFR 3 months after the procedure, operative/procedure time, and complications such as bleeding, urosepsis, and perforation of the collecting system were compared between the groups.

RESULTS: Patients included in the study were divided into two groups as ESWL (n=35) and FURS (n=85). Demographic and clinical data were similar between the groups. Stone size was 1.2±0.8 in the ESWL group and 1.4±0.9 in the FURS group. Stone density was 975.5±257.4 vs 1024.8±301.9, respectively. Retreatment rates were higher in the ESWL group compared to FURS. Three-month SFR was higher in the FURS group (87% vs. 57.1%; p<0.001). There was no difference in complication rates between the groups.

CONCLUSION: The results of FURS surgery seem to be better in obese patients with 1-2 cm stones located in the renal pelvis. An individualized approach to patients is important, taking into account patient expectation, comorbid diseases, duration of treatment and costs.

Keywords: Extracorporeal shock wave therapy, Flexible ureterorenoscopy, Kidney Stone

SS-104

Perkütan Nefrolitotomi (PNL) Esnasında Oluşan Kolon Perforasyonu ve Komplikasyonun Yönetimi: 4 Olgu

Fahri Erkan Sadioğlu, Çağrı Şenocak, Fahrettin Görkem Güvenir, Ömer Faruk Bozkurt
Ankara Atatürk Sanatoryum Eğitim ve Araştırma Hastanesi, Üroloji Kliniği, Ankara

GİRİŞ - AMAÇ: Perkütan Nefrolitotomi (PNL) özellikle büyük ve komplike taşlar için etkin güvenilir bir yöntem olarak kabul edilmektedir. İşlem esnasında ortaya çıkabilecek çok sayıda farklı komplikasyonlardan biri de kolon perforasyonudur. Literatür incelendiğinde farklı serilerde perforasyon oranın %0,1 ile %0,8 arasında değişmektedir. Kliniğimizde son 15 yılda yapılan PNL vakaları ve komplikasyonlar geriye dönük incelendiği zaman opere edilen toplam 2062 hastanın 4'ünde (%0,19) kolon perforasyonu görüldüğünü saptadık. Biz de literatürde komplikasyon yönetimi açısından yeterli verinin bulunmadığını düşündüğümüz bu durumla ilgili vakalarımızı ve deneyimlerimizi paylaşmayı amaçladık.

OLGU: Ağustos 2009 - Ağustos 2024 tarihleri arasında kliniğimize başvuran ve PNL yapılan olgular içinde, kolon perforasyonu gelişen 4 hastanın verileri incelendi. Dördü de erkek olan hastaların yaşları 51, 58, 69 ve 82 idi. Ortalama taş boyutu 33,4 mm olarak hesaplandı. Olguların tomografileri değerlendirildiğinde, 1 hastada ciddi skolyoz mevcutken (Resim 1) diğer hastalarda herhangi bir anatomik varyasyon saptanmadı. Bu hastaların tamamında perforasyon peroperatif olarak fark edildi ve PNL işlemi sonlandırıldı. Standart olarak vakaların hepsinde kolon içine drenaj kateteri (foley kateter) yerleştirildi, nazogastrik kateter takıldı ve D-J stent kateterizasyonu yapıldı. Geniş spektrumlu antibiyotik başlanarak hastalar oral beslenmeleri kapalı olarak takip edildi. 2 hastada post-operatif erken dönemde 38 dereceyi geçen ateş ve enfeksiyon parametrelerinde yükseklik saptandı. Takiplerde bu bulgular geriledi. Kontrollü fistül oluşturmak amacı ile 3. gün kateter retroperitona çekildi ve oral beslenme başlandı. Postoperatif 7. günde dren tamamen çıkartıldı ve hastaların genel durumunun iyi olduğu gözlenince taburculuk işlemleri yapıldı. Hiçbir hastada sepsis ya da akut karın bulguları görülmedi. Erken dönemde en sık gördüğümüz semptom, girişim yerinde ağrı ve kızarıklık oldu. Hastaların 4'ü de konservatif tedavi yöntemleri ile takip edildi ve ilave bir cerrahi girişime ihtiyaç duyulmadan taburcu edildi. Taburculuk sonrası hastaların 2'si takip ve kontrole gelmedi. Hastalardan birinde tekrar PNL, diğerinde de retrogradintrarenal cerrahi (RIRC) yöntemi ile tam taşsızlık sağlandı

SONUÇ: PNL yapılırken nadiren görülebilecek fakat mortal seyredebilecek bir komplikasyon olan kolon perforasyonunun,özellikleperoperatif erken dönemde farkedilirse kolon rezeksiyonu ve kolostomi açılması gibi ilave girişimlere ihtiyaç duyulmadan konservatif yöntemlerle tedavi edilebileceğini belirtmek isteriz.

Anahtar Kelimeler: Kolon, Komplikasyon, Nefrolitotomi, Perforasyon, Perkütan

33. Ulusal Üroloji Kongresi
29 Ekim-01 Kasım 2024 Susesi Luxury Resort, Antalya

Management of Colon Perforation and Complication During Percutaneous Nephrolithotomy (PNL): 4 Cases

Fahri Erkan Sadioğlu, Çağrı Şenocak, Fahrettin Görkem Güvenir, Ömer Faruk Bozkurt
Department of Urology, Ankara Atatürk Sanatory Education And Research Hospital, Ankara

INTRODUCTION: Percutaneous Nephrolithotomy (PNL) is considered to be an effective and reliable method, especially for large and complicated stones. One of the many different complications that may occur during the procedure is colon perforation. When the literature is examined, the perforation rate varies between 0.1% and 0.8% in different series. When PNL cases and complications performed in our clinic in the last 15 years were retrospectively examined, we found that colon perforation was seen in 4 (0.19%) of a total of 2062 patients who were operated. We aimed to share our cases and experiences about this condition, which we think is not sufficient data in terms of complication management in the literature.

CASES: The data of 4 patients who developed colon perforation among the cases who applied to our clinic between August 2009 and August 2024 and underwent PNL were examined. The ages of the patients, all four of whom were male, were 51, 58, 69 and 82. The average stone size was calculated as 33.4 mm. When the tomography of the cases was evaluated, 1 patient had severe scoliosis (Figure 1), while no anatomical variation was detected in the other patients. Perforation was detected perioperatively in all of these patients and the PNL procedure was terminated. As standard, a drainage catheter (foley catheter) was placed in the colon, a nasogastric catheter was inserted, and D-J stent catheterization was performed in all cases. Broad-spectrum antibiotics were started and the patients were followed up with oral offs. In 2 patients, fever exceeding 38 degrees and elevated infection parameters were detected in the early post-operative period. These findings regressed in follow-up. In order to create a controlled fistula, the catheter was withdrawn to the retroperitoneum on the 3rd day and oral feeding was started. On the 7th postoperative day, the drain was completely removed and the patients were discharged when the general condition was good. None of the patients showed sepsis or acute abdominal symptoms. The most common symptom we saw in the early period was pain and redness at the intervention site. All 4 of the patients were followed up with conservative treatment methods and discharged without the need for additional surgical intervention. After discharge, 2 of the patients did not come for follow-up and control. In one of the patients, complete stone-free was achieved by PNL again and in the other by retrograde intrarenal surgery (RIRC) method

CONCLUSION: We would like to point out that colon perforation, which is a rare but fatal complication during PNL, can be treated with conservative methods without the need for additional interventions such as colon resection and colostomy opening, especially if it is detected in the early perioperative period.

Keywords: Colon, Complication, Nephrolithotomy, Percutaneous, Perforation

Resim 1 / *Figure 1*

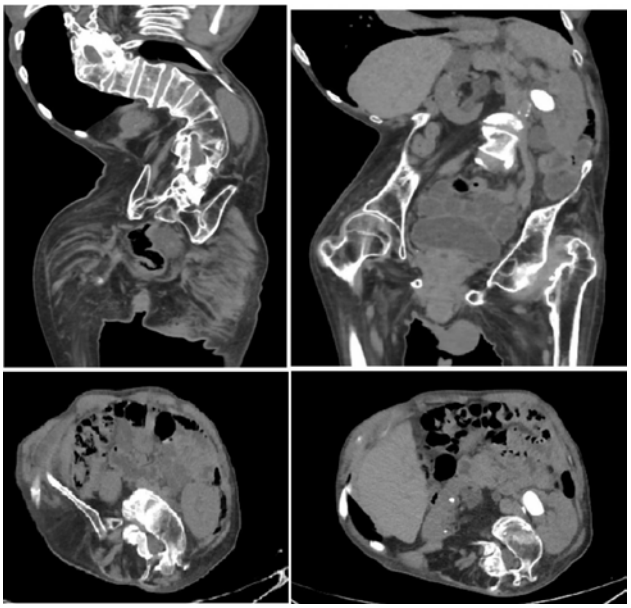

Ciddi skolyoz bulguları ve sol böbrek taşı, Bilgisayarlı Tomografi
Severe scoliosis and left renal stone, Computed Tomography

SS-105

USG ve Fleksible Üreteroskop Eşliğinde Endovizyonik PNL Giriş ve Dilatasyonunun Standart PNL'ye Göre Kıyaslaması

Hüseyin Biçer, Eren Cengiz, Ömer Faruk Kır, Hasan Oruç EROĞLU, Ercan Arslan
Kayseri Şehir Hastanesi /Üroloji Anabilim Dalı

AMAÇ: Skopi ile yapılan standart PNL cerrahisinin cerraha ve ameliyat ekibine verdiği radyasyonun uzun dönem etkilerini, kurşun önlük giyme zorunluluğunu ortadan kaldırıp ameliyat konforunu artırmak ve hastada oluşabilecek peroperatif, postoperatif komplikasyonları minimale indirebilmek açısından tarafımızca USG eşliğinde endovizyonik PNL giriş ve dilatasyon yöntemi uyguladık.

GEREÇ-YÖNTEM: 01/05/2024 – 01/08/2024 arasında 2 cmden büyük taşları olan hastalar retrospektif olarak tarandı. 10 adet endovizyon eşliğinde USG ile giriş yapılan hasta kayıt altına alındı. Ultrasonik giriş kolaylığı için hastalara lateral dekübit pozisyonu verildi. Hastaların yaşı, taş boyutları, taş lokalizasyonları, mini veya standart PNL cerrahisi yapılacağı belirlendi. İntraoperatif ameliyat süresi, iğne giriş sayısı, iğne giriş süresi, lazer kullanma süresi, dilatasyon süresi, komplikasyon varlığı, hematokrit düşüşü, postoperatif yatış süresi ve rezidü fragman varlığı kaydedildi. 4 mm ve üzeri taşlar rezidü olarak değerlendirildi. Taşsızlık iste postoperatif 1. günde çekilen düsg ile değerlendirildi.

BULGULAR: Olgu serimizin yaş ortalaması 45 olup 4 kadın 6 erkek hastadan oluşmakta olup ortalama taş boyutu 2.6 (-0.4,+0.9)cmdir. Hastalarımızın hiçbirinde böbrek anomalisi bulunmamaktadır. Hastaların taşlarının 2 tanesi staghorn, 2 tanesi semistaghorn, 3 tanesi alt kaliks, 3 tanesi pelvis taşı olarak kaydedildi. 3 alt kaliks taşı ve 3 pelvis taşına mini PNL uygulanmış olup staghorn ve semistaghorn taşlara standart PNL uygulandı. Ortalama ameliyat süresi 70 dakika olarak kaydedildi. PNL operasyonunda görülebilen kanama, transfüzyon ihtiyacı, çevre organ yaralanması ve hidrothoraks görülmemiş olup 1 hastamızda postoperatif sepsis gelişmiştir. Preoperatif ve postoperatif hemoglobin değerlerinde ortalama 0.8 birim düşüş görülmüştür. Ortalama iğne giriş sayısı 1.4(-0.4,+1.6) olarak kaydedilmiştir. Ortalama iğne giriş süresi 90 saniye (-30, +60) Ortalama lazer kullanım süresi 20(-5,+5)dakika olarak kaydedilmiştir. Dilatasyon süresi ortalama 5(-1.5,+2) dakika olarak kaydedilmiştir. Postoperatif yatış süresi ortalama 1.5(-0.5+8.5) gün olarak kaydedilmiştir. Hastalarda rezidü taş tespit edilmemiş olup hiçbirine nefrostomi tatbik edilmemiştir.

SONUÇ: Ultrason eşliğinde endovizyonik PNL cerrahisi radyasyon maruziyeti minimalize etmektedir. Ayrıca cerrahın konforunu artıran bir teknik olup aynı zamanda başarıdan ödün vermemektedir. Komplikasyonlar açısından da standart yönteme belirgin fark görülmemiştir. Cerrahlar arasında kör bir ameliyat olarak nitelendirilen PNL cerrahisinin endovizyonik yöntem sayesinde başarıdan ödün vermeden, komplikasyonu artırmadan böbreğe giriş ve dilatasyon aşamasını gerçekleştirmek ve aynı zamanda radyasyonun uzun dönem etkilerinden (geçici lens opasitesi, katarakt, eritem, deskuamasyon, dermal atrofi, cilt kanseri ve diğer maligniteler) korunmak açısından da bu operasyonu gerçekleştiren cerrahlara öneriyoruz.

Anahtar Kelimeler: PERKÜTAN NEFROLİTOTOMİ, ULTRASON, STANDART

Comparıson of Endovısıonıc PNL Entry and Dılatatıon Guıded By USG and Flexıble Ureteroscope Compared to Standard PNL

Hüseyin Biçer, Eren Cengiz, Ömer Faruk Kır, Hasan Oruç EROĞLU, Ercan Arslan
Kayseri City Hospital / Department Of Urology

PURPOSE: In order to eliminate the long-term effects of the radiation given to the surgeon and the surgical team by standard PNL surgery performed with scopy, the necessity of wearing a lead apron, to increase the comfort of the surgery and to minimize the peroperative and postoperative complications that may occur in the patient, we applied the USG-guided endovisionic PNL entry and dilation method.

MATERIAL-METHOD: Between 01/05/2024 and 01/08/2024, patients with stones larger than 2 cm were retrospectively scanned. 10 patients who underwent endovision-guided USG were recorded. For ease of ultrasonic access, patients were placed in the lateral decubitus position. The age of the patients, stone sizes, stone locations, and whether mini or standard PNL surgery would be performed were determined. Intraoperative surgery time, number of needle insertions, needle insertion time, laser use time, dilation duration, presence of complications, hematocrit decrease, postoperative length of stay and presence of residual fragment were recorded. Stones of 4 mm and above were considered as residues. Stone-free status was assessed by a blood test taken on the first postoperative day.

RESULTS: The average age of our case series is 45 years old, consists of 4 female and 6 male patients, and the average stone size is 2.6 (-0.4, +0.9) cm. None of our patients have kidney anomalies. 2 of the patients' stones were recorded as staghorn, 2 as semistaghorn, 3 as lower calyceal stones, and 3 as pelvic stones. Mini PNL was applied to 3 lower calyx stones and 3 pelvic stones, and standard PNL was applied to staghorn and semistaghorn stones. The average surgery time was recorded as 70 minutes. Bleeding, need for transfusion, injury to surrounding organs and hydrothorax, which can be seen in PNL operation, were not observed, and postoperative sepsis developed in 1 of our patients. An average decrease of 0.8 units was observed in preoperative and postoperative hemoglobin values. The average number of needle insertions was recorded as 1.4(-0.4,+1.6). The average needle entry time was recorded as 90 seconds (-30, +60) and the average laser use time was 20 (-5, +5) minutes. The average dilation time was recorded as 5(-1.5,+2) minutes. The average postoperative hospital stay was recorded as 1.5(-0.5+8.5) days. No residual stones were detected in any of the patients, and nephrostomy was not performed in any of the patients.

CONCLUSION: Ultrasound-guided endovisionic PNL surgery minimizes radiation exposure. In addition, it is a technique that increases the comfort of the surgeon and does not compromise success. In terms of complications, no significant difference was observed compared to the standard method. Thanks to the endovisionic method, PNL surgery, which is described as a blind surgery among surgeons, can be used to perform the kidney entry and dilation phase without compromising success or increasing complications, and at the same time to avoid the long-term effects of radiation (temporary lens opacity, cataract, erythema, desquamation, dermal atrophy, skin cancer and other malignancies).) We recommend it to the surgeons who perform this operation in terms of protection.

Keywords: PERCUTANEOUS NEPHROLITHOTOMY, ULTRASOUND, STANDARD

ULTRASON YARDIMI İLE PNL / *PNL WITH ULTRASOUND ASSISTANCE*

SS-106

Yeni esnek aspirasyonlu üreteral erişim kılıfı ile yüksek enerjili laser kullanılan retrograd intrarenal cerrahi ile perkütan nefrolitotomi yöntemlerinin karşılaştırılması

Ümit Özdemir, Ömer Faruk Çavdar, Hakan Hakkı Taşkapu
Necmettin Erbakan Üniversitesi Meram Tıp Fakültesi, Üroloji Ana Bilim Dalı, Konya

Avrupa Üroloji Birliği kılavuzlarında 2 cm'den büyük böbrek taşlarının tedavisinde PNL birinci basamak tedavi olarak önerilmektedir. High power RIRS ise normal RIRS vakalarına göre daha büyük boyutlu böbrek taşlarına kısa sürede taş tedavisi olanağı sunmaktadır. Aspirasyonlu üreteral erişim kılıflarının kullanımı, yüksek litotripsi etkinliği sağlar, sürekli bir çıkış yolu sağlayarak görüşü iyileştirir, intrarenal basıncı düşürür ve potansiyel olarak ameliyat süresini kısaltır. Bu çalışmada PNL ve High power RIRS ile taş tedavisi yapılan hastaların arasındaki farklar avantajları ve dezavantajlarını göstermek amaçlanmıştır.

Anahtar Kelimeler: Böbrek taşı, Pnl, Rırs, Erişim kılıfı

The comparison of retrograde intrarenal surgery using high-energy laser with a new flexible aspiration ureteral access sheath and percutaneous nephrolithotomy techniques

Ümit Özdemir, Ömer Faruk Çavdar, Hakan Hakkı Taşkapu
Necmettin Erbakan University Meram Faculty of Medicine, Department of Urology, Konya

In the guidelines of the European Association of Urology, percutaneous nephrolithotomy (PNL) is recommended as the first-line treatment for kidney stones larger than 2 cm. High-power retrograde intrarenal surgery (RIRS), compared to standard RIRS cases, offers the opportunity to treat larger kidney stones in a shorter time. The use of aspiration ureteral access sheaths ensures high lithotripsy efficiency, improves visibility by providing a continuous outflow, reduces intrarenal pressure, and potentially shortens the operation time. This study aims to demonstrate the differences, advantages, and disadvantages between patients treated with PNL and high-power RIRS

Keywords: Renal stone, Pnl, Rırs, Acsess sheat

Operasyon verileri

	Group 1 (RIRS) (n=16)	Group 2 (PNL) (n=16)	p value
Yaş (mean ± SD) (years)	40±7	46±7	0.5
Cinsiyet (male/female) (n)	10/6	9/7	0.7
Body mass index, mean	30	28.8	0.4
Radyoopak taş, n (%)	12(%75)	13(%77)	0.7
Taşın tarafı Right/left (n)	8/8	10/6	-
Taşın sayısı (mean ± SD)	2.5±0.7	3±0.6	0.2
Taşın boyutu (mean ± SD) (mm)	26.5± 3	33±4	0.5
Opeasyon süresi (mean ± SD) (minute)	60±8	72±14	<0.001
Floroskopi süresi (mean ± SD) (minute)	0.8±1	3.6±2	<0.001
Hastanede kalış süresi (mean ± SD) (day)	1.3±0.2	3.6±0.9	<0.001
Stone-free durumu, n (%)	11(%71)	13(%81)	0.2
Komplikasyon oranı n (Clavien sınıflaması) (%)	2(%12.5)	2(%12.5)	0.5
Ek girişim, n (%)	1(%6)	1(%6)	-

Operation data

	Group 1 (RIRS) (n=16)	Group 2 (PNL) (n=16)	p value
Years (mean ± SD)	40±7	46±7	0.5
(male/female) (n)	10/6	9/7	0.7
Body mass index, mean	30	28.8	0.4
Radiopaque stone, n (%)	12(%75)	13(%77)	0.7
Side of the stone right/left (n)	8/8	10/6	-
Number of stones (mean ± SD)	2.5±0.7	3±0.6	0.2
Stone size (mean ± SD) (mm)	26.5± 3	33±4	0.5
Operation time (mean ± SD) (minute)	60±8	72±14	<0.001
Fluoroscopy time (mean ± SD) (minute)	0.8±1	3.6±2	<0.001
Length of hospital stay (mean ± SD) (days)	1.3±0.2	3.6±0.9	<0.001
Stone-free status, n (%)	11(%71)	13(%81)	0.2
Complication rate n (Clavien classification) (%)	2(%12.5)	2(%12.5)	0.5
Additional intervention, n (%)	1(%6)	1(%6)	-

SS-107

2-3 cm Renal Pelvis Taşlarında Retrograd İntrarenal Cerrahi ve Perkütan Nefrolitotomi Etkinliğinin Karşılaştırılması

Reha Ordulu[1], İlayda Yıldırım[2], Emrah Küçük[2], Ekrem Akdeniz[1], Mahmut Ulubay[2], Mustafa Kemal Atilla[2]
[1]Samsun Eğitim ve Araştırma Hastanesi, Üroloji Kliniği, Samsun
[2]Samsun Üniversitesi Tıp Fakültesi, Üroloji Anabilim Dalı, Samsun

AMAÇ: Bu çalışmada, 2-3 cm arası renal pelvis taşlarının tedavisinde retrograd intrarenal cerrahi (RİRC) ve perkütan nefrolitotomi (PNL) yöntemlerinin etkinliğinin karşılaştırması amaçlanmıştır.

GEREÇ-YÖNTEM: Bu retrospektif çalışmada, Ocak 2024-Ağustos 2024 tarihleri arasında 2-3 cm arası renal pelvis taşı nedeniyle kliniğimizde RİRC (Grup 1) veya PNL (Grup 2) yapılan hastalar değerlendirilmiştir. Hastaların yaş, cinsiyet, kreatinin değerleri, taş yönü, Hounsfield ünitesi, hidronefroz derecesi, taşsızlık oranları ve ek tedavi gereksinimleri gibi demografik ve klinik verileri retrospektif olarak değerlendirilmiş ve gruplar karşılaştırılmıştır. Çalışmamız ilgili yönergelere ve yönetmeliklere (Helsinki Deklarasyonu ve Uluslararası İyi Klinik Uygulamalar Kılavuzları) uygun olarak yürütülmüştür.

BULGULAR: Çalışmaya 35 RİRC ve 34 PNL olmak üzere toplam 69 hasta alınmıştır. Gruplar arasında yaş, cinsiyet, kreatinin değerleri ve taş yönü açısından anlamlı bir fark gözlenmemiştir ($p > 0,05$). Hounsfield ünitesi değerleri açısından da gruplar arasında anlamlı bir fark yoktur ($p = 0,282$). Taşsızlık oranı RİRC grubunda %82,9, PNL grubunda %79,4 iken ek tedavi oranı sırayla %11,4 ve %17,6'dır ($p = 0,714$ ve $p = 0,463$). Gruplara ait klinik veriler Tablo 1'de ayrıntılı olarak gösterilmiştir.

SONUÇ: 2-3 cm arası renal pelvis taşlarının tedavisinde hem RİRC hem de PNL yöntemleri yüksek taşsızlık oranları ile etkili bulunmuştur. Ayrıca her iki yöntem arasında taşsızlık oranları ve ek tedavi gereksinimi açısından anlamlı bir fark gözlenmemiştir. Bu bulgular, her iki yöntemin de klinik olarak benzer etkinlik sunduğunu göstermektedir.

Anahtar Kelimeler: Pelvis taşı, RİRC, PNL, etkinlik

33. Ulusal Üroloji Kongresi
29 Ekim-01 Kasım 2024 Susesi Luxury Resort, Antalya

Comparison of the Efficacy of Retrograde Intrarenal Surgery and Percutaneous Nephrolithotomy in 2-3 cm Renal Pelvis Stones

Reha Ordulu[1], İlayda Yıldırım[2], Emrah Küçük[2], Ekrem Akdeniz[1], Mahmut Ulubay[2], Mustafa Kemal Atilla[2]
[1]Samsun Training and Research Hospital, Department of Urology, Samsun, Turkey
[2]Samsun University Faculty of Medicine, Department of Urology, Samsun, Turkey

OBJECTIVE: The aim of this study is to compare the efficacy of retrograde intrarenal surgery (RIRS) and percutaneous nephrolithotomy (PNL) in the treatment of 2-3 cm renal pelvis stones.

MATERIALS-METHODS: In this retrospective study, patients who underwent RIRS (Group 1) or PNL (Group 2) for 2-3 cm renal pelvis stones in our clinic between January 2024 and August 2024 were evaluated. Demographic and clinical data such as age, gender, creatinine levels, stone location, Hounsfield units, degree of hydronephrosis, stone-free rates, and additional treatment requirements were retrospectively reviewed, and the groups were compared. Our study was conducted in accordance with relevant guidelines and regulations (Declaration of Helsinki and International Good Clinical Practice Guidelines).

RESULTS: A total of 69 patients were included in the study, with 35 undergoing RIRS and 34 undergoing PNL. No significant differences were observed between the groups in terms of age, gender, creatinine levels, and stone location ($p > 0.05$). There was also no significant difference between the groups regarding Hounsfield unit values ($p = 0.282$). The stone-free rate was 82.9% in the RIRS group and 79.4% in the PNL group, while the additional treatment rate was 11.4% and 17.6%, respectively ($p = 0.714$ and $p = 0.463$). Detailed clinical data of the groups are presented in Table 1.

CONCLUSION: Both RIRS and PNL were found to be effective in the treatment of 2-3 cm renal pelvis stones, with high stone-free rates. Furthermore, there was no significant difference between the two methods in terms of stone-free rates and additional treatment requirements. These findings suggest that both techniques offer similar clinical efficacy.

Keywords: Pelvic stone, RIRS, PNL, efficacy

Tablo 1. Gruplara ait sosyodemografik ve klinik veriler

Değişken	Grup 1 (n = 35)	Grup 2 (n = 34)	p
Yaş (yıl, ort± SS)	52,25 ± 14,26	54,52 ± 12,75	0,570
Kadın cinsiyet (n, %)	16, %45,7	10, %29,4	0,162
Kreatinin (mg/dL, ort± SS)	0,86 ± 0,32	0,96 ± 0,22	0,174
Hounsfild ünitesi (HU, ort± SS)	945,71 ± 294,4	1014,7 ± 336,56	0,282

Table 1. Sociodemographic and clinical data of the groups

Variable	Group 1 (n = 35)	Group 2 (n = 34)	p
Age (years, mean ± SD)	52,25 ± 14,26	54,52 ± 12,75	0,570
Female gender (n, %)	16, %45,7	10, %29,4	0,162
Creatinine (mg/dL, mean ± SD)	0,86 ± 0,32	0,96 ± 0,22	0,174
Hounsfield unit (HU, mean ± SD)	945,71 ± 294,4	1014,7 ± 336,56	0,282

SS-108

Perkütan Nefrolitotomide Farklı Anestezi Yöntemlerinin Hemodinami Üzerine Etkileri: Spinal-Genel Anestezi Karşılaştırmalı Çalışma

Salih Bürlukkara, Meriç Doğukan Demir
Karabük Üniversitesi Tıp Fakültesi, Karabük

AMAÇ: Perkütan Nefrolitotomi (PNL) uygulanan hastalarda spinal ve genel anestezinin hastaların hemodinamik verileri üzerine olan etkisini araştırmayı amaçladık.

MATERYAL-METOD: Çalışmaya prospektif olarak 2018-2019 yılları arasında kliniğimizde PNL uygulanan toplam 88 hasta dahil edildi. Spinal anestezi grubunda (Grup.1) 38, genel anestezi grubunda (Grup.2) 50 hasta yer aldı. Bütün hastaların demografik verileri, taş yeri, boyutu, tarafı, sayısı, operasyon süresi ve sayısı, skopi süresi, taşsızlık oranı, komplikasyon sayısı ve türü, ortalama kan basıncı, kalp atım sayısı gibi verileri kayıt altına alındı. Tüm hastalar prone pozisyonunda opere edildi.

BULGULAR: Hastaların yaş ortalaması Grup.1'de 53,55 ± 11,04, Grup.2'de ise 50,5 ± 14,32 idi. Hastaların yaşı, cinsiyet, Vücut Kitle İndeksi (BMI), floroskopi süreleri, Hemoglobin (HGB) düşüşü, taş yoğunluğu, taş sayısı, taş boyutu, taş yönü ve operasyon süresi karşılaştırıldığında iki grup arasında anlamlı bir fark gözlenmedi. Gruplara ait veriler Tablo.1 'de verilmiştir. Çalışmaya dahil edilen gruplar arasında preoperatif ve perioperatif dönemlerde ölçülen hemodinamik parametreler açısından anlamlı bir fark gözlenmedi. ($p>0.05$) Ortalama perioperatif arteryel kan basıncı Grup.1 de 130/76 mmHg, Grup.2 de 126/80 mmHg izlendi. Gruplarda hemodinamiği etkileyen herhangi bir komplikasyon gözlenmedi. Ameliyat sırasında hipotansiyon/hipertansiyon, taşikardi/bradikardi gibi hemodinamiği bozan durumlara rastlanmadı. Ameliyat sonrası 4 mm'den küçük taşı olan hastalar taşsız olarak kabul edildi ve bu oran her iki grupta da benzerdi. Her iki grupta da major komplikasyon izlenmedi (Clavien Dindo grade 3-4).

SONUÇ: Spinal anestezi ile Genel anestezi teknikleri PNL için benzer hemodinamik etkilere sahiptirler. Her iki anestezi yöntemi de hemodinamic parametreleri bozmadan benzer sonuçlar ile etkin ve güvenilir şekilde uygulanabilir.

Anahtar Kelimeler: Perkütan nefrolitotomi, hemodinami, anestezi

Effects of Different Anesthesia Methods on Hemodynamics in Percutaneous Nephrolithotomy: Spinal-General Anesthesia Comparative Study

Salih Bürlukkara, Meriç Doğukan Demir
Karabuk University, Faculty of Medicine, Karabük

OBJECTIVE: Aimed to investigate the effects of spinal and general anesthesia on hemodynamic data in patients undergoing Percutaneous Nephrolithotomy (PNL).

MATERIALS - METHODS: A total of 88 patients who underwent PNL in our clinic between 2018-2019 were prospectively included in the study. There were 38 patients in the spinal anesthesia group (Group 1) and 50 patients in the general anesthesia group (Group 2). Demographic data, stone location, size, side, number, operation time and number, scopy time, stone-free rate, number and type of complications, mean blood pressure, heart rate, etc. of all patients were recorded. All patients were operated on in the prone position.

FINDINGS: The mean age of the patients was 53.55 ± 11.04 years in Group 1 and 50.5 ± 14.32 years in Group 2. There was no significant difference between the two groups when age, gender, Body Mass Index (BMI), fluoroscopy times, Hemoglobin (HGB) decrease, stone density, stone number, stone size, stone size, stone direction and operation time were compared. The data of the groups are given in Table.1. There was no significant difference between the groups included in the study in terms of hemodynamic parameters measured in the preoperative and perioperative periods. ($p>0.05$) Mean perioperative arterial blood pressure was 130/76 mmHg in Group 1 and 126/80 mmHg in Group 2. No complications affecting hemodynamics were observed in the groups. No hemodynamically disrupting conditions such as hypotension/hypertension, tachycardia/bradycardia were observed during surgery. Patients with stones smaller than 4 mm after surgery were considered stone-free and this rate was similar in both groups. No major complications were observed in both groups (Clavien Dindo grade 3-4)

CONCLUSION: Spinal anesthesia and general anesthesia techniques have similar hemodynamic effects for PNL. Both methods of anesthesia can be administered effectively and safely with similar results without disturbing hemodynamic parameters.

Keywords: Percutaneous nephrolithotomy, hemodynamics, anesthesia

Tablo.1

	Grup.1	Grup.2	p
Yaş (Yıl)	53,55 ± 11,04	50,5 ± 14,32	0,279
BMI	30,78 ± 5,82	28,97 ± 4,6	0,114
Floroskopi Süresi (dk)	3,95 ± 1,63	4,16 ± 1,53	0,523
Hgb (postoperatif)	14,19 ± 1,48	14,39 ± 1,81	0,576
Kre.(postoperatif)	0,95 ± 0,3	0,96 ± 0,25	0,897
Dansite (HU)	1057,6 ± 387,24	1108,23 ± 297,99	0,522
Taş Boyutu (mm)	30 (10 - 65)	28,5 (12 - 64)	0,380
Operasyon Süresi	132,5 (90 - 240)	135 (90 - 255)	0,912
Hastanede Kalış Süresi(gün)	4(2-9)	4(2-9)	0,407
Taş Yönü (Sağ/Sol)	14/24	20/30	0,91
Taşsızlık (evet/hayır)	25/13	31/19	0,134
Taş sayısı	2 (1 - 5)	2 (1 - 5)	0,733
Sistolik Kan Basıncı (mmHg)	130 (115-178)	126,5(115-150)	0,029
Diyastolik Kan Basıncı(mmHg)	76 (55-100)	80 (55-100)	0,64
Kalp Atım Sayısı (dk)	65 (55-95)	65 (55-90)	0,883

Demografik veriler ve hastalara ait operasyon verileri

Table.1

	Group.1	Group.2	p
Age (year)	53,55 ± 11,04	50,5 ± 14,32	0,279
BMI	30,78 ± 5,82	28,97 ± 4,6	0,114
Floroscopy Time (min)	3,95 ± 1,63	4,16 ± 1,53	0,523
Hgb (postoperative)	14,19 ± 1,48	14,39 ± 1,81	0,576
Cre.(postoperative)	0,95 ± 0,3	0,96 ± 0,25	0,897
Density (HU)	1057,6 ± 387,24	1108,23 ± 297,99	0,522
Stone Size (mm)	30 (10 - 65)	28,5 (12 - 64)	0,380
Number of Stones	132,5 (90 - 240)	135 (90 - 255)	0,912
Operation time	4(2-9)	4(2-9)	0,407
Hospitalization Time (day)	14/24	20/30	0,91
Stone direction (Right/Left)	25/13	31/19	0,134
Stone Free (Yes/No)	2 (1 - 5)	2 (1 - 5)	0,733
Systolic (mmHg)	130 (115-178)	126,5(115-150)	0,029
Diastolic. (mmHg)	76 (55-100)	80 (55-100)	0,64
Heart rate (min.)	65 (55-95)	65 (55-90)	0,883

Demographic data and operation data of Patients

SS-109

RIRS spinal anestezi ile yapılabilir mi?

Feyzi Sinan Erdal, Şevval Yaprak
Haseki Eğitim ve Araştırma Hastanesi, Üroloji Bölümü, İstanbul

Flexible üreterorenoskop (F-URS) kullanılarak böbrek taşlarının tedavisi (retrograde intrarenal surgery-RIRS) günümüzde populer bir seçenek olarak karşımıza çıkmaktadır. Böbrek parankimine zarar verilmemesi, kanama ve enfeksiyon riskinin azlığından dolayı uygun yerleşimde, uygun boyutta ve nispeten yumuşak taşlarda ön plana çıkan bir tedavi seçeneğidir. Biz bu çalışmamızda bu işlemin spinal anestezi altında yapılabilir olup olmadığını araştırmayı amaçladık. Çalışmamıza devlet hastanesinde tek cerrah tarafından uygulanan 84 hasta dahil edildi. Her hastaya işlem öncesi kontrastsız BT çekildi. BT bulguları sonucunda RIRS yapılmaya karar verilen hastalarda taş alanı (mm²), ameliyat süresi (dk), komplikasyonlar ve anestezi durumu not edildi. Ektopik böbrek, malrote böbrek gibi yerleşim anomalisi olan hastalar ve spinal anestezi yapılmayan hastalar çalışmaya dahil edilmedi. Hastaların verileri prospektif olarak toplandı ve retrospektif olarak incelendi. Vakalar access kılıf kullanılmadan yapıldı. Ameliyatta ilk olarak semirigid URS ile üretere girildi ve üreteropelvik bileşkeye kadar sensor guide eşliğinde çıkıldı. Çift sensor guide üretere yerleştirildikten sonra biri güvenlik guide'ı olarak ayrıldı. Diğer guide'nin üzerinden flexible üreterorenoskop orta üretere kadar direkt görüş altında ilerletildi ve bu aşamada sensor guide çıkarılarak F-URS böbreğe kadar ilerletildi. Böbrek içindeki kalkül 30W holmium lazer ile fragmante edildi ve düşemeyeceği ön görülen fragmanlar basket yardımıyla toplandı. Kalan mikrokalküller spontan pasaja bırakılarak JJ stent takılarak işleme son verildi. Her işleme spinal anestezi ile başlandı. Hasta uyum yetersizliği, perop hastanın genel durumuna göre gerektiğinde genel anesteziye geçilmesi planlandı. Hastalarımızın ortalama yaşı 46 idi. Ortalama taş boyutu 100 mm², ortalama Hunsfield Ünitesi (HU) 930 idi. Operasyon süresi ortalama 73 dakika, hastanede kalış süresi ise 1 gündü. Her hastaya ameliyat sonrası 4,8 F JJ stent takıldı. 2 hastamızda (%2,3) transfüzyon gerektirmeyecek 2 gün süren hematüri, 2 hastamızda (%2,3) oral medikal tedavi ile gerileyen ateş ve 1 hastamızda (%1,2) JJ takılarak işleme son verilen üreter perforasyonu gelişti. Hastalarımızdan sadece 4 tanesinde (%4,7) operasyon süresi uzaması ve hasta uyum problemi nedeniyle genel anesteziye dönülmek zorunda kalınmıştır. Özellikle genel anestezi almasında sakınca olan ve vaka süresinin çok uzun olmayacağı planlanan RIRS vakalarında spinal anestezi ile işlemin gerçekleştirilmesi bir tedavi seçeneği olabilmektedir. Çalışmamızda düşük komplikasyon oranı ile bu yöntemin başarı ile uygulanabildiği gösterilmiştir. Daha fazla hasta populasyonu içeren randomize kontrollü prospektif çalışmalar bu konuyla ilgili daha geniş bilgiler edinmemizi sağlayacaktır.

Anahtar Kelimeler: RIRS, KOMPLİKASYON, SPİNAL ANESTEZİ

Can RIRS be performed with spinal anesthesia?

Feyzi Sinan Erdal, Şevval Yaprak
Haseki Education and Training Hospital, Department of Urology, Istanbul

Treatment of kidney stones using the flexible ureterorenoscope (F-URS) is a popular option nowadays (retrograde intrarenal surgery-RIRS). It is a prominent treatment option for stones of appropriate location, appropriate size and relatively softness due to the fact that the kidney parenchyma is not damaged and the risk of bleeding and infection is low. In this study, we aimed to investigate whether this procedure can be performed under spinal anesthesia. Our study included 84 patients who were applied by a single surgeon in a state hospital. A non-enhanced computerized tomoghraphy (CT) was performed for each patient before the procedure. Stone area (mm²), operation time (min), complications and anesthesia status were noted in patients who were decided to have RIRS as a result of CT findings. Patients with localization anomalies such as ectopic kidney, malrote kidney and patients who did not undergo spinal anesthesia were not included in the study. The data of the patients were collected prospectively and analyzed retrospectively. Cases were made without using access sheaths. In the surgery, the ureter was entered first with semirigid URS and ascended up to the ureteropelvic junction with sensor guide. After the double sensor guide was placed in the ureter, one was reserved as a safety guide. The flexible ureterorenoscope was pushed forward over the other guide under direct vision up to the middle ureter, and at this stage, the sensor guide was removed and the F-URS was placed to the kidney. The calculus in the kidney was fragmented with a 30W holmium laser and the fragments that were not predicted to fall were collected with the help of a basket. The remaining microcalculus was left to the spontaneous passage and the procedure was ended by placing a JJ stent. Each procedure was started with spinal anesthesia. It was planned to switch to general anesthesia when necessary, depending on the patient's discordance and the general condition of the perop patient. The mean age of our patients was 46 years. Mean stone size was 100 mm², mean Hunsfield Unit (HU) was 930. The mean operation time was 73 minutes, and the hospital stay was 1 day. A 4.8 F JJ stent was placed in each patient postoperatively. Two patients (2.3%) developed hematuria for 2 days that did not require transfusion, fever regressed with oral medical treatment in 2 patients (2.3%), and 1 patient failed due to ureteral perforation (1.2%), which was treated by JJ insertion. Only 4 of our patients (4.7%) had to switch to general anesthesia due to the prolongation of the operation time and the problem of patient compliance. Performing the RIRS procedure with spinal anesthesia can be a treatment option, especially in cases which general anesthesia is contraindicated and the estimated operation time not too long. In our study, it has been shown that this method can be applied successfully with a low complication rate. Randomized controlled prospective studies with larger patient populations will provide us with more extensive information on this subject.

Keywords: RIRS, COMPLICATION, SPINAL ANESTHESIA

SS-110

Endoskopik üreter/böbrek taşı tedavisi (URS-RIRS) tedavi başarısı ve post operatif erken dönem komplikasyonları: Pre/Per-operatif faktörler ve inflamatuar indeksler (SII, SIRI) prediktif olabilir mi?

Muhammet Hilmi Enes Araci, Hüseyin Aytaç Ateş, Uğur Yücetaş, Erkan Erkan
Sağlık Bilimleri Üniversitesi, İstanbul Sağlık Uygulama ve Araştırma Merkezi, Üroloji Kliniği, İstanbul

AMAÇ: Çalışmamızda endoskopik üreter/böbrek taşı tedavisi (URS-RIRS) yapılan hastalarda, Sistemik İmmün İnflamasyon İndeksi (SII) ve Sistemik İmmün Cevap İndeksi (SIRI) ile pre/per operatif değişkenlerin post operatif erken dönem komplikasyonlar ve tedavi başarısını öngörmedeki rolünü araştırdık.

MATERYAL-METOD: Çalışmamıza Ocak 2019 – Mayıs 2024 arasında kliniğimizde endoskopik üreter/böbrek taşı tedavisi (URS-RIRS) yapılan 325 hasta dahil edildi. Preoperatif hemogram üzerinden SIRI ve SII hesaplandı. Semptomatik enfeksiyon, kanser, hematolojik hastalık bulunan hastalar çalışmadan dışlandı. Verilere hastane otomasyon sistemi üzerinden erişilerek retrospektif olarak analiz edildi.

BULGULAR: Hastaların cinsiyet dağılımı 227 (%69,8) erkek, 98 (%30,2) kadın şeklindeydi. Hastaların medyan yaşı 48 (39 – 60), medyan VKİ (kg/ m2) 27,10 (24,61 – 30,47) olarak saptandı. Hastaların medyan takip süresi 42 (4 – 56) ay idi. 271 (%83,4) hastada taş yeri üreter iken 54 (%16,6) hastanın taşı böbrek yerleşimliydi. 57 (%17,5) hastanın preop idrar kültüründe üreme mevcuttu. 254 (%78,2) hastada rijit URS, 71 (%21,8) hastada fleksibl cihaz kullanıldı. 20 (%6,2) hastada üretere herhangi kateter konulmazken 268 (%82,5) hastada DJ stent, 37 (%11,4) hastada üreter kateteri kullanıldı. 14 (%4,3) hastada takiplerinde ateş saptandı. Hastaların 149 (%45,8) tanesi MET kullanmıştı. 95 (%29,2) hastada preop hidronefroz saptanmazken 104 (%32,0) hastada grade 1, 106 (%32,6) hastada grade 2 ve 20 (%6,2) hastada grade 3 hidronefroz mevcuttu. 123 (%37,8) hastaya ameliyat öncesi ESWL uygulanmıştı. Tüm hastalar için medyan ameliyat süresi 60 (45 – 80) dakika olarak saptandı. 310 (%95,4) hastada takiplerinde üriner sistem taş nüksü gözlenmedi. Hastalar yatış sürelerine göre 1 gün (n= 251, %77,2) ve 1 günden fazla (n= 74, %22,8) yatışı bulunan hastalar şeklinde iki gruba ayrıldı. Bu durum üzerinde iki grup arasında demografik veriler, operasyon türü-süresi, ESWL öyküsü, MET kullanımı, preoperatif hidronefroz varlığı, taş lokalizasyonu-yükü, taş nüksü, SIRI-SII, kateterizasyon tipi açısından istatistiksel anlamlı fark bulunmazken ($p>0,05$); preoperatif idrar kültürü üremesi ($p<0,001$) ve postoperatif ateş ($p<0,001$) yatış süresi uzayan grupta istatistiksel anlamlı şekilde daha fazlaydı. Alışkanlıklar (sigara-alkol) ile yatış süresi arasında anlamlı korelasyon saptanmazken hipertansiyon ($p=0,006$), diabetes mellitus ($p=0,018$), koroner arter hastalığı ($p<0,001$) yatış süresi uzayan grupta istatiksel anlamlı şekilde fazlaydı. İlgili veriler Tablo 1 ve 2 de detaylı sunulmuştur.

SONUÇ: Endoskopik üreter/böbrek taşı tedavisi (URS-RIRS) sonrası erken dönem komplikasyonlar ve buna bağlı uzamış yatış süresi üzerinde SIRI ve SII klinik kullanım için anlamlı bulunmazken hastanın preoperatif idrar kültürü ve eşlik eden hastalıkları bu bakımdan önemli prediktif faktörlerdir.

Anahtar Kelimeler: Ateş, İnflamasyon, Komplikasyon, Üreterorenoskopi

Endoscopic ureter/kidney stone treatment (URS-RIRS) treatment success and early post-operative complications: Can pre/peri-operative factors and inflammatory indices (SII, SIRI) be predictive?

Muhammet Hilmi Enes Araci, Hüseyin Aytaç Ateş, Uğur Yücetaş, Erkan Erkan
Department of Urology, Health Sciences University, Istanbul Health Practice & Research Center, İstanbul, Turkey

OBJECTIVE: We investigated the role of Systemic Immune Inflammation Index (SII) and Systemic Immune Response Index (SIRI) and pre/post operative variables in predicting early post operative complications and treatment success in patients undergoing endoscopic ureter/kidney stone treatment (URS-RIRS).

MATERIAL-METHOD: Our study included 325 patients who underwent endoscopic ureter/kidney stone treatment (URS-RIRS) in our clinic between January 2019 and May 2024. SIRI and SII were calculated based on preoperative hemogram. Patients with symptomatic infection, cancer, hematologic disease were excluded from the study. Data were accessed through the hospital automation system and analyzed retrospectively.

RESULTS: The gender distribution of the patients was 227 (69.8%) males and 98 (30.2%) females. The median age of the patients was 48 years (39 - 60) and the median BMI (kg/m2) was 27.10 (24.61 - 30.47). The median follow-up period was 42 (4 - 56) months. In 271 (83.4%) patients, the location of the stone was ureter, while in 54 (16.6%) patients the stone was located in the kidney. 57 (17.5%) patients had growth in preop urine culture. Rigid URS was used in 254 (78.2%) patients and flexible device in 71 (21.8%) patients. In 20 (6.2%) patients, no catheter was placed in the ureter, while a DJ stent was used in 268 (82.5%) patients and a ureteral catheter was used in 37 (11.4%) patients. 14 (4.3%) patients had fever during follow-up. 149 (45.8%) of the patients used MET. 95 (29.2%) patients had no preop hydronephrosis, 104 (32.0%) patients had grade 1, 106 (32.6%) patients had grade 2 and 20 (6.2%) patients had grade 3 hydronephrosis. 123 (37.8%) patients underwent preoperative ESWL. The median operative time for all patients was 60 (45 - 80) minutes. 310 (95.4%) patients had no recurrence of urinary calculi during follow-up. Patients were divided into two groups according to the length of hospitalization as patients hospitalized for 1 day (n= 251, 77.2%) and patients hospitalized for more than 1 day (n= 74, 22.8%). While there was no statistically significant difference between the two groups in terms of demographic data, operation type-duration, ESWL history, MET use, preoperative hydronephrosis, stone location-load, stone recurrence, SIRI-SII, catheterization type ($p>0.05$), preoperative urine culture growth ($p<0.001$) and postoperative fever ($p<0.001$) were statistically significantly higher in the group with longer hospitalization. There was no significant correlation between habits (smoking-alcohol) and length of hospitalization, whereas hypertension ($p=0.006$), diabetes mellitus ($p=0.018$), coronary artery disease ($p<0.001$) were statistically significantly higher in the group with longer hospitalization. Related data are presented in detail in Tables 1 and 2.

CONCLUSION: SIRI and SII are not significant for clinical use in early complications and prolonged hospitalization after endoscopic ureter/kidney stone treatment (URS-RIRS), whereas preoperative urine culture and comorbidities are important predictive factors in this regard.

Keywords: Complication, Fever, Inflammation, Ureterorenoscopy

Tablo 1 ve 2 (Grupların karşılaştırılması ve gruplarda komorbiditelerin karşılaştırılması)

Tables 1 and 2 (Comparison of groups and comparison of comorbidities in groups)

Tablo 1. Grupların karşılaştırılması

		Grup-1 (n= 251, %77,2)		Grup-2 (n= 74, %22,8)		
		medyan (ÇAG)	n, %	medyan (ÇAG)	n, %	p-değeri
Yaş (yıl)		49 (38 – 59)		47 (39 – 63)		[a]0,608
Cinsiyet	Erkek		182 (%72,5)		45 (%60,8)	[b]0,054
	Kadın		69 (%27,5)		29 (%39,2)	
VKİ (kg/m²)		26,81 (24,45 – 30,08)		27,55 (24,98 – 31,14)		[a]0,276
Taş Lokalizasyonu	Üreter		212 (%84,5)		59 (%79,7)	[b]0,336
	Böbrek		39 (%15,5)		15 (%20,3)	
Toplam Taş Yükü		10 (8 – 15)		10 (8 – 15)		[a]0,758
Preoperatif Hidronefroz	Yok		70 (%27,9)		25 (%33,8)	[b]0,335
	Grade-1		79 (%31,5)		25 (%33,8)	
	Grade-2		88 (%35,1)		18 (%24,3)	
	Grade-3		14 (%5,6)		6 (%8,1)	
MET Kullanımı	Yok		138 (%55,0)		38 (%51,4)	[b]0,582
	Var		113 (%45,0)		36 (%48,6)	
MET Süresi		0 (0 – 20)		0 (0 – 4)		[a]0,909
Preoperatif ESWL Uygulanması	Yok		158 (%62,9)		44 (%59,5)	[b]0,587
	Var		93 (%37,1)		30 (%40,5)	
ESWL Seans Sayısı		0 (0 – 2)		0 (0 – 2)		[a]0,759
SII		582,21 (393,88 – 904,25)		566,55 (443,04 – 898,41)		[a]0,646
SIRI		1,22 (0,75 – 1,83)		1,15 (0,76 – 1,99)		[a]0,984
Preoperatif İKAB'da Üreme	Yok		219 (%87,3)		49 (%66,2)	[b]<0,001*
	Var		32 (%12,7)		25 (%33,8)	
Operasyon Türü	Rijit URS		200 (%79,7)		54 (%73,0)	[b]0,220
	Fleksible URS		51 (%20,3)		20 (%27,0)	
Operasyon Süresi (dk)		60 (45 – 80)		60 (45 – 80)		[a]0,162
Post-operatif Üreterde Kateter	Yok		14 (%5,6)		6 (%8,1)	[b]0,557
	DJ-Stent		210 (%83,7)		58 (%78,4)	
	Üreter Kateteri		27 (%10,8)		10 (%13,5)	
Postoperatif Ateş	Yok		251 (%100,0)		60 (%81,1)	[b]<0,001*
	Var		0		14 (%18,9)	
Hastanede Yatış Süresi (gün)		1 (1 – 1)		2 (2 – 3)		[a]<0,001*
Takip Süresi (ay)		44 (7 – 57)		29 (8 – 53)		[a]0,600
Taş Nüksü	Yok		242 (%96,4)		68 (%91,9)	[a]0,117
	Var		9 (%3,6)		6 (%8,1)	

Tablo 2. Grupların komorbiditelerinin karşılaştırılması

		Grup-1 (n= 251, %77,2)	Grup-2 (n= 74, %22,8)	
		n, %	n, %	p-değeri
Diabetes Mellitus	Yok	205 (%81,7)	51 (%68,9)	[a]0,018*
	Var	46 (%18,3)	23 (%31,1)	
Hipertansiyon	Yok	193 (%76,9)	45 (%60,8)	[a]0,006*
	Var	58 (%23,1)	29 (%39,2)	
Kronik Böbrek Yetmezliği	Yok	242 (%96,4)	67 (%90,5)	[b]0,061
	Var	9 (%3,6)	7 (%9,5)	
Koroner Arter Hastalığı	Yok	225 (%89,6)	54 (%73,0)	[a]<0,001*
	Var	26 (%10,4)	20 (%27,0)	
Sigara Kullanımı	Yok	107 (%42,6)	34 (%45,9)	[a]0,613
	Var	144 (%57,4)	40 (%54,1)	
Alkol Kullanımı	Yok	229 (%91,2)	67 (%90,5)	[a]0,854
	Var	22 (%8,8)	7 (%9,5)	

[a]Pearson Chi-Square test, [b]Fisher's Exact test, *p<0,05

SS-111

Sünnet cerrahisinde termokoter tekniği: Tek merkez bir yılık sonuçlarımız

Alper Şimşek
Siverek Devlet Hastanesi, Üroloji Kliniği, Şanlıurfa

AMAÇ: Sünnet dünyada en sık uygulanan ve en eski cerrahi işlemlerden biridir. Prepusyumun cerrahi olarak çıka¬rılması işlemidir. Tüm dünyada dini inanç, örf, adet ve gelenekler nedeniyle yapıldığı gibi, medikal ne¬denlerle de yapılmaktadır. Anadolu topraklarında da çoğunlukla dini-örfi nedenlerden dolayı sünnet ya¬pılmaktadır ve hatta sünnet ile birlikte Anadolu'nun birçok yerinde düğünler ve törenler yapılmaktadır. Siverek ve çevresi en yüksek doğum oranına sahip şehirler arasında olması sebebiyle yaz döneminde yoğun şekilde sünnet talebi ile üroloji poliklinik başvurusu olmaktadır. Bu yoğun sünnet talebi cerrahları hızlı ve güvenli sünnet yapmaya yöneltmiştir. Hem ülkemiz¬de hem ülke dışında çok sayıda sünnet metodu ve bu işlem için özel olarak üretilmiş cerrahi aletler tanım-lanmıştır. Bu çalışmada amaç, Siverek şehri ve çevresinde yoğun sünnet talebini karşılamak amacıyla diyatermik bıçak veya termokoter olarak adlandırılan cihaz yardımıyla yapılan sünnet işlemi ve sonuçlarını değerlendirmek ve sünnet literatürüne katkı sağlamaktır.

GEREÇ VE YÖNTEM : Siverek Devlet Hastanesi Üroloji Kliniğine Nisan 2023 - Mart 2024 tarihleri arasında termokoter yardımlı giyotin yöntemi ile sünnet yapılan hastalar retrospektif olarak değerlendirildi. Çalışmaya dahil edilen tüm hastaların preoperatif ve postoperatif verileri hastane bilgi veri tabanından elde edildi. Buna göre, demografik (yaş [yıl]), Amerikan Anesteziyologlar Derneği fiziksel durum sınıflandırması [ASA]), komorbidite, operasyon süresi [dakika], kanama durumu ve postoperatif (komplikasyonlar, hastanede kalış süresi) verileri retrospektif olarak kaydedildi. Termokoter kullanılmayan hastalar, daha önce sünnet cerrahisi geçiren hastalar ve ek olarak peroperatif farklı cerrahi yapılan hastalar çalışma dışı bırakıldı.

BULGULAR: Çalışmada 359 hasta değerlendirildi. Çalışma kriteterlerini sağlayan 300 hasta çalışmaya dahil edildi. Hastaların ortalama yaşı 5.5 (1-17) yıl olarak saptandı. Preoperatif 291 hasta ASA 1, 9 hasta ASA 2 olarak değerlendirildi. Bir hastada down sendromu, bir hastada ise talasemi taşıyıcılığı mevcuttu. Ortalama operasyon süresi 13 (8-25) dk olarak kaydedildi. 15 hastada peroperatif olarak 6/0 vycril sütur kullanılarak kanama kontrolü yapılması gerekti. Hastaların ortalama hastane kalış süresi 1.13 gün (1-2) olarak kaydedildi. Postoperatif hiçbir hastada süturasyon gerektirecek kanama izlenmedi. Hastalar postopetif 1. hafta ve 1. ayda değerlendirildi. Hiçbir hastada komplikasyon (enfeksiyon, yara yeri açılması, meatal daralma, nekroz, fistül vb.) izlenmedi.

SONUÇ: Sünnet sonrası en sık karşılaşılan komplikasyonlar kanama enfeksiyondur. Diyatermik bıçağın kesme ve koagülasyon işlemini aynı anda yapması hem kanama kontrolünü sağlamada hem de operasyon süresini kısaltmada fayda sağlamaktadır. Ortalama sünnet süresi azaldığı için hem hastalar daha az cerrahi strese maruz kalmışlar ve hem de talepleri karşılamak kolaylaşmıştır. Yoğun sünnet talebi olan hastanelerde termokoter ile yapılan sünnet işlemleri başarılı sonuçlar vermektedir.

REFERANSLAR

1. Male Circumcision: Global Trends and Determinants of Prevalence, Safety and Acceptability (PDF). World Health Organization; 2007.

2. Karaman MI, Zulfikar B, Caskurlu T, Ergenekon E. Circumcision in hemophilia: a cost-effective method using a novel device. J Pediatr Surg 2004;39(10):1562-1564.

3. Büyükünal SNC. Toplumumuzda sünnet uygulamaları ve tarihi gelişimine bir bakış. Çocuk Cerrahisi Dergisi 2015;29(3):104-120.

Anahtar Kelimeler: erkek sünneti, pediatrik üroloji, sünnet

Thermocautery technique in circumcision surgery: Our single center one-year results

Alper Şimşek
Siverek State Hospital, Urology Clinic, Şanlıurfa

OBJECTIVE: Circumcision is one of the most commonly performed and oldest surgical procedures globally. It involves the surgical removal of the prepuce. While circumcision is performed worldwide due to religious beliefs, customs, and traditions, it is also conducted for medical reasons. In Anatolia, circumcision is predominantly performed for religious and customary reasons, often accompanied by weddings and ceremonies in many regions. Siverek and its surroundings, being among the cities with the highest birth rates, experience a significant demand for circumcision during the summer months, leading to a surge in urology outpatient visits. This high demand has driven surgeons to perform circumcisions quickly and safely. Numerous circumcision methods and specially designed surgical instruments have been described both in our country and abroad. This study aims to evaluate the circumcision procedure and its outcomes using a device known as a diathermy knife or thermocautery, implemented to meet the high demand for circumcision in Siverek and its surrounding areas, and to contribute to the literature on circumcision.

MATERIAL AND METHOD: Patients who underwent circumcision with the guillotine method assisted by thermocautery at the Urology Clinic of Siverek State Hospital between April 2023 and March 2024 were retrospectively evaluated. The preoperative and postoperative data of all patients included in the study were obtained from the hospital's information database. Demographic data (age [years]), American Society of Anesthesiologists (ASA) physical status classification, comorbidities, operation duration [minutes], bleeding status, and postoperative data (complications, length of hospital stay) were retrospectively recorded. Patients who did not undergo thermocautery, those who had previously undergone circumcision surgery, and those who underwent additional perioperative surgeries were excluded from the study.

RESULTS: A total of 359 patients were evaluated in the study, and 300 patients meeting the study criteria were included. The average age of the patients was 5.5 years (range 1-17). Preoperatively, 291 patients were classified as ASA 1, and 9 patients as ASA 2. One patient had Down syndrome, and another had thalassemia trait. The average operation duration was recorded as 13 minutes (range 8-25). In 15 patients, it was necessary to control bleeding perioperatively using 6/0 Vicryl sutures. The average length of hospital stay was 1.13 days (range 1-2). No patient required sutures for postoperative bleeding. Patients were evaluated in the first postoperative week and month, and no complications (infection, wound dehiscence, meatal stenosis, necrosis, fistula, etc.) were observed in any patient.

CONCLUSION: The most common complications following circumcision are bleeding and infection. The ability of the diathermy knife to simultaneously perform cutting and coagulation aids in both controlling bleeding and reducing operation time. As the average circumcision duration decreases, patients experience less surgical stress, and meeting the demand for circumcision becomes easier. Circumcision procedures performed with thermocautery in hospitals with high circumcision demand yield successful results.

References

1. Male Circumcision: Global Trends and Determinants of Prevalence, Safety and Acceptability (PDF). World Health Organization; 2007.

2. Karaman MI, Zulfikar B, Caskurlu T, Ergenekon E. Circumcision in hemophilia: a cost-effective method using a novel device. J Pediatr Surg 2004;39(10):1562-1564.

3. Büyükünal SNC. A Look at the Practice of Circumcision in Our Society and Its Historical Development. Journal of Pediatric Surgery 2015;29(3):104-120.

Keywords: circumcision, male circumcision, pediatric urology

Resim 1

Figure 1

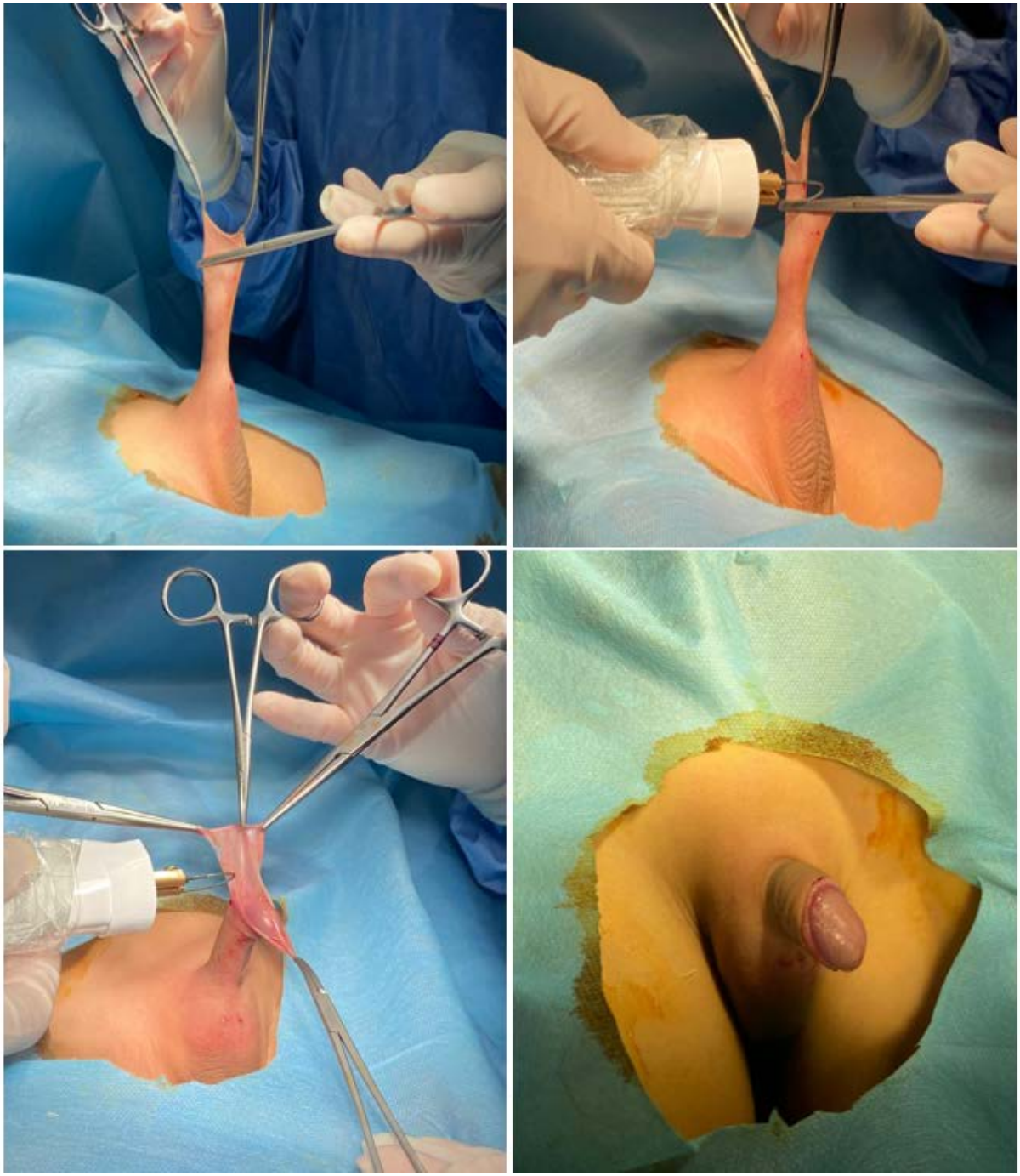

Termokoter yardımlı giyotin tekniği lle sünnet

Circumcision with thermocautery assisted guillotine technique

SS-112

Yüksek yerleşimli inmemiş testis olgularında uygulanan Prentiss ve modifiye Prentiss manevralarının sonuçlarının karşılaştırılması

Ali Sezer
Konya Şehir Hastanesi, Çocuk Ürolojisi Kliniği

AMAÇ: Yüksek yerleşimli inmemiş testis olgularında uygulanan Prentiss ve modifiye Prentiss manevrası uygulanan olguların sonuçlarının karşılaştırılması

YÖNTEM: Ocak 2021-Mayıs 2024 arasında opere edilen inmemiş testis olgularının dosyaları geriye dönük incelendi. Dışlama kriterleri; redo olgular, aşamalı cerrahi geçirenler, inferior epigastrik damarlara müdahale yapılmaması ve veri eksikliğiydi. İnguinoskrotal orşiopeksi sırasındaki standart adımlar; spermatik kordonun iç halkaya kadar serbestlenmesi, internal oblik kas liflerinin kesilmesi, fasya transversalis in açılması ve inginkaudale doğru genişletilmesi, periton ligasyonu öncesinde retroperitoneal diseksiyon yapılmasıydı. Bu işlemler sonrasında testisin skrotumda yüksek kalacağı görüldüğünde spermatik kordonun iniş rotası, inferior epigastrik damarlar bağlanarak (Grup-1) veya damarların infero-medialinden oluşturulan tünelden geçirilerek kısaltıldı (Grup-2). Ameliyat öncesi ve sonrası testis yerleşimi verileri değerlendirildi. Peroperatif ve post operatif komplikasyonlar kaydedildi. Post op dönemde atrofi gelişimi ve USG yapılanlarda patolojik bulgular kaydedildi.

BULGULAR: 53 olguda 56 testis çalışmaya dahil edildi (Sağ:34, sol:22). Ortalama orşiopeksi yaşı 3,7'ydi (6ay-15yaş). Takip süresi ortalama 17±11 aydı. Grup 1 ve 2 de taraf ve takip süresi açısından anlamlı farklılık yoktu (p=0.740 ve p=0.218). Testis yerleşimi açısından bakıldığında Grup 1' de abdominal olanlar 7 (24.1%), proksimal inguinal kanal yerleşimli olanlar 17 (58.6%) ve distal inguinal kanalda olanlar 5 (17.2%) idi. Grup 2'de ise kanal proksimalinde olanlar 21 (77.8%) ve distalinde olanlar 6 (22.2%) adet olarak kaydedildi ve aradaki fark istatistiksel olarak anlamlı idi (p=0.024).

Per-op modifiye Prentiss manevrası planlanan hastalardan 2'sinde kanama nedeniyle damarlar ligate edilerek Prentiss manevrası gerçekleştirildi. Başka per op komplikasyon gelişmedi. Operasyon bitiminde değerlendirildiğinde olguların 47'sinde (83.9%) testisin gerilimsiz olarak indirilebildiği, 5'inde (8.9%) skrotal gamze oluşturucak şekilde, 4'ünde (7.1%) ise yüksek skrotal-inguinoskrotal bileşkeye kadar indirilebildiği görüldü. Operasyon bitiminde testis yerleşimi açısından gruplar arasında anlamlı fark saptanmadı (p=0.232). Post op erken dönemde her gruptan birer hastada yara yerinden akıntı nedeniyle 1 hafta iv antibiyoterapi gereksinimi oldu. Takipte sorunsuz iyileşti. Grup 1 de 1 hastada inguinal bölgede hematom nedeniyle takip edildi. Grup 2'de bir hastada inguinal bölge skarı keloid şeklinde iyileşti. Post op hiçbir hastada atrofi gelişmedi. Post op testis yerleşimi açısından bakıldığında skrotal gamze oluşturacak şekilde peksi yapılan hastalarda testis skrotumda palpabl idi. Grup 1' de 2 (6.9%) hastada Grup 2' de ise 1 (%3.7) hastada testis inguinoskrotal bölgede palpabl idi ve aradaki fark anlamlı değildi (p=0.596). Nüks direkt herni veya "ascending" testis görülmedi.

SONUÇ: Prentiss manevrası; geniş retroperitoneal diseksiyon için oldukça iyi bir ekspozisyon sağlayarak kordun uzatılmasına ve düz bir hat üzerinden testisin indirilmesine olanak tanır. Kısıtlı hasta sayısı ve kısa sayılabilecek takip süresine sahip çalışmamıza göre epigastrik damarların bağlanması veya korunması açısından başarı ve komplikasyonlar açısından sonuçlar benzerdir.

Anahtar Kelimeler: Prentiss, inferior epigastrik, orşiopeksi, inmemiş testis, retroperitoneal diseksiyon

Comparison of the outcomes of Prentiss and modified Prentiss maneuvers in undescended testis

Ali Sezer
Konya City Hospital, Pediatric Urology Clinic

OBJECTIVE: To compare the outcomes of the Prentiss and modified Prentiss maneuvers in cases of undescended testis.

METHODS: Medical records of patients with undescended testis who underwent surgery between January 2021 and May 2024 were retrospectively reviewed. Exclusion criteria included redo cases, patients who underwent staged surgery, those in whom inferior epigastric vessels were not intervened, and those with missing data. The standard steps during inguinoscrotal orchidopexy included fdissecting the spermatic cord up to the internal ring, cutting the internal oblique muscle fibers, opening the transversalis fascia, and expanding the ring caudally. Retroperitoneal dissection was performed before peritoneal ligation. If the testis remained high-scrotal level after these procedures, the descent route of the spermatic cord was shortened either by ligating the inferior epigastric vessels (Group 1) or by passing the cord through a tunnel created medial to the vessels (Group 2). Preoperative and postoperative testis positioning data were evaluated. Perioperative and postoperative complications were recorded. Postoperative atrophy development and pathological findings on ultrasound were noted.

RESULTS: A total of 56 testes from 53 patients were included in the study (Right: 34, Left: 22). The mean age at orchidopexy was 3.7 years (range: 6 months to 15 years). The average follow-up period was 17±11 months. There were no significant differences between Group 1 and Group 2 in terms of side and follow-up duration (p=0.740 and p=0.218, respectively). Regarding testis positioning, in Group 1, 7 (24.1%) were abdominal, 17 (58.6%) were in the proximal inguinal canal, and 5 (17.2%) were in the distal inguinal canal. In Group 2, 21 (77.8%) were in the proximal canal and 6 (22.2%) were in the distal canal. The difference between the groups was statistically significant (p=0.024). In cases where modified Prentiss was planned, the maneuver was performed with Prentiss technique in 2 patients due to bleeding requiring vessel ligation. No other perioperative complications occurred. At the end of the operation, in 47 cases (83.9%), the testis was successfully lowered without tension; in 5 cases (8.9%), the testis was lowered to create a scrotal dimple, and in 4 cases (7.1%), it was lowered to a high scrotal-inguinoscrotal junction. There was no significant difference in testis positioning between the groups at the end of the operation (p=0.232). In the early postoperative period, one patient from each group required one week of IV antibiotic therapy due to wound discharge. Both healed uneventfully. In Group 1, one patient was followed up due to an inguinal hematoma. In Group 2, one patient had keloid formation at the inguinal scar. No atrophy developed in any patient postoperatively. In terms of postoperative testis positioning, in patients with scrotal dimples, the testis was palpable in the scrotum. In Group 1, 2 (6.9%) patients had palpable testis in the inguinoscrotal region, whereas in Group 2, 1 (3.7%) patient had palpable testis in the same region, and the difference was not significant (p=0.596). No recurrence of direct hernia or “ascending” testis was observed.

CONCLUSION: The Prentiss maneuver provides excellent exposure for extensive retroperitoneal dissection, allowing for the extension of the cord and the descent of the testis in a straight line. According to our study with a limited number of patients and relatively short follow-up duration, the outcomes in terms of success and complications regarding the ligation or preservation of the epigastric vessels are similar.

Keywords: Prentiss, inferior epigastric vessels, orchidopexy, undescended testis, retroperitoneal dissection

SS-113

Vezikoüreteral reflü hastalarında subüreterik dekstranomer-hyaluronik asit enjeksiyonu sonuçlarımız

Mazlum Özkan, Muhammed Kotan, Muhammed Fatih Keleş, Rahmi Aslan, Kerem taken
Van Yüzüncü Yıl Üniversitesi,Üroloji Ana Bilim Dalı,Van

AMAÇ: Vezikoüreteral reflü (VUR) yaklaşık %1 oranında görülür ve çocuklarda sık rastlanılan bir ürolojik anomalidir. Tekrarlayan üriner sistem enfeksiyonlarının (ÜSE) da etkisiyle, akut piyelonefrit, renal skar, hipertansiyon ve son dönem böbrek yetmezliğine sebep olabilmektedir. Kliniğimizde VUR sebebiyle subüreterik dekstranomer-hyaluronik asit enjeksiyonu (STING) yaptığımız hastaların sonuçlarını sunmayı amaçladık.

YÖNTEM: Nisan 2015 – Nisan 2023 yılları arasında Van Yüzüncü Yıl Üniversitesi Tıp Fakültesi Üroloji Anabilim Dalı'nda vezikoüreteral reflü tanısıyla STING yapılan en az 1 yıllık takip süresi olan 85 pediatrik hastanın (105 renal ünite) verileri retrospektif olarak incelendi. Hastaların tanısı Voiding Sistoüretrografi (VCUG) ile konuldu ve reflü dereceleri ''International Collaborative Study on Reflux'' sınıflamasına göre belirlendi. Renal skar ve diferensiye böbrek fonksiyonlarının tespiti için hastalara Tc-99m DMSA sintigrafi uygulandı. İşlem sedasyonel anestezi altında yapıldı ve enjeksiyon materyali olarak dekstranomer / hyaluronik asit kullanıldı. Post-op 12. Haftada VCUG çekilerek reflü durumu değerlendirildi. Grade 1 VUR olması veya VUR olmaması başarılı olarak değerlendirildi.

BULGULAR: Değerlendirilen 85 hastanın 29'u erkek, 56'sı kadındı. Hastaların en küçüğü 1, en büyüğü 22 yaşında olmak üzere yaş ortalaması 9.47 / yıl saptandı. 37 hasta (% 43,5) ateş ve İYE şikayetleri ile başvurdu. 23 hasta (% 27) gece veya gündüz inkontinansı şikayeti ile başvurdu. 21 hastada (% 24,7) hem İYE hem inkontinans mevcuttu.22 hastada (% 25,8) bilateral VUR mevcutken, 39 hastada (% 45,8) sol, 24 hastada (% 28,2) sağ tarafta VUR mevcuttu. 19 renal ünitede (% 18) grade 1 VUR, 27 renal ünitede (% 25,7) grade 2 VUR, 41 renal ünitede (% 39) grade 3 VUR, 11 renal ünitede (% 10,4) grade 4 VUR, 7 renal ünitede (% 6,6) grade 5 VUR mevcuttu. 47 böbrekte (% 44.7) sintigrafide skar yokken 58 böbrekte (% 55,2) skar mevcuttu. 53 renal ünitede 1. Enjeksiyonda başarılı olunmuş, 9 renal ünitede 2. Enjeksiyonda başarılı olunmuş, 5 renal ünitede reflü derecesi grade 1'e gerilemiştir. Toplamda 67 renal ünitede(% 63,8) tedaviden fayda görülmüştür.38 renal ünitenin (% 36,1) 21 tanesine 1 kez, 11 tanesine 2 kez, 6 tanesine 3 kez STING yapılmış ancak VUR devam ettiğinden açık cerrahi müdahale gereksinimi olmuştur.Açık cerrahi gereksinimi olan renal ünitelerin reflü derecesi ortalama 3,59 iken başarılı olunan renal ünitelerin reflü dereceleri ortalama 2.78 idi.Hastalar aynı gün taburcu edildi. Hastaların hiçbirinde komplikasyon gelişmedi.

SONUÇ: VUR cerrahi tedavisinde STING, kolay uygulanabilir, güvenli, minimal invaziv bir yöntemdir. Yüksek reflü derecelerinde başarı oranı düşmekle beraber düşük ve orta derecedeki VUR hastalarında ilk tercih edilmesi gereken yöntem olarak düşünülebilir.

Anahtar Kelimeler: vezikoüreteral reflü,subüreterik enjeksiyon,üriner sistem enfeskiyonu

Results of subureterıc dextranomer-hyaluronic acid injektion in patients with vesicoureteral reflux

Mazlum Özkan, Muhammed Kotan, Muhammed Fatih Keleş, Rahmi Aslan, Kerem taken
Van Yüzüncü Yıl University Faculty of Medicine, Department of Urology,Van

OBJEKTIVE: The aim of this study is to present the outcomes of patients undergoing subureteric dextranomer-hyaluronic acid injection (STING) due to vesicoureteral reflux (VUR).

METHODS: Data of 85 pediatric patients (105 renal units) who underwent STING for VUR between April 2015 and April 2023 at the Department of Urology, Van Yüzüncü Yıl University Faculty of Medicine, were retrospectively analyzed. Diagnosis was established using Voiding Cystourethrography (VCUG), and reflux grades were determined according to the International Collaborative Study on Reflux classification. Tc-99m DMSA scintigraphy was performed to detect renal scars and assess differential kidney functions. The procedure was performed under sedation anesthesia using dextranomer/hyaluronic acid as the injection material. Reflux status was evaluated by VCUG at postoperative week 12.

RESULTS: Of the 85 evaluated patients, 29 were male and 56 were female.The mean age of the patients was 9.47 years. Among the reasons for presentation, 43.5% of patients presented with fever and urinary tract infection (UTI) symptoms, 27% presented with nocturnal or diurnal incontinence, and 24.7% presented with both UTI and incontinence.Bilateral VUR was observed in 22 patients, while VUR was present on the left side in 39 patients and on the right side in 24 patients.The distribution of VUR grades in renal units was as follows: grade 1 (18%), grade 2 (25.7%), grade 3 (39%), grade 4 (10.4%), and grade 5 (6.6%).Scars were found in 55.2% of kidneys on scintigraphy.A benefit from treatment was observed in 63.8% of renal units (67 units).The mean reflux grade for renal units requiring open surgery was 3.59, whereas the mean reflux grade for successfully treated renal units was 2.78.No complications occurred postoperatively in any of the patients.

CONCLUSION: STING appears to be an easily applicable, safe, and minimally invasive method for the surgical treatment of VUR. Although success rates may decrease with higher reflux grades, it may be considered as the preferred method for patients with low to moderate VUR.

Keywords: vesicoureteral reflux, subureteric injection, urinary tract infection

SS-114

Transperitoneal Laparoskopik Adrenalektomi - İlk Deneyimlerimiz

Tarık Gufran Aliefendioğlu[1], Soner Çoban[1], Muhammet Guzelsoy[1], Salim Zengin[1], Abdullah Gul[1], Mutlu Güneş[2], Ahmet Mermertaş[1], Oğuzhan Akpınar[1], Muhammed Fahri Samuk[1], Ali Riza Turkoglu[1]
[1]Bursa Yüksek İhtisas Eğitim Ve Araştırma Hastanesi, Üroloji Anabilim Dalı,Bursa, Türkiye
[2]Bursa Yüksek İhtisas Eğitim Ve Araştırma Hastanesi, Endokrinoloji Anabilim Dalı,Bursa, Türkiye

AMAÇ: Kliniğimizde, çeşitli adrenal bez patolojileri nedeniyle yapılan, ilk laparoskopik adrenelektomi deneyimlerimizi retrospektif olarak değerlendirmeyi amaçladık.

GEREÇ-YÖNTEM: Kliniğimizde Aralık 2017-Mayıs 2024 tarihleri arasında laparoskopik adrenalektomi (LA) ameliyatı uygulanan hastalar dahil edilmiştir. Hastalar demografik özellikler, kitle özellikleri, preop tanıları, operasyon süreleri, perioperatif komplikasyonlar, hastanede kalış süreleri ve histopatolojik sonuçları açısından ayrıntılı olarak incelenmiştir.

BULGULAR: Çalışmaya 66'sı (%65,3) kadın ve 35'i (%34,6) erkek olmak üzere toplam 101 hasta dahil edildi. 60 hastaya sağ ve 41 hastaya sol LA uygulandı. Ortalama yaş 54,05± 13,5/yıl ve ortalama kitle boyutu 42,09 ± 2,01 mm idi. Ortalama operasyon süresi 93,36 ± 19,62 dk ve ortalama kanama miktarı 50,8 ± 44,1 ml idi. Ortalama hastanede kalış süresi 4,89 ± 1,12 gün idi. İntraoperatif dönemde komplikasyon olarak 1 hastada karaciğer yaralanması, 1 hastada omentum yaralanması ve 1 hastada agresif hipertansiyon gelişti. 4 hastada kanama, kitlenin büyüklüğü ve agresif hipertansiyon nedeniyle açık cerrahiye geçildi. Postoperatif dönemde 7 hastada eritrosit süspansiyonu transfüzyon ihtiyacı oldu. 61 hastada fonksiyonel 40 hastada nonfonksiyonel kitle mevcuttu. Fonksiyonel olanların 26'sı cushing sendromu, 20'si conn sendromu, 12'si feokromasitoma, 2' si subklinik cushing sendromu ve 1'i cushing+conn sendrom ön tanılıydı. Ameliyat sonrası patoloji sonuçları ise şu şekilde raporlandı: 64'ü adenom, 10'u feokromasitoma, 9'u myelolipom, 2'si adrenokortikal karsinom, 3' clear cell rcc metastazı, 3'ü endotelyal (vasküler) kist, 1'i adrenal kortikal hiperplazi, 1'i ganglionöroma, 1'i feokromasitoma + ganglionöroma, 1'i lenfanjiektazi,1'i adenom + gist, 1 'i kavernoz hemanjiom, 1' i benign kistik oluşum, 1 'i adenokarsinom metastazı, 1'i b cell non hodgkin lenfoma, 1'i akciğer non small cell metastazı. Hastalara ait tanımlayıcı özellikler Tablo 1'de ve patolojik sonuçlar Tablo 2'de sunulmuştur.

SONUÇ: Laparoskopik adrenalektomi, adrenal kitlelerin cerrahi tedavisinde tecrübeli merkezlerde güvenle uygulanabilecek efektif ve minimal invazif bir tedavi yöntemdir.

Anahtar Kelimeler: Adrenalektomi, adrenal adenoma, cushing sendromu, feokromasitoma, laparoskopi

Transperitoneal Laparoscopic Adrenalectomy - Our Initial Experiences

Tarık Gufran Aliefendioğlu[1], Soner Çoban[1], Muhammet Guzelsoy[1], Salim Zengin[1], Abdullah Gul[1], Mutlu Güneş[2], Ahmet Mermertaş[1], Oğuzhan Akpınar[1], Muhammed Fahri Samuk[1], Ali Riza Turkoglu[1]
[1]Department of Urology, Bursa High Specialization Training and Research Hospital, Bursa, Türkiye
[2]Department of Endocrinology, Bursa High Specialization Training and Research Hospital, Bursa, Türkiye.

OBJECTIVE: We aimed to retrospectively evaluate our first laparoscopic adrenalectomy experience in our clinic for various adrenal gland pathologies.

MATERIALS-METHODS: Patients who underwent laparoscopic adrenalectomy (LA) between December 2017 and May 2024 in our clinic were included. Patients were analyzed in detail in terms of demographic characteristics, mass characteristics, preoperative diagnoses, operative times, perioperative complications, length of hospital stay, and histopathologic results.

RESULTS: A total of 101 patients, 66 (65.3%) females and 35 (34.6%) males, were included in the study. 60 patients underwent right LA and 41 patients underwent left LA. The mean age was 54.05 ± 13.5/year and the mean mass size was 42.09 ± 2.01 mm. Mean operation time was 93,36 ± 19,62 min and mean bleeding was 50.8 ± 44.1 ml. The mean hospital stay was 4.89 ± 1.12 days. Intraoperative complications included liver injury in 1 patient, omental injury in 1 patient and aggressive hypertension in 1 patient. In 4 patients, open surgery was performed due to bleeding, size of the mass and aggressive hypertension. In the postoperative period, 7 patients required erythrocyte suspension transfusion. 61 patients had functional masses and 40 had nonfunctional masses. Of the functional ones, 26 were diagnosed with cushing's syndrome, 20 with conn syndrome, 12 with pheochromocytoma, 2 with subclinical cushing's syndrome and 1 with cushing+conn syndrome. Postoperative pathology results were reported as follows: 64 adenomas, 10 pheochromocytoma, 9 myelolipoma, 2 adrenocortical carcinoma, 3 clear cell rcc metastasis, 3 endothelial (vascular) cyst, 1 adrenal cortical hyperplasia, 1 ganglioneuroma, 1 pheochromocytoma + ganglioneuroma, 1 lymphangiectasia, 1 adenoma + gist, 1 cavernous hemangioma, 1 benign cystic formation, 1 adenocarcinoma metastasis, 1 b cell non hodgkin lymphoma, 1 lung non small cell metastasis. Descriptive characteristics of the patients are presented in Table 1 and pathologic results are presented in Table 2.

CONCLUSIONS: Laparoscopic adrenalectomy is an effective and minimally invasive treatment method that can be safely applied in experienced centers for the surgical treatment of adrenal masses.

Keywords: Adrenalectomy, adrenal adenoma, cushing's syndrome, pheochromocytoma, laparoscopy

Adrenalektomi uygulanan hastalara ait tanımlayıcı veriler

	min.	max.	ort.±SS
Yaş (yıl)	19,0	84,0	54,05±13,5007
Kilo (kg)	55,0	128,0	83,66±12,797
Boy (cm)	147,0	187,0	166,21±6,7798
BMI (kg/m2)	18,0	52,0	30,033±5,078
Preop Hgb (g/dL)	9,8	17,8	13,249±1,3817
Postop Hgb (g/dL)	8,5	14,6	11,277±1,2575
Operasyon süresi (dk)	89	320	93,36±19,62
Yatış süresi (gün)	3,0	8,0	4,89±1,1272
Patolojik spesmen boyutu (cm)	1,3	10,5	4,89±1,1272

Descriptive data of patients who underwent adrenalectomy

	min	max	ort.±SS
Age (years)	19.0	84.0	54.05±13.5007
Weight (kg)	55.0	128.0	83.66±12.797
Height (cm)	147.0	187.0	166.21±6.7798
BMI (kg/m2)	18.0	52.0	30.033±5.078
Preop Hgb (g/dL)	9.8	17.8	13.249±1.3817
Postop Hgb (g/dL)	8.5	14.6	11.277±1.2575
Operation time (min)	89	320	93.36±19.62
Length of hospitalization (days)	3.0	8.0	4.89±1.1272
Pathologic specimen size (cm)	1.3	10.5	4.89±1.1272

SS-115

Kemoterapi sonrasi retroperitoneal lenf nodu diseksiyonu: tersiyer bir merkezden orta dönem sağkalim verileri içeren bir vaka serisi

Muhammed Ali Kaya, Yunus Çolakoğlu, Halil Lütfi Canat
Çam ve Sakura Şehir Hastanesi

KEMOTERAPİ SONRASI RETROPERİTONEAL LENF NODU DİSEKSİYONU: TERSİYER BİR MERKEZDEN ORTA DÖNEM SAĞKALIM VERİLERİ

AMAÇ: Kemoterapi(KT) sonrası retroperitoneal lenf nodu diseksiyonu (RPLND), ileri evre seminom dışı germ hücreli tümörü olan ve tedavi sonrası >1cm rezidüel retroperitoneal kitleye sahip hastaların tedavisinde kritik bir role sahiptir. Çalışmamızda, KT sonrası RPLND yaptığımız hastaların orta dönem sonuçlarının sunulması amaçlandı.

MATERYAL-METOD: Sunulan vaka serisi çalışmasına 2020-2024 yılları arasında Çam ve Sakura Şehir Hastanesi' nde kemoterapi sonrası RPLND yapılan 6 hasta dahil edildi. Hastaların temel demografik verileri, patoloji özellikleri, uygulanan tedaviler, ve orta dönem sağkalım verileri hastane dijital kayıt sisteminden ve poliklinik kayıtlarından retrospektif olarak incelendi.

BULGULAR: Hastaların ortalama yaşı 25.5'ti. Radikal orşiektomi patolojileri sırası ile 5 hastada mikst germ hücreli tümör; 1 hastada postpubertal tip teratom; ve 1 hastada embriyonel karsinom idi. Hastaların KT sonrası serum AFP ve hCG seviyeleri normal idi ve rezidü kitle boyutu ortalama: 40'mm idi. Primer tümor patolojileri 5 hastamızın pT1, 1 hastamızın pT2 2 hastamızın patoloji sonucu hala çıkmamıştır. RPLND öncesi 3hasta 3 kür BEP ve 4 hasta 3 kür BEP ve bu 4 hastadan 1 tanesi nüks sonrası TIP protokolü ile KT aldı. RPLND operasyon süresi ortalama 233 dakika idi. 1 hastamıza kitle invazyonu nedeniyle eş zamanlı nefrektomi yapıldı. Toplam hastadan 2'sine perioperatif eritrosit süspansiyonu takıldı. Klavien kategori 3 ve üzeri herhangi bir komplikasyon görülmedi. RPLND sonrası patolojiler sırası ile 3 hastada nekrotik teratom; 1 hastada matür teratom; 1 hastada komplet nekrotik doku ve 1 hastada teratom metastazı şeklinde idi. RPLND yaptığımız 6 hastadan 5'inin düzenli takipleri mevcut idi. Ortalama takip süresi 19 aydı ve genel sağkalım oranı %100 olarak tespit edildi.

SONUÇ: KT sonrası rezidüel kitlelerde yüksek teratom oranları göz önünde bulundurulduğunda RPLND, özellikle genç hastalarda sağkalım adına tedavinin en önemli bileşenlerinden birisidir.

Anahtar Kelimeler: RPNLD,TESTİS KANSERİ,ONKOLOJİ

Retroperitoneal lymph node dissection after chemotherapy: a case series with mid-term survival data from a tertiary center

Muhammed Ali Kaya, Yunus Çolakoğlu, Halil Lütfi Canat
Çam ve Sakura City Hospita

RETROPERITONEAL LYMPH NODE DISSECTION AFTER CHEMOTHERAPY: MID-TERM HEALTH DATA FROM A TERTIARY CENTER

PURPOSE: Retroperitoneal lymph node dissection (RPLND) after chemotherapy (CT) has a critical role in the treatment of patients with advanced non-seminomatous germ cell tumors and residual retroperitoneal masses >1 cm after treatment. The aim of our study is to present the mid-term results of patients who underwent RPLND after CT.

MATERIAL-METHOD: The presented case series study includes 6 patients who underwent RPLND after chemotherapy at Çam and Sakura City Hospital between 2020-2024. The basic demographic data of the patients, pathology characteristics, treatments applied and mid-term survival data were retrospectively reviewed from the hospital digital record system and out-patient clinic records.

RESULTS: The mean age of the patients was 25.5 years. Radical orchiectomy pathologies were mixed germ cell tumor in 5 patients, postpubertal type teratoma in 1 patient, and embryonal carcinoma in 1 patient, respectively. Serum AFP and hCG levels of the patients after LT were normal, and the mean residual mass size was 40 mm. Primary tumor pathologies were pT1 in 5 of our patients, pT2 in 1 patient, and pathology results of 2 patients are not yet awaited. Before RPLND, 3 patients received 3 courses of BEP, 4 patients received 3 courses of BEP, and 1 of these 4 patients received LT with the TIP protocol after recurrence. The mean RPLND operation time was 233 minutes. Simultaneous nephrectomy was performed in 1 patient due to mass invasion. Perioperative erythrocyte suspension was given to 2 of the patients. No complications of Clavien category 3 and above were observed. Pathologies after RPLND were necrotic teratoma in 3 patients, mature teratoma in 1 patient, completely necrotic tissue in 1 patient, and teratoma metastasis in 1 patient. 5 of the 6 patients who underwent RPLND had regular follow-ups. The average follow-up period was 19 months, and the overall survival rate was determined as 100%. CONCLUSION: Considering the high rates of teratoma in residual masses after LT, RPLND is one of the most important components of treatment for survival, especially in young patients.

Keywords: RPLND,testicular cancer,ONCOLOGY

SS-116

Paratestiküler Kitlelerin Tanı ve Tedavi Yöntemleri: 14 Olguluk Seri

Adem Altunkol, Berkay Ekinci, Mustafa Furkan Özova, Buğra Aksay, Ergün Alma, Kadir Karkin, Ediz Vuruşkan, Hakan Erçil
Sağlık Bilimleri Üniversitesi, Adana Şehir Eğitim ve Araştırma Hastanesi, Üroloji Kliniği, Adana

GİRİŞ: Paratestiküler kitleler, genellikle epididim veya spermatik kord gibi paratestiküler dokulardan köken alan ve nadir görülen tümörlerdir. Testisin fibröz psödotümörleri olarak da isimlendirilebilmektedirler. Paratestiküler kitlelerin oluşma nedenleri arasında travma, enfeksiyon veya kojenital anomaliler yer alabilir. Genellikle ağrısız olup, testislerde bir şişlik veya ele gelen bir kitle olarak tespit edilebilirler. Nadiren, ağrı veya testislerdeki normal fonksiyonların bozulması gibi belirtiler de gösterebilirler.

YÖNTEM: Tanısında genellikle fizik muayene, ultrasonografi (USG) ve bazen bilgisayarlı tomografi (BT) gibi görüntüleme yöntemleri kullanılır.

BULGULAR: 14 olgu tabloda gösterildi. Hastaların yaş ortalaması 56,5±14 idi.

SONUÇ : Küçük, ağrısız kitleler genellikle sadece takip edilirken, semptomatik veya büyüyen kitleler cerrahi olarak çıkarılabilir. Cerrahi müdahale başarılı sonuçlar verir ve genellikle komplikasyon riski düşüktür. Paratestiküler kitleler çoğunlukla benigndir. Erken tanı ve uygun tedavi ile genellikle başarıyla yönetilebilirler.

Anahtar Kelimeler: Paratestiküler kitle, Benign, Cerrahi

33. Ulusal Üroloji Kongresi
29 Ekim-01 Kasım 2024 Susesi Luxury Resort, Antalya

Diagnosis and Treatment Methods of Paratesticular Masses: Series of 14 Cases

Adem Altunkol, Berkay Ekinci, Mustafa Furkan Özova, Buğra Aksay, Ergün Alma, Kadir Karkin, Ediz Vuruşkan, Hakan Erçil
University of Healthy Sciences, Adana City Teaching and Research Hospital, Urology Clinic, Adana

INTRODUCTION: Paratesticular masses are rare tumors that typically originate from paratesticular tissues such as the epididymis or spermatic cord. They can also be referred to as fibrous pseudotumors of the testis. Causes of paratesticular masses include trauma, infection, or congenital anomalies. They are usually painless and can be detected as a swelling or palpable mass in the testicles. Rarely, they may present with symptoms such as pain or disruption of normal testicular function.

METHOD: Diagnosis typically involves physical examination, ultrasound (US), and sometimes computed tomography (CT) imaging techniques.

RESULTS: 14 cases were presented in the table. The average age of the patients was 56.5 ± 14 years.

CONCLUSION: Small, painless masses are typically monitored without intervention, while symptomatic or enlarging masses may be surgically removed. Surgical intervention generally yields successful outcomes with low risk of complications. Paratesticular masses are mostly benign. With early diagnosis and appropriate treatment, they can generally be managed successfully.

Keywords: Paratesticular mass, Benign, Surgery

Paratestiküler kitlelerin karakteristikleri ve patolojileri

Sayı (n)	Yaş (yıl)	Patoloji
1	72	Adenomatoid tümör
2	36	Adenomatoid tümör
3	46	Epidermoid kist
4	55	Adenomatoid tümör
5	45	Agresif anjiyomiksom
6	62	Miks tipte hücre infiltrasyonu olan kist
7	26	Kalsifiye fibröz benign kistik lezyon
8	62	Kalsifiye fibröz benign kistik lezyon
9	66	Kalsifiye fibröz benign kistik lezyon
10	58	Kalsifiye fibröz benign kistik lezyon
11	65	Mezotel ile döşeli benign kistik fiböz bağ dokusu
12	74	Mezotel ile döşeli benign kistik fiböz bağ dokusu
13	55	Kalsifiye fibröz benign kistik lezyon
14	70	İnflamatuar psödotümör

Characteristics and pathologies of paratesticular masses

Number (n)	Age (year)	Patology
1	72	Adenomatoid tumor
2	36	Adenomatoid tumor
3	46	Epidermoid cyst
4	55	Adenomatoid tumor
5	45	Aggressive angiomyxoma
6	62	Cyst with mixed cell infiltration
7	26	Calcified fibrous benign cystic lesion
8	62	Calcified fibrous benign cystic lesion
9	66	Calcified fibrous benign cystic lesion
10	58	Calcified fibrous benign cystic lesion
11	65	Benign cystic fibrous connective tissue lined with mesothelium
12	74	Benign cystic fibrous connective tissue lined with mesothelium
13	55	Calcified fibrous benign cystic lesion
14	70	Inflammatory pseudotumor

SS-117

Tek Merkez Testis Torsiyon Deneyimlerimiz

Caner Özer, Bulut Bildik, Hasan Can Kuvan, Muhidin HASSAN İBRAHİM, Atınç Tozsin, Hakan Akdere
Trakya Üniversitesi Tıp Fakültesi

AMAÇ: Testis torsiyonu(TT); spermatik kordun kendi etrafında dönmesi sonucu testisin doku kanlanmasının bozulduğu acil ürolojik bir patolojidir. Çocukluk döneminde akut epididimitten sonra akut skrotumun ikinci en sık nedenidir. Bu çalışmada, tek bir merkezde gerçekleştirilen TT operasyonlarının preop ve perop bulgularının tedavi-takip sürecindeki öngörü sunulabilirliğini araştırmayı amaçladık.

YÖNTEM: Trakya Üniversitesi Tıp Fakültesi Üroloji Kliniği'ne Eylül 2010 ile Mart 2024 tarihleri arasında TT nedeniyle başvuran ve Acil detorsiyon operasyonu yapılan hastaların verileri retrospektif olarak incelendi. Hastaların yaşı, torsiyon tarafı, detorsiyona kadar geçen süresi(saat), torsiyon derecesi, preop nötrofil/lenfosit oranı, preop CRP (mg/L), preop monosit değeri(10^3/uL), preop mpv değeri(fL), preop eritrosit değeri(10^6/uL),perop orşiektomi varlığı, operasyon tarihi(mevsim) değerlendirildi. Tek değişkenli analizde nominal veriler için ki-kare testi, parametrik değişkenler için t-testi, nonparametrik değişkenler için Mann-Whitney U testi kullanıldı ve $p<0.05$ değeri anlamlı kabul edildi.

BULGULAR: Çalışmaya dahil edilen 32 hastanın ortalama yaşı 22,72±7,51 idi. Hastaların 16 tanesi sol, 16 tanesi sağ TT ile başvurdu, bu hastaların 9 tanesi yaz, 3 tanesi sonbahar, 9 tanesi kış, 11 tanesi ilkbahar mevsiminde başvurdu, ortalama torsiyon süresi(saat) 35,59±38,79, ortalama torsiyon derecesi 242,81±172,98, preop nötrofil/ lenfosit oranı 4,21±4,37, preop crp değeri 2,29±1,70, 32 hastanın 7 tanesi orşiektomi, 25 tanesi detorsiyone olarak sonuçlandı. Hastaların yaşı ve torsiyon derecesi arasında anlamlı bir ilişki saptanmamıştır.(p:0,06).Hastaların yaşı ile torsiyon tarafı arasında anlamlı bir ilişki saptanmamıştır. (p:0,95). Preop crp değeri ile orşiektomi arasında anlamlı bir ilişki saptanmamıştır.(p:0,61). Preop nötrofil/lenfsit oranı değeri ile orşiektomi arasında anlamlı bir ilişki saptanmamıştır.(p:0,175). Torsiyon derecesi ile nötrofil/lenfosit oranı arasında anlamlı ilişki saptanmamıştır.(p:0,071). Preop mpv değeri ile orşiektomi arasında anlamlı bir ilişki saptanmamıştır.(p:0,85).Torsiyon derecesi ve preop monosit sayısı arasında anlamlı bir ilişki saptanmamıştır.(p:0,640). Torsiyon derecesi ile mevsim arasında anlamlı bir ilişki saptanmamıştır.(p:0,084).Torsiyon süresi arttıkça orşiektomi olması arasında anlamlı ilişki saptanmıştır. (p:0,001). Torsiyon derecesi ile orşiektomi arasında anlamlı ilişki saptanmıştır. (p:0,002). Torsiyon süresi ile preop monosit sayısı arasında anlamlı bir ilişki saptanmıştır.(p:0,020).Preop Monosit sayısı ve orşiektomi arasında anlamlı ilişki saptanmıştır. (p:0,038).

SONUÇ: Bu çalışmanın sonuçları, testis torsiyonu vakalarında torsiyon süresi ve monosit sayısının, tedavi sonuçları üzerinde önemli bir etkisi olduğunu göstermektedir. Özellikle, artan torsiyon süresi orşiektomi olasılığını artırmakta, preoperatif monosit sayısı da tedavi sonuçlarını etkileyen bir faktör olarak ortaya çıkmaktadır. Diğer klinik ve hematolojik parametrelerle orşiektomi arasındaki ilişkiler anlamlı bulunmamıştır. Bu bulgular, testis torsiyonu tedavisinde belirli klinik parametrelerin dikkate alınmasının önemini vurgulamaktadır.

Anahtar Kelimeler: detorsiyon,orşektomi,testis torsiyonu

Single-Center Testicular Torsion Experiences

Caner Özer, Bulut Bildik, Hasan Can Kuvan, Muhidin Hassan İbrahim, Atınç Tozsin, Hakan Akdere
Trakya University Medical Faculty

OBJECTIVE: Testicular torsion (TT) is an acute urological pathology characterized by impaired blood supply to the testis due to the rotation of the spermatic cord around its axis. It is the second most common cause of acute scrotum after acute epididymitis in childhood. This study aims to investigate the predictability of preoperative and intraoperative findings in the treatment and follow-up process of TT surgeries performed at a single center.

METHOD: The data of patients who presented to the Urology Clinic of Trakya University Medical Faculty with TT and underwent emergency detorsion surgery between September 2010 and March 2024 were retrospectively analyzed. Evaluated parameters included patient age, side of torsion, duration until detorsion (hours), degree of torsion, preoperative neutrophil/lymphocyte ratio, preoperative CRP (mg/L), preoperative monocyte count (10^3/uL), preoperative MPV value (fL), preoperative erythrocyte count (10^6/uL), presence of intraoperative orchiectomy, and date of surgery (season). Chi-square test was used for nominal data in univariate analysis, t-test for parametric variables, and Mann-Whitney U test for nonparametric variables, with $p<0.05$ considered significant.

RESULTS: The average age of the 32 patients included in the study was 22.72±7.51 years. Sixteen patients had left-sided torsion, and sixteen had right-sided torsion. Among these patients, 9 presented in summer, 3 in autumn, 9 in winter, and 11 in spring. The average duration of torsion was 35.59±38.79 hours, and the average degree of torsion was 242.81±172.98. The preoperative neutrophil/lymphocyte ratio was 4.21±4.37, and the preoperative CRP value was 2.29±1.70. Out of the 32 patients, 7 underwent orchiectomy, and 25 were detorsioned. No significant relationship was found between age and degree of torsion (p:0.06). No significant relationship was found between age and side of torsion (p:0.95). No significant relationship was found between preoperative CRP value and orchiectomy (p:0.61). No significant relationship was found between preoperative neutrophil/lymphocyte ratio and orchiectomy (p:0.175). No significant relationship was found between degree of torsion and neutrophil/lymphocyte ratio (p:0.071). No significant relationship was found between preoperative MPV value and orchiectomy (p:0.85). No significant relationship was found between degree of torsion and preoperative monocyte count (p:0.640). No significant relationship was found between degree of torsion and season (p:0.084). A significant relationship was found between increased torsion duration and the likelihood of orchiectomy (p:0.001). A significant relationship was found between degree of torsion and orchiectomy (p:0.002). A significant relationship was found between torsion duration and preoperative monocyte count (p:0.020). A significant relationship was found between preoperative monocyte count and orchiectomy (p:0.038).

CONCLUSION: The results of this study demonstrate that torsion duration and monocyte count have a significant impact on treatment outcomes in testicular torsion cases. Specifically, an increased torsion duration is associated with a higher likelihood of orchiectomy, and preoperative monocyte count emerges as a factor affecting treatment outcomes. Relationships between other clinical and hematological parameters and orchiectomy were not found to be significant. These findings underscore the importance of considering specific clinical parameters in the treatment of testicular torsion.

Keywords: detorsion,Orchiectomy,Testicular Torsion

Aylara göre dağılımı ve monosit sayıları
Distribution by month and monocyte counts

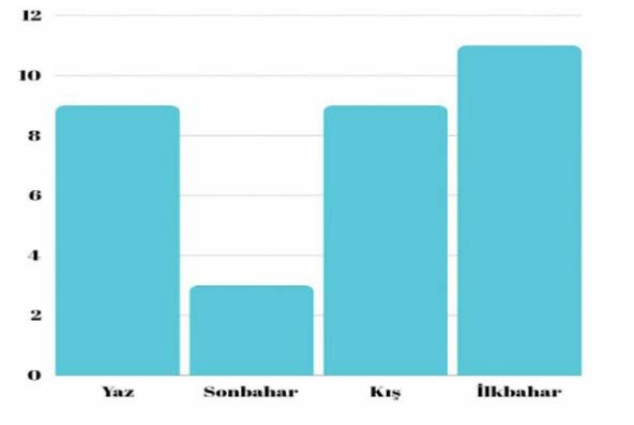

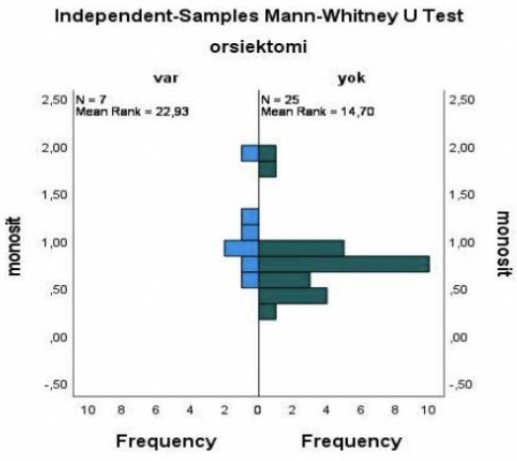

SS-118

Tip IA ve Tip IB Üretral Duplikasyonunun Birlikte Olduğu Üretral Triplikasyonu: Nadir Bir Olgu Sunumu

Bakytbek Kozubaev[1], Yılmaz Aksoy[2], Mücahit Macit[2], Salih Al[3], Ahmet Utku Kukuş[2], Onur Kaya[2]
[1]Ceylanpınar Devlet Hastanesi, Üroloji Anabilimdalı, Şanlıurfa
[2]Atatürk Üniversitesi, Üroloji Anabilimdalı, Erzurum
[3]Kaçkar Devlet Hastanesi, Üroloji Anabilimdalı, Rize

GİRİŞ: Bu çalışmamızda, erkek üretrasının nadir anomalilerinden olan üretral duplikasyonun Tip IA ve Tip IB formlarının birlikte görüldüğü bir üretral triplikasyon olgusunun tanı ve tedavi süreçlerini paylaşmayı amaçladık.

OLGU: 15 aylık erkek penis başı ve sırtında normalin dışında fazladan açıklık şikayeti ile çocuk üroloji polikliniğine başvurdu. Muayenede üretral meatus haricinde glansta koronal sulcus hattına yakın üretral meatus benzeri açıklık ve penis dorsum proksimalinde radikse yakın geniş bir açıklık izlendi. Eksternal meatus normal görünümde idi. İdrarın normal meadan geldiği diğer açıklıklardan idrar gelmediği öğrenildi. Hasta, üretral triplikasyon ön tanısıyla hospitalize edildi. Guide gönderildiğinde radikseteki açıklığın 3-4 cm'de(Tip IB), glanstaki açıklığın 0.5 cm'de(Tip IA) sonlandığı izlendi. Üriner sistem ultrasonografisinde patoloji izlenmedi. Ameliyattan önce gerçekleştirilen sistoüretroskopide normal üretra, sağlam dış üretral sfinkter ve normal prostatik üretra gözlendi. Mesane boynu, mesane ve her iki üreter orifisleri de normal izlendi. Üretra, 6F numara Foley sonda ile kataterize edildi. Takiben, aksesuar üretralardan 3F üreteral kateter itilmeye çalışıldı; ancak kör sonlandığı tespit edildi. Dorsaldeki açıklıktan yenidoğan sistoskopuyla girildiğinde ürotelyum benzeri geniş bir üretranın kör sonlandığı izlendi. Glans dorsalindeki mea çok dar olduğundan sistoskop ile girilemedi. Hastaya, daha sonra enfeksiyon gelişmemesi ve kabul edilebilir bir penis kozmetiği sağlanması için aksesuar üretraların tam eksizyonu planlandı. Marker kalem ile sirkumsizyon hattı belirlendi ve insizyon yapıldı. Penis radikse kadar deglove edilerek, önce nörofasiyal bundle korunarak penis dorsalindeki geniş kalibreli üretra ardından glans dorsalinde yer alan dar ve kısa üretra eksize edildi. Sonra penis sirkümsizyon hattından sütüre edilerek kapatıldı. Penis elastik bandaj ile sarıldı. Postoperatif birinci günde TU sondası alınıp bandajı açıldı. Komplikasyon gelişmeyen hasta ikinci gün taburcu edildi. Patoloji, ürotelyal epitel altında yer yer belirgin inflamasyon ve konjesyon bulguları içeren fibrokonnektif doku olarak rapor edildi. Hastaya ait preoperatif, peroperatif ve postoperatif görüntüler Resim-1'de yer almaktadır.

SONUÇ: Erkeklerde üretra duplikasyonu, çeşitli şekillerde ortaya çıkabilen nadir bir konjenital anomali olarak bilinir. Mevcut sınıflandırmaya göre olgumuzun, Tip IA ve Tip IB kategorilerinin birlikte görüldüğü ilk triplikasyon vakası olduğunu düşünmekteyiz. Duplike üretra olguları nadir de olsa literatürde yerini almış durumdayken üretral malformasyonların değerlendirilmesinde üretral triplikasyon da göz önünde bulundurulmalıdır.

Anahtar Kelimeler: Konjenital üretral triplikasyon, duplikasyon, çocukluk çağı

Urethral Triplication with Type IA and Type IB Urethral Duplication: A Rare Case Report

Bakytbek Kozubaev[1], Yılmaz Aksoy[2], Mücahit Macit[2], Salih Al[3], Ahmet Utku Kukuş[2], Onur Kaya[2]
[1]Ceylanpinar State Hospital, Department of Urology, Sanliurfa
[2]Ataturk University, Department of Urology, Erzurum
[3]Kaçkar State Hospital, Department of Urology, Rize

INTRODUCTION: In this study, we aimed to share the diagnosis and treatment processes of a urethral triplication case in which Type IA and Type IB forms of urethral duplication, which is a rare anomaly of the male urethra, are seen together.

CASE: A 15-month-old male applied to the pediatric urology clinic with the complaint of an extra opening on the glans and dorsum outside of normal. In the examination, a urethral meatus-like opening close to the coronal sulcus line on the glans and a wide opening close to the radix in the proximal dorsum of the penis were observed. The external meatus appeared normal. It was learned that urine came from the normal meatus and no urine came from the other openings. The patient was hospitalized with a preliminary diagnosis of urethral triplication. When the guide was sent, it was observed that the opening in the radix ended at 3-4 cm (Type IB) and the opening in the glans ended at 0.5 cm (Type IA). No pathology was observed in the urinary system ultrasonography. Cystourethroscopy performed before the operation revealed a normal urethra, intact external urethral sphincter and normal prostatic urethra. The bladder neck, bladder and both ureteral orifices were observed to be normal. The urethra was catheterized with a size 6F Foley catheter. Subsequently, a 3F ureteral catheter was attempted to be pushed through the accessory urethras; however, it was found to have a blind ending. When the neonatal cystoscope was entered through the dorsal opening, a wide urethra resembling a urothelium was observed to have a blind ending. Since the meatus on the dorsal glans was very narrow, it could not be entered with a cystoscope. The patient was planned to have complete excision of the accessory urethras to prevent later infection and to provide an acceptable penile cosmetic. The circumcision line was determined with a marker pen and an incision was made. The penis was degloved up to the radix, and first the wide-caliber urethra on the dorsal side of the penis was excised, preserving the neurofascial bundle, and then the narrow and short urethra on the dorsal side of the glans was excised. Then the penis was sutured from the circumcision line and closed. The penis was wrapped with an elastic bandage. The TU catheter was removed on the first postoperative day and the bandage was opened. The patient, who did not develop any complications, was discharged on the second day. Pathology was reported as fibroconnective tissue with obvious inflammation and congestion findings under the urothelial epithelium. Preoperative, peroperative and postoperative images of the patient are included in Figure-1.

CONCLUSION: Urethra duplication in men is known as a rare congenital anomaly that can occur in various ways. According to the current classification, we think that our case is the first triplication case in which Type IA and Type IB categories are seen together. Although cases of duplicated urethra are rare, they have taken their place in the literature, and urethral triplication should also be taken into consideration in the evaluation of urethral malformations.

Keywords: Congenital urethral triplication, duplication, childhood

Hastaya ait preoperatif, peroperatif ve postoperatif görüntüler

Preoperative, perioperative and postoperative images of the patient

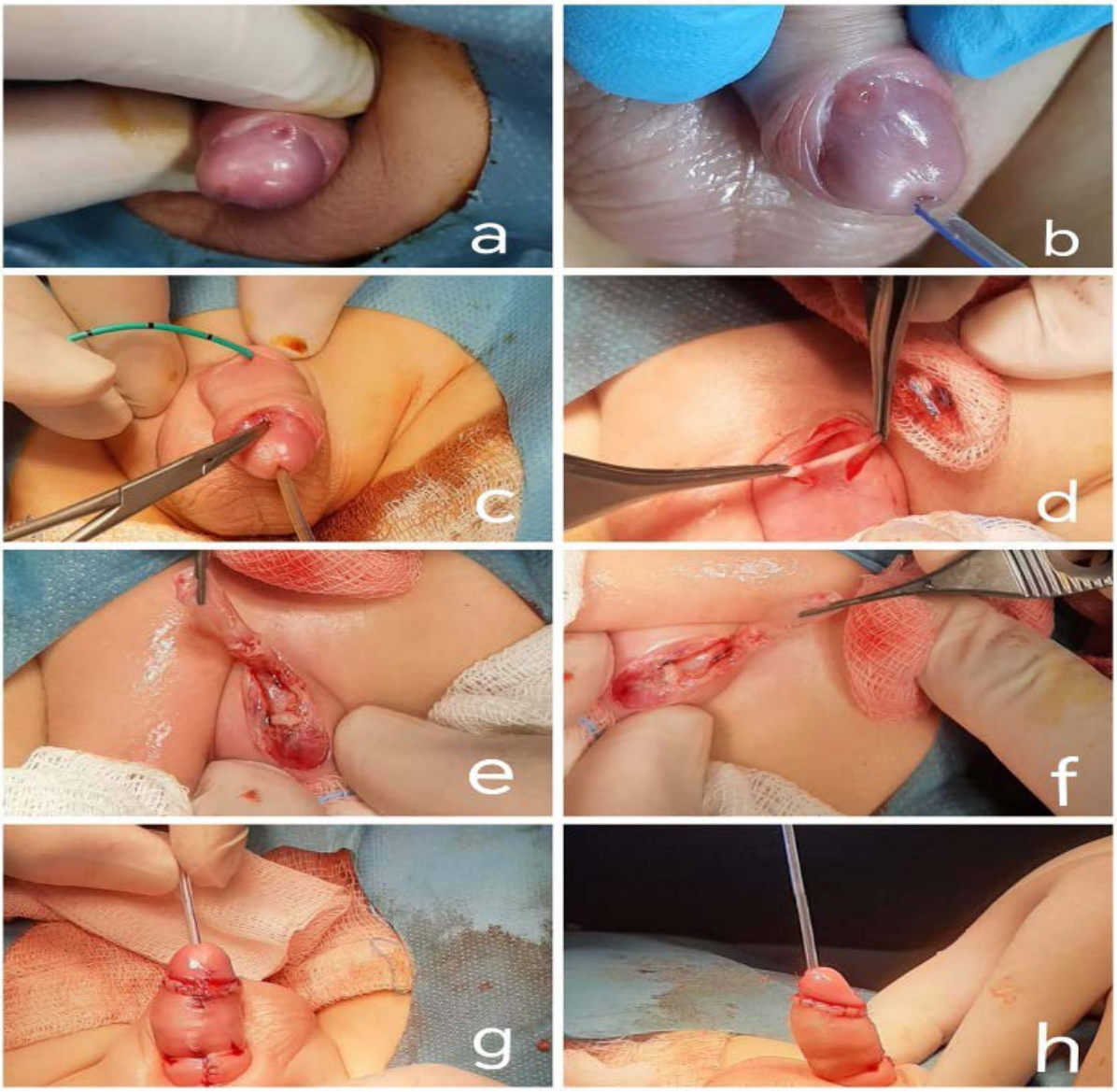

SS-119

Skrotal apse ile karışan brucella epididimoorşiti

Mehmet Akif Ramazanoglu[1], İbrahim Sibal[1], Bünyamin Kasap[2], Ferda Turan[1]
[1]Sağlık Bilimleri Üniversitesi Trabzon Kanuni Eğitim ve Araştırma Hastanesi,Üroloji Bölümü,Trabzon,Türkiye
[2]Sağlık Bilimleri Üniversitesi Trabzon Kanuni Eğitim ve Araştırma Hastanesi,Mikrobiyoloji Laboratuvarı,Trabzon,Türkiye

Skrotal apse ile karışan brucella epididimoorşiti

GİRİŞ: Bruselloz, Brucella cinsi gram negatif bakterilerin neden olduğu; koyun, keçi, sığır ve manda gibi hayvanların et, süt, idrar gibi vücut sıvıları, enfekte süt ile hazırlanan süt ürünleri ve enfekte hayvanın gebelik materyali ile insanlara bulaşabilen zoonotik bir hastalıktır. Genellikle ateş, titreme, kas ve eklem ağrıları ile seyreder. Kas iskelet sistemi tutulumunun yanı sıra bakteriyemi sırasında birçok organa yerleşebildiği ve birçok sistemi etkileyebildiği için; Bruselloz farklı klinik tablolarla da karşımıza çıkabilir. Örneğin gastrointestinal sistem, santral sinir sistemi ve genitoüriner sistem organ tutulumları bunların başında gelir (2). Farklı klinik tablolarla seyretmesi nedeniyle de tanı ve tedavisinde güçlükler yaşanan bir hastalıktır. Genitoüriner komplikasyonlar yaklaşık %2-10 oranında görülür; en sık izlenen genitoüriner komplikasyon epididimoorşittir ve genellikle tek taraflı tutulum izlenmektedir (1-2). Brucella epididimoorşiti (BEO), testiste fokal nekroz alanlarıyla birlikte granülomatöz tipte bir inflamasyon oluşturmaktadır(3).Skrotal ağrı ve şişliğe ek olarak, ateş, eklem ağrısı, yüksek C-reaktif protein düzeyi, Rose Bengal lam aglütinasyon ve Standart Tüp aglütinasyon test pozitiflikleri, ELISA yöntemi ile Brucella-IgM ve IgG pozitifliği, kan kültürü pozitifliği ve skrotal doppler ultrasonografi ile tanı konulmaktadır. Tedavi yaklaşımı konservatiftir ve hastalara yaklaşık 6-8 hafta boyunca gentamisin, doksisiklin ve rifampisin kombinasyonu uygulanabilir(4).

OLGU: 51 yaşında erkek hasta sağ testiste ağrı, şişlik ve ateş şikayetleri ile acil servise başvurdu. Fizik muayenesinde sağ testiste hassasiyeti vardı. Laboratuvar sonuçlarında WBC (beyaz küre) ve CRP yüksekliği mevcuttu. Çekilen skrotal doppler USG'sinde sağ scrotal mayide artış yaygın internal ekolar ve septalar içeren apse ile uyumlu görünüm izlendiği raporlanan hastaya enfeksiyon hastalıkları önerisi ile piperasilin tazobaktam tedavisi başlandı. Apse drenajı planlanarak hasta servise yatırıldı. Pozitif Rose Bengal lam aglütinasyon testi, akabinde Standart Tüp aglütinaston testinin de 1/160 titrede pozitif olması ve alınan kültüründe Brucella mellitens üremesi üzerine rifampisin ve doksisiklin tedavisine geçildi. Hasta, gerekli koruyucu önlemler alınarak opere edildi. Operasyonda belirgin bir apse izlenmedi. Hidrosel mayisi boşaltıldı. Tunica vaginalis yaprakları hiperemik idi ve iç yüzeyinde kazeifiye alanlar, yer yer süt kesiği görünümü vardı. Testis ve eklerinin ileri derece enfekte ve çevreye yapışık olduğu izlendi. Basit orşektomi yapıldı. Operasyondan sonra antibiyoterapisine devam edilen hastanın laboratuvar bulguları düzeldi ve şikayetleri geriledi. Hasta enfeksiyon hastalıkları önerisi alınarak vital bulguları stabil olarak post-op 17.günde taburcu edildi.

SONUÇ: Sonuç olarak, özellikle hayvancılığın yaygın olduğu bölgelerde, epididimoorşit ve skrotal apse nedenleri arasında Bruselloz mutlaka akılda tutulmalıdır. Doğru tanıya ulaşabilmek için kliniğe ilaveten etken olarak Brusellozun akılda tutulması ve ona yönelik laboratuvar testlerinin istenmesi gerekmektedir. Skrotal USG ayırıcı tanıda yararlıdır. Çoğu olguda kombine antibiyoterapi yeterli olmakla birlikte, uygulamaya yanıt vermeyen olgularda orşiektomi yapılması gerekebilir.

1-Young EJ. Brucella species. In: Mandell GL, Dolin R, Bennett JE, eds. Mandell, Douglas, and Bennett's Principles and Practice of Infectious Diseases. 6th ed. Philadelphia: Churchill Livingstone, 2005; 2669-74

2-Corbel MJ, Elberg SS, Cosivi O, eds. Brucellosis in Humans and Animals. Geneva: World Health Organization, 2006.

3-Memish ZA, Venkatesh S. Brucellar epididymo-orchitis in Saudi Arabia: a retrospective study of 26 cases and review of the literature. BJU Int. 2001; 88(1): 72-6.

4-Bapir R, Abdalqadir AM, Aghaways E, Bayz HH, Abdullah HO, Ahmed SF, Abdalla BA, Hama JI, Muhammed BO, Hamahussein KF, Faraj FM, Kakamad FH. Brucella epididymo-orchitis: A single-center experience with a review of the literature. Arch Ital Urol Androl. 2023 Dec 28;95(4):11978. doi: 10.4081/aiua.2023.11978. PMID: 38193225.

Anahtar Kelimeler: Brucella,epididimoorşit,skrotal apse

Brucella epididymoorchitis confused with scrotal abscess

Mehmet Akif Ramazanoglu[1], İbrahim Sïbal[1], Bünyamin Kasap[2], Ferda Turan[1]
[1]Health Sciences University Trabzon Kanuni Training and Research Hospital,Department of Urology,Trabzon,Türkiye
[2]Health Sciences University Trabzon Kanuni Training and Research Hospital, Microbiology Laboratory,Trabzon, Türkiye

Brucella epididymoorchitis confused with scrotal abscess

INTRODUCTION: Brucellosis is a zoonotic disease caused by gram-negative bacteria of the Brucella genus; it can be transmitted to humans through body fluids such as meat, milk, urine of animals such as sheep, goats, cattle and buffalo, dairy products prepared with infected milk and pregnancy material of infected animals. It usually presents with fever, chills, muscle and joint pain. In addition to musculoskeletal system involvement, since it can settle in many organs during bacteremia and affect many systems; Brucellosis can also present with different clinical presentations. For example, gastrointestinal system, central nervous system and genitourinary system organ involvements are the most common (2). It is a disease that is difficult to diagnose and treat due to its different clinical presentations. Genitourinary complications are seen in approximately 2-10%; the most common genitourinary complication is epididymoorchitis and is usually unilateral (1-2). Brucella epididymoorchitis (BEO) causes a granulomatous type of inflammation with focal necrotic areas in the testis (3). In addition to scrotal pain and swelling, the diagnosis is made with fever, joint pain, high C-reactive protein level, Rose Bengal slide agglutination and Standard Tube agglutination test positivity, Brucella-IgM and IgG positivity with ELISA method, blood culture positivity and scrotal doppler ultrasonography. The treatment approach is conservative and patients can be treated with a combination of gentamicin, doxycycline and rifampin for approximately 6-8 weeks (4).

CASE: A 51-year-old male patient presented to the emergency department with complaints of pain, swelling and fever in the right testis. There was tenderness in the right testis on physical examination. Laboratory results showed elevated WBC (white blood cell) and CRP. The patient, who was reported to have an increase in the right scrotal fluid, widespread internal echoes and an abscess-compatible appearance with septa in the scrotal doppler USG, was started on piperacillin and tazobactam treatment with the recommendation of infectious diseases. Abscess drainage was planned and the patient was admitted to the ward. Upon the positive Rose Bengal slide agglutination test, subsequent positive Standard Tube agglutination test at 1/160 titer and Brucella mellitens growth in the culture taken, rifampicin and doxycycline treatment was started. The patient was operated on after taking the necessary protective measures. No significant abscess was observed during the operation. Hydrocele fluid was drained. The tunica vaginalis leaves were hyperemic and there were caseated areas on the inner surface and a milk curd appearance in places. It was observed that the testicles and their appendages were highly infected and adhered to the surrounding area. Simple orchectomy was performed. After the operation, the patient's antibiotic therapy was continued, laboratory findings improved and his complaints regressed. The patient was discharged on the 17th postoperative day with stable vital signs after receiving advice on infectious diseases.

CONCLUSION: As a result, Brucellosis should definitely be kept in mind among the causes of epididymoorchitis and scrotal abscess, especially in regions where animal husbandry is common. In order to reach the correct diagnosis, Brucellosis should be kept in mind as a factor in addition to the clinic and laboratory tests should be requested for it. Scrotal USG is useful in differential diagnosis. Although combined antibiotic therapy is sufficient in most cases, orchiectomy may be required in cases that do not respond to the application.

1-Young EJ. Brucella species. In: Mandell GL, Dolin R, Bennett JE, eds. Mandell, Douglas, and Bennett's Principles and Practice of Infectious Diseases. 6th ed. Philadelphia: Churchill Livingstone, 2005; 2669-74

2-Corbel MJ, Elberg SS, Cosivi O, eds. Brucellosis in Humans and Animals. Geneva: World Health Organization, 2006.

3-Memish ZA, Venkatesh S. Brucellar epididymo-orchitis in Saudi Arabia: a retrospective study of 26 cases and review of the literature. BJU Int. 2001; 88(1): 72-6.

4-Bapir R, Abdalqadir AM, Aghaways E, Bayz HH, Abdullah HO, Ahmed SF, Abdalla BA, Hama JI, Muhammed BO, Hamahussein KF, Faraj FM, Kakamad FH. Brucella epididymo-orchitis: A single-center experience with a review of the literature. Arch Ital Urol Androl. 2023 Dec 28;95(4):11978. doi: 10.4081/aiua.2023.11978. PMID: 38193225.

Keywords: Brucella, epididymoorchitis, scrotal abscess

lam görüntüleri

slide images

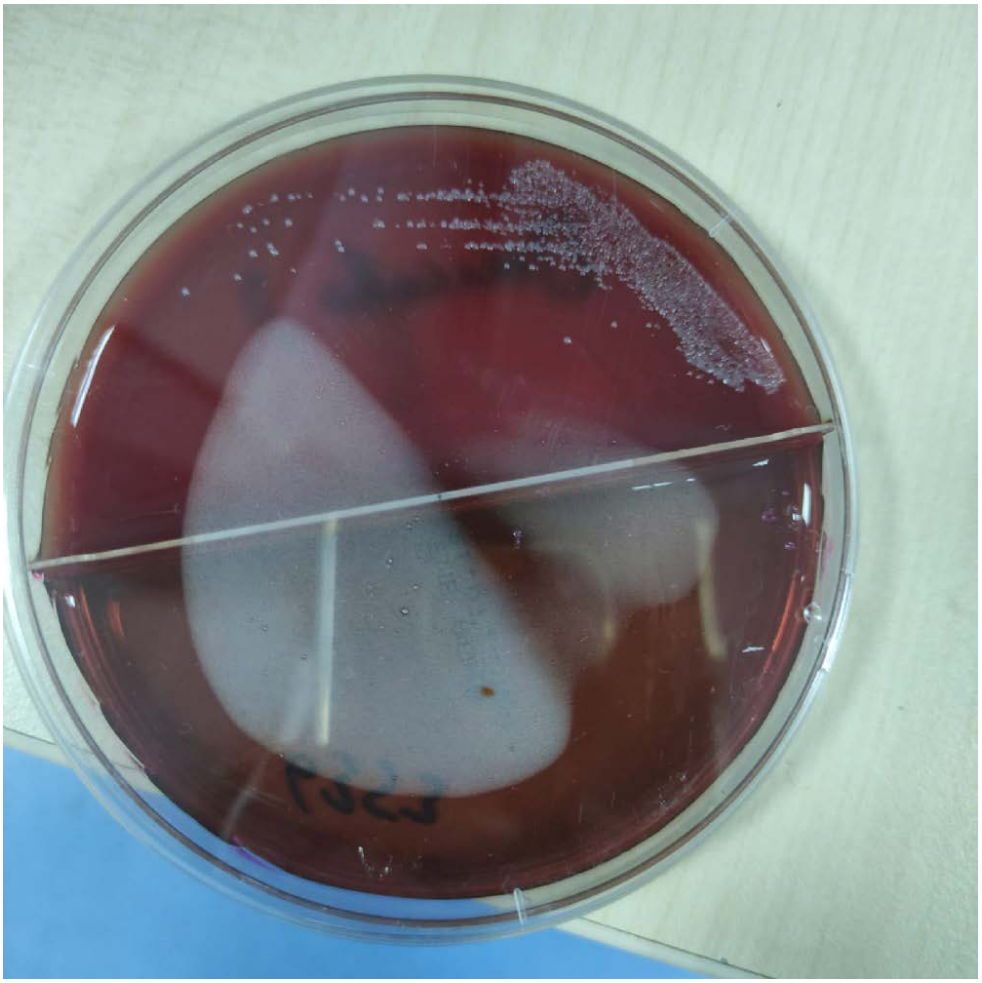

SS-120

Larsen Sendromu ve Primer Obstrüktif Megaüreter: Olgu Sunumu

Halil İbrahim İvelik, Mehmet Sevim, Okan Alkış, İbrahim Güven Kartal, Şeref Coşer, Bekir Aras
Kütahya Sağlık Bilimleri Üniversitesi, Üroloji Ana Bilim Dalı, Kütahya

GİRİŞ: Larsen sendromu, 100.000 doğumda 1 görülen nadir bir genetik bozukluktur ve düz yüz görünümü, doğumsal eklem çıkıkları ve spinal deformitelerle karakterizedir. Otozomal dominant, otozomal resesif ve sporadik tipleri bulunmaktadır. Literatürde Larsen sendromuyla ilişkili konjenital ürolojik patolojilere dair herhangi bir rapor bulunmamaktadır. Bu çalışmada, Larsen sendromlu bir hastada gözlenen primer obstrüktif megaüreter olgusunu sunuyor ve bu duruma yönelik endoskopik tedavi yaklaşımımızı tartışıyoruz.

OLGU SUNUMU: 13 yaşında erkek hasta, karın ağrısı ve tekrarlayan idrar yolu enfeksiyonları şikayeti ile kliniğimize başvurdu. Fizik muayenede, tipik olmayan yüz görünümü, alt ekstremitelerde postüral anormallikler ve sol kostovertebral açıda hassasiyet tespit edildi. Hastanın geçmiş tıbbi öyküsünde, başka bir merkezde yapılan kapsamlı testlerle Larsen sendromu tanısı aldığı belirlendi. İdrar tahlilinde bakteriüri ve piyüri saptandı. Üriner sistem ultrasonografisinde (USG), sol böbrekte evre 4 hidronefroz izlendi. Kontrastsız abdominal BT'de sol böbrekte pelvikaliksiyel sistemde evre 4 hidronefroz, sol renal parankimde orta derecede incelme ve sol üreterde belirgin dilatasyon ve tortuozite görüldü. İleri görüntüleme ve tanısal çalışmalar sonucunda hastaya sol primer obstrüktif megaüreter (POM) tanısı konuldu. Endoskopik üreteral balon dilatasyonu yapıldı ve 4.7 Fr 16 cm double J stent (DJS) yerleştirildi. Bir yıl sonraki izlemde, sol böbrekteki obstrüksiyonun tamamen gerilediği görüldü.

TARTIŞMA: Larsen sendromu, otozomal dominant geçiş gösteren nadir bir genetik bozukluktur ve agresif ortopedik müdahalelerle genellikle iyi bir prognoza sahiptir. Sendromla ilişkili tipik patolojiler arasında düz yüz hatları, çoklu eklem çıkıkları, vertebral anomaliler ve trakeomalazi yer alır. Ancak literatürde ürolojik anomalilere dair bilgi bulunmamaktadır. Bu olgu, Larsen sendromlu bir hastada ilk kez rapor edilen primer obstrüktif megaüreter vakasıdır. Endoskopik balon dilatasyonu, minimal invaziv ve etkili bir tedavi seçeneği olarak başarıyla uygulanmıştır.

SONUÇ: Larsen sendromu, klasik yüz görünümü, ortopedik ve nörolojik semptomlarla karakterize son derece nadir bir genetik bozukluktur. Bu olgu raporunda, Larsen sendromlu bir hastada ilk kez saptanan konjenital ürolojik bir patoloji olan primer obstrüktif megaüreter olgusunu sunduk ve bu duruma yönelik endoskopik tedavi yaklaşımımızı tartıştık.

Anahtar Kelimeler: Larsen Sendromu, Primer Obstrüktif Megaüreter, Hidroüreteronefroz

Primary Obstructive Megaureter and Larsen Syndrome: Case Report

Halil İbrahim İvelik, Mehmet Sevim, Okan Alkış, İbrahim Güven Kartal, Şeref Coşer, Bekir Aras
Kutahya Health Sciences University, Department of Urology, Kutahya

INTRODUCTION: Larsen syndrome is a rare genetic disorder occurring in 1 out of 100,000 births, characterized by a flat facial appearance, congenital joint dislocations, and spinal deformities. It has autosomal dominant, autosomal recessive, and sporadic types. The literature lacks any reports of congenital urological pathologies associated with Larsen syndrome. In this study, we present a case of primary obstructive megaureter observed in a patient with Larsen syndrome and discuss our endoscopic approach to its management.

CASE PRESENTATION: A 13-year-old male presented to our clinic with complaints of abdominal pain and recurrent urinary tract infections. Physical examination revealed an atypical facial appearance, postural abnormalities in the lower extremities, and tenderness over the left costovertebral angle. The patient had a history of Larsen syndrome diagnosed through extensive testing at another center. Urinalysis showed bacteriuria and pyuria. Ultrasonography (USG) of the urinary system revealed grade 4 hydronephrosis in the left kidney. Non-contrast abdominal CT further showed grade 4 hydronephrosis in the left kidney's pelvicalyceal system, moderate thinning of the left renal parenchyma, and significant dilation and tortuosity of the left ureter. Based on advanced imaging and diagnostic studies, the patient was diagnosed with left primary obstructive megaureter (POM). Endoscopic ureteral balloon dilatation was performed, followed by the placement of a 4.7 Fr 16 cm double J stent (DJS). A one-year follow-up showed complete regression of the obstruction in the left kidney.

DISCUSSION: Larsen syndrome is a rare genetic disorder with an autosomal dominant inheritance pattern and generally a good prognosis with aggressive orthopedic management. Typical associated pathologies include flat facial features, multiple joint dislocations, vertebral anomalies, and tracheomalacia. However, no urological anomalies have been previously reported in the literature. Our case represents the first reported instance of primary obstructive megaureter in a patient with Larsen syndrome. Endoscopic balloon dilatation was chosen as a minimally invasive and effective treatment option and was successfully implemented.

CONCLUSION: Larsen syndrome is an extremely rare genetic disorder characterized by its classical facial appearance, orthopedic, and neurological symptoms. This case report presents the first instance of congenital urological pathology, primary obstructive megaureter, in a patient with Larsen syndrome, and discusses our endoscopic treatment approach.

Keywords: Larsen Syndrome, Primary Obstructive Megaureter, Hydroureteronephrosis

Resim 1: Sol hidronefrozu ve üreterovezikal bileşkede belirgin bir darlığı gösteriyor.

Figure 1: Demonstration the left hydronephrosis along with a marked constriction at the ureterovesical junction.

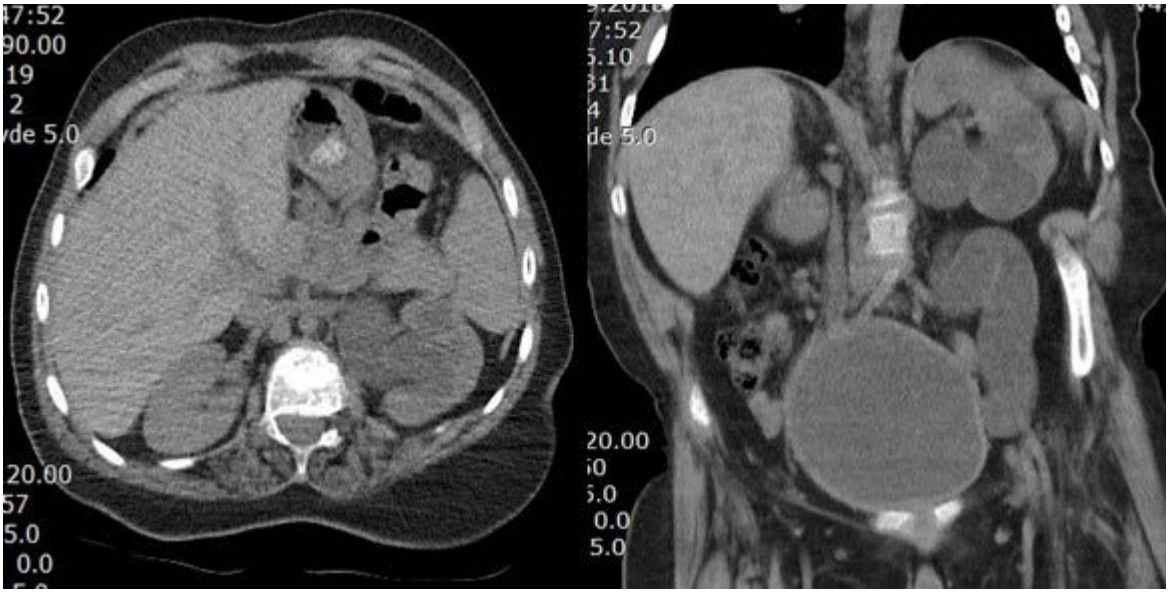

Resim 1: Sol hidronefrozu ve üreterovezikal bileşkede belirgin bir darlığı gösteriyor.

Figure 1: Demonstration the left hydronephrosis along with a marked constriction at the ureterovesical junction.

SS-121

Sistemik inflamatuvar indeks, internal üretrotomi sonrası nüksü öngörmede diğer hematolojik parametrelerden daha üstündür

Ahmet Boylu, Kahraman Aksoy, Levent Özcan, Emre Can Polat, Mustafa Erkoç, Eyyüp Danış, Muammer Bozkurt, Mehmet Gökhan Çulha, Alper Ötünçtemur
Sağlık Bilimleri Üniversitesi, Prof. Dr. Cemil Taşcıoğlu Şehir Hastanesi, Üroloji Ana Bilim Dalı, İstanbul

AMAÇ: Bugüne kadar, internal üretrotomi (İÜ) sonrası nüks gelişen hastalarda hangi inflamatuar biyobelirteçin en iyi prognostik gösterge olduğu ve klinik olarak en değerli olduğu konusunda bir fikir birliği yoktur. Bu çalışmada amacımız nötrofil/lenfosit oranı (NLR), trombosit/lenfosit oranı (PLR) ve sistemik inflamatuar indeksin (SII) İÜ sonrası nüksü öngörme başarısını karşılaştırmaktı.

MATERYAL-METOD: Çalışmaya alınan 230 hastanın verileri taranarak yaş, striktür uzunluğu, etiyoloji, nüks zamanı, NLR, PLR ve SII değerleri kaydedildi. Çalışmanın birincil sonlanım noktası NLR, PLR ve SII'nin nüksü öngörebilme başarısı, ikincil sonlanım noktası ise bu üç parametrenin erken nüksü öngörmede birbirlerine üstünlüklerinin olup olmadığının belirlenmesiydi.

BULGULAR: Sonuçlarımız nüksü öngörmek için NLR, PLR ve SII'nin optimal kesim değerlerinin sırasıyla 1.4, 101 ve 350 olduğunu göstermiştir. Bu kesim değerleri kullanıldığında, SII, NLR ve PLR nüksü sırasıyla %89,2, %75,5 ve %54,9 duyarlılıkla öngörmüştür. SII için pozitif prediktif değerler (PPV) ve negatif prediktif değerler (NPV) sırasıyla %65.3 ve %89.7 iken, bu parametreler NLR ve PLR için sırasıyla 70.4 ve 80.2, 51.9 ve 62.3 idi.

SONUÇ: SII, inflamasyonun diğer hematolojik belirteçlerinden daha üstündür.

Anahtar Kelimeler: İnternal Üretrotomi, Nötrofil/Lenfosit Oranı, Sistemik İnflamatuar İndeks, Trombosit/Lenfosit Oranı (PLR)

33. Ulusal Üroloji Kongresi
29 Ekim-01 Kasım 2024 Susesi Luxury Resort, Antalya

Systemic inflammatory index is superior to other hematological parameters in predicting recurrence after internal urethrotomy

Ahmet Boylu, Kahraman Aksoy, Levent Özcan, Emre Can Polat, Mustafa Erkoç, Eyyüp Danış, Muammer Bozkurt, Mehmet Gökhan Çulha, Alper Ötünçtemur
Department of Urology, University of Health Sciences, Prof. Dr. Cemil Taşçıoğlu City Hospital, İstanbul, Turkey

PURPOSE: To date, there is no consensus on which inflammatory biomarker is the best prognostic indicator and most clinically valuable in patients with recurrence after internal urethrotomy (IU). In this study our aim was to compare the ability of neutrophil/lymphocyte ratio (NLR), platelet/lymphocyte ratio (PLR) and systemic inflammatory index (SII) to predict recurrence after IU.

MATERIAL METHOD: The data of 230 patients in the study were scanned, and age, stricture length, etiology, time of recurrence, NLR, PLR and SII values were recorded. The primary endpoint of the study was the ability of NLR, PLR and SII to predict recurrence and the secondary endpoint was to determine whether these three parameters were superior to each other in predicting early recurrence.

RESULTS: Our results showed that the optimal cut-off values of the NLR, the PLR and the SII for the prediction of recurrence were 1.4, 101 and 350, respectively. Using these cut-off values, SII, NLR and PLR predicted recurrence with a sensitivity of 89.2%, 75.5% and 54.9% respectively. While the positive predictive values (PPV) and negative predictive values (NPV) for SII were 65.3% and 89.7% respectively, these parameters were 70.4 and 80.2, 51.9 and 62.3 for NLR and PLR respectively.

CONCLUSION: The SII is superior to the other hematological markers of inflammation.

Keywords: Internal Urethrotomy, Neutrophil / Lymphocyte Ratio, Platelet / Lymphocyte Ratio (PLR), Systemic Inflammatory Index.

Optimal Cut-Off Değerleri

Cut-Off Values

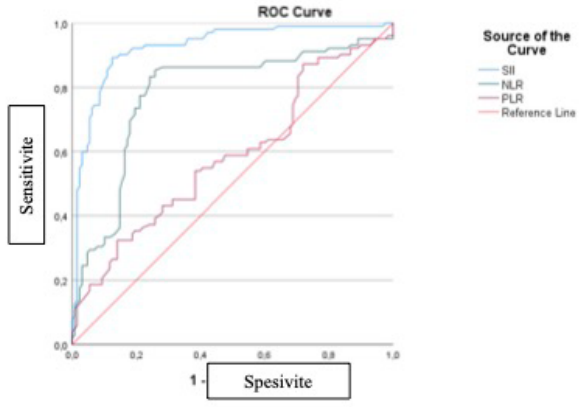

	AUC	P	95 % CI	Sensitivite %	Spesivite %	CUT OFF
SII	.926	**.001**	.890 -.962	89.2	85.9	350
NLR	.780	**.001**	.715 -.845	75.5	78.9	1.4
PLR	.584	**.028**	.509 -.659	54.9	59.4	101

Figür 1. Optimal cut off değerlerinin belirlenmesi

Optimal Cut-Off Değerleri

Cut-Off Values

SS-122

Antikoagülan ve antiplatelet tedavisi altında endoskopik olmayan ameliyat yapılabilir mi?

Tolga Doğan, Hasan Cem Yakut, Mustafa Erkoc, Eyyüp Danış, Mehmet Gokhan Culha, Emre Can Polat, Muammer Bozkurt
Sağlık Bilimleri Üniversitesi Üroloji Ana Bilim Dalı Prof. Dr. Cemil Taşcıoğlu Şehir Hastanesi İstanbul

AMAÇ: Antikoagulan ve/veya antiplatelet kullanan hastaların endoskopik olmayan cerrahi tedavilerinin perioperatif verilerini sunmak.

MATERYAL: Aralık 2021 ve Mayıs 2024 tarihleri arasında antikoagulan ve/veya antiplatelet tedavi alan ve endoskopik olmayan cerrahi uygulanan 45 hasta çalışmaya dahil edildi. Hastaların demografik (Yaş, Cinsiyet), Preoperatif (Antikoagulan-antiplatelet kullanımı, ASA Skorları, Hb Değeri), Peroperatif (İntraoperatif komplikasyon varlığı, Peroperatif ES replasmanı), Postoperatif (Postoperatif komplikasyon varlığı, Postop Hb değeri, Hematüri varlığı, Postoperatif ES replasmanı ve ek cerrahi girişim varlığı) verileri retrospektif olarak değerlendirildi.

BULGULAR: Yaş ortalaması 64.08(±9.91) olan hastaların 39'sı erkek (n:39),% 14 (n:6). Bu Hastaların 8'i skrotal cerrahi, 2'si Penil Protez İmplantasyonu, 1'i Transobturator Tape, 16'sı açık radikal nefrektomi, 3'ü Laparoskopik nefrektomi, 2'si Parsiyel (Açık) nefrektomi, 4'ü Nefroüreterektomi, 3'ü Sistektomi 3'ü Sistolitotomi ve 1'i Transvezikal Prostatektomi idi. 45 Hastanın 43 ü aspirin (ASA) kullanırken, 1 tanesi ASA+ klopidogrel kullanmaktaydı. 1 Hasta da sadece Rivaroksaban kullanmaktaydı. Hastaların preoperatif hemoglobulin (Hb) değer ortalaması 13.5(±1.86) iken postoperatif Hb ortalaması 11.5(±1.88)'idi. Postoperatif bir hastada akut böbrek yetmezliği'ne (ABY) bağlı diyaliz ihtiyacı gelişirken bir hastada yara yeri açılması meydana geldi. Renal cerrahi yapılan 25 hastanın dren alınma süresi ortalaması 3.4 (±1.07) gündü. Sistektomi yapılan 3 hastada ise dren alınma ortalaması 3 (±1.73) gündü. Açık mesane taşı ve açık prostektomi yapılan 2 hastada ise bu ortalama dren alınma süresi 3(±1.41) gündür. Dren 50 ml çalıştığında çekilmiştir. Açık mesane taşı ve açık prostektomi hastalarında postop uzamış hematüri izlenmedi. Açık cerrahi yapılan 1 hastada (sistektomi) postop 1.ayda yara yeri açılması görülmüştür. Hastalara ES replasmanı dışında girişim (anjioembolizasyon vs) uygulanmamıştır.

SONUÇ: Antikoagulan ve/veya antiplatelet kullanan hastalarda endoskopik olmayan cerrahilerin zorunlu hallerde (Özellikle onkolojik cerrahilerde) yapılabileceğini fakat hastalarla olası risklerin paylaşılması gerektiğini söyleyebiliriz.

Anahtar Kelimeler: ANTİKOAGÜLAN, ANTİPLATELET,CERRAHİ

Can Non-endoscopic surgery be performed under anticoagulant and antiplatelet treatment?

Tolga Doğan, Hasan Cem Yakut, Mustafa Erkoc, Eyyüp Danış, Mehmet Gokhan Culha, Emre Can Polat, Muammer Bozkurt
Department of Urology Health Science University Prof.Dr.Cemil Taşcıoğlu City Hospital İstanbul Turkey

PURPOSE: To present perioperative data of non-endoscopic surgical treatments of patients using anticoagulants and/or antiplatelets.

MATERIAL: Between December 2021 and May 2024, 45 patients who received anticoagulant and/or antiplatelet therapy and underwent non-endoscopic surgery were included in the study. Patients' demographics (Age, Gender), Preoperative (Anticoagulant-antiplatelet use, ASA Scores, Hb Value), Peroperative (Presence of intraoperative complications, Peroperative ES replacement), Postoperative (Presence of postoperative complications, Postoperative Hb value, Hematuria, Postoperative ES replacement and (presence of additional surgical intervention) data were evaluated retrospectively.

RESULTS: The mean age of the patients is 64.08 (±9.91), 39 of them are male (n: 39), 14% (n: 6). 8 of these patients had scrotal surgery, 2 of them had PPI, 1 of them had TOT, 16 of them had There were Open Radical Nephrectomy, 3 Laparoscopic Nephrectomy, 2 Partial (Open), 4 Nephroureterectomy, 3 Cystectomy, 3 Cystolithotomy and 1 TVP. While 43 of 45 patients were using ASA, 1 of them was using ASA+ plavix. 1 Patient was using only Rivaroxaban. While the mean preoperative Hb value of the patients was 13.5(±1.86), the mean postoperative Hb was 11.5(±1.88). Postoperatively, one patient developed a need for dialysis due to ARF, while another patient developed wound dehiscence. The average duration of drain removal in 25 patients who underwent renal surgery was 3.4 (±1.07) days. In the 3 patients who underwent cystectomy, the average time for drain removal was 3 (±1.73) days. In 2 patients with open bladder stones and open prostectomy, the average duration of drain removal was 3 (±1.41) days. It was removed when the drain reached 50 ml. Postoperative prolonged hematuria was not observed in patients with open bladder stones and open prostectomy. In 1 patient who underwent open surgery (cystectomy), wound dehiscence was observed in the first month postoperatively. No intervention (angioembolization, etc.) was performed on the patients other than ES replacement.

CONCLUSION: We can say that non-endoscopic surgeries can be performed in cases of necessity (especially in oncological surgeries) in patients using anticoagulants and/or antiplatelets, but possible risks should be shared with the patients

Keywords: ANTICOAGULANT, ANTIPLATELET, SURGERY

Hastaların özellikleri

DEMOGRAFİK VERİLER	
Hasta sayısı (n)	45
Yaş (ortalama)	64.08(±9.91)
Cinsiyet (E/K)	39/6
ANTİKOAGÜLAN/ANTİPLATELET KULLANIMI	
Aspirin (n)	43
Rivaroksaban (n)	1
Aspirin + Klopidogrel	1
PREOPERATİF VERİLER	
ASA askoru (1/2/3/4/5)	0/5/25/11/4
HEMOGLOBİN DEĞERLERİ	
Preoperatif ortalama hemoglobin	13.5(±1.86)
Postoperatif ortalama hemoglobin	11.5 (±1.88)
Dren alınma süresi (gün)	
Renal Cerrahi	3.4 (±1.07)
Sistektomi	3(±1.73)
Prostatektomi/Sistolitotomi	3(±1.41)

Patient data

DEMOGRAPIC DATA	
Number of patients (n)	45
Age (mean)	64.08(±9.91)
Sex (M/F)	39/6
ANTICOAGULANT/ANTIPLATELET USAGE	
Aspirin	43
Rivaroxaban	1
Clopidogrel + Aspirin	1
PREOPERATIVE DATA	
ASA Score	0/5/25/11/4
HEMOGLOBIN VALUES	
Preoperative mean hemoglobin	13.5(±1.86)
Postoperative mean hemoglobin	11.5 (±1.88)
Drain tube removal (days after surgery)	
Renal surgery	3.4 (±1.07)
Cystectomy	3(±1.73)
Prostatectomy/Cystolythotomy	3(±1.41)

SS-123

Böbrek Taşı ile İlgili Sorulara Yapay Zeka Tarafından Üretilen Yanıtların Kalitesinin Değerlendirilmesi: ChatGPT vs Google Gemini

Muhammet Raşit Tutal, Ufuk Çağlar, Oğuzhan Yıldız, Bilge Sena Tataroğlu, Abdurrahman Muhammed, Ömer Sarılar, Faruk Özgör
Haseki Eğitim ve Araştırma Hastanesi, Üroloji Kliniği, İstanbul

AMAÇ: Böbrek taşı, dünya genelinde yaygın görülen ürolojik bir sorundur ve bu konuda doğru bilgilere erişim, hasta yönetimi açısından kritik öneme sahiptir. Günümüzde, yapay zeka uygulamaları, hastalara ve sağlık profesyonellerine bilgi sağlama konusunda önemli bir rol oynamaktadır. Bu çalışmanın amacı, böbrek taşı ile ilgili sorulara ChatGPT 4 ve Google Gemini tarafından verilen yanıtların kalitesini karşılaştırmaktır.

YÖNTEM: Bu çalışmada, böbrek taşı ile ilgili 18 genel bilgi, 16 tanı, 16 tedavi ve 14 korunma sorusu olmak üzere toplamda 64 soru hazırlanmıştır. Sorular, sırasıyla ChatGPT 4 ve Google Gemini yapay zeka uygulamaları kullanılarak cevaplandırılmıştır. Yanıtların kalitesi DISCERN skoru kullanılarak değerlendirilmiş ve her bir soru seti için karşılaştırma yapılmıştır. Ayrıca, yanıtların tekrarlanabilirliği ve cevaplama süresi (saniye cinsinden) de incelenmiştir.

BULGULAR: Tablo 1'de görüldüğü üzere, ChatGPT 4 ve Google Gemini'nin yanıtları farklı DISCERN skorları göstermiştir. Genel bilgilerde, ChatGPT 4'ün ortalama DISCERN skoru 4,2 ± 0,7 iken, Google Gemini için bu skor 3,6 ± 1,0 olarak bulunmuştur (p=0,001). Tanı ile ilgili sorularda ise ChatGPT 4'ün skoru 4,1 ± 0,7, Google Gemini'nin skoru ise 3,8 ± 0,9 olarak belirlenmiştir (p=0,001). Tedavi ve korunma kategorilerinde de benzer şekilde, ChatGPT 4'ün DISCERN skorları Google Gemini'ye kıyasla daha yüksek bulunmuştur (tedavi için p=0,001; korunma için p=0,001). Yanıtların tekrarlanabilirliği açısından, ChatGPT 4 %96,8 (n=62) oranında doğru ve tutarlı yanıtlar üretirken, Google Gemini %95,3 (n=61) oranında bu kriteri sağlamıştır. Yanıt süreleri incelendiğinde ise, ChatGPT 4'ün yanıt verme süresi ortalama 20,2 ± 8,3 saniye iken, Google Gemini'nin yanıt süresi 9,4 ± 4,4 saniye olarak ölçülmüştür (p=0,001).

SONUÇ: ChatGPT 4, böbrek taşı ile ilgili sorulara verdiği yanıtların kalitesi açısından Google Gemini'ye göre daha yüksek bir performans göstermiştir. Bununla birlikte, her iki yapay zeka uygulamasının da belirli alanlarda güçlü yönleri olduğu ve sağlık bilgisi sağlama konusunda önemli potansiyele sahip olduğu sonucuna varılmıştır. Yapay zeka destekli bilgi sağlayıcıların gelişimi, sağlık alanında bilgiye erişim ve yönetim açısından önemli bir katkı sunabilir.

Anahtar Kelimeler: Böbrek taşı, DISCERN skoru, ChatGPT, Google Gemini, Sağlık bilgisi, Yapay zeka

Assessing the Quality of AI-Generated Responses to Kidney Stone Questions: ChatGPT vs Google Gemini

Muhammet Raşit Tutal, Ufuk Çağlar, Oğuzhan Yıldız, Bilge Sena Tataroğlu, Abdurrahman Muhammed, Ömer Sarılar, Faruk Özgör
Haseki Training and Research Hospital, Urology Clinic, Istanbul

Summary

OBJECTIVE: Kidney stones are a common urological issue worldwide, and access to accurate information is crucial for patient management. Nowadays, artificial intelligence applications play a significant role in providing information to patients and healthcare professionals. The aim of this study is to compare the quality of responses to kidney stone-related questions given by ChatGPT 4 and Google Gemini.

METHOD: A total of 64 questions were prepared, including 18 general information questions, 16 diagnostic questions, 16 treatment questions, and 14 prevention questions related to kidney stones. These questions were answered using ChatGPT 4 and Google Gemini artificial intelligence applications, respectively. The quality of responses was evaluated using the DISCERN score, and comparisons were made for each set of questions. Additionally, the repeatability of responses and response times (in seconds) were also examined.

FINDINGS: As shown in Table 1, the responses from ChatGPT 4 and Google Gemini showed different DISCERN scores. For general information, the average DISCERN score for ChatGPT 4 was 4.2 ± 0.7, while for Google Gemini, it was 3.6 ± 1.0 (p=0.001). For diagnostic questions, ChatGPT 4's score was 4.1 ± 0.7, whereas Google Gemini's score was 3.8 ± 0.9 (p=0.001). Similarly, in the treatment and prevention categories, ChatGPT 4's DISCERN scores were higher compared to Google Gemini (treatment: p=0.001; prevention: p=0.001).

Regarding the repeatability of responses, ChatGPT 4 produced correct and consistent answers at a rate of 96.8% (n=62), while Google Gemini met this criterion at a rate of 95.3% (n=61). Response times were also measured, with ChatGPT 4 having an average response time of 20.2 ± 8.3 seconds, compared to Google Gemini's response time of 9.4 ± 4.4 seconds (p=0.001).

CONCLUSION: ChatGPT 4 demonstrated higher performance in terms of the quality of responses to kidney stone-related questions compared to Google Gemini. However, it was concluded that both artificial intelligence applications have strengths in certain areas and hold significant potential in providing health information. The development of AI-assisted information providers could make a significant contribution to accessing and managing information in the healthcare field.

Keywords: Artificial intelligence, ChatGPT, DISCERN score, Google Gemini, Health information, Kidney stones

Oluşturulan yanıtların özelliklerinin yapay zeka uygulamalarına göre karşılaştırılması

	ChatGPT 4	Google Gemini	P değeri
DISCERN skoru *			
Genel Bilgiler (n: 18)	4,2 ± 0,7	3,6 ± 1,0	0,001
Tanı (n: 16)	4,1 ± 0,7	3,8 ± 0,9	0,001
Tedavi (n: 16)	4,1 ± 0,9	3,7 ± 1,0	0,001
Korunma (n: 14)	4,3 ± 1,0	3,6 ± 0,9	0,001
Tekrarlanabilirlik, n (%)	62 (96.8%)	61 (95.3%)	1
Süre (sn)*	20,2 ± 8,3	9,4 ± 4,4	0,001

** ortalama ± standart sapma*

Comparison of the features of generated responses according to artificial intelligence applications

	ChatGPT 4	Google Gemini	P value
DISCERN score *			
General İnformation (n: 18)	4,2 ± 0,7	3,6 ± 1,0	0,001
Diagnostic (n:16)	4,1 ± 0,7	3,8 ± 0,9	0,001
Treatment (n: 16)	4,1 ± 0,9	3,7 ± 1,0	0,001
Prevention (n: 14)	4,3 ± 1,0	3,6 ± 0,9	0,001
Repeatability n (%)	62 (96.8%)	61 (95.3%)	1
Time (sec)*	20,2 ± 8,3	9,4 ± 4,4	0,001

mean ± standard deviation

SS-124

ChatGPT-4'ün böbrek taşı konusundaki en popüler sorgulara verdiği yanıtların değerlendirilmesi

Özgür Arıkan, Ahmet Keleş, Asıf Yıldırım
İstanbul Medeniyet Üniversitesi Göztepe Prof. Dr. Süleyman Yalçın Şehir Hastanesi

AMAÇ: Yapay zeka alanındaki gelişmelerle birlikte bilgiye erişim şeklimiz hızla değişmektedir. Bu çalışmada, OpenAI tarafından geliştirilen ChatGPT-4 modelinin hasta bilgilendirmesi amacıyla böbrek taşı hakkında sık sorulan sorulara verdiği cevapları değerlendirmeyi amaçladık.

MATERYAL VE METODLAR: Türkiye'de böbrek taşlarıyla ilgili Google'da en çok arama yapılan 5 soru ChatGPT-4'e soruldu ve verilen yanıtlar, 10 ürolog tarafından Global Quality Score (GQS) kullanılarak değerlendirildi.

Google'da böbrek taşı ile ilgili en çok arama yapılan sorgular;

S1. Böbrek taşı belirtileri nelerdir?

S2. Böbrek taşı neden olur?

S3. Böbrek taşı ameliyatı nasıldır?

S4. Böbrek taşına ne iyi gelir?

S5. Böbrek taşı nasıl düşürülür?

BULGULAR: Bu çalışmada, S1 için ortalama GQS 4,8, S2 için 4,4, S3 için 4,2, S4 için 3,8 ve S5 için 3,7 olarak bulunmuştur. Değerlendirmeler sonrası hiçbir ürolog tarafından 3'ün altında bir puanlama yapılmamıştır. Özellikle en çok arama yapılan sorgu olan "Böbrek taşı belirtileri nelerdir?" sorusuna verilen yanıtlar daha iyi bulunmuştur.

SONUÇ: Bulgular, böbrek taşı için en çok arama yapılan sorgulara ChatGPT-4 tarafından verilen yanıtların üroloğlar tarafından olumlu değerlendirmeler aldığını (ortalama GQS> 3) göstermektedir. Bu durum ChatGPT-4 ve benzeri araçların hasta eğitimi için bir araç olarak potansiyelini işaret etmektedir. Bu sürekli gelişen uygulamalar, gelecekte özellikle hasta bilgilendirme konusunda doğru ve hızlı bilgi sağlama konusunda önemli bir rol oynayabilir.

Anahtar Kelimeler: Yapay Zeka, ChatGPT, Böbrek taşı

Evaluating ChatGPT-4's responses to the most popular kidney stone queries

Özgür Arıkan, Ahmet Keleş, Asıf Yıldırım
Istanbul Medeniyet University Göztepe Prof. Dr. Süleyman Yalçın City Hospital

AIM: The way we access information is changing rapidly with artificial intelligence. In this study, we aimed to evaluate the answers given by the ChatGPT-4 model developed by OpenAI to frequently asked questions about kidney stones for the purpose of patient information.

MATERIALS AND METHODS: The five most searched questions on Google about kidney stones in Türkiye were asked to ChatGPT-4. The answers were compiled by 10 urologist and evaluated with using Global Quality Score (GQS).

The most searched queries about kidney stones on Google are;

Q1. What are the symptoms of kidney stones?

Q2. What causes kidney stones?

Q3. How is kidney stone surgery done?

Q4. What is good for kidney stones?

Q5. How to remove kidney stones?

RESULTS: In this study, the average GQS for Q1 was 4.8, for Q2 4.4, for Q3 4.2, for Q4 3.8 and for Q5 3.7. After the evaluations, no urologist gave a score below 3. In particular, the answers to the most searched query, "What are the symptoms of kidney stones?" were found to be better.

CONCLUSION: The findings show that ChatGPT-4 responses to the most searched queries for kidney stones received adequate evaluations by urologists (average GQS > 3). This points to the potential of ChatGPT-4 and similar tools as a tool for patient education. These continuously evolving applications may play an important role in the future, especially in providing accurate and rapid information for patient information.

Keywords: Artificial Intelligence, ChatGPT, Kidney Stones

SS-125

Tıp Öğrencileri için Orijinal Hibrid Üroloji Eğitimi:Bir Üroloji Kliniği Deneyimi

Mustafa Sesli, İsa Kamil Taşdemir, Erdem Akbay, Erim Erdem, Selahittin Çayan, Murat Bozlu, Ercüment Ulusoy, Hasan Erdal Doruk, Mesut Tek
Mersin Üniversitesi Tıp Fakültesi,Üroloji Anabilimdalı

GİRİŞ: Mobil internet cihazları gibi telekomünikasyon teknolojisindeki ilerlemeler, akademik merkezlerde tıbbi eğitim uygulamalarını değiştirmiştir. Bugün, eğitim için mobil telefonlar ve dizüstü bilgisayarların kullanımının en büyük faydası, bilginin edinildiği zaman ve yer konusunda büyük bir özgürlük sağlamalarıdır. Son yıllarda, eğitim programlarının sanal platformlara aktarılması tıp eğitiminde yerini almaya başlamıştır. Diğer eğitim alanlarında kullanılan uygulamalar, tıbbi eğitim için kullanıldığında önemli araçlar haline gelmiştir. Özellikle mobil telefonlarda özellikle anlık mesajlaşma uygulamalarının geliştirilmesi, sağlık profesyonelleri ve tıp öğrencileri arasında popülerlik kazanmıştır. Geleneksel tıp eğitimi, dünya genelinde birçok eğitim kurumunun temelidir. Geleneksel eğitimin yanı sıra, mobil cihazların kullanımı tıp öğrencileri, stajyerler ve tıpta uzmanlık eğitimi görenler için temel olacaktır. Ürolojide hibrit modellerin yeri hakkında literatürde sınırlı bilgi bulunmaktadır. Bu çalışmada, üniversite hastanesinin üroloji kliniklerinde dönen 4. sınıf tıp öğrencileri arasında geleneksel ve hibrit eğitim modelleri arasındaki eğitim başarı oranlarını karşılaştırdık.

MALZEMELER VE METOTLAR: Eğitimin başlangıcında, tüm 4. sınıf tıp öğrencileri, Üroloji eğitim uygulamalarını indirdiler ve YouTube'da kliniklerimiz tarafından yönetilen üroloji eğitim videoları kanalına abone oldular ve hibrid model grubunda yapılandırılmış sözlü sınavlar hakkında detaylı bilgilendirildiler. Dördüncü sınıf tıp öğrencileri için ürolojideki eğitimin toplam süresi 3 haftadır. Her iki grupta da, teorik dersler eğitim dönemi boyunca yedi akademik üye tarafından sunuldu. Pratik etkinlik rapor kartları, öğrencilere eğitimin başında verildi ve öğrenciler tarafından hasta muayeneleri, üretral kateterizasyon, küçük cerrahi müdahale vb. gibi gerçekleştirdikleri pratik faaliyetlerle dolduruldu. İki grup da aynı pratik ve teorik hedeflere sahipti. Rapor kartlarında ≥60/100 puan alan öğrenciler, eğitimin sonunda pratik sınavda başarılı kabul edildi ve teorik sınava girmeye hak kazandılar. Başarısız olan öğrenciler eğitim programından çıkarıldı. Her iki grupta da, teorik sınav iki bölümden oluşuyordu; bir test sınavı ve bir sözlü sınav (geleneksel veya hibrit). Test sınavı çoktan seçmeli bir test olarak düzenlendi. Genel teorik not, test ve sözlü sınav notlarının aritmetik ortalaması ile hesaplandı. Hibrit grupta, hibrit sözlü sınav, klinik tarafından Microsoft Access kullanılarak geliştirilen bir yazılımın yardımıyla uygulandı. Bir akademik üye tarafından sözlü sınavda sorulan sorular, cevaplarını da içeren Üroloji Eğitim Uygulamalarındaki soru grupları arasından rastgele seçildi. Her iki grupta da, teorik sözlü sınavlar yedi akademik üye tarafından yedi öğrenci grubu için yapıldı. Öğrenciler, sözlü sınavda başarısız olduklarında farklı bir akademik üye tarafından tekrar sınandılar, ardından teorik sözlü sınav notları tahmin edildi ve her iki akademik üye tarafından atanan nihai notların aritmetik ortalaması olarak ifade edildi. Hem pratik hem de teorik sınav notları ≥60 olan tıp öğrencileri başarılı kabul edildi. Son not, pratik ve teorik sınav notlarının aritmetik ortalaması olarak tahmin edildi ve ifade edildi. Pratik sınavda 60 puanın altında alan öğrencilere teorik sınava girmelerine izin verilmedi ve stajı tekrarlamaları gerekti. Ancak, teorik sınavda 60 puanın altında alan öğrencilere sınavı tekrarlama şansı verildi. Tekrar sınavından sonra 60 puanın üstüne çıkamayan öğrenciler, stajı tekrarlamak zorunda kaldılar. Çalışma protokolü, Mersin Üniversitesi Klinik Araştırma Etik Kurulu tarafından incelenmiş ve onaylanmıştır (04.26.2023/294).

İSTATİSTİKSEL ANALİZ: Sürekli değişkenler için tanımlayıcı istatistikler ortalama ± standart sapma olarak ifade edilmiş ve tablo olarak sunulmuş ve kategorik değişkenler için frekanslar ve yüzdeler (%) olarak ifade edilmiştir. İki grup arasındaki sürekli değişkenleri karşılaştırmak için t-testi kullanıldı. Gruplar arasındaki sürekli değişkenleri karşılaştırmak için tek yönlü ANOVA ve post-hoc testleri kullanıldı ve hasta gruplarında nitel değişkenler için ki-kare testi kullanıldı. Ayrıca, eğitim başarısını öngören faktörleri sunmak için çoklu değişkenli lojistik regresyon analizi yapıldı. İstatistiksel analiz, İstatistiksel Paket için Sosyal Bilimler yazılımı kullanılarak yapılmıştır (versiyon 21.0, IBM SPSS) ve p değeri 0.05'ten küçük kabul edilmiştir.

BULGULAR: Çalışmaya dahil edilen toplam 582 tıp öğrencisinin (352 erkek ve 230 kadın), 278'i (%47.8) geleneksel model grubundaydı ve 304'ü (%52.2) hibrit model grubundaydı. Tüm öğrenciler cinsiyet ve eğitim modeline göre dört gruba ayrıldı. Hibrit model grubu, kadın öğrencilerden oluşan en yüksek ortalama notları elde etti. Öğrenciler arasında eğitim başarısını öngören faktörleri sunmak için çok değişkenli lojistik regresyon analizi yapıldı. Eğitim başarısını öngören faktörler arasında eğitim grubunun sayısı, tıp öğrencilerinin cinsiyeti ve farklı akademik üyeler tarafından değerlendirme yer aldı (sırasıyla p>0.05 ve p>0.05). Bir yönlü ANOVA testi sonuçlarına dayanarak, hibrit modelde farklı akademik üyeler tarafından verilen ortalama eğitim notlarının anlamlı şekilde farklılaşmadığı (p:0.072), ancak geleneksel modelde anlamlı şekilde farklılaştığı (p:0.004) belirlenmiştir. Sözlü sınavlardaki soruların ve cevapların standartlaştırılmasına bağlı olarak bu durumu özelleştirdik. Bu çalışmanın birkaç sınırlaması bulunmaktadır. İlk olarak, sadece kendi merkezimizde yapılmıştır. İkinci olarak, farklı uygulamalar çalışmamızda karşılaştırılmamıştır. Öte yandan, çalışmamızın gücü, üroloji eğitimi alan tıp öğrencilerinin gelecekte daha büyük bir örneklem büyüklüğü ile gerçekleştirilecek çok merkezli çalışmalara ışık tutacak olmasıdır.

SONUÇ: Hibrit modelimizle eğitim alan tıp öğrencilerinin üroloji uzmanlık programlarına büyük ilgi gösterdiklerini gözlemledik. Yapılandırılmış sözlü sınavlarla birleştirilmiş bir hibrit modelin, tıp öğrencilerinin maksimum başarıyı elde edecekleri bir ortam oluşturabileceği sonucuna vardık.

Etik Kurul Onayı: Çalışma protokolü, Mersin Üniversitesi Klinik Araştırma Etik Kurulu tarafından incelenmiş ve onaylanmıştır (etik kurul onay tarihi ve numarası: 26.04.2023/294).

Anahtar Kelimeler: Üroloji,Eğitim,Hibrit model

Original Hybrid Urology Training for Medical Students: A Urology Clinic Experience

Mustafa Sesli, İsa Kamil Taşdemir, Erdem Akbay, Erim Erdem, Selahittin Çayan, Murat Bozlu, Ercüment Ulusoy, Hasan Erdal Doruk, Mesut Tek
Mersin University Faculty of Medicine, Department of Urology

INTRODUCTION: Advancements in telecommunication technology, like mobile internet devices, have transformed medical education. The key benefit of using mobile phones and laptops for education is the significant freedom in time and place for acquiring knowledge. Recently, virtual platforms have increasingly been integrated into medical education. Applications used in other fields have become vital tools when applied to medical education. Particularly, the development of instant messaging apps on mobile phones has gained popularity among healthcare professionals and medical students. Traditional medical education remains the foundation worldwide, but mobile devices are becoming essential for medical students, interns, and residents. However, there is limited information in the literature on hybrid models in urology. This study compares the educational success rates between traditional and hybrid models among 4th-year medical students rotating through the urology departments at a university hospital.

Materials and METHODS: At the beginning of the training, all 4th-year medical students downloaded the Urology Training Applications and subscribed to the YouTube channel managed by our clinics. Detailed information about the structured oral exams in the hybrid model group was also provided. The total duration of urology training was three weeks. In both groups, theoretical lectures were delivered by seven academic members throughout the period. Practical activity report cards were distributed at the start of the training, which students completed based on activities such as patient examinations, urethral catheterization, and minor surgical interventions. Both groups shared the same practical and theoretical goals. Students who scored ≥60/100 on their report cards were considered successful in the practical exam and eligible for the theoretical exam. Those who failed were excluded from the program.

In both groups, the theoretical exam consisted of a multiple-choice test and an oral exam (traditional or hybrid). The overall theoretical score was calculated as the arithmetic average of the test and oral exam scores. In the hybrid group, the oral exam was conducted using software developed by the clinic with questions randomly selected from the Urology Training Applications. Oral exams in both groups were administered by seven academic members to seven student groups. If students failed the oral exam, they were re-examined by a different academic member, and the final oral exam score was the average of both academic members' scores. Students with both practical and theoretical scores ≥60 were considered successful. The final grade was calculated as the average of the practical and theoretical scores. Students who scored below 60 in the practical exam were not allowed to take the theoretical exam and had to repeat the internship. However, students scoring below 60 in the theoretical exam were given a chance to retake it. Those who failed the retake were required to repeat the internship. The study protocol was approved by the Clinical Research Ethics Committee of Mersin University (04.26.2023/294).

STATISTICAL ANALYSIS: Descriptive statistics for continuous variables were expressed as mean ± standard deviation and presented in a table, while frequencies and percentages were provided for categorical variables. The t-test was used to compare continuous variables between the two groups. One-way ANOVA and post-hoc tests compared continuous variables between groups, and the chi-square test was used for qualitative variables in patient groups. Multivariable logistic regression analysis was conducted to present factors predicting educational success. Statistical analysis was done using SPSS software (version 21.0, IBM), with a p-value <0.05 considered statistically significant.

RESULTS: Of the 582 medical students (352 males, 230 females) in the study, 278 (47.8%) were in the traditional model group, and 304 (52.2%) were in the hybrid model group. Students were divided into four groups based on gender and education model. The hybrid model group, especially female students, achieved the highest average scores. Multivariable logistic regression analysis identified factors predicting success, including the number of education groups, gender, and evaluations by different academic members (p>0.05). One-way ANOVA showed that average scores given by different academic members in the hybrid model did not differ significantly (p:0.072), while they did in the traditional model (p:0.004). This was attributed to the standardization of questions and answers in oral exams.

CONCLUSION: Medical students trained with the hybrid model showed great interest in urology residency programs. We concluded that a hybrid model combined with structured oral exams could create an environment where students achieve maximum success.

Ethics Committee Approval: The study protocol was reviewed and approved by the Clinical Research Ethics Committee of Mersin University (approval date and number: 26.04.2023/294).

Keywords: Urology, Education, Hybrid model

Şekil-1

Figure-1

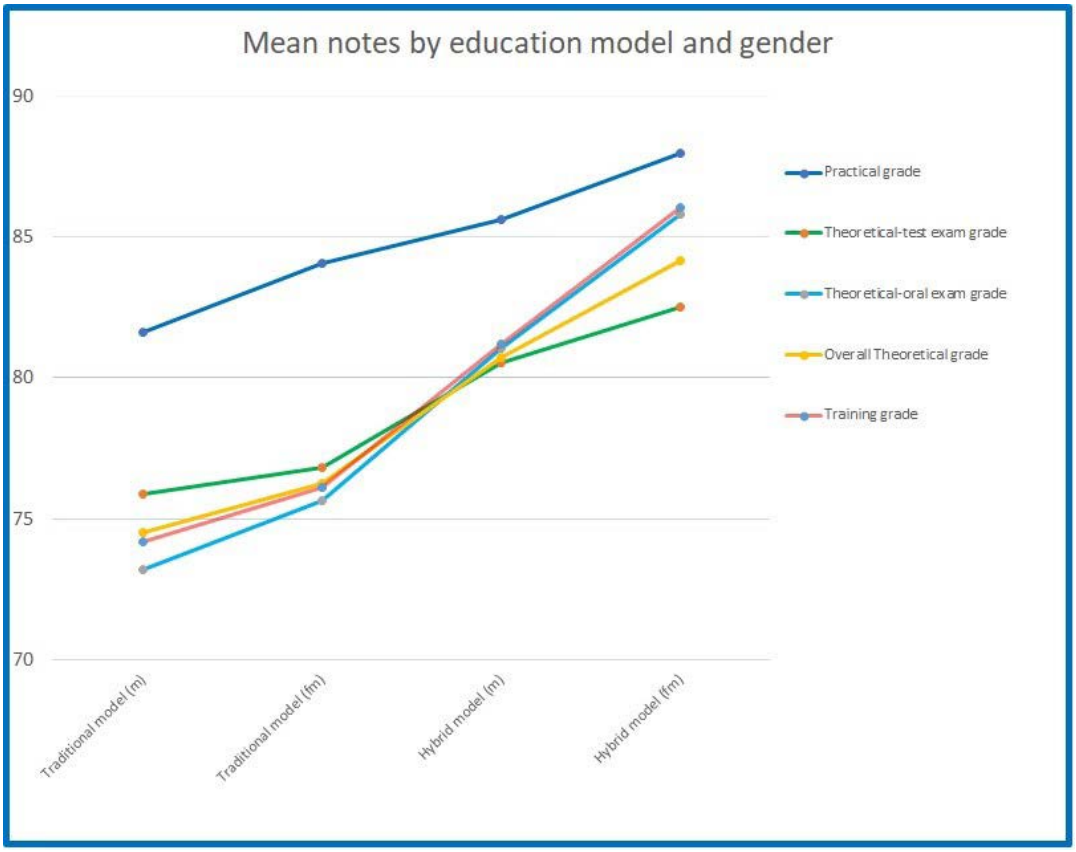

SS-126

Renal Kolik ve Hidroüreteronefrozlu Gebe Hastaların Gebelik ve Gebelik Sonrası Yönetimi

Ramazan Uğur, Abdullah Zilan, Direnç Özbörü, Ahmet Eren Sağır, Halil Lutfi Canat
Başakşehir Çam ve Sakura Şehir Hastanesi, Üroloji Ana Bilim Dalı, İstanbul

AMAÇ: Renal kolik ve piyelonefrit bulguları ile acil servise başvuran gebe hastaların ayırıcı tanısında ultrasonografi (US) çoğu zaman yetersiz kalmaktadır. Biz de bu çalışmamızda US'de tespit edilen hidronefroz nedeniyle nefrostomi takılan hastalara postpartum dönemde çekilen tomografi ile taşa veya gebeliğe bağlı hidronefroz ayırıcı tanısını değerlendirmeyi amaçladık.

GEREÇ-YÖNTEM: Merkezimize Haziran 2020 yılından itibaren başvuran gebe hastalardan renal kolik ve US' de hidronefrozu olan hastalar geriye dönük olarak değerlendirildi. Bu hastalardan genel durumu iyi vitalleri stabil ileri derecede hidronefrozu olmayan hastalar yakın takip edilirken, analjezik dirençli ağrı, akut faz yüksekliği ve ileri derecede hidronefrozu olan hastalara acil perkütan nefrostomi veya üreteral double j stent takılması önerildi. Bu hastalardan sadece acil perkütan nefrostomi takılması yapılan hastalar çalışmaya dahil edildi. Bakılan parametreler; yaş, işlem öncesi akut faz değişkenleri, sepsis, septik şok varlığı, hidronefroz dereceleri ve idrar kültürü, gebelik haftası, doğum haftası, mortalite oranları, postpartum dönemde çekilen tomografi görüntüleridir.

BULGULAR: Belirlenen kriterlere uygun sonuçta 20 gebe hasta olduğu görüldü ve hastaların yaş ortalaması 25,6(17-38) idi. İşlem öncesi akut faz değerlerinden; beyaz küre sayısı, serum reaktif protein, prokalsitonin değerleri sırasıyla; 15620(3-44000), 166(1-441), 12,9(0,07-100) idi. İşlem öncesi alınan idrar kültüründe 12 hastada üreme ve Quick SOFA kriterlerine göre 5 hastada sepsis bulguları mevcuttu ve 2 hasta septik şok sebebiyle yoğun bakımda yatmakta idi. Hastaların hidronefroz dereceleri ise, 2 hastada grade 1, 9 hastada grade 2 ve 9 hastada grade 3 idi. İlk trimesterde 1 hasta, ikinci trimesterde 9 hasta ve üçüncü trimesterde 10 hasta vardı. Gebelik haftası ortalama 27(7-36) ± 1.4 idi. Hastalara US eşliğinde ve lokal anestezi altında 8 Fr. nefrostomi kateteri takıldı. İşlem öncesi çekilen US 'de 2 hastada taş tespit edilmişken postpartum dönemde çekilen bilgisayarlı tomografide ise 8(%40) hastada taş görüldü. Bu hastalardan birinde atrofik ve non-fonksiyone böbrek izlendi. Taş tespit edilen hastaların 3'ünde takip/tedavi planlaması sürecinde spontan pasaj görülürken diğer hastalara üreterorenoskopi/perkütan nefrolitotomi ile taş tedavisi yapıldı. İşlem öncesi septik şokta olan ve yoğun bakım takibi yapılan hastada, 16.haftada abortus görüldü, bu hasta dışında komplikasyonu olan hasta ve mortalite izlenmedi.

SONUÇ: Gebelerde renal kolik ve hidronefroz olması halinde ilk inceleme yöntemi olan US ile hidronefroz izlenen ve nefrostomi takılan hastalarda kesin tanı koyulmadan nefrostomi kateteri çekilmemelidir. Bu nedenle doğum sonrası tüm hastalara kontrastsız taş protokolünde bilgisayarlı tomografi çekilerek, gebeliğe bağlı hidronefroz, taş veya diğer patolojilere bağlı obstrüktif hidronefroz ayırıcı tanısı yapılmalıdır. Taş izlenen hastaların medikal/cerrahi tedavisi yapıldıktan sonra nefrostomi kateteri çekilmelidir.

Anahtar Kelimeler: Gebe, Hidronefroz, Nefrostomi, Taş.

Pregnancy and Post-Pregnancy Management of Pregnant Patients with Renal Colic and Hydroureteronephrosis

Ramazan Uğur, Abdullah Zilan, Direnç Özbörü, Ahmet Eren Sağır, Halil Lutfi Canat
Başakşehir Çam ve Sakura City Hospital, Department of Urology, İstanbul

OBJECTIVE: Ultrasonography (US) is often inadequate in the differential diagnosis of pregnant patients presenting to the emergency department with signs of renal colic and pyelonephritis. In this study, we aimed to evaluate the differential diagnosis of hydronephrosis due to stones or pregnancy, using tomography taken in the postpartum period, in patients who underwent nephrostomy due to hydronephrosis detected on US.

MATERIALS-METHODS: Among pregnant patients who applied to our center since June 2020, patients with renal colic and hydronephrosis on US were evaluated retrospectively. Among these patients, patients who were in good general condition, had stable vitals, and did not have advanced hydronephrosis were followed closely, while urgent percutaneous nephrostomy or ureteral double j stent placement was recommended for patients with analgesic-resistant pain, acute phase elevation, and advanced hydronephrosis. Of these patients, only those who underwent emergency percutaneous nephrostomy were included in the study. The parameters examined are; Age, acute phase variables before the procedure, presence of sepsis, septic shock, hydronephrosis degrees and urine culture, gestational week, birth week, mortality rates, tomography images taken in the postpartum period.

RESULTS: It was found that there were 20 pregnant patients who met the determined criteria and the average age of the patients was 25.6 (17-38). From the acute phase values before the procedure; white blood cell count, serum reactive protein, procalcitonin values respectively; It was 15620(3-44000), 166(1-441), 12.9(0.07-100). Urine culture taken before the procedure showed growth in 12 patients and sepsis findings in 5 patients according to Quick SOFA criteria, and 2 patients were in intensive care due to septic shock. The hydronephrosis grades of the patients were grade 1 in 2 patients, grade 2 in 9 patients, and grade 3 in 9 patients. There was 1 patient in the first trimester, 9 patients in the second trimester, and 10 patients in the third trimester. The average week of gestation was 27(7-36) ± 1.4. Patients were given 8 Fr. under US guidance and local anesthesia. A nephrostomy catheter was inserted. While stones were detected in 2 patients in the US scan taken before the procedure, stones were detected in 8 (40%) patients in the computed tomography scan taken in the postpartum period. Atrophic and non-functional kidney was observed in one of these patients. Spontaneous passage was observed in 3 of the patients in whom stones were detected during the follow-up/treatment planning process, while the other patients were treated for stones with ureterorenoscopy/percutaneous nephrolithotomy. In the patient who was in septic shock before the procedure and was followed in intensive care, abortion was observed at the 16th week. Except for this patient, no patients with complications or mortality were observed.

CONCLUSION: In cases of renal colic and hydronephrosis in pregnant women, the nephrostomy catheter should not be removed before a definitive diagnosis is made in patients in whom hydronephrosis is observed with US, which is the first examination method, and nephrostomy is placed. For this reason, all postpartum patients should undergo computed tomography in the non-contrast stone protocol and a differential diagnosis of pregnancy-related hydronephrosis, stones or obstructive hydronephrosis due to other pathologies should be made. The nephrostomy catheter should be removed after medical/surgical treatment of patients with stones.

Keywords: Pregnant, Hydronephrosis, Nephrostomy, Stone.

SS-127

Makroskopik hematürinin nadir bir nedeni: Primer mesane paraganlioması

Ömer Işık, Mehmet Tor, Ali Nebioğlu, Barış Saylam, Ozan Efesoy
Mersin Şehir Eğitim ve Araştırma Hastanesi, Üroloji Kliniği

GİRİŞ-AMAÇ: Feokromasitomalar, adrenal medullanın kromaffin hücrelerinden köken alan, katekolamin salınımına sebep olabilen tümörlerdir. Adrenal bezler dışında yerleşim gösteren feokromasitomalar; paraganglioma olarak adlandırılmaktadır. Primer mesane paragangliomaları ise oldukça nadirdir (%0.06). Bu olguda sadece hematüri şikayetiyle kliniğimize başvuran, 30 yaşında primer mesane paragangliması tanısı alan hastamızı sunduk.

OLGU: 30 yaşında kadın hasta makroskopik hematüri şikayeti ile üroloji polikliniğimize başvurdu. Laboratuvar incelemelerinde; tam idrar tetkikinde 2358 eritrosit, 1 lökosit izlendi. Hastaya yapılan kontrastlı Bilgisayarlı Tomografi(BT) de; mesane sağ posterolateral duvarda, intraluminal uzanım gösteren, 25x35 mm boyutlarında, hipoekoik kitle izlendi. Hastaya TUR-TM işlemi uygulandı ve tümör tabanıyla birlikte komplet rezeke edildi. (Figure 3) Rezeksiyon materyalinin histopatolojik incelemesi sonucunda; ürotelyum ile örtülü dokuörneklerinde, yüzey epitelinin altından başlayarak, kas tabakasını infiltre ettiği düşünülen, ince fibrovasküler septalarla ayrılmış, nest yapıları (Zellballen patern) oluşturan tümör izlenmiş olup, tümör hücreleri genellikle veziküle nükleuslu, geniş granüler ya da berrak sitoplazmalı, arada iri hiperkromatik nükleuslu hücreler ve nestlerin santralinde nekroz ve nükleer debriler oluşturmuş olup paraganglioma olarak raporlanmıştır. (Figure 4) İyot metaiyodinbenzilguinidin (MIBG) ile tarama yapılması, feokromositoma saptanması açısından çok yüksek bir hassasiyete ve özgüllüğe sahiptir. Bizim hastamızda yaptığımız MIBG sonucu doğal izlendi. Hastamızda baktığımız plazmada epinefrin ve norepinefrin;idrarda norepinefrin, metanefrin ve normetanefrin normal izlendi.Mesane paragangliomaları katekolamin salınımına bağlı olarak çok çeşitli klinik semptomlar sergileyebilmekle birlikte, tipik semptomları arasında flushing, hipertansiyon, çarpıntı, titreme ve hematüri yer almaktadır. Paragangliomalar için tedavi seçenekleri, tümörün evresine bağlı olarak değişebilmekle birlikte katekolamin blokajı, cerrahi, kemoterapi ve radyoterapiyi içermektedir. Mesane tümörünün transüretral rezeksiyonu veya parsiyel sistektomi gibi cerrahi tedaviler, tipik olarak lokalize veya lokal olarak ilerlemiş mesane paragangliomaları için, günümüzde de geçerliliğini koruyan tedavi yöntemidir ve çoğunlukla küratif sonuçlanmaktadır. SONUÇ: Mesane paragangliomaları nadir görülmesine rağmen bu hastalığı tanımak ve klinik olarak şüphelenmek hayati derecede önemlidir. Gereksiz acil ameliyatlardan veya tümörün doğasına uygun olmayan yanlış tanılardan kaçınmak için doğru tanı, karakteristik görüntüleme tekniklerinin kullanılması ve müdahalelerin uygun planlanması oldukça önem arz etmektedir.

Anahtar Kelimeler: hematüri, paraganglioma, feokromasitomalar, mesane tümörü

A rare cause of macroscopic hematuria: Primary bladder paraganlioma

Ömer Işık, Mehmet Tor, Ali Nebioğlu, Barış Saylam, Ozan Efesoy
Mersin City Training and Research Hospital, Department of Urology

INTRODUCTION AND PURPOSE: Pheochromocytomas are tumors that originate from the chromaffin cells of the adrenal medulla and can cause catecholamine release. Pheochromocytomas located outside the adrenal glands are called paragangliomas. Primary bladder paragangliomas are quite rare (0.06%). In this case, we present a 30-year-old patient who applied to our clinic with only hematuria and was diagnosed with primary bladder paraganglioma.

CASE: A 30-year-old female patient applied to our urology clinic with macroscopic hematuria. In laboratory examinations; 2358 erythrocytes and 1 leukocyte were observed in the complete urine test. In the contrast-enhanced Computed Tomography (CT) performed on the patient; a hypoechoic mass measuring 25x35 mm with intraluminal extension was observed on the right posterolateral wall of the bladder. The patient underwent TUR-TM and the tumor base was completely resected. (Figure 3) As a result of histopathological examination of the resection material; in the tissue samples covered with urothelium, a tumor was observed that started from under the surface epithelium and infiltrated the muscle layer, separated by thin fibrovascular septa, and formed nest structures (Zellballen pattern). The tumor cells generally had vesicular nuclei, large granular or clear cytoplasm, occasionally large hyperchromatic nuclei, and necrosis and nuclear debris in the center of the nests, and were reported as paraganglioma. (Figure 4) Screening with iodine metaiodinebenzylguinidine (MIBG) has a very high sensitivity and specificity in terms of detecting pheochromocytoma. The MIBG result we performed on our patient was normal. In our patient, epinephrine and norepinephrine in plasma; norepinephrine, metanephrine and normetanephrine in urine were normal. Bladder paragangliomas can exhibit a wide variety of clinical symptoms due to catecholamine release, and typical symptoms include flushing, hypertension, palpitations, tremors and hematuria. Treatment options for paragangliomas may vary depending on the stage of the tumor but include catecholamine blockade, surgery, chemotherapy and radiotherapy. Surgical treatments such as transurethral resection of the bladder tumor or partial cystectomy are currently valid treatment methods for typically localized or locally advanced bladder paragangliomas, and they mostly yield curative results.

CONCLUSION: Although bladder paragangliomas are rare, it is vital to recognize and clinically suspect this disease. Correct diagnosis, use of characteristic imaging techniques and appropriate planning of interventions are of great importance to avoid unnecessary emergency surgeries or misdiagnoses that are not appropriate for the nature of the tumor.

Keywords: hematuria, paraganglioma, pheochromocytomas, bladder tumor

paraganglioma / ***paraganglioma***

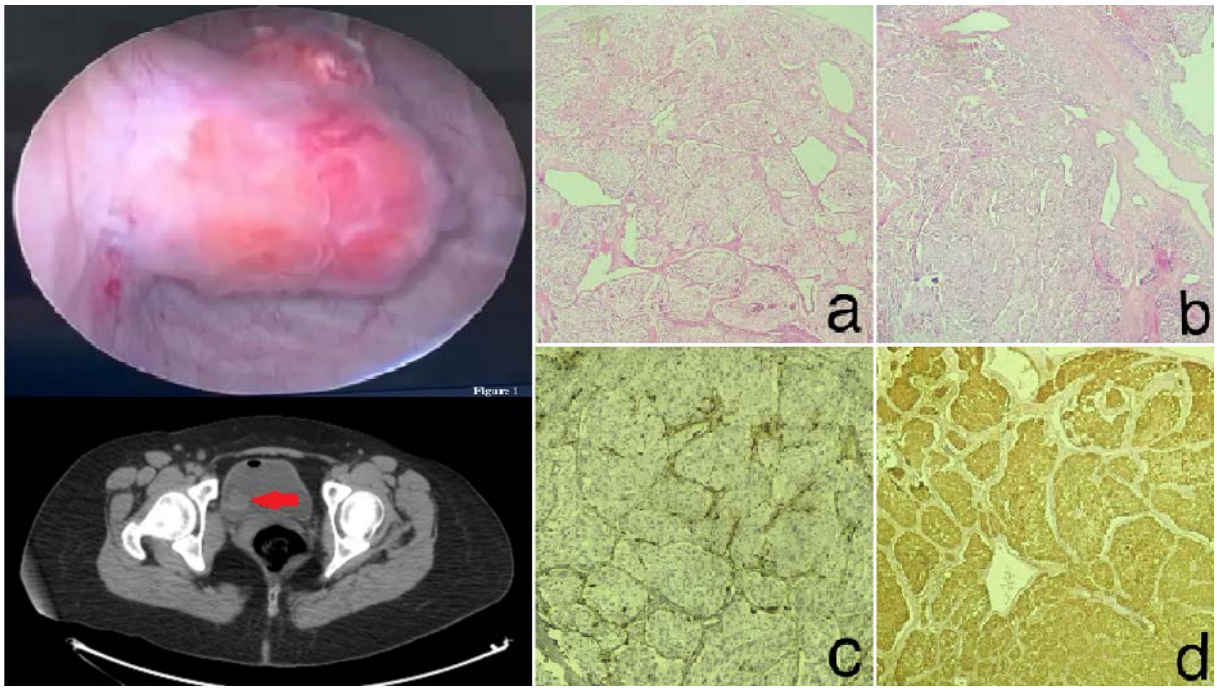

SS-128

Pelvik ektopik böbreklerde cerrahi tedavi yönetimi: üç tekniğin değerlendirilmesi

Fatih Bicaklioglu[1], Mahmut Selman Mert[1], Resul Sobay[2], Özgür Arıkan[3], Mehmet Erhan Aydın[4], Mehmet Uslu[5], Salih Yıldırım[6], Kemal Sarıca[7]
[1]Kartal Dr Lütfi Kırdar Şehir Hastanesi, Üroloji Kliniği, İstanbul
[2]Ümraniye Eğitim ve Araştırma Hastanesi, Üroloji Kliniği, İstanbul
[3]Göztepe Prof Dr Süleyman Yalçın Şehir Hastanesi, Üroloji Kliniği, İstanbul
[4]Eskişehir Şehir Hastanesi, Üroloji Kliniği, Eskişehir
[5]Kafkas Üniversitesi,Üroloji Ana Bilim Dalı, Kars
[6]Sancaktepe Şehit Prof Dr İlhan Varank Eğitim ve Araştırma Hastanesi, Üroloji Kliniği, İstanbul
[7]Sancaktepe Şehit Prof Dr İlhan Varank Eğitim ve Araştırma Hastanesi, Üroloji Kliniği, İstanbul; Biruni Üniversitesi, Üroloji Anabilim Dalı, İstanbul

GİRİŞ: Pelvik ektopik böbrek, otopsi serilerinde bildirilen insidansının 1/2200 ile 1/3000 arasında değiştiği nadir bir konjenital anomalidir. Biz bu çalışmada pelvik ektopik böbrek taşları için uyguladığımız cerrahi tedavileri değerlendirmeyi ve sonuçlarını karşılaştırmayı amaçladık. METOD: Ocak 2014 ile Ocak 2024 tarihleri arasında pelvik böbrek taşı cerrahisi uygulanan 30 hastanın (> 18 yaş) tıbbi kayıtları retrospektif olarak değerlendirildi. Yukarıda belirtilen veriler, üç farklı grup (açık piyelolitotomi, laparoskopik piyelolitotomi, retrograd intrarenal cerrahi) açısından karşılaştırmalı olarak değerlendirildi.

SONUÇ: Çalışmamızda pelvik ektopik böbrek taşları olan 30 hastaya (25 erkek, 5 kadın) üç farklı cerrahi müdahale uygulandı. Bu vakalardan, 8'i açık piyelolitotomi ile, 9'u laparoskopik piyelolitotomi ile yönetilirken, geriye kalan 13 vakaya ise retrograd intrarenal cerrahi (RIRS) işlemi uygulandı. Açık piyelolitotomi, laparoskopik piyelolitotomi ve RIRS prosedürleri sonrasında taşsız (SF) oranların postoperatif üçüncü ayda değerlendirilmesi, sırasıyla %87,5 - %88,9 ve %46,2 olduğunu gösterdi ve SF oranı RIRS grubunda diğer gruplara göre belirgin olarak daha düşüktü (p: 0,045).

TARTIŞMA: Literatür verileri ve bulgularımız laparoskopik ve açık piyelolitotomi yöntemlerinin, pelvik ektopik böbrek taşlarının çıkarılması için RIRS yaklaşımından daha iyi bir taşsızlık oranı sağlayabileceğini göstermektedir. Özellikle izole renal pelvis taşları gibi tek ve basit böbrek taşları olan hastalarda, laparoskopik cerrahinin daha az ağrı, günlük yaşama daha hızlı dönüş, daha iyi kozmetik sonuçlar ve yüksek taşsız oranlarla ilişkilendirildiği için tercih edilebilir.

Anahtar Kelimeler: Pelvik böbrek, Perkütan nefrolitotomi, Retrograd İntrarenal Cerrahi, Açık nefrolitotomi

Outcomes of surgical stone management in pelvıc ectopıc kidneys: evaluation of three different approaches

Fatih Bicaklioglu[1], Mahmut Selman Mert[1], Resul Sobay[2], Özgür Arıkan[3], Mehmet Erhan Aydın[4], Mehmet Uslu[5], Salih Yıldırım[6], Kemal Sarıca[7]
[1]Department of Urology Kartal Dr Lutfi Kirdar City Hospital, Istanbul, Turkey
[2]Umraniye Training and Research Hospital, Department of Urology, Istanbul, Turkey
[3]Goztepe Prof. Dr. Suleyman Yalcin City Hospital, Department of Urology, Istanbul, Turkey
[4]Eskisehir City Hospital, Department of Urology, Eskisehir, Turkey
[5]Kafkas University, Department of Urology, Kars, Turkey
[6]Sancaktepe Sehit Prof Dr Ilhan Varank Training and Research Hospital, Department of Urology, Istanbul, Turkey
[7]Sancaktepe Sehit Prof Dr Ilhan Varank Training and Research Hospital, Department of Urology, Istanbul, Turkey; Biruni University, Medical School, Department of Urology, Istanbul

INTRODUCTION: Pelvic ectopic kidney is a rare congenital anomaly with reported incidence varying between 1 in 2200 and 1 in 3000 in autopsy series. We aimed to evaluate the surgical treatments we applied for pelvic ectopic kidney stones and compare them in terms of their results. METHODS: Medical records of 30 adult (> 18 years) patients with stones in pelvic ectopic kidneys undergoing surgery between January 2014 and January 2024 were included into the study program and evaluated in a retrospective manner. Above mentioned data obtained in three different groups (open pyelolithotomy, laparoscopic pyelolithotomy, retrograde intrarenal surgery) were evaluated in a comparative manner.

RESULTS: 30 patients (25 male, 5 female) presenting with pelvic ectopic kidneys underwent 3 different surgical interventions for stone removal in our study. Out of these cases while 8 cases were managed with open pyelolithotomy, 9 with laparoscopic pyelolithotomy and the remaining 13 cases were managed with retrograde intrarenal surgery (RIRS) procedures. Evaluation of the stone free (SF) rates following open pyelolithotomy, laparoscopic pyelolithotomy and RIRS procedures (including cases with second session RIRS) at the 3rd postoperative month period demonstrated the values to be 87.5% - 88.9% and 46.2%, respectively and SF rate was significantly lower in the RIRS group when compared to the other groups (p:0.045).

CONCLUSION: Evaluation of our findings and the literature data as well demonstrate well that laparoscopic and open pyelolithotomy methods may provide a better stone-free rate than RIRS approach for the removal of stones in pelvic ectopic kidney. Laparoscopic surgery could be preferred among these alternatives which is associated with less pain, faster return to daily life, better cosmetic results and high stone-free rates (especially in patients with single and simple kidney stones such as isolated renal pelvis stones)

Keywords: Pelvic kidney, Percutan nephrolithotomy, Retrograde Inrarenal Surgery, Open Nephrolithotomy

SS-129

Gluteal Miksiyon ile Ortaya Çıkan Üreteral Yaralanma

Osman Gercek[1], Kemal Ulusoy[1], Kutay Topal[2], Arif Demirbaş[3]
[1]Afyonkarahisar Sağlık Bilimleri Üniversitesi, Üroloji Kliniği, Afyonkarahisar, Türkiye
[2]Afyonkarahisar Devlet Hastanesi, Üroloji Kliniği, Afyonkarahisar, Türkiye
[3]Bursa Doruk Nilüfer Hastanesi, Üroloji Kliniği, Bursa, Türkiye

Üreteral travma, üriner sistemin nadir görülen bir yaralanmasıdır ve önemli nedenleri iatrojenik yaralanmalar, penetran ateşli silah yaralanmaları ve künt travmalardır. 23 yaşındaki bir erkek hasta, gluteal bölgedeki kurşun giriş noktasından idrar gelişi şikayeti ile başvurdu. Hasta 20 gün önce başka bir merkezde ateşli silah yaralanması nedeniyle cerrahi operasyon geçirmişti. Acil laparotomi uygulanmış ve bağırsak yaralanmaları nedeniyle kolostomi uygulanmıştı. İntravenöz piyelografi (IVP) yapıldı ve sağ üreter distal segmentte bir yaralanma tespit edildi. Gibson insizyonu ile açık cerrahi uygulandı. Yaralı üreter segmentinin uzunluğunun 6-7 cm olduğu görüldü. Mesane mobilizasyonunun zor olacağı ve segmentin uzun olması nedeniyle intraoperatif olarak Boari flep uygulanmasına karar verildi. Ameliyat sonrasında gluteal bölgeden idrar çıkışı sona erdi. Postoperatif 6. haftanın sonunda, JJ stenti çıkarıldı ve anastomoz IVP ile doğrulandı. Sonuç olarak, ateşli silah yaralanmaları üreteral yaralanmalara neden olabilir ve bu durum farklı klinikler ile ortaya çıkabilir. Bu tür abdominal yaralanmalar gelişen hastalarda akut fazın ardından üriner sistem tekrar incelenmelidir.

Anahtar Kelimeler: Ateşli Silah, Boari flep, Miksiyon, Üreteral Travma

Ureteral injury presenting with gluteal micturition

Osman Gercek[1], Kemal Ulusoy[1], Kutay Topal[2], Arif Demirbaş[3]
[1]Afyonkarahisar Health Sciences University, Department of Urology, Afyonkarahisar, Turkey
[2]Afyonkarahisar State Hospital, Department of Urology, Afyonkarahisar, Turkey
[3]Bursa Doruk Nilufer Hospital, Department of Urology, Bursa, Turkey

Ureteral trauma is an uncommon injury of the urinary tract and significant causes are iatrogenic, penetrating, gunshot injuries and blunt trauma. A 23-year old male presented with the complaint of high flow from the gluteal region which is a bullet entry point. The patient had a history of surgery at another centre because of a gunshot injury 20 days ago. An emergency laparotomy had been applied and colostomy for intestinal diversion was performed because of bowel injuries. Intravenous pyelography (IVP) was performed and an injury in the right ureter distal segment was determined. Open surgery was applied with a Gibson incision. The length of the injured ureteral segment was seen to be 6-7 cm. As bladder mobilisation would be difficult and the segment was long, the decision was taken intraoperatively to apply a Boari flap. Following the operation, the gluteal micturition was terminated. At the end of postoperative 6 weeks, the JJ stent was removed, and anastomosis was confirmed with IVP. In conclusion, uretal injuries may develop in cases with gunshot injuries and may cause different presentations. In patients developing these types of abdominal injuries following the acute phase, the urinary tract should be examined again.

Keywords: Gunshot, Boari flap, Micturition, Ureteral trauma,

Gluteal Miksiyon ve Hastanın Preop ve Postop IVP Görüntüleri

Gluteal Micturition and Preop and Postop IVP Images of the Patient

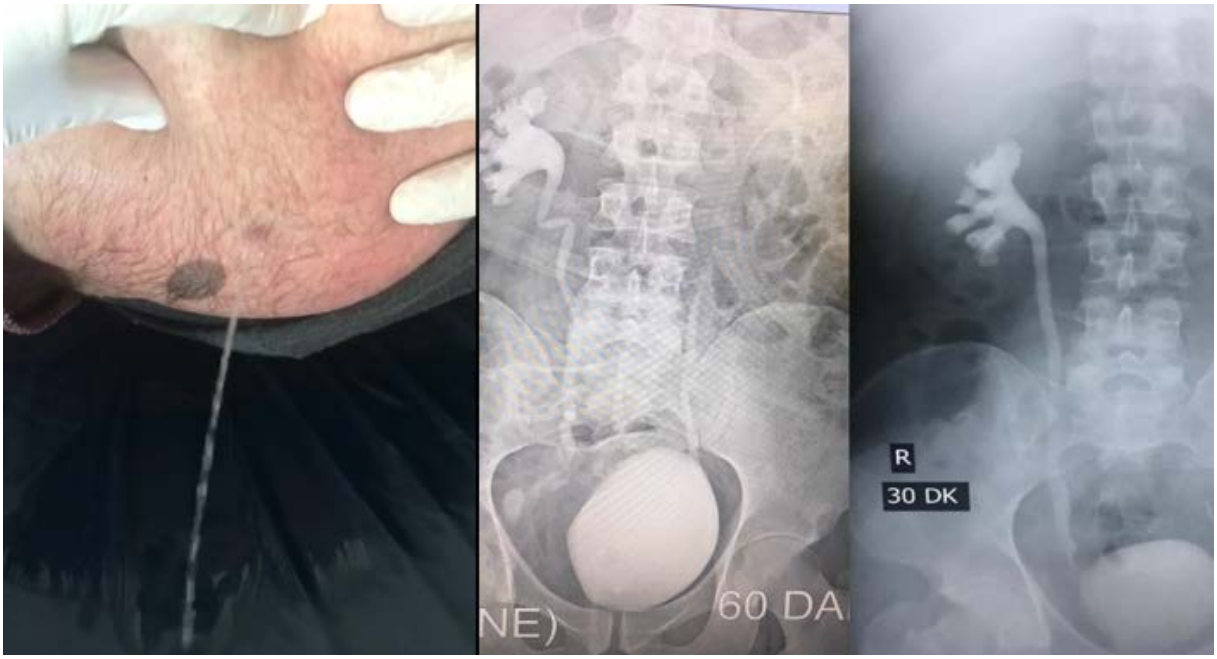

Hastanın tarafımıza başvuru anındaki gluteal miksiyon görüntüsü ve preoperatif ve postoperatif IVP görüntüleri

Images of the gluteal micturition at the time of the patient's presentation and preoperative and postoperative IVP images

SS-130

Penil ve bulber üretra darlığı olan hastada tek seansta bukkal mukoza üretroplasti ve uç-uca anastomotik üretroplasti

Muhammet Şahin Yılmaz, Mustafa Kemal Atilla, İlayda Yıldırım
Samsun Üniversitesi, Samsun Eğitim Ve Araştırma Hastanesi

GİRİŞ: Üretral darlıkların tedavisi uzunluk, lokalizasyon, etiyoloji ve önceki operasyonlara göre değişebilmektedir. Optik internal üretrotomi(İÜ), kısa anüler darlıklar için faydalı olabilir ancak bu işlem yüksek nüks oranları içermektedir ve birden fazla internal üretrotomi yapmanın faydası yoktur. Üretra darlıklarında, temel olarak iki temel cerrahi yaklaşım mevcuttur: kısa darlıklarda anastomotik üretroplasti ve uzun darlıklarda substitüsyon üretroplasti. Anastomotik üretroplasti, transecting ve non-transecting üretroplasti olmak üzere iki farklı teknikle uygulanabilir. Bu iki tekniğin uzun vadede iyileşme oranları benzerdir. Substitüsyon üretroplastide başlangıçta deri greftleri veya flepleri kullanıyordu ve teknik açıdan zorluydu, ancak bukkal mukozal greftlemenin kullanılmaya başlanması ve son 15 yılda yaygın olarak uygulanması, substitüsyon üretroplastisini hem cerrahlar hem de hastalar için daha hızlı ve kolay ulaşılır hale getirmiştir. Bu çalışmada, penil üretrada ve bulber üretrada birbirinden bağımsız darlıkları olan, tek seansta penil bukkal mukoza üretroplasti ve bulber uç-uca anastomotik üretroplasti uygulanan hasta sunulmaktadır.

OLGU SUNUMU: 43 yaşında hasta sistofixli olarak üretra darlığı şikayetiyle tarafımıza başvurdu. Daha önce 15 kez İÜ öyküsü vardı. 6 aydır sistofixliydi. Yapılan retrograd üretrografide; penil üretrada orta kesimde 3,5 cmlik ve bulber üretrada pre sfinkterik bölgede 1,5 cmlik darlıklar izlendi(Figure 1). Hastaya penil bölge için bukkal mukoza üretroplasti (Figure 1), bulber bölge için uç-uca anastomotik üretroplasti (Figure 1) uygulandı. Postoperatif 3. haftada retrograd üretrografi ile değerlendirildiğinde ekstravazasyon olmadığı görülünce sondası çekildi. Postoperatif 3. ay sistoskopisinde; üretrada rölatif darlıklar vardı, fakat 17 f fleksible sistoskop rahat geçiyordu, mesane kapasitesi normaldi ve üroflowmetrede q max 21,3'tü, rezidü idrar 40 cc'idi. Postoperatif 6. ayda hasta rahat idrarını yapabiliyordu, sistoskopisinde; yine üretrada rölatif darlıklar vardı, fakat 17 f fleksible sistoskop rahat geçiyordu, mesane kapasitesi normaldi ve üroflowmetrede q max 23,3'tü, rezidü idrar 30 cc'idi. Postoperatif 9. Ayda hasta idrarını rahat yapabiliyordu, sistoskopisinde nüks darlık izlenmedi, q max 22'idi ve rezidü idrarı 25 cc'idi. Hastaya kontrollerine devam etmesi önerildi.

SONUÇ: Sonuç olarak üretra darlıklarında, uzunluk, konum ve spongiofibrozis derecesi gibi darlık özelliklerinin ameliyat prosedürü seçimini belirlediği biliniyor. Biz de 3,5 cmlik penil üretra darlığı için bukkal mukoza üretroplasti ve 1,5 cmlik bulber üretra darlığı için uç-uca anastomotik üretroplasti tekniklerini tek seansta uygulamayı tercih ettik.

Anahtar Kelimeler: üretra darlığı, bukkal mukoza, greft üretroplastisi, bulbar üretroplasti

33. Ulusal Üroloji Kongresi
29 Ekim-01 Kasım 2024 Susesi Luxury Resort, Antalya

Single-session buccal mucosa urethroplasty and end-to-end anastomotic urethroplasty in a patient with penile and bulbar urethral stricture

Muhammet Şahin Yılmaz, Mustafa Kemal Atilla, İlayda Yıldırım
Samsun University, Samsun Training And Research Hospital

INTRODUCTION: The treatment of urethral strictures may vary according to length, location, etiology and previous operations. Optical internal urethrotomy (IU) may be useful for short annular strictures, but this procedure carries a high recurrence rate and there is no benefit in performing multiple internal urethrotomies. There are basically two basic surgical approaches for urethral strictures: anastomotic urethroplasty for short strictures and substitution urethroplasty for long strictures. Anastomotic urethroplasty can be performed with two different techniques: transecting and non-transecting urethroplasty. The long-term recovery rates of these two techniques are similar. Substitution urethroplasty initially used skin grafts or flaps and was technically challenging, but the introduction of buccal mucosal grafting and its widespread use in the last 15 years have made substitution urethroplasty faster and more accessible for both surgeons and patients. In this study, a patient with independent strictures in the penile urethra and bulbar urethra who underwent penile buccal mucosa urethroplasty and bulbar end-to-end anastomotic urethroplasty in a single session is presented.

CASE REPORT: A 43-year-old cystofixed patient applied to us with a complaint of urethral stricture. He had a history of IU 15 times before. He had been cystofixed for 6 months. In the retrograde urethrography; 3.5 cm stricture were observed in the middle part of the penile urethra and 1.5 cm stricture were observed in the pre-sphincteric region of the bulbar urethra (Figure 1). The patient underwent buccal mucosa urethroplasty for the penile region (Figure 1) and end-to-end anastomotic urethroplasty for the bulbar region (Figure 1). When evaluated with retrograde urethrography in the 3rd postoperative week, it was seen that there was no extravasation and the catheter was removed. In the 3rd postoperative month cystoscopy; there were relative strictures in the urethra, but 17 f flexible cystoscope was passing easily, bladder capacity was normal and q max was 21.3 in the uroflowmeter, and the residual urine was 40 cc. In the 6th postoperative month, the patient was able to urinate comfortably, in cystoscopy; there were still relative strictures in the urethra, but 17 f flexible cystoscope was passing easily, bladder capacity was normal and q max in uroflowmeter was 23.3, residual urine was 30 cc. In the 9th postoperative month, the patient was able to urinate comfortably, no recurrent stricture was observed in cystoscopy, q max was 22 and residual urine was 25 cc. The patient was advised to continue her check-ups.

CONCLUSION: As a result, it is known that in urethral strictures, the characteristics of the stricture such as length, location and degree of spongiofibrosis determine the choice of surgical procedure. We preferred to apply buccal mucosa urethroplasty for 3.5 cm penile urethral stricture and end-to-end anastomotic urethroplasty techniques for 1.5 cm bulbar urethral stricture in a single session.

Keywords: urethral stricture, buccal mucosa, graft urethroplasty, bulbar urethroplasty

Figür 1 / *Figure 1*

a.Preoperatif retrograd üretrografi, b.Penil üretra darlığında bukkal mukoza üretroplasti, c.Bulber üretra darlığında uç-uca anastomotik üretroplasti

a.Preoperative retrograde urethrography, b.Buccal mucosa urethroplasty in penile urethral stricture, c.End-to-end anastomotic urethroplasty in bulbar urethral stricture

SS-131

Ürodinami işleminde hastalara uygulanan aromaterapinin anksiyete ve serum kortizol düzeyine etkisi: Randomize kontrollü çalışma

Elife Kettaş Dölek[1], Gülay Altun Uğraş[2]
[1]Mersin Üniversitesi Hastanesi, Mersin, Türkiye
[2]Mersin Üniversitesi Hemşirelik Fakültesi, Mersin, Türkiye

GİRİŞ: Ürodinami testi sırasında hastaların utanma, rahatsızlık, sinirlilik ve gerginlik gibi duygular yaşaması ve mahremiyetlerinin etkilenmesi hastalarda stres ve anksiyeteye neden olabilir. Ürodinami sırasında hastanın stres düzeyindeki artış, sempatik sinir sistemini uyararak mesane kapasitesini düşürebilmekte ve hastanın ürodinami sonuçlarını etkileyebilmektedir. Aromaterapi, invaziv işlemlerde hastaların anksiyetesini azaltmada ve hastaları rahatlatmada kullanılabilen tamamlayıcı ve alternatif bir tıp uygulamasıdır.

AMAÇ: Bu araştırma, ürodinami sırasında uygulanan aromaterapinin, hastaların anksiyete ve serum kortizol düzeyine etkisini belirlemek amacıyla yapıldı.

GEREÇ VE YÖNTEMLER: Tek merkezli, prospektif, iki kollu, randomize kontrollü klinik çalışmanın örneklemini bir üniversite hastanesinde ürodinami uygulanan 98 hasta oluşturdu. Hastalar randomizasyonla çalışma (n=49) ve kontrol grubuna (n=49) ayrıldı. Hastaların anksiyete düzeyi Durumluk Anksiyete Ölçeği (DAÖ) ile anksiyeteye verilen fizyolojik yanıt ise sistolik blood pressure (SBP), diyastolik blood pressure (DBP), kalp atım hızı (KAH), solunum hızı (SH), periferik oksijen saturasyonu (SpO2) değeri ve serum kortizol düzeyi ölçülerek değerlendirildi. Ölçümler ürodinami öncesi ve sonrasında yapıldı. Çalışma grubundaki hastalara ürodinamiden 5 dakika önce başlanarak işlem süresince aromaterapi uygulandı. Kontrol grubuna ise rutin tedavi ve bakım girişimleri yapıldı. Veriler Pearson $\chi 2$, bağımlı örneklem t-testleri ve bağımsız örneklem t-testleri kullanılarak analiz edilmiştir.

BULGULAR: Çalışmada, çalışma grubunda ürodinami sonrası anksiyete kontrol grubuna göre anlamlı derecede düşük ($p<0.001$), SpO2 ise daha yüksek bulundu ($p=0.021$). Çalışma grubunda ürodinami sonrası anksiyete ($p<0,001$), KAH ($p=0,000$) ve kortizol seviyeleri ($p=0,005$) ürodinami öncesine göre azalırken, kontrol grubunda anksiyete ($p<0,001$) ve KAH ($p=0,000$) azalmış, SBP ($p=0,010$) ve RR ($p=0,004$) artmıştır.

SONUÇ: Ürodinami sırasında uygulanan aromaterapinin anksiyeteyi azalttığını ve fizyolojik yanıtları olumlu yönde etkilediğini göstermiştir. Hemşireler, ürodinami sırasında hastalarda anksiyeteyi azaltmak ve fizyolojik yanıtları normal aralıkta tutmak için basit, kolay uygulanabilir ve invaziv olmayan bir yöntem olan aromaterapiyi kullanabilirler. Ürodinamide anksiyetenin kontrolünde kanıt düzeyini artırmak için, çalışma grubunda farklı veya kombine uçucu yağlar ve kontrol grubunda plasebo olarak kokusuz buhar kullanılarak yeni çalışmalar yapılması önerilmektedir.

Anahtar Kelimeler: Anksiyete, aromaterapi, kortizol seviyesi, hemşire, ürodinami

The effect of aromatherapy during urodynamic testing on patients anxiety and cortisol levels: Randomized controlled trial

Elife Kettaş Dölek[1], Gülay Altun Uğraş[2]
[1]Mersin University Hospital, Mersin, Turkey
[2]Mersin University Faculty of Nursing, Mersin, Turkey

BACKGROUND: During urodynamic testing, patients may experience emotions such as embarrassment, discomfort, irritability, and tension. Additionally, the procedure may infringe upon their privacy, potentially leading to feelings of stress and anxiety. The increase in the patient's stress level during urodynamic testing can activate the sympathetic nervous system, potentially reducing bladder capacity and influencing urodynamic testing results. Aromatherapy is a form of complementary and alternative medicine can be preferred practice in patients with anxiety before invasive procedures.

OBJECTIVES: The aim of this study was to determine the effect of aromatherapy on patients' anxiety and cortisol levels during urodynamic testing.

MATERIALS-METHODS: The sample of this single-center, prospective, two-armed, randomized controlled clinical study consisted of 98 patients undergoing urodynamic testing. Patients were randomly assigned to the intervention group (n=49) and the control group (n=49). The anxiety level was assessed using the State-Trait Anxiety Inventory (STAI), and measured with physiological responses to anxiety, such as changes in systolic blood pressure (SBP), diastolic blood pressure (DBP), heart rate (HR), respiratory rate (RR), peripheral oxygen saturation (SpO2), and cortisol levels, pre and post- urodynamic testing. Aromatherapy was applied to the intervention group starting 5 minutes before urodynamic testing and continuing throughout the testing. The control group received routine treatment and care. Data were analyzed using Pearson $\chi 2$, dependent samples t-tests and independent samples t-tests.

RESULTS: In the study, post- urodynamic testing anxiety in the intervention group was significantly lower than in the control group ($p<0.001$), while SpO2 were higher ($p=0.021$). In the study group, post- urodynamic testing anxiety ($p<0.001$), HR ($p=0.000$), and cortisol levels ($p=0.005$) decreased compared to pre- urodynamic testing, whereas in the control group, anxiety ($p<0.001$) and HR ($p=0.000$) decreased, and SBP ($p=0.010$) and RR ($p=0.004$) increased.

CONCLUSIONS: The study results showed that aromatherapy applied during urodynamic testing reduced anxiety and positively influenced physiological responses. Nurses can utilise this simple, easily applicable, and non-invasive method to decrease anxiety in patients during urodynamic testing and maintain physiological responses within the normal range. Due to the limited number of studies demonstrating the effectiveness of aromatherapy in urodynamic testing, it is recommended to conduct future research to obtain a high level of evidence. To improve the level of evidence in controlling anxiety in urodynamic testing, it is recommended to conduct new studies using different or combined essential oils in the study group and odorless vapour as a placebo in the control group.

Keywords: Anxiety, aromatherapy, cortisol level, nurse, urodynamic

SS-132

Kintsugi Felsefesi ve Hemşirelik Bakımı: Yaraların Altınla Onarılması

Şebnem Dinçer
Liv Hospital Vadistanbul, İstanbul

Kintsugi, Japonya'nın antik seramik tamir sanatı, kırık parçaları altın, gümüş veya platin gibi değerli metallerle birleştirerek onarır. Bu sanat, kırıkların ve çatlakların kabul edilmesi ve onurlandırılması üzerine odaklanır. Hemşirelik bakımında Kintsugi felsefesinin uygulanması, hastaların fiziksel ve duygusal yaralarını kabul etmelerini ve bu yaralardan güç bulmalarını sağlayabilir. Bu makale, Kintsugi felsefesinin hemşirelik bakımına nasıl entegre edilebileceğini ve bu entegrasyonun faydalarını incelemektedir.

Anahtar Kelimeler: Kintsugi, Hemşirelik, Yara bakımı, Japon felsefesi

Kintsugi Philosophy and Nursing Care: Healing Wounds with Gold

Şebnem Dinçer
Liv Hospital Vadistanbul, Istanbul, Turkey

Kintsugi, Japan's ancient art of ceramic repair, repairs broken pieces by combining them with precious metals such as gold, silver or platinum. This art focuses on acknowledging and honoring brokenness and cracks. Applying the Kintsugi philosophy in nursing care can enable patients to accept and find strength from their physical and emotional wounds. This article examines how the Kintsugi philosophy can be integrated into nursing care and the benefits of this integration.

Keywords: Kintsugi, Nursing, Wound care, Japanese philosophy

SS-133

Üroloji servislerinde çalışan hemşirelerin sıvı-elektrolit izlemi ve yönetimine ilişkin bilgi ve uygulamaları

Ezgi Seyhan Ak[1], Yeliz Çulha[2], Esra Eren[3], Ayfer Özbaş[4]
[1]Florence Nightingale Hemşirelik Fakültesi, Cerrahi Hastalıkları Hemşireliği Anabilim Dalı, İstanbul Üniversitesi-Cerrahpaşa, İstanbul, Türkiye
[2]Florence Nightingale Hemşirelik Fakültesi, Hemşirelik Esasları Anabilim Dalı, İstanbul Üniversitesi-Cerrahpaşa, İstanbul, Türkiye
[3]Hemşirelik Bölümü,Medipol Üniversitesi, İstanbul, Türkiye
[4]Florence Nightingale Hastanesi Hemşirelik Yüksekokulu,Demiroğlu Bilim Üniversitesi, İstanbul, Türkiye

AMAÇ: Çalışmanın amacı üroloji servilerinde çalışan hemşirelerin sıvı-elektrolit izlemi ve yönetimi konusundaki bilgi ve uygulamalarını incelemektir.

YÖNTEM: Tanımlayıcı- kesitsel olarak gerçekleştirilen çalışmanın örneklemini Haziran 2023 –Haziran 2024 tarihleri arasında üroloji hastalarına bakım veren kliniklerde çalışan, internet kullanabilen, araştırmaya katılmayı gönüllü olarak kabul eden 79 hemşire oluşturdu. Veriler, tanıtıcı özellikler formu, sıvı -elektrolit izlemi ve yönetimi bilgi formu, sıvı elektrolit izlemi ve yönetimine yönelik uygulama formu kullanılarak "Google Form" aracılığı ile elde edildi. Veriler, Windows için SPSS 22 istatistik yazılımı (SPSS, Chicago, IL, ABD) kullanılarak analiz edildi.

BULGULAR: Hemşirelerin Sıvı-Elektrolit İzlemi ve Yönetimi Bilgi Formu puan ortalamaları 7.48±1.74 olarak belirlendi. Sıvı -elektrolit izlemi ve yönetimi ile ilişkili en sık uyguladıkları uygulamanın "Kusma, ishal, ateş ve drenlerle ilgili ek sıvı kayıplarını izlerim ve kayıt ederim" olduğu görüldü. Hemşirelerin bireysel özelliklerine göre Sıvı-Elektrolit İzlemi ve Yönetimi Bilgi Formu puan ortalamaları karşılaştırıldığında, hemşirelerin özelliklerine göre bilgi formu puan ortalamaları arasında istatistiksel olarak anlamlı farklılık saptanmadı ($p>0,05$).

SONUÇ: Çalışmada hemşirelerin bilgi puan ortalamalarının ortanın üzerinde olduğu belirlendi. Hemşirelerin sıvı -elektrolit dengesizliklerinin önlenmesine yönelik yaptığı uygulamalara bakıldığına, büyük kısmı kusma, ishal, ateş ve drenlerle ilgili ek sıvı kayıplarını izlediklerini belirtti. Hemşirelere ait özelliklerinin (klinik deneyim, yaş, meslekte çalışma yılı, eğitim durumu) bilgi puanlarını etkilemediği görüldü.

Anahtar Kelimeler: Hemşirelik, sıvı ve elektrolit dengesi, üroloji, bilgi, uygulama

Knowledge and practices of nurses working in urology services on fluid-electrolyte monitoring and management

Ezgi Seyhan Ak[1], Yeliz Çulha[2], Esra Eren[3], Ayfer Özbaş[4]
[1]Florence Nightingale Faculty of Nursing, Department of Surgical Diseases Nursing,Istanbul University- Cerrahpaşa, Istanbul, Turkey
[2]Florence Nightingale Faculty of Nursing, Fundamental Nursing Department, Istanbul University- Cerrahpaşa, Istanbul, Turkey
[3]Nursing Department, Medipol University, Istanbul, Turkey
[4]Florence Nightingale Hospital School of Nursing, Demiroglu Science University, Istanbul, Turkey

AIM: The aim of the study is to examine the knowledge and practices of nurses working in urology wards on fluid-electrolyte monitoring and management.

METHOD: The sample of the descriptive-cross-sectional study consisted of 79 nurses who worked in clinics providing care to urology patients between June 2023 and June 2024, who were able to use the internet and who volunteered to participate in the study. Data were obtained via "Google Form" using the introductory characteristics form, fluid-electrolyte monitoring and management information form, and fluid-electrolyte monitoring and management application form. Data were analyzed using SPSS 22 statistical software for Windows (SPSS, Chicago, IL, USA).

RESULTS: The mean score of nurses on the Fluid-Electrolyte Monitoring and Management Information Form was determined as 7.48±1.74. It was observed that the most frequently applied practice related to fluid-electrolyte monitoring and management was "I monitor and record additional fluid losses related to vomiting, diarrhea, fever and drains". When the mean scores of the Information Form for Fluid-Electrolyte Monitoring and Management were compared according to the individual characteristics of the nurses, no statistically significant difference was found between the mean scores of the information form according to the characteristics of the nurses ($p>0.05$).

CONCLUSION: In the study, it was determined that the mean scores of the nurses were above the average. When the practices of the nurses to prevent fluid-electrolyte imbalances were examined, the majority of them stated that they monitored additional fluid losses related to vomiting, diarrhea, fever and drains. It was observed that the characteristics of the nurses (clinical experience, age, years of working in the profession, educational status) did not affect the knowledge scores.

Keywords: Nursing, fluid and electrolyte balance, urology, knowledge, practice

SS-134

Dijital Sağlık Kaynaklarının Etkinliği: Avrupa Üroloji Derneği Hasta Bilgilendirme Videolarının Analizi

Fatma Vural, Nazife Gamze Özer Özlü
Dokuz Eylül Üniversitesi, Hemşirelik Fakültesi, İzmir

AMAÇ: Dijital sağlık kaynakları, iletişim teknolojilerinin yaygınlaşmasıyla birlikte hasta eğitiminde önemli bir yer almaya başlamıştır. Günümüzde YouTube, Facebook, Twitter ve Instagram gibi sosyal medya uygulamaları, bilimsel yayınlar ve araştırmaların geniş kitlelere ulaşmasına ve sayısal ortamda tartışılmasına olanak tanımaktadır. Avrupa Üroloji Derneği ve Avrupa Üroloji Hemşireleri Derneğinin de web sayfalarında hasta bilgilendirme videoları yer almaktadır. Bu videolara YouTube kanalı üzerinden de açık erişimle ulaşılabilmektedir. Bu çalışmada, YouTube platformundaki bu hasta bilgilendirme videolarının içeriklerini detaylı bir şekilde incelendi.

YÖNTEM: Yazarlar tarafından, Avrupa Üroloji Derneği'nin YouTube kanalında bulunan hasta bilgilendirme videoları tarandı ve toplam 163 video gözden geçirildi. Bu videolar arasından görüntülenme sayısına göre ilk 10 video seçildi. Seçilen bu videolar, nitel içerik analizi yöntemiyle incelendi. Her bir video için görüntülenme, beğenme ve yorum sayıları ile video uzunlukları kaydedildi. Bu veriler, MAXQDA 2024 bilgisayar programında deşifre edildi ve içerik analizi veri analiz tekniği kullanılarak analiz edildi. MAXQDA yazılımında, videoların içerikleri detaylı bir şekilde kodlandı, ana temalar ve alt temalar belirlendi. Bu sistematik yöntem, videoların içeriğine dair bilgileri ve bilgilendirme kapsamını anlamayı sağladı.

BULGULAR: Çalışmaya dahil edilen ilk 10 videonun ortalama görüntüleme sayısı 876,700± 1,372 bin, ortalama video uzunluğu 2,23±0,26 dakika, yüklemeden bu yana geçen ortalama süre 5,9±0.31 yıl, ortalama beğeni sayısı 4,277.5±7,93, ortalama yorum sayısı 179,4±373.1 idi. Nitel içerik analizi, videoların genel olarak ürolojik müdahaleler ve tedavi yöntemleri üzerine yoğunlaştığını göstermektedir. Çalışmada, en fazla görüntülenen videoların böbrek taşlarının üreteroskopi ile çıkarılmasına yönelik olduğu belirlenmiştir. Ayrıca, ilk 10 video arasında böbrek taşlarının çıkarılması (n=4), mesane kanseri tedavisi (n=2) ve aşırı aktif mesane tedavisi (n=2) gibi konular öne çıkmıştır. Ürodinamik testler (n=1) ve ürostomi bakımı (n=1) gibi konular ise daha az sıklıkta yer almıştır. Videoların içeriklerine göre dört ana tema belirlendi: (1) cerrahi prosedürler, (2) tıbbi tedaviler, (3) tanı ve değerlendirme yöntemleri ve (4) ameliyat sonrası bakım. Cerrahi prosedürler kapsamında, mesane çıkarılması, taş çıkarma ve stent yerleştirme gibi çeşitli ürolojik cerrahi işlemler detaylı bir şekilde ele alınmıştır. Tıbbi tedaviler bölümünde, özellikle aşırı aktif mesane gibi ürolojik hastalıkların ilaç tedavileri ve bunların yan etkileri açıklanmıştır. Tanı ve değerlendirme yöntemleri, üriner sistemin fonksiyonlarını değerlendirmenin yanı sıra ürodinamik testlerin uygulanma süreçlerini kapsamaktadır. Ameliyat sonrası bakımda ise, özellikle ürostomi sonrası bakım uygulamaları hakkında bilgilendirme yapılmıştır.

SONUÇ: Ürolojide ameliyat öncesi ve sonrası hasta eğitimi önemlidir. Bu doğrultuda, Avrupa Üroloji Derneği'nin YouTube videoları, ürolojik hastalıkların çeşitli yönlerini kapsamlı bir şekilde ele almakta ve hastalara önemli bilgiler sunmaktadır. Bu bilgiler hastalar için ulaşımı kolay ve maliyet açısından ise ekonomiktir. Ancak, hasta bakımına ve ameliyat sonrası yaşama yönelik konuların daha fazla öne çıkarılması veya detaylandırılması gerekli olduğu düşünülmektedir. Ülkemizde de üroloji alanında güvenilir kaynaklar tarafından paylaşılan hasta bilgilendirme videolarının artırılması hastaların bilgiye daha kolay erişimini sağlayabilir ve tedavi süreçlerinde, ameliyat sonrası yaşamda bilinçli kararlar almalarına yardımcı olabilir. Bu alanda çalışan sağlık profesyonelleri tarafından kapsamlı ve anlaşılır hasta eğitimi ile hastalar evde bakım sürecinde tedavi ve bakımlarına daha iyi uyum sağlayabilir ve kendi sağlıklarını daha iyi yönetebilirler.

Anahtar Kelimeler: hasta eğitimi, üroloji, hemşirelik, video

The effectiveness of digital health resources: An analysis of the European Urology Association's patient information videos

Fatma Vural, Nazife Gamze Özer Özlü
Dokuz Eylül University, Faculty of Nursing, Izmir

AIM: Digital health resources have begun to play an important role in patient education with the widespread use of communication technologies. Today, social media applications such as YouTube, Facebook, Twitter and Instagram allow scientific publications and research to reach a wide audience and be discussed in a digital environment. The European Urological Association and the European Urological Nurses Association also have patient information videos on their websites. These videos can also be accessed openly via the YouTube channel. In this study, the content of these patient information videos on the YouTube platform was examined in detail.

METHODS: The authors scanned the patient information videos on the YouTube channel of the European Association of Urology and reviewed a total of 163 videos. The first 10 videos were selected according to the number of views. These selected videos were examined using the qualitative content analysis method. The number of views, likes, and comments for each video, as well as the length of the video, were recorded. These data were deciphered in the MAXQDA 2024 computer program and analyzed using the content analysis data analysis technique. In the MAXQDA software, the contents of the videos were coded in detail, and main themes and subthemes were determined. This systematic method provided an understanding of the information about the content of the videos and the scope of information.

RESULTS: The average number of views of the first 10 videos included in the study was 876.700±1.372 thousand, the average video length was 2.23±0.26 minutes, the average time since upload was 5.9±0.31 years, the average number of likes was 4.277.5±7.93, and the average number of comments was 179.4±373.1. Qualitative content analysis showed that the videos generally focused on urological interventions and treatment methods. The study determined that the most viewed videos were on the removal of kidney stones by ureteroscopy. In addition, topics such as removal of kidney stones (n=4), bladder cancer treatment (n=2), and overactive bladder treatment (n=2) were prominent among the first 10 videos. Topics such as urodynamic tests (n=1) and urostomy care (n=1) were less frequent. Four main themes were determined based on the content of the videos: (1) surgical procedures, (2) medical treatments, (3) diagnostic and assessment methods, and (4) postoperative care. Various urological surgical procedures such as bladder removal, stone removal, and stent placement were discussed in detail within the scope of surgical procedures. In the medical treatments section, drug treatments for urological diseases, especially overactive bladder, and their side effects were explained. Diagnostic and assessment methods included the evaluation of urinary system functions as well as the application processes of urodynamic tests. In postoperative care, information was provided particularly on post-urostomy care practices.

CONCLUSION: In urology, pre- and post-operative patient education is important. In this context, the YouTube videos of the European Association of Urology comprehensively cover various aspects of urological diseases and provide important information to patients. This information is easy to access for patients and economical in terms of cost. However, it is thought that issues related to patient care and post-operative life should be highlighted or detailed more. Increasing the number of patient information videos shared by reliable sources in the field of urology in our country can provide patients with easier access to information and help them make informed decisions during the treatment process and post-operative life. With comprehensive and understandable patient education by healthcare professionals working in this field, patients can better adapt to their treatment and care during the home care process and better manage their own health.

Keywords: patient education, urology, nursing, video

SS-135

Benign Prostat Hiperplazisi Nedeniyle Transvezikal Prostatektomi ve Holmium Lazerle Prostat Enükleasyonu Yöntemlerinin Postoperatif Dönem Hasta Bakımındaki Farklılıkları

Dilara Bilgeoğlu, Gülseven Eda Koca, Halil Lütfi Canat
T.C. İstanbul Başakşehir Çam ve Sakura Şehir Hastanesi, Üroloji kliniği, İstanbul

AMAÇ: Prostat bezi, yaş ilerlemesiyle birlikte büyüme eğilimi gösteren iç genital bir bezdir. Avrupa Üroloji Derneği (EAU) kılavuzlarına göre 80 gram, Amerikan Üroloji Derneği (AUA) kılavuzlarına göre 60 gram üstü prostatlarda açık cerrahi, endoskopik enükleasyonla birlikte ilk seçenek tedaviler arasındadır. Lazer teknolojisindeki gelişmeler sonrası bening prostat hiperplazisinin (BPH) cerrahi tedavisinde prostatın lazerle enükleasyonu ön plana çıkmıştır. Bu çalışmada Transvezikal Prostatektomi (TVP) ve Holmium Lazerle Prostat Enükleasyonu (HoLEP) ameliyatlarının, postoperatif dönemde hasta bakımındaki değişkenlerini ameliyat tekniğine göre karşılaştırmayı amaçladık.

YÖNTEM: Ağustos 2024 ‘te BPH tanısıyla TVP uygulanan ve Temmuz 2024’te BPH tanısıyla HoLEP uygulanan hastaların kliniğimizdeki cerrahi teknik ve ameliyat sonrası takibi değerlendirilmiştir. İlk hasta 60 yaşında ek hastalığı olmayan, 4 yıldır alt üriner sistem şikâyetleri bulunan, iki yıldır alfa bloker (tamsulosin) kullanımı olan hasta medikal tedaviye yanıtsızdır. Prostat boyutu USG’de 182 cc ölçülmüştür. Total PSA: 15.18 ng/mL, Üroflow QMAX: 9.7 olduğu görülmüştür. Prostat MR’da PIRADS Tip 3 lezyon görülmüş olup, füzyon biyopsi sonucu benign gelmiştir. Bunlar sonucunda hastaya TVP kararı alınmış, hasta opere edilmiştir. İkinci hasta 71 yaşında diabetus mellitus ve hipertansiyon tanısı olan,12 yıldır alt üriner sistem şikâyetleri nedeniyle alfa bloker (doksazosin 8 mg) kullanımı olan hasta medikal tedaviye yanıtsızdır. Total PSA: 0.9 ng/mL, Üroflow QMAX: 9.3 olduğu görülmüştür. Prostat boyutu USG’de 160 cc ölçülmüştür. Bunlar sonucunda hastaya HoLEP kararı alınmış, hasta opere edilmiştir.

SONUÇ: HoLEP, minimal invaziv tedaviler arasında açık cerrahiye alternatif olarak kabul edilebilecek tekniklerin başında gelmektedir. Daha az komplikasyon ve daha kısa hospitalizasyon gerektiren bir yöntem olmasıyla birlikte BPH tedavisinde önemli bir yeri vardır. Hastaların postoperatif bakım değişkenleri Tablo 1’de verilmiştir.

Anahtar Kelimeler: Prostat, TVP, HoLEP

33. Ulusal Üroloji Kongresi
29 Ekim-01 Kasım 2024 Susesi Luxury Resort, Antalya

Differences in Postoperative Patient Care Between Transvesical Prostatectomy and Holmium Laser Enucleation of the Prostate Due to Benign Prostatic Hyperplasia

Dilara Bilgeoğlu, Gülseven Eda Koca, Halil Lütfi Canat
Department of Urology, Basaksehir Cam and Sakura City Hospital, İstanbul, Turkey

OBJECTIVE: The prostate gland is an internal genital gland that tends to grow with advancing age. According to the guidelines of the European Association of Urology (EAU), open surgery is among the first-line treatments for prostates over 80 grams, and according to the guidelines of the American Urological Association (AUA), for prostates over 60 grams, along with endoscopic enucleation. Following advancements in laser technology, laser enucleation of the prostate has come to the forefront in the surgical treatment of benign prostatic hyperplasia (BPH). This study aims to compare the variables in postoperative patient care between Transvesical Prostatectomy (TVP) and Holmium Laser Enucleation of the Prostate (HoLEP) surgeries based on the surgical technique.

METHOD: The surgical techniques and postoperative follow-up of patients who underwent TVP for BPH in August 2024 and HoLEP for BPH in July 2024 at our clinic were evaluated. The first patient is a 60-year-old with no comorbidities, who has had lower urinary tract symptoms for 4 years and has been using an alpha-blocker (tamsulosin) for 2 years without response to medical treatment. The prostate size was measured as 182 cc on ultrasound. Total PSA: 15.18 ng/mL, Uroflow QMAX: 9.7. A PIRADS Type 3 lesion was seen on prostate MRI, and the fusion biopsy result was benign. As a result, TVP was decided, and the patient was operated. The second patient is a 71-year-old with diabetes mellitus and hypertension, who has been using an alpha-blocker (doxazosin 8 mg) for 12 years due to lower urinary tract symptoms without response to medical treatment. Total PSA: 0.9 ng/mL, Uroflow QMAX: 9.3. The prostate size was measured as 160 cc on ultrasound. As a result, HoLEP was decided, and the patient was operated.

CONCLUSION: HoLEP is one of the leading techniques that can be considered as an alternative to open surgery among minimally invasive treatments. It has an important place in the treatment of BPH due to its lower complication rate and shorter hospitalization requirement. The variables in postoperative care for the patients are given in Table 1.

Keywords: Prostate, TVP, HoLEP

HoLEP-TVP

HoLEP	TVP
Sonda takibi 2 gün yapılır.	Sonda takibi 7 gün yapılır.
Postop 1. gün taburculuk gerçekleştirildi.	Postop 7.gün taburculuk gerçekleştirildi.
Endoskopik teknik ile ameliyat gerçekleştirildi. Bu nedenle pansuman takibi gerekmez.	Göbek altı median kesi ile ameliyat gerçekleştirildi. Yara yeri pansuman takibi yapıldı.
Dren takılması gerekmez.	Dren takibi gerekir.

HoLEP-TVP

HoLEP	TVP
Catheter follow-up is done for 2 days.	Catheter follow-up is done for 7 days.
Discharge was performed on the 1st postoperative day.	Discharge was performed on the 7th postoperative day.
The surgery was performed using an endoscopic technique, so no dressing follow-up is required.	The surgery was performed with a subumbilical median incision, so wound dressing follow-up was done.
No drain placement is required.	Drain follow-up is required.

POSTER SUNUMLAR

POSTER PRESENTATION

PP-001

Primer renal Ewing sarkomu, vaka sunumu

Doğancan Özer[1], Enis Mert Yorulmaz[1], Yiğit Akın[1], Zehra Ecem Ertepe Özer[2], Hacer Sena Kılıç[2], Fatma Hüsniye Dilek[2]
[1]İzmir Katip Çelebi Üniversitesi Atatürk Eğitim ve Araştırma Hastanesi, Üroloji Anabilim Dalı, İzmir
[2]İzmir Katip Çelebi Üniversitesi Atatürk Eğitim ve Araştırma Hastanesi, Tıbbi Patoloji Anabilim Dalı, İzmir

Primitif nöroektedormal tümörler olarak da bilinen Ewing Sarkomu, nöroektodermden köken alan andifferansiye bir tümördür. Genellikle çocuk ve genç erişkin dönemdeki hastalarda saptanır. Daha çok kemik ve yumuşak dokuda görülür. Akciğer, kemik ve lenf nodlarına erken metastaz yapan, hızlı büyüyen yüksek dereceli malign bir tümördür. Nadir rastlanan bir tümörün, az görülen bir primer tutulumu olması nedeniyle böbrekte tanımlanan Ewing sarkomuyla alakalı bugüne kadar az sayıda vaka raporlanmıştır. Olgumuz 20 yaşındaki erkek hasta, sol yan ağrısı ve hematüri nedeniyle merkezimize başvurdu. Hastanın fizik muayenesi olağan olup sonrasında istenen rutin kan ve idrar tetkiklerinde spesifik bir bulguya rastlanmadı. Üriner ultrasonografi değerlendirmesinde, sol böbrekte solid kitle saptanması üzerine yapılan opaklı bilgisayarlı tomografide, sol böbrekte parankimi, renal pelvisi ve üreter proksimalini infiltre eden 80x70 mm boyutta lobüle konturlu, kistik ve solid komponentler içeren ancak yağ dokusu içermeyen kitle lezyonu ve etrafında sayıca artmış lenf nodları izlenmiştir. Öncelikle malign böbrek tümörü (Adenokarsinom? Transizyonel hücreli karsinom?) şeklinde raporlanan ve metastaz saptanmayan hastaya tarafımızca radikal nefroüreterektomi planlandı. Hastaya endoskopik cuff rezeksiyonuyla birlikte açık nefroüreterektomi yapıldı. Operasyon sırasında kitle çevre dokulara yapışık izlendi. Pedikül çevresinde ve paraaortik bölgede lenf nodları saptandı. Lenf nodu diseksiyonu yapıldı. Post-op beşinci günde şifa ile eksterne edildi. Patoloji kliniğince yapılan mikroskopik incelemeler sonucunda, küçük yuvarlak hücreli malign mezenkimal tümör saptanması üzerine olguya ayırıcı tanılar açısından floresan insitu hibridizasyon uygulandı ve EWRS1 gen bölgesinde (22q12) yeniden düzenlenme izlenmesi üzerine Ewing Sarkomu ile uyumlu değerlendirildi. Cerrahi sınırlarda tümör saptanmadı. Hastaya kriyoprezervasyon önerildi ve sonrasında adjuvan kemoterapi için tıbbi onkoloji kliniğine yönlendirildi. Tıbbi onkoloji kliniğinde kemoterapi öncesi hazırlıkları yapılıp VAC-IE (vinkristin, adriamisin, endoksan, ifosfamid, etoposid) rejimine başlandı. 3 kür tedavi sonrası hastaya FDG PET ile metastaz taraması yapıldı ve metastaz izlenmedi. Hastanın post-op 5. aya kadar olan takibinde progresyon saptanmadı. Hastanın takibine halen devam edilmektedir. Ewing sarkomu, böbreği primer olarak nadiren tutmaktadır. Yan ağrısı, karın ağrısı, hematüri gibi spesifik olmayan klinik bulgulara sebep olabilir. Kesitsel görüntümelerde tanı koydurabilecek spesifik bir özelliği saptanmamıştır. Bu sebeple ancak patolojik incelemeyle tanı konulabilir. Ayırıcı tanıları Wilms tümörü, malign lenfoma, sinoviyal sarkom, alveoler rabdomiyosarkomun solid varyantı, böbreğin berrak hücreli sarkomu, küçük hücreli nöroendokrin karsinom, desmoplastik küçük yuvarlak mavi hücreli tümör ve küçük hücreli karsinomdan oluşur. Az diferansiye küçük yuvarlak hücreli tümörler birbirine benzer histomorfolojik özellikler göstermekle birlikte prognozları birbirlerinden çok farklıdır. Bu sebeple ayırıcı tanısı zor; fakat oldukça önemlidir. Ewing sarkomunun tanısı histomorfoloji, immünohistokimyasal boyama ve genetik moleküler testlerle konulmaktadır. Tedavisi cerrahi, kemoterapi ve radyoterapiyi içeren (gerekli görülürse) multimodal tedavi ile yapılmaktadır. Fakat halen daha etkili kemoterapötik rejimlere ihtiyaç görülmektedir. Hastalığın progresyonunun ve cerrahi sonrası tedavilerinin diğer renal tümörlerden farklı olması sebebiyle ayırıcı tanısının yapılması oldukça önemlidir. Az görülen ve zor tanı konulan bir tümör olması sebebiyle bu vakayı paylaşılmaya değer bulduk.

Anahtar Kelimeler: Böbrek,ewing,primitif,sarkom,tümör,yuvarlak

Primary renal Ewing sarcoma, case report

Doğancan Özer[1], Enis Mert Yorulmaz[1], Yiğit Akın[1], Zehra Ecem Ertepe Özer[2], Hacer Sena Kılıç[2], Fatma Hüsniye Dilek[2]
[1]Deparment of Urology, Izmir Katip Celebi University Ataturk Training and Research Hospital, Izmir, Turkey
[2]Deparment of Pathology, Izmir Katip Celebi University Ataturk Training and Research Hospital, Izmir, Turkey

Ewing Sarcoma, also known as primitive neuroectodermal tumors, is an undifferentiated tumor originating from the neuroectoderm. It is usually detected in children and young adult patients. It is mostly seen in bones and soft tissue. It is a fast-growing, high-grade malignant tumor that metastasizes early to the lungs, bones and lymph nodes. Since it is an uncommon primary involvement of a rare tumor, few cases have been reported Ewing sarcoma identified in the kidney. Our case, a 20-year-old male patient, was admitted to our center due to left flank pain and hematuria. The physical examination of the patient was usual and no specific findings were found in the routine blood and urine tests. In the urinary ultrasonography evaluation, a solid mass was detected in the left kidney. In the opaque computed tomography, an 80x70 mm mass lesion with lobulated contours, containing cystic and solid components without fatty tissue, infiltrating the parenchyma, renal pelvis and proximal ureter in the left kidney, and an increased number of lymph nodes around it was observed. First of all, radical nephroureterectomy was planned by us for the patient who was reported as malignant kidney tumor (Adenocarcinoma? Transitional cell carcinoma?) and no metastasis was detected. The patient underwent open nephroureterectomy with endoscopic cuff resection. During the operation, the mass was observed to be adherent to the surrounding tissues. Lymph nodes were detected around the pedicle and in the paraaortic region. Lymph node dissection was performed. He was discharged with full recovery on the fifth post-operative day. As a result of microscopic examinations performed by the pathology clinic, a small round cell malignant mesenchymal tumor was detected, and fluorescence in situ hybridization was applied to the case for differential diagnosis, and it was evaluated as compatible with Ewing Sarcoma due to the rearrangement in the EWRS1 gene region (22q12). No tumor was detected at the surgical margins. The patient was recommended cryopreservation and was subsequently referred to the medical oncology clinic for adjuvant chemotherapy. Pre-chemotherapy preparations were made in the medical oncology clinic and the VAC-IE (vincristine, adriamycin, endoxan, ifosfamide, etoposide) regimen was started. After 3 cures of treatment, the patient was scanned for metastasis with FDG PET and no metastasis was observed. No progression was detected in the patient's follow-up up to the 5th post-operative month. The patient is still being followed up. Ewing sarcoma rarely affects the kidney primarily. It may cause nonspecific clinical findings such as flank pain, abdominal pain, and hematuria. No specific diagnostic feature was detected in cross-sectional imaging. For this reason, diagnosis can only be made through pathological examination. The main differential diagnosis consists of Wilms tumor, malignant lymphoma, synovial sarcoma, solid variant of alveolar rhabdomyosarcoma, clear cell sarcoma of the kidney, small cell neuroendocrine carcinoma, desmoplastic small round blue cell tumor, and small cell carcinoma. Although poorly differentiated small round cell tumors show similar histomorphological features, their prognoses are very different from each other. For this reason, differential diagnosis is difficult; but it is very important. The diagnosis of Ewing sarcoma is made by histomorphology, immunohistochemical staining and genetic molecular tests. Its treatment is performed with multimodal treatment, including surgery, chemotherapy and radiotherapy (if deemed necessary). However, there is still a need for more effective chemotherapeutic regimens. It is very important to make a differential diagnosis because the progression of the disease and post-surgical treatments are different from other renal tumors. We found this case worth sharing because it is a rare and difficult to diagnose tumor.

Keywords: Ewing,primitive,renal,round,sarcoma,tumor

makroskopik değerlendirme

gross pathology

Nefrektomi materyalinin makroskopik görüntüsü
Macroscopic view of nephrectomy material

PP-002

Sünnet Sonrası Gelişen Sekonder Fimozis ve Tedavi Yaklaşımımız

Hasan Turgut[1], Mehmet Sarıer[2]
[1]Avrasya Üniversitesi Sağlık Bilimleri Fakültesi,Medikalpark Karadeniz Hastanesi,Trabzon
[2]İstinye Üniversitesi Tıp Fakültesi,Medikalpark Antalya Hastanesi,Antalya

AMAÇ: Sünnet, glans penisi saran prepisyumun belirli şekil ve uzunlukta cerrahi olarak kesilerek glansın ortaya çıkarılması işlemi olup tarih boyunca dinsel ve kültürel nedenlerle, hijyene yardımcı olmak amacıyla ve tıbbi amaçlarla belirli endikasyonlarda yapılan cerrahi bir işlemdir. Sünnetin sünnet derisi fazlalığı ile sonuçlanan yetersiz deri çıkarılması, penil adezyonlar, fimozis, gömülü penis, üretrokutanöz fistüller, meatal stenoz gibi geç dönemde çıkan çeşitli komplikasyonları vardır. Çalışmamızda bir sünnet komplikasyonu olarak sünnet sonrası sekonder fimozis olgularını ve hastaların demografik verilerini sunmayı amaçladık.

GEREÇ YÖNTEM: 2021 Ocak ve 2024 Şubat arasında, dış merkezde sünnet olan ve üroloji polikliniğine başvuran; sünnet sonrası, sünnet derisinin geri çekilemediği 44 hasta dahil edilmiş ve retrospektif olarak incelenemiştir.

BULGULAR: 44 hastanın yaş ortalaması 3.26 (6 ay-10 yıl) idi.Hastaların 18 ‘i hekim olmayan kişiler tarafından lokal anestezi altında,26’sı ise hastane şartlar şartlarında hekim kontrolünde sünnet operasyonu geçirmişlerdi.32 hasta sünnet sonrası ilk 6 ay içinde,12 hasta ise 6 aydan sonra (6 ay 24 ay) başvurmuşlardı.Tüm hastalarda mukoza daha uzun olmak üzere penis derisinin uzun bırakıldığı ve fibrozis sonucu glansı sıktığı gözlenmiştir.Hastaların tamamına ilk muayenelerinde steroidli krem önerilmiştir ancak hiçbir hastada yeterli sonuç alınamadığı için cerrahi olarak sünnet revizyonu yapılmıştır.Postoperatif erken ve geç dönemde hastalarda medikal ve kozmetik yönden komplikasyon gözlenmemiştir.

SONUÇ: Sünnet sonrası sekonder fimozis cerrahi gerektirebilen ciddi bir durumdur. Bu hastalarda sünnet sırasında mukoza uzunluğuna dikkat etmek mantıklı bir yaklaşım olabilir ve işlem sonlandırılmadan aynı seansta revizyon yapılması düşünülebilir.

Anahtar Kelimeler: sünnet, fimozis, revizyon

Secondary Phimosis After Circumcision and Our Treatment Approach

Hasan Turgut[1], Mehmet Sarıer[2]
[1]Avrasya University Faculty of Health Science, Medikalpark Karadeniz Hospital, Trabzon
[2]İstinye University Faculty of Medicine, Medikalpark Antalya Hospital, Antalya

OBJECTIVES: Circumcision is a surgical procedure in which the prepuce surrounding the glans penis is surgically cut in a certain shape and length to expose the glans penis. It is a surgical procedure that has been performed throughout history for religious and cultural reasons, to help hygiene and for medical purposes in certain indications.There are various late complications of circumcision such as inadequate skin removal resulting in excess foreskin, penile adhesions, phimosis, buried penis, urethrocutaneous fistulas, and meatal stenosis. In this study, we aimed to present cases of secondary phimosis after circumcision as a complication of circumcision and demographic data of the patients.

METHODS: Between January 2021 and February 2024, 44 patients who underwent circumcision at an external center and presented to the urology outpatient clinic and in whom the foreskin could not retract after circumcision were included and retrospectively analyzed.

RESULTS: The average age of 44 patients was 3.26 (6 months-10 years). 18 of the patients had undergone circumcision surgery under local anesthesia by non-physicians, and 26 had undergone circumcision surgery under hospital conditions under the control of a physician. 32 patients had circumcision surgery within the first 6 months after circumcision. 12 patients applied after 6 months (6 months to 24 months). It was observed that in all patients, the penile skin was left longer, with the mucosa being longer, and it squeezed the glans as a result of fibrosis. Steroid cream was recommended to all patients at their first examination, but since no satisfactory results were obtained in any patient, surgical revision of circumcision was observed. No medical or cosmetic complications were observed in the patients in the early and late postoperative periods.

CONCLUSION: Secondary phimosis after circumcision is a serious condition that may require surgery. In these patients, it is necessary to pay attention to the length of the mucosa during circumcision and revision may be considered in the same session before terminating the procedure.

Keywords: circumcision, phimosis, revision

PP-003

Sol Renal Agenezisi Ve Dev Enfektif Müllerian Kanal Kist Vakası: Olgu sunumu

Ahmet Can Kolu, Ayhan Verit
Sağlık Bilimleri Üniversitesi, Fatih Sultan Mehmet Eğitim ve Araştırma Hastanesi Üroloji Ana Bilim Dalı, İstanbul

Müllerian kanal kistleri erkeklerde seyrek olarak görülen konjenital anomalilerdendir. Genellikle küçük, asemptomatik kitlelerdir ve prostatik üretranın üst yarısının arkasından orijin alırlar. Müllerian kanal kisti genellikle asemptomatik olmasına rağmen, idrar retansiyonu, idrar yolu enfeksiyonu, miksiyon bozukluğu ve kist içinde enfeksiyon klinikleri ile görülebilir. Müllerian kanal kisti enfeksiyonları için uygun tedaviler kistin boyutuna, konumuna ve hastanın klinik durumuna bağlı olarak; perkütan aspirasyon, iv antibiyotik, transüretral rezeksiyon veya cerrahi eksizyon olası tedavi seçenekler arasındadır.

Dev Müllerian kisti ve sol renal agenezisi olan, endoskopik üreter taşı tedavisi sonrası kisti enfekte olması nedeniyle perkütan drene edilen 24 yaş erkek hasta olgusunu sunuyoruz.

OLGU: Distal üreterde kalkül nedeniyle bir ay önce endoskopik üreter taşı tedavisi olan 24 yaşında bilinen ek hastalığı olmayan sol renal agenezi mevcut soliter böbrekli hasta ateş ve suprapubik hassasiyet ile tarafımıza başvurdu. Acilde alınan tetkiklerinde 21800 lökosit/mm3, hemoglobin 14 gr/dl, CRP 223 mg/L, kreatin 0,95 ve tam idrar tahlilinde 12 eritrosit, 334 lökosit gözlendi. Çekilen intravenöz (iv) kontrastlı tüm batın bilgisayarlı tomografisi "Sağ böbrekte aks rotasyonu izlenmiştir. Sol böbrek lojunda izlenmedi. Mesane boş olup sonda izlendi. Prostat glandı süperiorunda median hatta yaklaşık 90x68x83 mm büyüklüğünde, ince cidarlı kistik lezyon mevcuttur. Lezyonun median hatta büyüme göstermesi, prostatik üretra ile devamlılığı olmaması nedeniyle ayırıcı tanıda müllerian dukt kisti düşünülmektedir." şeklinde yorumlanmış olup hasta parenteral antibiyotik tedavisi ve yakın takip amaçlı servisimize interne edildi (Şekil 1). Hastaya enfeksiyon hastalıklarının önerisiyle ampirik olarak meropenem 3x1 gram iv tedavi başlandı. Hastanın takiplerinde akut faz reaktanlarında anlamlı düşüş gözlenmemesi üzerine kisti perkütan drene edildi ve aspirat kültürü alındı (Şekil 2). Aspiratta sperm yoktu ve Enterobacter aerogenes üredi. Drenaj sonrası 3. gün drene gelen olmayan hastanın dren çekildi. Parenteral antibiyotik tedavisi 10 güne tamamlanan hasta başarılı bir şekilde tedavi edilerek taburcu edildi. Müllerian kanalları, kadınlarda fallop tüplerini, uterusu ve proksimal vajinayı oluşturan paramezonefrik kanallardır; erkeklerde ise genellikle gerilerler. Müllerian kanal kisti, kanalın gerilemesinin başarısız olmasından kaynaklanır. Erkeklerin %1-5'inde görülebilir ve en sık 20-40 yaşları arasındadır (1). Müllerian kanal kistleri üretra ile iletişim kurmaz ve genellikle kistik sıvı ile dolu izole bir yapı olarak görülür (2). Klinik olarak, Müllerian kanal kistinin erken belirtileri belirgin değildir ve kistler genellikle kanal kisti çevredeki dokulara ve organlara baskı yapan belirli bir hacme ulaştığında bulunur. Ultrasonografi ilk kist lokalizasyonu için değerlidir ve BT kanal kistinin boyutunu, yerini ve komşuluk ilişkilerini belirleyebilir, ancak kistin özellikleri değerlendirilemez. Manyetik rezonans görüntüleme (MRG), epididimin ve çevresindeki ilgili yapıların çoklu kistik lezyonlarını göstermede üstündür ve kistin sinyal yoğunluğu tanıda yardımcıdır. Tedavi semptomatik bireylerde ve uzun vadeli komplikasyonları önlemek için endikedir. Müllerian kanal kalıntılarını tedavi etmek için hem açık cerrahi teknikler hem de minimal invaziv yaklaşımlar tanımlanmıştır.

Anahtar Kelimeler: Enfeksiyon, Konjenital Anomali, Müllerian Kanal Kisti

33. Ulusal Üroloji Kongresi
29 Ekim-01 Kasım 2024 Susesi Luxury Resort, Antalya

Left Renal Agenesis and Giant Infective Müllerian Duct Cyst: Case Report

Ahmet Can Kolu, Ayhan Verit
University of Health Sciences, Fatih Sultan Mehmet Research & Training Hospital, Dept. of Urology, Istanbul, Turkey

Müllerian duct cysts are rare congenital anomalies in men. They are usually small, asymptomatic masses and originate from the posterior half of the prostatic urethra. Although Müllerian duct cysts are usually asymptomatic, they can be seen with urinary retention, urinary tract infection, micturition disorder and infection within the cyst. Appropriate treatments for Müllerian duct cyst infections are among the possible treatment options, depending on the size and location of the cyst and the clinical condition of the patient; percutaneous aspiration, IV antibiotics, transurethral resection or surgical excision. We present the case of a 24-year-old male patient with a giant Müllerian cyst and left renal agenesis, who underwent percutaneous drainage due to the cyst becoming infected after endoscopic ureteral stone treatment.

CASE: A 24-year-old patient with left renal agenesis and solitary kidney, who had endoscopic ureteral stone treatment due to calculus in the distal ureter one month ago, was admitted to us with fever and suprapubic tenderness. In the tests taken in the emergency department, 21800 leukocytes/mm3, hemoglobin 14 gr/dl, CRP 223 mg/L, creatine 0.95 and 12 erythrocytes, 334 leukocytes were observed in the complete urine analysis. Intravenous (iv) contrast-enhanced whole abdomen computed tomography showed "Axis rotation was observed in the right kidney. It was not observed in the left kidney lodge. The bladder was empty and was observed with a catheter. There is a thin-walled cystic lesion approximately 90x68x83 mm in size in the median line in the superior prostate gland. Since the lesion grows in the median line and has no continuity with the prostatic urethra, a mullerian duct cyst is considered in the differential diagnosis." It was interpreted as follows and the patient was interned to our service for parenteral antibiotic treatment and close follow-up (Figure 1). The patient was empirically started on meropenem 3x1 gram IV treatment upon the recommendation of infectious diseases. Since no significant decrease was observed in the acute phase reactants during the patient's follow-up, the cyst was drained percutaneously and an aspirate culture was taken (Figure 2). There was no sperm in the aspirate and Enterobacter aerogenes grew. The patient, who did not come to the drain on the 3rd day after drainage, had her drain removed. The patient, whose parenteral antibiotic treatment was completed for 10 days, was successfully treated and discharged. Müllerian ducts are paramesonephric ducts that form the fallopian tubes, uterus and proximal vagina in women; they usually regress in men. Müllerian duct cysts result from the failure of the duct to regress. They can be seen in 1-5% of men and are most common between the ages of 20-40 (1). Müllerian duct cysts do not communicate with the urethra and are usually seen as an isolated structure filled with cystic fluid (2). Clinically, early symptoms of Müllerian duct cysts are not evident and cysts are usually found when the duct cyst reaches a certain volume that presses on surrounding tissues and organs. Ultrasonography is valuable for initial cyst localization and CT can determine the size, location and neighborhood of the duct cyst, but the characteristics of the cyst cannot be assessed. Magnetic resonance imaging (MRI) is superior in demonstrating multiple cystic lesions of the epididymis and surrounding related structures, and the signal intensity of the cyst is helpful in diagnosis. Treatment is indicated in symptomatic individuals and to prevent long-term complications. Both open surgical techniques and minimally invasive approaches have been described to treat Müllerian duct remnants.

Keywords: Congenital Anomaly, Infection, Müllerian Duct Cyst

Şekil 1 / *Figure 1*

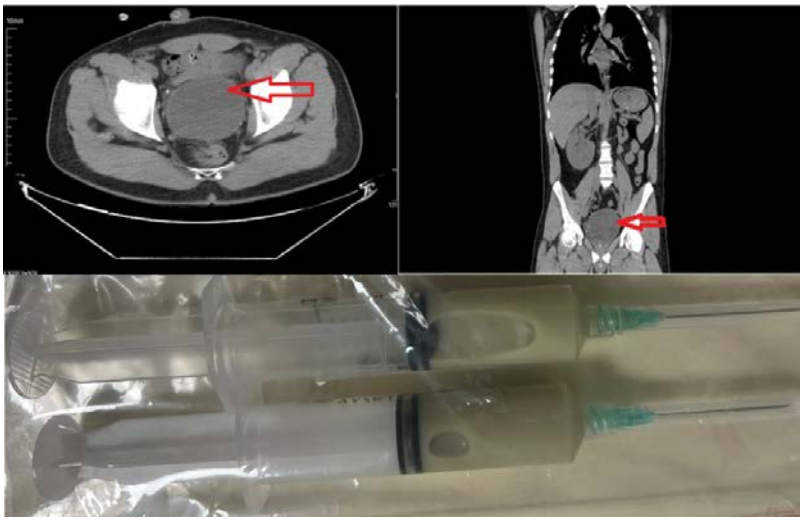

PP-004

Vezikovajinal Fistülü Olan Hastalara Uyguladığımız 3-D Laparoskopik Transperitoneal Ekstravezikal Vezikovajinal Fistül Onarımı Deneyimlerimiz

Şenol Adanur, Şaban Oğuz Demirdöğen, Mücahit Macit, Volkan Kurdal, Özkan Polat
Atatürk Üniversitesi, Üroloji Anabilimdalı, Erzurum

GİRİŞ-AMAÇ: Biz bu çalışmada vezikovajinal fistülü olan 3 hastaya uyguladığımız 3-D laparoskopik transabdominal ekstravezikal vezikovajinal fistül onarımı prosedürlerini sunmayı amaçladık.

MATERYAL-METOD: Kliniğimizde Nisan 2023-Aralık 2023 tarihleri arasında vezikovajinal fistül tanısı konularak 3-D laparoskopik transabdominal ekravezikal vezikovajinal fistül onarımı yapılan hastalar retrospektif olarak değerlendirildi. Operasyonların tamamı laparoskopik cerrahi deneyimi olan aynı endoürolog tarafından gerçekleştirildi.

Sistografi ve sistoskopi ile vezikovajinal fistül tanısı konulan hastalara operasyon endikasyonu konuldu. Postoperatif dönemde idrar ekstravazasyonu olmaması ve tam kontinansının sağlanması başarı olarak kabul edildi. Operasyon yapılan tüm hastaların operasyon süresi, vezikovajinal fistül çapı, postoperatif idrar ekstravazasyonu, TU (transüretral) sonda alınma süresi, dren alınma süresi gibi perioperatif veriler ve komplikasyonlar ile demografik verileri kaydedildi. Tüm hastalar TU sonda alındıktan sonra klinik muayenelerle takip edildi.

BULGULAR: Çalışmaya dahil edilen hastaların tamamına benign sebeplerden olmak üzere 2 tanesine açık histerektomi ve 1 tanesine laparoskopik histerektomi operasyonu yapılması sonrası vezikovajinal fistül gelişmişti. Nedensel cerrahiden operasyona kadar geçen ortalama süre 4.5 ± 1.3 aydı. Hastaların yaş ortalaması 48 ± 8.5 ve fistül çapı 1.1 ± 0.7 cm olarak izlendi. Hastaların hiçbirinde komplikasyon ve fistül nüksü izlenmedi. Çalışmaya dahil edilen hastalara ait demografik ve klinik özelliklere ait veriler tablo-1'de özetlenmiştir.

SONUÇ: Vezikovajinal fistülü olan hastalarda 3-D laparoskopik transabdominal ekstravezikal vezikovajinal fistül onarımı güvenli ve etkili şekilde uygulanabilecek bir yöntemdir. Bu konuda daha geniş serilerde yapılacak karşılaştırmalı, prospektif çalışmalar literatüre katkı sağlayacaktır.

Anahtar Kelimeler: laparoskopik cerrahi, vezikovajinal fistül, fistül tamiri

Our Experiences in 3-D Laparoscopic Transperitoneal Extravesical Vesicovaginal Fistula Repair for Patients with Vesicovaginal Fistula

Şenol Adanur, Şaban Oğuz Demirdöğen, Mücahit Macit, Volkan Kurdal, Özkan Polat
Ataturk University, Department of Urology,Erzurum

INTRODUCTION-OBJECTIVE: In this study, we aimed to present the 3-D laparoscopic transabdominal extravesical vesicovaginal fistula repair procedures that we performed on 3 patients with vesicovaginal fistula.

MATERIAL-METHOD: Patients who were diagnosed with vesicovaginal fistula and underwent 3-D laparoscopic transabdominal ecravesical vesicovaginal fistula repair in our clinic between April 2023 and December 2023 were evaluated retrospectively. All operations were performed by the same endourologist who had experience in laparoscopic surgery.

Patients diagnosed with vesicovaginal fistula by cystography and cystoscopy were indicated for surgery. The absence of urinary extravasation and full continence in the postoperative period were considered success. Perioperative data such as operation time, vesicovaginal fistula diameter, postoperative urine extravasation, TU (transurethral) catheter removal time, drain removal time, complications and demographic data of all patients who underwent surgery were recorded. All patients were followed up with clinical examinations after the TU catheter was removed.

RESULTS: Vesicovaginal fistula developed after open hysterectomy in 2 patients and laparoscopic hysterectomy in 1 patient for benign reasons in all patients included in the study. The mean time from causative surgery to surgery was 4.5 ± 1.3 months. The average age of the patients was 48 ± 8.5 years and the fistula diameter was 1.1 ± 0.7 cm. No complications or fistula recurrence were observed in any of the patients. Data on demographic and clinical characteristics of the patients included in the study are summarized in table-1.

CONCLUSION: 3-D laparoscopic transabdominal extravesical vesicovaginal fistula repair is a safe and effective method for patients with vesicovaginal fistula. Comparative and prospective studies in larger series on this subject will contribute to the literature.

Keywords: laparoscopic surgery, vesicovaginal fistula, fistula repair

Laparoskopik Vezikovajinal Fistül Tamiri
Laparoscopic Vesicovaginal Fistula Repair

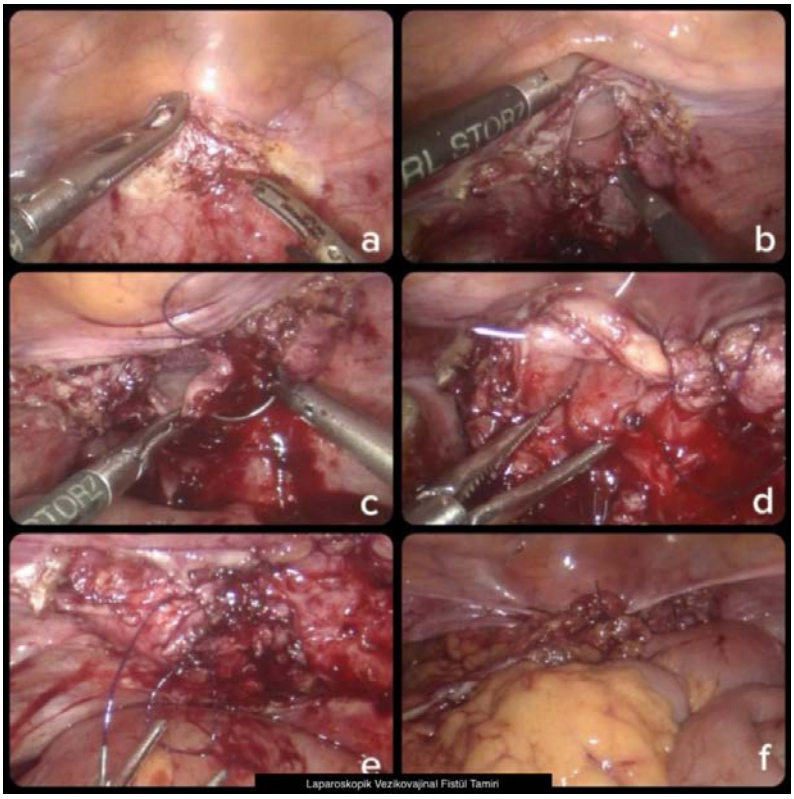

Tablo-1: Hastalara ait demografik veriler ve klinik parametreler

Hasta sayısı	3
Ortalama yaş ± SD, (yıl)	48 ± 8.5
Ortalama VKİ ± SD (kg/m2)	24.6± 2.5
Cerrahiye kadar geçen ortalama süre± SD, (ay)	4.5 ± 1.3
Ortalama füstül çapı ± SD, (cm)	1.1 ± 0.7
Ortalama TU sonda alınma süresi ± SD, (gün)	6.6 ± 0.5
Ortalama dren alınma süresi± SD, (gün)	4 ± 1.1
Ortalama hospitalizasyon süresi ± SD, (gün)	7.6 ± 0.5
Ortalama operasyon süresi ± SD, (dk)	96 ± 20
Komplikasyon oranı, n(%)	0 (0)
Fistül rekürrensi, n(%)	0 (0)

SD, standart sapma; VKİ, vücut kitle indeksi TU, transüretral

Table 1. Demographic data and clinical parameters of the whole study population

Number of patients	3
Mean age ± SD, (yrs)	48 ± 8.5
Mean BMI ± SD (kg/m2)	24.6± 2.5
Mean time until surgery± SD, (mos)	4.5 ± 1.3
Mean fistula diameter ± SD, (cm)	1.1 ± 0.7
Mean TU catheter removal time ± SD, (days)	6.6 ± 0.5
Mean duration of drain ± SD, (days)	4 ± 1.1
Mean LOS ± SD, (days)	7.6 ± 0.5
Mean surgical time ± SD, (min)	96 ± 20
Complication rate, n(%)	0 (0)
Fistula recurrence, n(%)	0 (0)

SD, standart deviation; LOS, lenght of hospital stay; BMI, body mass index; TU, transurethral

PP-005

Vezikoüreteral reflü hastalarında cohen üreteroneosistostomi sonuçlarımız

Mazlum Özkan, Muhammed Kotan, Muhammed Fatih Keleş, Rahmi Aslan, Kerem taken
Van Yüzüncü Yıl Üniversitesi Tıp Fakültesi Üroloji Kliniği,Van,

AMAÇ: Vezikoüreteral reflü (VUR) yaklaşık %1 oranında görülür ve çocuklarda sık rastlanılan bir ürolojik anomalidir. Tekrarlayan üriner sistem enfeksiyonlarının (ÜSE) da etkisiyle, akut piyelonefrit, renal skar, hipertansiyon ve son dönem böbrek yetmezliğine sebep olabilmektedir. Kliniğimizde VUR sebebiyle Cohen üreteroneosistostomi (UNC) yaptığımız hastaların sonuçlarını sunmayı amaçladık.

YÖNTEM: Nisan 2015 – Nisan 2023 yılları arasında Van Yüzüncü Yıl Üniversitesi Tıp Fakültesi Üroloji Anabilim Dalı'nda vezikoüreteral reflü tanısıyla Cohen çapraz transtrigonal reimplantasyon yapılan en az 1 yıllık takip süresi olan 57 pediatrik hastanın (75 renal ünite) verileri retrospektif olarak incelendi. Hastaların tanısı Voiding Sistoüretrografi (VCUG) ile konuldu ve reflü dereceleri ''International Collaborative Study on Reflux'' sınıflamasına göre belirlendi. Renal skar ve diferensiye böbrek fonksiyonlarının tespiti için hastalara Tc-99m DMSA sintigrafi uygulandı. İşlem yapılan üreterlerin hepsine operasyon esnasında üreteral JJ katater yerleştirildi, foley katater yerleştirildi ve post-op ortalama 7. Günde çıkarıldı. Postoperatif 6. Haftada sistoskop eşliğinde stent çıkarıldı. Post-op ortalama 12. Haftada VCUG çekilerek reflü durumu değerlendirildi. İstatiksel analizde SPSS (ver:21) istatistik paket programı kullanılarak ki-kare, Student T test ve Wilcoxon testi uygulandı ve anlamlılık düzeyi %5 olarak alındı.

BULGULAR: Değerlendirilen 57 hastanın 23'ü erkek, 34'ü bayandı. Hastaların en küçüğü 1, en büyüğü 19 yaşında olmak üzere yaş ortalaması 7,13/ yıl saptandı. 29 hasta (% 50,8) ateş ve İYE şikayetleri ile başvurdu.13 hasta (% 22,8) gece veya gündüz inkontinansı şikayeti ile başvurdu.16 hastada (% 28) hem İYE hem inkontinans mevcuttu. 39 hastada (%68,4) bilateral VUR mevcutken, 12 hastada (% 21) sol, 6 hastada (% 10,5) sağ tarafta VUR mevcuttu. 6 renal ünitede (% 8) grade 1 VUR, 9 renal ünitede (% 12) grade 2 VUR, 14 renal ünitede (% 18.6) grade 3 VUR, 20 renal ünitede (%26.6) grade 4 VUR, 26 renal ünitede (% 34.6) grade 5 VUR mevcuttu. Grade 1 ve 2 VUR olan renal ünitelerin karşı tarafta grade 4 veya 5 VUR olduğundan bilateral UNC yapıldı. 18 renal üniteye (%24) daha önce 1 kez başarısız subüreterik madde enjeksiyonu (STING) işlemi yapılırken, 16 renal üniteye (%21.3) 2 kez başarısız STING işlemi uygulanmış, 41 (% 54.6)renal üniteye STING uygulanmamıştı. 32 böbrekte (% 42.6) sintigrafide skar mevcutken 43 böbrekte (% 57.3) skar yoktu. 54 hastada(%94.7) 69 renal ünitede (%92) post-op bakılan VCUG de reflü izlenmezken, Bilateral grade 5 VUR'u olan 1 yaş erkek hastada post-op solda grade 3 VUR, sağda grade 5 VUR,bilateral grade 5 VUR u olan 4 yaş kadın hastada post op bilateral grade 2 vur ve solda grade4 VUR u olan 3 yaş erkek hastada post op sağda grade2 vur izlendi. 3 hasta post-op ateş izlendi ve pyelonefrit tedavisi verildi. Hastalarda replasman gerektirecek kanama izlenmedi.

SONUÇ: VUR cerrahi tedavisinde Cohen yöntemi ile yapılan UNC etkin ve güvenlidir. Başarısız STING işleminden sonra etkin bir şekilde uygulanabilir. Postop Anastomoz kaçağı ve darlığını önlemek için JJ stent takılmasının faydalı olduğu düşüncesindeyiz.

Anahtar Kelimeler: vezikoüreteral reflü,üreteroneosistostomi,üriner sistem enfeskiyonu

Our results of cohen ureteroneocystostomy ın vesıcoureteral reflux patıents

Mazlum Özkan, Muhammed Kotan, Muhammed Fatih Keleş, Rahmi Aslan, Kerem taken
Van Yüzüncü Yıl University Faculty of Medicine, Department of Urology,Van

OBJEKTIVE: Vesicoureteral reflux (VUR) occurs in approximately 1% and is a common urological anomaly in children. With the effect of recurrent urinary tract infections (UTI), it can cause acute pyelonephritis, renal scarring, hypertension and end-stage renal failure. We aimed to present the results of patients in whom we performed Cohen ureteroneocystostomy (UNC) due to VUR in our clinic.

METHOD: The data of 57 pediatric patients (75 renal units) with a follow-up period of at least 1 year, who underwent Cohen cross transtrigonal reimplantation with the diagnosis of vesicoureteral reflux at Van Yüzüncü Yıl University Faculty of Medicine, Department of Urology, between April 2015 and April 2023, were retrospectively examined. The patients were diagnosed with Voiding Cystourethrography (VCUG) and their reflux degrees were determined according to the "International Collaborative Study on Reflux" classification. Tc-99m DMSA scintigraphy was applied to the patients to detect renal scar and differentiated renal functions. A ureteral JJ catheter was placed in all of the treated ureters during the operation, a Foley catheter was placed and removed on the 7th post-operative day. The stent was removed under the guidance of a cystoscope at the 6th postoperative week. Reflux status was evaluated by taking VCUG at the average post-operative 12th week. In statistical analysis, chi-square, Student T test and Wilcoxon test were applied using SPSS (ver:21) statistical package program and the significance level was taken as 5%.

RESULTS: Of the 57 patients evaluated, 23 were male and 34 were female. The average age of the patients was 7.13/year, with the youngest being 1 year old and the oldest being 19 years old. 29 patients (50.8%) presented with complaints of fever and UTI. 13 patients (22.8%) presented with complaints of day or night incontinence. 16 patients (28%) had both UTI and incontinence. While 39 patients (68.4%) had bilateral VUR, 12 patients (21%) had VUR on the left side, and 6 patients (10.5%) had VUR on the right side. Grade 1 VUR in 6 renal units (8%), grade 2 VUR in 9 renal units (12%), grade 3 VUR in 14 renal units (18.6%), grade 4 VUR in 20 renal units (26.6%), grade 4 VUR in 26 renal units (34.6%)) grade 5 VUR was present. Since the renal units with grade 1 and 2 VUR had grade 4 or 5 VUR on the opposite side, bilateral UNC was performed. While 18 renal units (24%) had unsuccessful subureteric substance injection (STING) procedure once before, 16 renal units (21.3%) had failed STING procedure twice, and 41 (54.6%) renal units had not undergone STING. While there was scarring on scintigraphy in 32 kidneys (42.6%), there was no scarring in 43 kidneys (57.3%). While no reflux was observed in post-operative VCUG in 69 renal units (92%) in 54 patients (94.7%), post-op grade 3 VUR on the left, grade 5 VUR on the right, and bilateral grade 5 VUR in a 1-year-old male patient with bilateral grade 5 VUR. Post-operative bilateral grade 2 VUR was observed in a 4-year-old female patient with VUR, and post-operative grade 2 VUR was observed on the right in a 3-year-old male patient with grade 4 VUR on the left. Post-operative fever was observed in 3 patients and pyelonephritis treatment was given. No bleeding requiring replacement was observed in the patients.

CONCLUSION: UNC performed with the Cohen method is effective and safe in the surgical treatment of VUR. It can be effectively applied after unsuccessful STING. We believe that JJ stent placement is beneficial to prevent postoperative anastomotic leakage and stenosis.

Keywords: vesicoureteral reflux, ureteroneocystostomy, urinary tract infection

PP-006

Crush Sendromuna Sekonder Priapizm Vakası

Hüseyin Biçer, Sefa Günal, Ömer Şahin, Cemil Bayraktar, Abdullah Gölbaşı, Eren Cengiz, Mert Ali Karadağ
Kayseri Şehir Hastanesi,Üroloji Ana Bilim Dalı,İstanbul

GİRİŞ: Priapizm cinsel uyarı ile olsun veya olmasın,4 saatten uzun süren ereksiyon olarak tanımlanır. Çeşitli nedenleri vardır ancak çoğu vaka idiopatiktir. İskemik(venookluzif,düşük akımlı) %95,non-iskemik(arteriyel,yüksek akımlı)ve aralıklı olarak üçe ayrılır. Olgu sunumumuzda crush sendromuna sekonder priapizm gelişen vakamızı sunacağız

VAKA: 23 yaşında erkek hasta Kahramanmaraş depremi sonrası uzun süre enkaz altında kalmış ve ileri tedavi için hastanemize sevk edilmiş. Hasta kabul edildiğinde genel durumu kötü,her iki diz altı ampute,pelvik travması mevcut olup,skrotum ve peniste siyanotik renk değişikliği mevcuttu. Hasta fasyotomi ve skrotal debridman amacıyla acil ameliyata alındı. Ameliyat sonrası crush sendromu kliniğiyle yoğun bakım ünitesinde takip edildi(kreatinin:4.6 mg/dl,kreatinin kinaz:332.000IU/L). Post op 1.günde priapizm gelişti. Hastaya 4 kalın intraket yardımıyla kavernözal kan aspirasyonu, devamlı salin irrigasyonu ve adrenalin enjeksiyonu yapıldı. Hastada kısmi detümesans izlendi ereksiyonu sona erdi ancak takip eden günlerde penis glansında yer yer nekroz görülmeye başlandı. Geniş spektrumlu antibiyotik ve debridmanlara rağmen penis ve skrotumda artan nekroz nedeniyle hastaya total penektomi,perineostomi,bilateral orşiektomi ve fournier debridmanı yapıldı. Yoğun bakım şartlarında takibi yapılan hasta post 10.günde çoklu organ yetmezliğine bağlı olarak ex oldu.

SONUÇ: Doğal afetlerden sonra travma sonucu crush sendromu meydana gelebilir.Buna bağlı olarak priapizm gelişebilir. Klinisyenler olarak travma sonrası gelişen priapizmin penis gangrenine ve nekrotizan fasiite ilerleyebileceği her zaman göz önünde bulundurulmalı ve erken müdahale edilmelidir.

Anahtar Kelimeler: Priapizm,Penektomi,Ürogenital travma

A Case Of Priapism Secondary to Crush Syndrome

Hüseyin Biçer, Sefa Günal, Ömer Şahin, Cemil Bayraktar, Abdullah Gölbaşı, Eren Cengiz, Mert Ali Karadağ
Departmant of Urology,Universty of Healt Sciences Medical Faculty of Kayseri,Kayseri

INTRODUCTION: Priapism is defined as an erection lasting longer than 4 hours, with or without sexual stimulation. There are various causes but most cases are idiopathic. It is classified as ischemic (veno-occlusive, low-flow) 95%, non-ischemic (arterial, high-flow) and intermittent. In our case report, we will present a case of priapism secondary to crush syndrome.

CASE REPORT: A 23-year-old male patient was trapped under the rubble for a long time after the Kahramanmaraş earthquake and was referred to our hospital for further treatment. When the patient was admitted, his general condition was poor, both knees were amputated, he had pelvic trauma, and cyanotic discoloration of the scrotum and penis was present. The patient was taken to emergency surgery for fasciotomy and scrotal debridement. Postoperatively, he was followed up in the intensive care unit with crush syndrome clinic (creatinine: 4.6 mg/dl, creatinine kinase: 332.000IU/L).Post op priapism developed on the 1st day. The patient underwent cavernosal blood aspiration, continuous saline irrigation and adrenaline injection with the help of 4 thick intracapses. Partial detumescence was observed in the patient and his erection ended, but necrosis of the penile glans was observed in the following days. Despite broad spectrum antibiotics and debridement, the patient underwent total penectomy, perineostomy, bilateral orchiectomy and Fournier debridement due to increasing necrosis in the penis and scrotum. The patient was followed up under intensive care conditions and died on the 10th postoperative day due to multiple organ failure.

CONCLUSION: Crush syndrome may occur as a result of trauma after natural disasters. As clinicians, it should always be considered that post-traumatic priapism may progress to penile gangrene and necrotizing fasciitis and should be intervened early.

Keywords: Priapism, Penectomy, Urogenital Trauma

Nekrotik penis ve skrotum / *Necrotic penis and scrotum*

Preoperatif nekrote penis ve skrotum görüntüsü
Preoperative necrote penis and scrotum image

PP-007

Laparoskopik Parsiyel Nefrektomi Deneyimlerimiz

İbrahim Karabulut, Muhittin Atar, Tugay Aksakallı, Adem Utlu, Abdullah Turan, Emre Şam, Fatih Akkaş, Feyzullah Çelik, Ahmet Emre Cinislioğlu, Ömer Uslu, Enes Alemdar, Samet Yavuz, Muhammet Çağrı Akkuş
Sağlık Bilimleri Üniversitesi, Üroloj Anabilim Dalı, Erzurum

AMAÇ: Bu çalışmada kliniğimizde son 2 yılda yapılan 18 retroperitoneal laparoskopik parsiyel nefrektomi (LPN) vakalarımızı sunmayı amaçladık. GEREÇ-YÖNTEM: Nisan 2022-Nisan 202 tarihleri Erzurum Şehir Hastanesi Üroloji kliniğinde renal kitlesi olan 18 hastaya transperitoneal laparoskopik parsiyel nefrektomş uygulanan hastaların dosyaları retrospektif olarak incelendi. BULGULAR: Ortalama hasta yaşı 66 yıl (dağılım 50-72), ortalama tümör çapı ise 3.2 (dağılım 2,3-4.1) cm idi. Ortalama sıcak iskemi süresi ve ortalama ameliyat süresi sırasıyla 29 (dağılım 22-36) dk ve 185 (dağılım 148-234) dk idi. İki hastada işlem zero iskemi ile yapıldı.İki hastada toplayıcı sistem açıldı. Toplayıcı sistem 3/0 vicryl ile onarıldı. Ameliyat sırasında ortalama tahmini kan kaybı 204 (dağılım 165-280) mL idi. Ameliyat sonrası ortalama 5,5 (dağılım 3-8) gün hastaların dreni çekildi. Hastanede ortalama kalış süresi 6 (dağılım 3-9) gün oldu. SONUÇ: Böbrek tümörlerinin tedavisinde LPN diğer tedavi seçenekleriyle karşılaştırıldığında daha az invazif bir tedavi yaklaşımı olarak kabul edilmektedir. Endikasyonu doğru olarak konmuş hastalarda deneyimli cerrahlar tarafından rahatlıkla uygulanabilmektedir.

Anahtar Kelimeler: Laparoskopi, parsiyel, Nefrektomi, Renal Kitle

Our Experiences with Laparoscopic Partial Nephrectomy

İbrahim Karabulut, Muhittin Atar, Tugay Aksakallı, Adem Utlu, Abdullah Turan, Emre Şam, Fatih Akkaş, Feyzullah Çelik, Ahmet Emre Cinislioğlu, Ömer Uslu, Enes Alemdar, Samet Yavuz, Muhammet Çağrı Akkuş
Health Sciences University, Department of Urology, Erzurum

OBJECTIVE: In this study, we aimed to present 18 retroperitoneal laparoscopic partial nephrectomy (LPN) cases performed in our clinic in the last 2 years.

MATERIALS-METHODS: The files of 18 patients who underwent transperitoneal laparoscopic partial nephrectomy in Erzurum City Hospital Urology Clinic between April 2022 and April 2022 were retrospectively reviewed.

FINDINGS: The mean patient age was 66 years (range 50 to 72), and the mean tumor diameter was 3.2 (range 2.3 to 4.1) cm. The mean warm ischemia time and the mean operation time were 29 (range 22 to 36) min and 185 (range 148 to 234) min, respectively. The procedure was performed with zero ischemia in two patients. The collecting system was opened in two patients. The collecting system was repaired with 3/0 vicryl. The mean estimated blood loss during surgery was 204 (range 165-280) mL. The patients' drains were removed on average 5.5 (range 3-8) days after surgery. The mean hospital stay was 6 (range 3-9) days.

CONCLUSION: LPN is considered a less invasive treatment approach compared to other treatment options in the treatment of kidney tumors. It can be easily applied by experienced surgeons in patients with correct indications.

Keywords: Laparoscopy, partial, Nephrectomy, Renal Mass

PP-008

Utuc Hastalarında HALP Skorunun Nükse Etkisi

Erkan Aravacık, Oğuz Tarhan, Hakan Üçok, Mehmet Yoldas, YUSUF ARIKAN, ömer Koraş, Mehmet Zeynel Keskin
Tepecik Eğitim Araştırma Hastanesi, Üroloji Ana Bilim Dalı, İzmir

AMAÇ: Primer üst üriner sistem transizyonel hücreli kanser(TCC) tanısı konulan ve bu nedenle nefroüreterektomi yapılmış hastalarda preoperatif hemoglobin, albümin, lenfosit ve trombosit (HALP) oranının mesanede TCC nüksü üzerine etkisini araştırmak.

GEREÇ-YÖNTEM: Çalışmamıza 2010-2020 yılları arasında Sağlık Bilimleri Üniversitesi İzmir Tepecik Eğitim Ve Araştırma Hastanesi'nde üst üriner TCC sebebiyle ilk kez opere olan, nefroüreterektomi operasyonu yapılan 262 hasta dahil edildi. Histopatolojisinde Transizyonel Cell Carcinoma (TCC) dışı patolojileri olan, öncesinde üriner sistem tümörü nedeniyle işlem geçirmiş, sekonder malignitesi olan, hematolojik hastalığı bulunan, aktif ve son 1 ay içinde enfeksiyon geçmişi olan, otoimmün hastalık, immünsüprese ilaç kullanımı gibi inflamatuar yanıtı etkileyebilecek durumlara sahip, takip dışı kalan, verileri eksik hastalar çalışma dışı bırakılarak 145 hasta çalışmaya dahil edilmiştir. Hastalar mesane TCC nüksü olan grup 1 ve olmayan grup 2 olarak iki gruba ayrıldı. Her iki grup için preop hemoglobin, albumin, lenfosit ve trombosit oranları (HALP) arasındaki fark tek değişkenli t test ile değerlendirildi. Çalışmada hastaların pre operatif hemoglobin (Hb), nötrofil, lenfosit, trombosit, ve albumin oranları değerlendirilip HALP skoru hesaplaması formülüyle (HALP skoru hesaplaması:Hemoglobin (gr/dL) x Albümin (gr/dL) x Lenfosit (sayım/µl) / Trombosit (sayım/µl)) hesaplanıp HALP skoru ile mesane tümörü nüksleri arasındaki ilişki değerlendirildi. Verilerin istatistiksel analizi için SPSS 24 kullanıldı. İstatistiksel anlamlılık düzeyini belirlemek için %95 güven aralığında $p<0,05$ anlamlı kabul edildi.

BULGULAR: Üst Üriner tcc nedeniyle nefroüreterektomi yapılan ve sonraki takiplerinde mesanede tcc rekürrensi saptanan 35 hasta grup 1 ve saptanmayan 99 hasta grup 2 olarak sınıflandırıldı. grup 1 in yaş ortalaması 68,8 grup 2 nin yaş ortalaması 64 idi. Grup 1 in 8 i kadın 27 si erkek grup 2 nin 78 i erkek 21 kadın cinsiyette idi. Grup 1 de tanımlanan 35 hastanın 23(%66)' ü yüksek dereceli 12(%34) 'si düşük dereceli papiller üretelial karsinoma sahipti. Grup 2 de tanımlanan 99 hastanın 65(%66) 'inde yüksek dereceli 34(%34) 'ü düşük dereceli papiller üretelial karsinom saptanmıştı. Ortanca takip süresi 41 aydı (çeyrekler arası aralık [IQR] 22-59). Ortalama albümin grup 1 de 4.3+-0,7 g/dL grup 2 de 4.0+-0,8 g/dL idi. Hipoalbuminemi(3,5 g/dL altında) grup 1 de % 17,14 hastada (n=6,) grup 2 %11,65 hastada (n:11)(P = 0.0094) ve anemi grup 1 de % 22,8 hastada (n=8) grup 2 de %11,2 (n:10) hastada (p=0.001) mevcuttu. Grup1 için ortalama HALP değeri 38,26+-2,91 grup 2 için ortalama HALP değeri 43,45+-3,14 di (p:0.014) Yapılan tek değişkenli analize göre mesanede nüks tümör, hipoalbuminemi, anemi ve düşük HALP ile ilişkiliydi. Pearson korelasyon analizi sonuçlarına göre; mesane rekürrensi ile HALP değişkeni arasında ters anlamlı bir fark bulundu. HALP değeri ne kadar yüksek olursa, mesane tümörü rekürrens oranın azaldığı tespit edildi.

SONUÇ: Çalışmanın tek merkezli olması ve hasta sayısının az olması en önemli iki kısıtlılıktı. Bununla birlikte, üst üriner TCC'lerde mesane rekürrensi ile HALP skoru arasındaki ilişkiyi araştıran ve inflamatuar belirteçleri karşılaştıran az sayıdaki çalışmalardan biridir. Sonuç olarak, preop ölçülen HALP değeri ile mesane rekurrensi arasındaki ilişki istatiksel olarak anlamlı olup mesanede nüksü öngörmede kullanılabilir.

Anahtar Kelimeler: UTUC, ÜRİNER SİSTEM TÜMÖRLERİ, HALP SKORU, REKÜRRENS, NÜKS

Effect of HALP Score on Relapse in Utuc Patients

Erkan Aravacık, Oğuz Tarhan, Hakan Üçok, Mehmet Yoldas, YUSUF ARIKAN, ömer Koraş, Mehmet Zeynel Keskin
Department Of Urology, Tepecik Training And Research Hospital, Izmir/Turkey

PURPOSE: To investigate the recurrence of TCC in the region where hemoglobin, albumin, lymphocytes and platelets (HALP) are stored before surgery in patients diagnosed with primary upper urinary tract transitional cell carcinoma (TCC) and therefore undergoing nephroureterectomy.

MATERIAL-METHOD: 262 patients who underwent surgery for the first time for upper urinary tract TCC, called upper urinary tract TCC, and underwent nephroureterectomy surgery at the Health Sciences University Izmir Tepecik Training and Research Hospital between 2010-2020 were included in our study. 145 patients were included in the study by excluding those with pathologies other than Transitional Cell Carcinoma (TCC) in histopathology, those who had previously undergone a procedure due to urinary tract tumor, those with secondary malignancy, those with hematological disease, those with active and pathological history within the last 1 month, those with autoimmune disease, those with inflammatory disease symptoms such as immunosuppressive drug use, those who were out of follow-up, and those with missing data. The patients were divided into two groups as group 1 with TCC recurrence and group 2 without. The difference between preoperative hemoglobin, albumin, lymphocyte and platelet ratios (HALP) for both groups was evaluated with a univariate t test. In the study, the preoperative hemoglobin (Hb), neutrophil, lymphocyte, platelet and albumin ratios of the patients were evaluated and the HALP score was calculated with the formula (HALP score calculation: Hemoglobin (gr/dL) x Albumin (gr/dL) x Lymphocyte (count/µl) / Platelet (count/µl)) and the relationship between HALP score and hall tumor recurrences was evaluated. SPSS 24 was used for permanent analysis of the data. P<0.05 was considered significant at a 95% confidence interval to determine statistical significance.

RESULTS: Thirty-five patients who underwent nephroureterectomy due to upper urinary tract TCC and who were found to have TCC recurrence in their subsequent follow-ups were classified as Group 1 and 99 patients who were not found to have TCC recurrence were classified as Group 2. The age of Group 1 was 68.8 and the age of Group 2 was 64. There were 8 females and 27 males in Group 1 and 78 males and 21 females in Group 2. In Group 1, 23(66%) of 35 limited structures were classified as high-grade and 12(34%) as low-grade papillary urethral carcinoma. In Group 2, 65(66%) of 99 limited structures were detected as high-grade and 34(34%) as low-grade papillary carcinoma. The median follow-up period was 41 months (interquartile range [IQR] 22-59). Severity albumin was between group 1 and 4.3+-0.7 g/dL and group 2 and 4.0+-0.8 g/dL. Hypoalbuminemia (below 3.5 g/dL) was present in 17.14% of patients in group 1 (n=6), 11.65% of patients in group 2 (n:11) (P = 0.0094) and anemia was present in 22.8% of patients in group 1 (n=8), 11.2% of patients in group 2 (n:10) (p = 0.001). Mean HALP value for group 1 was 38.26+-2.91 and mean HALP value for group 2 was 43.45+-3.14 (p: 0.014). According to the univariate analysis, stored recurrent tumors could be found with hypoalbuminemia, anemia and low HALP. According to Pearson data analysis analysis; There was a significant difference between the recurrence in the world and the HALP variable. It was found that the higher the HALP value, the lower the recurrence rate of the tumor in the region.

CONCLUSION: The two most important limitations of the study were that it was a single-center study and the patient durations were short. However, it is one of the few intervals that investigated the scatter between the recurrence of gyms and the HALP score in upper urinary tract TCCs and compared the inflammatory markers. As a result, it is possible to predict recurrence when the relationship between the preoperative evaluation HALP value and the recurrence in the facility is statistically significant.

Keywords: UTUC, URINARY SYSTEM TUMORS, HALP SCORE, RECURRENCE, RECURITY

TABLO 1:Gruplar arası demografik ve biyokimyasal veriler

TABLE 1: Demographic and biochemical data between groups

Tablo1: gruplar arası demogarfik ve biyokimyasal veriler

	Grup 1	Grup 2	P value
	35	99	
yaş	68,8+-10,3	64+-10,2	0,09
cinsiyet			
erkek	27	78	
kadın	8	21	
Tümör derecesi			0,19
Düşük dereceli	12	34	
Yüksek dereceli	23	65	
Tümör evresi			0,051
Ta	6	20	
T1	12	12	
T2	5	20	
T3	12	40	
T4		3	
Hemoglobin	11,2+-2,3	12,9+-2,4	0,0022
Albümin(g/dL)	4.0+-0,8	4.4+-09	0,0019
Lenfosit	1.78+-07	2.22+-08	0,055
Trombosit	254+-86,4	279+-87,5	0,0782
HALP ORANI	38,26+-2,91	43,45+-3,14	0,012

TABLO 1:Gruplar arası demografik ve biyokimyasal veriler

TABLE 1: Demographic and biochemical data between groups

PP-009

Vitamin B12 Düzeylerinin Kadın Alt Üriner Sistem Semptomlarına Etkisi

Mehmet Sezai Oğraş[1], Kadir Yildirim[1], Yavuz Dik[2]
[1]Sağlık Bilimleri Üniversitesi Elazığ Fethi Sekin Şehir SUAM, üroloji
[2]Elazığ Fethi Sekin Şehir SUAM, iç Hastalıkları

GİRİŞ: Alt üriner sistem semptomları (AÜSS) kadın ve erkekte görülen, kişinin yaşam kalitesini etkileyen önemli semptomlardır, bir çok risk faktörü ile ilişkilendirilmişlerdir. Vitamin B12 nin eksikliği dünya çapında yaygın bir sorundur. Çalışmamızda serum B12 vitamin düzeylerinin kadın alt üriner sistem semptomlarına etkisini International Consultation on Incontinence Questionnaire Female Lower Urinary Tract Symptoms Modules (ICIQ-FLUTS) formunu kullanarak değerlendirdik.

METOD: Elazığ Fırat Üniversitesi Girişimsel Olmayan Araştırmalar Etik Kurulu 22.04.2021 tarih 2021/06 - 13 sayılı etik kurul onayı alındıktan sonra çalışmaya başlandı. Elazığ Fethi Sekin Şehir Hastanesi Dahiliye polikliniğine başvurup serum B12 düzeyi bakılan, evli, 2 doğum yapmış, başka bir hastalığı olmayan, herhangi bir ilaç kullanmayan, idrar tetkiki ve üriner sistem USG si normal olan body mass indexi normal (18.5-24.9), menopoza girmeyen yaşları 21- 52 yıl arasında kadın hastalar dahil edildi. Hastalar serum B12 vitamin düzeyleri 0-199 ng/L olanlar 1. grup, 200-299 ng/L olanlar 2. grup, 300 ng/L ve üzeri olanlar 3. grup olarak üç gruba ayrıldı. Hastalara International Consultation on Incontinence Questionnaire Female Lower Urinary Tract Symptoms Modules (ICIQ-FLUTS) formu doldurtulup sonuçlar istatiksel olarak karşılartırılıp değerlendirildi.

BULGULAR: 1.grupta ortalama 135.52±38.97ng/L, 2. grupta ortalama 253.12±21.59ng/L, 3. grupta ortalama 383.52±62.78 ng/L, toplamda ise 257.386±397 ng/L idi ICIQ-FLUTS değerlendirme sonuçlarında F skoru (p= 0.503), V skoru (p=0.726) ve I skorunda (p= 0.067), 3 grup arasında anlamlı bir fark görülmedi. Post Hoc teste gruplar kendi aralarında karşılaştırıldığında sadece I skorunda 1.grup ile 3. grup arasında istatiksel olarak anlamlı bir fark bulundu. (p= 0.036) (Tablo 1)

SONUÇ: Kadınlarda AÜSS semptomlarından oluşmasında bir çok etiyolojik faktör rol oynamaktadır. Çalışmamızda B12 vitamini düşük hastalar ile normal grup arasında I skorunda istatiksel olarak anlamlı bir fark olması B12 vitaminin de işeme fizyolojisi üzerinde ve inkontinans semptomlarının oluşmasında etkili olabileceğini gösterdi.

Anahtar Kelimeler: Female LUTS, urinary incontinence; vitamin B12.

33. Ulusal Üroloji Kongresi
29 Ekim-01 Kasım 2024 Susesi Luxury Resort, Antalya

The Impact Of Vitamin B12 Levels On Female Lower Urinary Tract Symptoms

Mehmet Sezai Oğraş[1], Kadir Yildirim[1], Yavuz Dik[2]
[1]Department of Urology, Elazig Fethi Sekin City HTRC, University of Health Sciences,
[2]Department of Internal Medicine, Elazig Fethi Sekin City HTRC

OBJECTIVE: Lower urinary tract symptoms (LUTS) are significant symptoms that affect the quality of life in women. Vitamin B12 deficiency is a widespread problem globally. In our study, we evaluated the impact of serum vitamin B12 levels on female LUTS using the International Consultation on Incontinence Questionnaire Female Lower Urinary Tract Symptoms Modules (ICIQ-FLUTS) form.

METHODS: After obtaining approval from the Fırat University Non-Interventional Research Ethics Committee on 22.04.2021 with the decision number 2021/06 - 13, the study commenced. Female patients aged between 21 and 52 years who visited the Internal Medicine outpatient clinic at Elazığ Fethi Sekin City Hospital were included in the study if they met the following criteria: married, had two childbirths, no other medical conditions, not using any medication, normal urine tests, normal body mass index (18.5-24.9), not in menopause and normal urinary system ultrasound. Due to these criteria, the study was terminated when the number of patients in the groups reached 25. Patients were divided into three groups based on their serum B12 levels: Group 1 with levels 0-199 ng/L, Group 2 with levels 200-299 ng/L, Group 3 with levels 300 ng/L and above. The patients completed the ICIQ-FLUTS form, and results were statistically compared and evaluated.

RESULTS: The mean serum B12 levels were 135.52±38.97 ng/L in Group 1, 253.12±21.59 ng/L in Group 2, and 383.52±62.78 ng/L in Group 3, with an overall average of 257.386±397 ng/L. In ICIQ-FLUTS evaluation results, there was no significant difference among three groups in F score (p=0.503), V score (p=0.726), and I score (p=0.067). However, Post Hoc test revealed a statistically significant difference in I score between Group 1 and 3 (p=0.036) when groups were compared individually.(Table 1)

CONCLUSION: Our study demonstrated a statistically significant difference in the I score between patients with low vitamin B12 levels and the normal group, indicating that vitamin B12 may also have an influence on voiding physiology and the development of incontinence symptoms.

Keywords: Female LUTS, urinary incontinence, vitamin B12.

Tablo 1. Gruplarda I skorunun karşılaştırılması

B12group	B12group	Sig.
Group1	Group2 Group3	,451 ,036*
Group2	Group1 Group3	,451 ,599
Group3	Group1 Group2	036* ,599

**The mean difference is significant at the p < 0.05 level.*

Table 2 Mean difference between groups in I scores

B12group	B12group	Sig.
Group1	Group2 Group3	,451 ,036*
Group2	Group1 Group3	,451 ,599
Group3	Group1 Group2	,036* ,599

**The mean difference is significant at the p < 0.05 level.*

PP-010

Lomber spinal stenoz dekompresyon cerrahisinin erektil fonksiyonlar üzerine etkisi

Faruk Küçükdurmaz[1], Ali Atadağ[2], Adem Doğaner[3]
[1]Özel Defa Life Hastanesi, Üroloji Kliniği, Gaziantep
[2]Özel Bossan Hastanesi, Beyin Cerrahisi Kliniği, Gaziantep
[3]Kahramanmaraş Sütçü İmam Üniversitesi, Biyoistatistik Anabilim Dalı, Kahramanmaraş

GİRİŞ- AMAÇ: Lomber spinal stenozu olan hastalarda erektil fonksiyonları değerlendiren ve uygulanan cerrahilerin erektil fonksiyonlar üzerine etkisini inceleyen sınırlı sayıda çalışma bulunmaktadır. Bu çalışmanın amacı lomber spinal stenozu olan hastalarda erektil disfonksiyon sıklığını belirlemek ve dekompresyon cerrahisinin erektil fonksiyonlar üzerine etkisini incelemektir.

YÖNTEM-GEREÇLER: Çalışmamıza lomber spinal stenozu olan ve dekompresyon cerrahisi uygulanan toplam 109 hasta dahil edilmiştir. Geçirilmiş spinal kord cerrahisi, pelvik cerrahi öyküsü bulunan, kauda ekuina semptomları ve bilinen psikiyatrik rahatsızlıkları olan hastalar çalışmamızın kapsamı dışında tutulmuştur. Tüm hastaların demografik verilerinin yanı sıra preoperatif, perioperatif, postoperatif 2. ay ve post operatif 6.ay ağrı skorları (Vizüel Analog Skala), yürüme mesafeleri gibi klinik özellikleri kaydedilmiştir. Tüm hastaların erektil fonksiyonları Uluslararası Erektil Fonksiyon İndeksi-5 (IIEF-5) ile değerlendirilmiştir. IIEF-5 anketi hastalara preoperatif, postoperatif 2. ve 6. aylarda uygulanmıştır.

BULGULAR: Hastaların demografik verileri Tablo-1'de verilmiştir. Hastaların preoperatif dönemde median VAS skoru 8 iken bu değer postoperatif 2. ayda 3, postoperatif 6. ayda ise 2 olarak belirlenmiş ve VAS skorlarındaki bu azalma istatistiksel anlamlılık göstermiştir. Yine hastaların preoperatif dönemdeki yürüme mesafeleri medyanı 40 metre iken bu mesafe postoperatif 6. ayda 2500 metreye yükselmiş ve bu artış anlamlı olarak değerlendirilmiştir. Cerrahi öncesi hastaların 1 tanesi dışında tamamında ED saptanmış ve preoperatif IIEF skor medyanı 12 olarak belirlenmiştir (Figür-1). Postoperatif 2. ayda ED sıklığı %89, medyan IIEF-5 skoru 19 olarak belirlenmiştir. Postoperatif 6. ayda ED sıklığı %25 ve medyan IIEF-5 skoru ise 23 olarak ölçülmüştür. IIEF-5 skorlarındaki bu artışlar istatistiksel anlamlılık göstermiştir. Ancak yapılan korelasyon analizlerinde erektil fonksiyonlardaki düzelme ile ağrı skorundaki azalma arasında bir ilişki saptanamamıştır.

SONUÇLAR: Lomber spinal stenozu olan hasta grubunda beklendiği üzere ağrı skorları operasyon sonrasında belirgin olarak azalmış, yürüme mesafeleri ise artmıştır. Bu hasta grubunda erektil disfonksiyon sıklığı oldukça yüksektir (%99). Literatürdeki az sayıdaki yayının aksine bizim çalışmamızda cerrahi tedavi sonrası hastaların erektil fonksiyonlarında iyileşme izlenmiştir.

TARTIŞMA: Lomber spinal stenozlu hastalarda gerçek erektil disfonksiyon sıklığının belirlenmesi ve altta yatan nedenlerin belirlenmesi için prospektif çalışmalara ihtiyaç vardır. Cerrahi sonrası erektil fonksiyonlardaki düzelmenin sebeplerinin belirlenmesi için bu alanda daha fazla çalışma yapılması gerekmektedir.

Anahtar Kelimeler: lomber spinal stenoz, erektil disfonksiyon, dekompresyon cerrahisi

The effect of lumbar spinal stenosis decompression surgery on erectile functions

Faruk Küçükdurmaz[1], Ali Atadağ[2], Adem Doğaner[3]
[1]Defa Life Hospital, Urology Clinic, Gaziantep
[2]Bossan Hospital, Neurosurgery Department, Gaziantep
[3]Department of Biostatistics, Kahramanmaras Sutcu Imam University, Kahramanmaras, Turkey

INTRODUCTION-OBJECTIVES: Data about the prevalence of erectile dysfunction and the effect of lumbar spinal stenosis decompression surgery on erectile functions is limited in the literature. The aim of the present study is to evaluate the prevalence of erectile dysfunction and the effect of decompression surgery on erectile dysfunction in patients with lumbar spinal stenosis.

MATERIALS-METHODS: A total of 109 male patients with lumbar spinal stenosis who underwent spinal decompression surgery were included in this study. Patients with the history of spinal cord or pelvic surgery, patients having cauda equina symptoms or known psychiatric disorders were excluded from the study. In addition to demographic characteristics, preoperative, peri and postoperative 2nd and 6th month data including pain scores measured by VAS (Visual Analog Scale) and walking distances of the patients were recorded. IIEF-5 questionnaire was administered preoperatively, and at 2 and 6 months postoperatively to investigate the presence and severity of erectile dysfunction.

FINDINGS: Demographic characteristics of the patients were given in Table-1. While the median VAS score of the patients was 8 in the preoperative period, this value was determined as 3 in the 2nd month after surgery and 2 in the 6th month after surgery, and this decrease in VAS scores was significant. Again, while the median walking distance of the patients in the preoperative period was 40 meters, this distance increased to 2500 meters in the 6th month after the surgery and this increase was considered significant. ED was detected in all but one of the patients before surgery, and the median preoperative IIEF score was determined as 12 (Figure-1). At the 2nd postoperative month, the ED rate was determined as 89% and the average IIEF-5 score was 19. At the 6th month postoperatively, the ED rate was measured as 25% and the median IIEF-5 score was 23. These increases in IIEF-5 scores were considered statistically significant. However, in the distribution analysis, no relationship was detected between the improvement in erectile functions and the decrease in VAS scores.

RESULTS: In the patient group with lumbar spinal stenosis, as expected, pain scores decreased significantly after the operation and walking distances increased. The frequency of erectile dysfunction is quite high in this patient group (99%). Contrary to a small number of publications in the literature, in our study, an improvement in the erectile functions of the patients was observed after surgical treatment.

DISCUSSION: Prospective studies are needed to determine the actual frequency of erectile dysfunction in patients with lumbar spinal stenosis and to determine the underlying causes. More studies are needed in this area to determine the reasons for the improvement in erectile functions after surgery.

Keywords: lumbar spinal stenosis, erectile dysfunction, decompression surgery

Hastaların preoperatif, postoperatif 2. ve 6.aylardaki medyan IIEF-5 skorları
Bar graphs showing the preoperative, postoperative 2nd and 6th month median IIEF-5 scores of patients

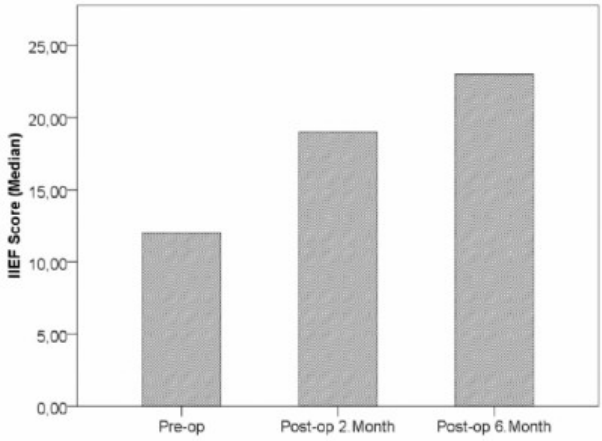

IIEF Score, Median(Q1-Q3) preop12,00(11,00-14,00)b; postop 2.ay 19,00(17,00-20,00)a; postop 6.ay23,00(21,00-24,00)c P<0.001 Friedman test;a:0,05;*Ölçümler arasındaki farklılık istatistiksel olarak anlamlı; aPreop-Postop 2.ay ölçümleri arasındaki farklılık anlamlı; bPreop- postop 6.ay ölçümleri arasındaki farklılık anlamlı; cPostop 2. ay ve postop 6. ay ölçümler arasındaki farklılık anlamlı*

IIEF Score, Median(Q1-Q3) preop12,00(11,00-14,00)b; postop 2nd month 19,00(17,00-20,00)a; postop 6th month 23,00(21,00- 24,00) c a significant difference between preop and postop 2nd month median IIEF-5 scores b significant difference between preop and postop 6th month median IIEF-5 scores c significant difference between postop 2nd month and postop 6th month median IIEF-5 scores

Hastaların sosyodemografik ve klinik verileri

Yaş,Mean±SD	63,80	±6,27
Vücut kitle indeksi, Mean±SD	30,50	±2,91
Sigara	yok,n(%) 50 var n(%) 59	45,7 54,13
Alkol	yok,n(%)75 var,n(%) 34	68,81 31,19
Diabetes mellitus	yok,n(%) 80 var,n(%) 29	73,39 26,61
Hipertansiyon	yok,n(%) 63 var n(%) 46	57,80 42,20
Serebrovasküler olay (SVO)	yok,n(%) 109,00	100
İskemik kalp hastalığı	yok,n(%) 76 var n(%) 33	69,72 30,28
Opere edilen seviyeler	L2-3,n(%) 8 L3-4,n(%) 50 L4-5,n(%) 97	7,34 45,87 88,99
Hastanede Kalış Süresi (gün),Median(Q1-Q3)	3,0	(3,00 -3,00)

Sociodemographic characteristics of the patients

Age,Mean±SD	63.80	±6.27
Body mass index (BMI), Mean±SD	30.50	±2.91
Smoking	no,n(%) 50 yes n(%) 59	45.7 54.13
Alcohol	no,n(%) 75 yes n(%) 34	68.81 31.19
Diabetes mellitus	no,n(%) 80 yes n(%) 29	73.39 26.61
Hypertension	no,n(%) 63 yes n(%) 46	57.80 42.20
Cerebrovascular Incident	no,n(%) 109	100
Ischemic heart disease	no,n(%) 76 yes n(%) 33	69.72 30.28
Operated spinal cord levels	L2-3,n(%) 8 L3-4,n(%) 50 L4-5,n(%) 97	7,34 45.87 88.99
Hospital stay, Median(Q1-Q3)	3.0	(3.00 -3.00)

PP-011

Üreteroskopik Litotripsi Yapılan Diyabetes Mellitus Tanılı Hastalarda Taşa Ulaşım Oranlarının İncelenmesi: Diyabetes Mellitus'un Üreter Üzerindeki Etkisi?

Emrah Küçük[1], Haydar Güler[3], Mustafa Aydın[1], Fatih Yaldır[1], Reha Ordulu[2], Uğur Öztürk[2], Mustafa Koray Kırdağ[2], Lokman İrkılata[2], Mustafa Kemal Atilla[1]
[1]Samsun Üniversitesi, Tıp fakültesi, Üroloji Anabilim Dalı, Samsun, Türkiye
[2]Samsun Eğitim ve Araştırma Hastanesi, Üroloji Kliniği, Samsun, Türkiye
[3]Kanuni Sultan Süleyman Eğitim ve Araştırma Hastanesi, Üroloji Kliniği, İstanbul, Türkiye

AMAÇ: Üreteroskopi yapılan Diyabetes Mellitus tanılı hastalarda üreter taşına ulaşım oranlarının Diyabetes Mellitus tanılı olmayan hastalara göre karşılaştırılması yapılacaktır. Diyabetin üreter üzerine olan etkisi gösterilecektir ve bu hastalarda cerrahi öncesi daha dikkatli olunması amaçlanmaktadır.

GİRİŞ: Üreter taşları için mevcut tedavi seçenekleri arasında konservatif yönetimin yanı sıra şok dalga litotripsi ve üreteroskopi (URS) gibi aktif prosedürler de yer almaktadır. Avrupa Üroloji Derneği ve Amerikan Üroloji Derneği, üst üriner sistem taşlarında 10 mm'den küçük taşlar için ilk seçenek olarak URS'yi önermiştir. Ancak ürologlar URS yaparken bazı hastalarda dar ve zor üreterle karşılaşmaktadır. Diyabetes mellitus tanılı hastalarda poliüri nedeniyle üreterden idrar akışının artması ve nöropati nedeniyle üreter duvarının pasif dilatasyonu olmasınının sonucunda üreterde taşa kolay erişim sağlanacağını destekleyen çalışmalar mevcuttur. Ayrıca diyabetin üreter düz kasının kontraktilitesini detrusor kasına benzer şekilde azaltabileceği de gösterilmiştir. Bu nedenle dar ve zor üreteri olan hasta grubunda cerrahi öncesi stentleme işlemi önem arz etmektedir.

YÖNTEM: Bu araştırma prospektif bir çalışma olup 01.02.2024 - 01.08.2024 tarihleri arasında Samsun Üniversitesi Samsun Eğitim ve Araştırma Hastanesi Üroloji Kliniği'nde yapılmıştır. URS yapılan 100 hastadan oluşmaktadır. Power analizi sonucunda örneklem grubu kliniğimizde URS yapılacak 50 tane Diyabetes Mellitus tanılı ve 50 tane Diyabetes Mellitus tanısı olmayan hastalardan oluşmaktadır. Çalışmada SPSS programı kullanılmıştır. Dağılım özelliği için Kolmogorov-Smirnov testi, bağımsız örneklemler için t-testi, normal dağılım özelliği göstermeyen veriler için Mann-Whitney U testi kullanıldı. Hastanemizde üreter taşı nedeniyle ameliyat yapılması planlanan 18-80 yaş arası hastalar çalışmaya dahil edilmiştir. Diyabetes Mellitus tanısı harici ek bir sistemik hastalığın olanlar, daha önce böbrek taşı veya üreter taşı nedeniyle ameliyat olan hastalar, daha önce tanısal URS yapılan hastalar, gebeler ve tek böbreği olan hastalar çalışma dışı bırakılmıştır.

BULGULAR: Çalışmaya dahil edilen 100 hastanın 55'i erkek ve 45'i kadın, yaş ortalaması ise 57.3 yıldı. 50 Diyabetes tanılı (Grup 1) ve 50 Diyabetes tanılı olmayan (Grup 2) hasta grupları arasında taş lokalizasyonu, hidronefroz derecesi, taş hacmi ve cerrahi süre açısından anlamlı fark bulunmadı ($p > 0.05$). Grup 1 hastalarda Access to stone rate oranlarıyla Grup 2 hasta grubu arasında istatistiksel olarak anlamlı fark bulunmadı ($p > 0.05$). Sadece grup 1 hasta grubunda 1 hastada cerrahi sonrası ateş oldu. Grup 2 hastalarda sigara içme oranı grup 1'e göre anlamlı olarak yüksek bulundu ($p < 0.05$).

SONUÇ: Diyabetes mellitus üreter duvarındaki periferik damarlarında ateroskleroza neden olabileceği sonucunda üreterde darlık olabilir. Fakat poliüri olması da idrar akışını artırmaktadır. Ayrıca nöropati gelişmesi de üreterde pasif dilatasyona neden olabilir. Bu nedenle Diyabetes mellitus tanılı hastalarda URS yaparken daha dikkatli olunmalı ve cerrahi öncesi stentleme yapılması cerrahi konforu sağlamaktadır.

Anahtar Kelimeler: Diyabet, Üreter Taşı, Üreterorenoskopi

Evaluation of Stone Access Rates in Patients with Diabetes Mellitus Undergoing Ureteroscopic Lithotripsy: The Effect of Diabetes Mellitus on the Ureter?

Emrah Küçük[1], Haydar Güler[3], Mustafa Aydın[1], Fatih Yaldır[1], Reha Ordulu[2], Uğur Öztürk[2], Mustafa Koray Kırdağ[2], Lokman İrkılata[2], Mustafa Kemal Atilla[1]
[1]Samsun University, Faculty of Medicine, Department of Urology, Samsun, Türkiye
[2]Samsun Training and Research Hospital, Urology Clinic, Samsun, Türkiye
[3]Kanuni Sultan Suleyman Training and Research Hospital, Urology Department, Istanbul, Turkey

OBJECTIVE: This study aims to compare the rates of accessing ureteral stones in patients with Diabetes Mellitus undergoing ureteroscopy with those without Diabetes Mellitus. The effect of diabetes on the ureter will be demonstrated, and it is intended to emphasize the importance of careful preoperative management in these patients.

INTRODUCTION: Treatment options for ureteral stones include conservative management as well as active procedures such as shock wave lithotripsy and ureteroscopy (URS). The European Urology Association and the American Urological Association recommend URS as the first-line option for stones smaller than 10 mm in the upper urinary tract. However, urologists sometimes encounter narrow and difficult ureters during URS. There are studies supporting that increased urine flow from the ureter due to polyuria and passive dilation of the ureteral wall due to neuropathy in patients with Diabetes Mellitus may facilitate easier access to stones. Additionally, diabetes has been shown to reduce the contractility of the ureteric smooth muscle, similar to that of the detrusor muscle. Therefore, preoperative stenting is important for patients with narrow and difficult ureters.

METHODS: This prospective study was conducted from 01.02.2024 to 01.08.2024 at the Urology Department of Samsun University Samsun Training and Research Hospital. It included 100 patients who underwent URS. Based on power analysis, the sample group consisted of 50 patients with Diabetes Mellitus (Group 1) and 50 patients without Diabetes Mellitus (Group 2). SPSS software was used for data analysis. The Kolmogorov-Smirnov test was used for distribution properties, the independent samples t-test for normally distributed data, and the Mann-Whitney U test for non-normally distributed data. The study included patients aged 18-80 who were scheduled for surgery due to ureteral stones. Patients with additional systemic diseases other than Diabetes Mellitus, those who had previously undergone surgery for kidney or ureteral stones, those who had previously undergone diagnostic URS, pregnant women, and patients with a single kidney were excluded.

RESULTS: Among the 100 patients included in the study, 55 were male and 45 were female, with an average age of 57.3 years. There were no significant differences between Group 1 (Diabetes Mellitus) and Group 2 (non-Diabetes Mellitus) in terms of stone localization, degree of hydronephrosis, stone volume, and surgical duration ($p > 0.05$). There was no statistically significant difference in the access to stone rates between Group 1 and Group 2 ($p > 0.05$). Only one patient in Group 1 experienced postoperative fever. The smoking rate was significantly higher in Group 2 compared to Group 1 ($p < 0.05$).

CONCLUSION: Diabetes Mellitus can cause atherosclerosis in the peripheral vessels of the ureter, potentially leading to ureteral narrowing. However, polyuria increases urine flow, and neuropathy may cause passive dilation of the ureter. Therefore, more careful attention should be given during URS in patients with Diabetes Mellitus, and preoperative stenting may improve surgical comfort.

Keywords: Diabetes, Ureteral Stone, Ureterorenoscopy

PP-012

Distal Obstrüksiyonun Neden Olduğu TUR-MT Sonrası Spontan Pelvis Rüptürü

Mehmet Tor, Ömer Işık, Barış Saylam, Ozan Efesoy
Mersin Şehir Hastanesi Eğitim ve Araştırma Hastanesi, Üroloji Eğitim Kliniği, Mersin

GİRİŞ : Spontan renal pelvis rüptürü nadir görülen ve çoğunlukla üreter obstrüksiyonunun neden olduğu bir durumdur. Renal pelvis basıncının artması ile rüptüre olur. Ekstravazasyona bağlı olarak ürinomlara veya enfekte olup apselere neden olabilir. Büyük çoğunluğu obstrüktif ürolitiyazisin neden olduğu komplikasyonlardır. Bu vakada transüretral rezeksiyon-mesane tümörü(TUR-MT) sonrası gelişen distal obstrüksiyona bağlı ve kolaylaştırıcı faktör olarak renal pelvis taşı bulunan hastanın spontan pelvis rüptürünü bildiriyoruz.

OLGU: 55 Yaşında erkek hasta hematüri şikayeti ile kliniğimize başvurdu. Bilinen KOAH hastalığı ve 25 paket yılı sigara öyküsü mevcut. Ek hastalığı yok. Geçirilmiş cerrahi öyküsü yok. Hastaya yapılan tetkiklerde mesane tümörü ön tanısı ile TUR-MT işlemi yapıldı. Rezeksiyon sırasında sol yan duvar- mesane taban bileşkesinde yaklaşık 5 cm'lik bir tümör izlendi. Sol orifis izlenmedi. Komplet rezeksiyon yapıldı. Hasta işlemden 3 hafta sonra şiddetli karın ağrısı ve bulantı-kusma şikayeti ile polikliniğimize başvurdu. Hastaya çekilen abdominopelvik bilgisayarlı tomografide sol pelvis taşı ve retroperitonu dolduran ürinom saptandı.(resim-1) Hasta da ön planda mesane perforasyonu düşünüldü. Sistogramda mesane normal izlendi.(resim-2) Hastaya girişimsel radyoloji tarafından perkütan drenaj kateteri ve nefrostomi kateteri takıldı. Çekilen nefrostografide kontrast ekstravazasyonu izlendi.(resim-3) Hastada distal obstrüksiyona bağlı ve kolaylaştırıcı faktör olarak bulunan renal pelvis taşının intraluminal basıncı arttırması ve pelvis duvar harabiyeti neticesinde spontan pelvis rüptürüne neden olduğu düşünüldü. Hastaya nefrostomi takıldıktan sonra kliniğinde ve ürinomunda gerileme oldu. Ürinomun kaybolduğu abdominopelvik bilgisayarlı tomografi ile doğrulandı. Perkütan drenaj kateteri çıkarıldı. Hastaya açık piyelolitotomi ve pelvis rüptür onarımı yapıldı. Hastaya antegrad dj stent takılamadı. Hastaya sol böbreğe nefrostomi kateteri takıldı. Patoloji sonucu kasa invaziv karsinom gelen hasta neoadjuvan kemoterapi için Tıbbi Onkolojiye yönlendirildi.

SONUÇ: Üreter taşları renal pelvis rüptürüne sebep olan en yaygın nedendir ve nadiren malign üreter obstüriksiyonları, gebelik, posterior üretra valfleri, vasküler ekstrinsik kompresyon, iatrojenik veya idiyopatik gibi diğer nedenleri vardır. Bu vakada renal pelvis rüptürünün nedeni mesane tümörüne bağlı distal üreter obstrüksiyonu ve kolaylaştırıcı faktör olarak bulunan renal pelvis taşıydı. Kolik ağrı veya karın ağrısı ile başvuran hastalarda tanı koymak için detaylı bir hikaye alınmalıdır. İdrar drenajını sağlamak ve altta yatan sebebe yönelik bir tedavi önemli rol oynamaktadır.

Anahtar Kelimeler: distal obstrüksiyon,mesane tümörü, spontan pelvis rüptürü,

33. Ulusal Üroloji Kongresi
29 Ekim-01 Kasım 2024 Susesi Luxury Resort, Antalya

Spontaneous Pelvis Rupture following TUR-MT Caused by Distal Obstruction

Mehmet Tor, Ömer Işık, Barış Saylam, Ozan Efesoy
Mersin City Hospital, Urology Department, Mersin

INTRODUCTION: Spontaneous renal pelvis rupture is a rare condition, mostly caused by ureteral obstruction. It occurs as a result of increased pressure in the renal pelvis. This can lead to urinomas or infected abscesses due to extravasation. The majority of cases are complications caused by obstructive urolithiasis. In this case, we report the spontaneous pelvis rupture of a patient with a distal obstruction following transurethral resection of bladder tumor (TUR-BT) and the facilitating factor of renal pelvis stone.

CASE: A 55-year-old male patient presented to our clinic with complaints of hematuria. He had a history of chronic obstructive pulmonary disease (COPD) and a 25 pack-year smoking history. There were no other comorbidities or previous surgical history for the patient. Following examinations, the patient underwent TUR-BT procedure with a preliminary diagnosis of bladder tumor. During resection, an approximately 5 cm tumor was observed at the left wall-bladder base junction; however, no left orifice was detected. A complete resection was performed. Three weeks after the procedure, the patient presented to our outpatient clinic with severe abdominal pain and nausea-vomiting complaints. Abdominopelvic computed tomography revealed a left pelvic stone and urinoma filling retroperitoneum (Figure-1). Bladder appeared normal on cystogram (Figure-2). The interventional radiology department placed percutaneous drainage catheter and nephrostomy catheter for the patient. Contrast extravasation was observed on nephrostography (Figure-3), indicating renal pelvis rupture due to increased intraluminal pressure from distal obstruction and facilitating factor of renal pelvis stone leading to wall destruction. After nephrostomy placement, regression in both clinical status and urinoma was observed in the patient which was confirmed by abdominopelvic CT when urinoma disappeared The percutaneous drainage catheter was removed, followed by open pyelolithotomy and repairment for pelvic rupture performed on the patient but antegrade DJ stent could not be placed due to technical reasons; instead nephrostomy catheter placement into left kidney took place. Pathological investigation resulted in invasive carcinoma; therefore, it led to referral for neoadjuvant chemotherapy under medical oncology department.

CONCLUSION: Ureteral stones are most commonly associated with causing renal pelvis ruptures while rarely malignant ureter obstructions, pregnancy-related issues such as posterior urethral valves are among other reasons like vascular extrinsic compression along with iatrogenic or idiopathic origins that may cause it as well. In this case study, distal ureter obstruction due to bladder tumor along with contributing factor being pelvis stone led up towards causing renal pelvis rupture.The importance lies in obtaining detailed medical history when dealing with patients presenting colicky pain or abdominal discomfort. Thus urine drainage maintenance plays an important role alongwith addressing underlying pathology.”

Keywords: distal obstruction, bladder tumor, spontaneous pelvis rupture,

spontan pelvis rüptürü / *spontaneous pelvis rupture*

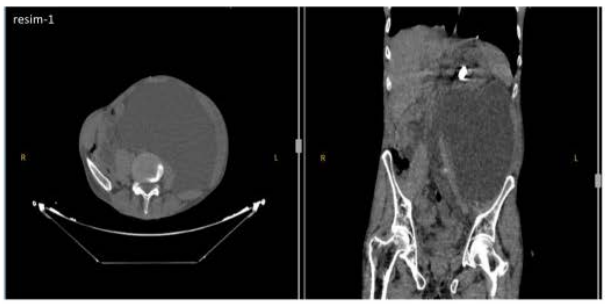

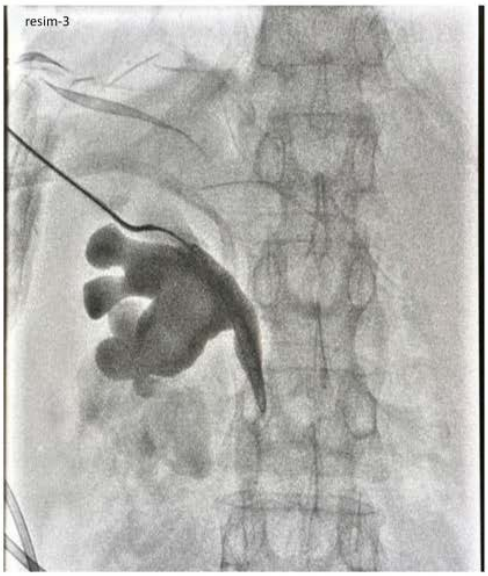

PP-013

Patolojik Tibia Fraktürü ile Başvuran Metastatik Mesane Kanseri Olgusu

Mustafa Ozan Ataçer[1], Ahmet Atsız[2]
[1]Eşme Devlet Hastanesi, Üroloji Kliniği, Uşak
[2]Eşme Devlet Hastanesi, Acil Servis Kliniği, Uşak

AMAÇ: Mesane kanseri akciğer, karaciğer ve kemiklere metastaz yapabilen ilerleyici ve agresif seyredebilen bir hastalıktır. Takip ve tedavi uyumsuzluğu olan mesane kanseri hastaları patolojik kemik fraktürleri ile karşımıza çıkabilmektedir. Bu olgu sunumunda patolojik kemik fraktürü ile acil servise başvuran mesane kanseri hastasını sunmak istedik.

GEREÇ-YÖNTEM: Yere düşme ile acil servise başvuran ve tibia fraktürü saptanan hastanın hastane veritabanı, görüntüleme, patoloji raporları ve epikriz raporları retrospektif olarak taranmıştır.

BULGULAR: Makroskopik hematüri ile başvuran 77 yaşındaki erkek hasta 05.01.2023 tarihinde yapılan üriner sistem ultrasonografisinde mesane sağ yan duvarında 2 cm boyutunda iki adet şüpheli polipoid lezyon saptanması sonrasında 19.01.2023 tarihinde Transüretral Rezeksiyon Mesane(TUR-M) operasyonu yapılmış ve patoloji sonucu "muskularis propria invazyonu göstermeyen invazif tip, low grade epitelyal karsinom (pT1iLG)" şeklinde raporlanmıştır. Patoloji raporu sonrası hasta 6 haftalık Bacillus Calmette-Guerin(BCG) indüksiyon tedavisi başlanmış ve BCG sonrası 16.06.2023 tarihinde yapılan kontrol sistoskopisinde mesane sağ yan duvarında büyüğü 5 mm boyutunda multiple tümöral odaklar görülmesi üzerine bu odaklara TUR-M yapılmış ve patolojisi sonucu " düşük dereceli noninvaziv papiller üretelyal karsinom (pTa,LG) olarak raporlanmıştır. Hastaya 14.06.2023 tarihinde evreleme amaçlı çekilen Bilgisayarlı Tomografi (BT) ve tüm vücut Pozitron Emisyon Tomografisi (PET-CT) raporunda sağ akciğerinde şüpheli metastatik odaklar görülmesi üzerine hasta medikal onkolojiye yönlendirilmiş ancak hasta kemoterapi almak istemediği için medikal onkolojiye başvurmayıp takipten kendi isteği ile çıkmış. 15.01.2024 tarihinde makroskobik hematüri ile tekrar kliniğimize başvuran hastanın mesane sağ ve sol yan duvarlarında şüpheli tümöral oluşum görülmesi üzerine hastaya TUR-M yapılmış olup patoloji sonucu "düşük dereceli noninvaziv papiller üretelyal karsinom(pTa,LG)" olarak raporlanmıştır. Hasta yeniden evreleme için tekrar medikal onkolojiye yönlendirildi. 14.05.2024 tarihinde ayakkabısını giymek için eğildiği sırada sağ bacağına şiddetli ağrı hisseden ve yere düşen hasta acil servisimize başvurmuş ve çekilen Direkt Grafi ve Kontrastsız BT(Figür 1)'de tibia distalinde 9 cm'lik segmentte kortekste destruksiyona neden olan kemik medulla kısmını tutan geniş geçiş zonu izlenen malign görünümde litik lezyon izlenmiştir. Kırık bölgesinden alınan biyopsi örneğinin patolojik incelemesi "Atipik üretelyal hücrelerden oluşan yer yer lenfatik damar invazyonu gösteren adenokarsinom metastazı" şeklinde raporlanmıştır.

SONUÇ: Mesane kanseri uzun dönem takip gerektiren ilerleyici bir kanserdir. Hastalar kimi zaman takip ve tedaviden kaçınmakta olup metastatik halde patolojik kemik fraktürleri ile başvurabilmektedir. Mesane kanseri hastalarının yakın takibi ve hastalığın ilerleyişi konusunda hastalar ayrıntılı şekilde bilgilendirilmelidir.

Anahtar Kelimeler: Mesane Kanseri, Patolojik Kemik Fraktürü, Metastaz

A Case of Metastatic Bladder Cancer Presenting with Pathological Tibial Fracture

Mustafa Ozan Ataçer[1], Ahmet Atsız[2]
[1]Eşme State Hospital, Department of Urology, Usak
[2]Eşme Devlet Hastanesi Department of Emergency Medicine, Usak

AIM: Bladder cancer is a progressive and aggressive disease that can metastasise to the lung, liver and bones. Bladder cancer patients with poor follow-up and treatment compliance may present with pathological bone fractures. In this case report, we aimed to present a bladder cancer patient who presented to the emergency department with pathological bone fracture.

MATERIALS AND METHODS: The hospital database, imaging studies, pathology reports and epicrisis reports of patients who presented to the emergency department with a fall and leg pain and were diagnosed with a tibia fracture were retrospectively reviewed.

RESULTS: A 77-year-old male patient who presented with macroscopic haematuria underwent Transurethral Resection Bladder (TUR-M) operation on 19.01.2023 after two suspicious polypoid lesions of 2 cm in the right side wall of the bladder were detected on urinary system ultrasonography performed on 05.01.2023 and the pathology result was reported as 'invasive type, low grade epithelial carcinoma (pT1iLG) without muscularis propria invasion'. After the pathology report, the patient was started on 6-week Bacillus Calmette-Guerin (BCG) induction treatment and after BCG, on the control cystoscopy performed on 16.06.2023, multiple tumoural foci, the largest of which was 5 mm in size, were observed on the right side wall of the bladder, TUR-M was performed on these foci and the pathology result was reported as 'low grade noninvasive papillary urethelial carcinoma (pTa,LG)'. The patient was referred to medical oncology after the Computed Tomography (CT) and whole body Positron Emission Tomography (PET-CT) report, which was taken for staging on 14.06.2023, showed suspicious metastatic foci in the right lung, but the patient did not apply to medical oncology because he did not want to receive chemotherapy and left the follow-up voluntarily. On 15.01.2024, the patient re-presented to our clinic with macroscopic haematuria and TUR-M was performed due to suspicious tumoural formation on the right and left side walls of the bladder and the pathology result was reported as 'low grade noninvasive papillary urethelial carcinoma (pTa,LG)'. The patient was referred to medical oncology for re-staging. On 14.05.2024, the patient felt severe pain in his right leg while bending down to put on his shoes and fell to the ground and applied to our emergency department. Direct radiograph and non-contrast CT (Figure 1) showed a malignant-looking lytic lesion with a wide transition zone involving the bone medulla in the distal 9 cm segment of the tibia, causing destruction of the cortex. Pathological examination of the biopsy specimen taken from the fracture site was reported as 'Adenocarcinoma metastasis consisting of atypical urethelial cells with lymphatic vessel invasion'.

CONCLUSION: Bladder cancer is a progressive cancer that requires long-term follow-up. Patients sometimes avoid follow-up and treatment and may present with metastatic pathological bone fractures. Patients should be fully informed about the close follow-up of bladder cancer patients and the progression of the disease.

Keywords: Bladder Cancer, Metastasis, Pathological Bone Fracture,

Patolojik Tibia Fraktürü Grafi ve Tomografi Görüntüleri
Pathological Tibia Fracture Radiographs and Tomography Images

PP-014

Laparoskopik Schwannoma Olgu Sunumu

Burak Akgül[1], Göktan Alptuğ Öz[2], Gökhan Çevik[1], Hakan Akdere[1]
[1]Trakya Üniversitesi Üroloji Ana Bilim Dalı
[2]Arsuz Devlet Hastanesi

AMAÇ: Schwannoma periferik sinir sisteminin miyelinini oluşturan schwannom hücrelerinden köken alan bir tümördür. İlk olarak 1910 yılında Verroy ve arkadaşları tarafından tanımlanmıştır ve nörinoma adı verilmiştir. Schwannoma genelde baş, boyun ve ekstremitelerde bulunur. Retroperitoneal schwannoma çok daha nadir olarak görülür, tüm scwannomaların %3'ü retro peritonda bildirilmiştir. Makroskobik olarak Schwannomalar soliter, kapsüllü, iyi sınırlı tümörlerdir. Ekstrakranial schwannomalar kalsifiye olarak veya kistik-lipoid dejenerasyona uğrayarak daha büyük boyutlara ulaşabilirler. Tümörün boyutu agresfliği veya malign potansiyeli için bir gösterge değildir. Mikroskobik olarak schwannoma'da spesifik hücre dizimine sahip Antoni A ve Antoni B alanlarını tanımlamıştır. Davranışları çoğunlukla benigndir. Schwannomlar en çok 20 ile 50 yaş aralığında izlenir, kadın erkek oranı eşittir, schwannomalar %5 ila %18 oranında von reckunberg hastalığı ile ilişkilendirilmiştir. Bası bulgularıyla semptom verebilen schwannoma görüntüleme yöntemlerinin gelişmesiyle birlikte asemptomatik olarak saptanabilmektedir. Schwannoma eksizyonunun açık ve laparoskopik yöntemlerle güvenle yapılabildiği literatürde gösterilmiştir.

OLGU SUNUMU: Sunacağımız hasta 48 yaş kadın, karın ağrısı şikayeti ile çekilen ultrasonografide sağ retroperitoneal kitle saptanması üzerine bilgisayarlı tomografi tetkiki yapılıyor. Bilgisayarlı tomografide sağ anterior pararenal bölgede 63*59*55 mm boyutlarında periferi solid santrali kistik, vena kava inferior ve duodenum 2. kıtaya bası yapan lezyon izlenmiştir (resim 1). Hasta endokrin hastalıklarına konsülte edildi, yapılan tetkiklerde kitlenin hormonal olarak inaktif olduğu belirlenmiştir. Sonrasında hastaya sağ laparoskopik retroperitoneal kitle eksizyonu uygulanmıştır.

SONUÇ: Schwannomların immünohistokimyasal incelemesinde tipik olarak S 100 proteini ve SOX 100 pozitif, desmin negatif saptanır. Bizim vakamızda da S 100 proteini pozitif desmin negatif olarak saptanmıştır. Kitlenin immünohistokimyasal karakteristiği dejenere schwannoma olarak belirlenmiştir. Retroperitoneal schwannoma larda minimal invaziv bir seçenek olarak laparoskopinin düşünülmesi gerektiği gösterilmiştir.

Anahtar Kelimeler: Schwannoma, laparoskopi, minimal invaziv

33. Ulusal Üroloji Kongresi
29 Ekim-01 Kasım 2024 Susesi Luxury Resort, Antalya

Laparoscopic Schwannoma Case Report

Burak Akgül[1], Göktan Alptuğ Öz[2], Gökhan Çevik[1], Hakan Akdere[1]
[1]Department of Urology, Trakya University, Edirne
[2]Arsuz State Hospital

INTRODUCTION: Schwannoma is a tumor originating from Schwann cells, which form the myelin sheath of the peripheral nervous system. It was first described in 1910 by Verocay and his colleagues and was named neurinoma. Schwannomas are generally found in the head, neck, and extremities. Retroperitoneal schwannomas are much rarer, with only 3% of all schwannomas reported in the retroperitoneum. Macroscopically, schwannomas are solitary, encapsulated, and well-defined tumors. Extracranial schwannomas can grow to larger sizes by becoming calcified or undergoing cystic-lipoid degeneration. The size of the tumor is not an indicator of its aggressiveness or malignant potential. Microscopically, schwannomas are characterized by Antoni A and Antoni B areas, which have specific cell arrangements. Their behavior is mostly benign. Schwannomas are most commonly observed in individuals aged 20 to 50, with an equal male-to-female ratio. Schwannomas are associated with von Recklinghausen's disease in 5% to 18% of cases. Schwannomas can present symptoms due to compressive signs, but with the advancement of imaging techniques, they can now be detected asymptomatically. The literature has shown that schwannoma excision can be safely performed using both open and laparoscopic methods.

CASE REPORT: The patient we will present is a 48-year-old woman who, after experiencing abdominal pain, was found to have a right retroperitoneal mass on ultrasound. A computer tomography scan was then performed. A computed tomography scan revealed a lesion in the right anterior pararenal area, measuring 63 x 59 x 55 mm, with a solid peripheral and cystic central component. The lesion was causing pressure on the inferior vena cava and the second part of the duodenum (Figure 1). We consulted the patient with the endocrine department, and the tests determined that the mass was hormonally inactive. Later, we performed laparoscopic excision of the right retroperitoneal mass on the patient.

CONCLUSION: Immunohistochemical examination of schwannomas typically shows positivity for S100 protein and SOX10, and negativity for desmin. In our case, S100 protein was positive and desmin was negative.The immunohistochemical characterization of the mass identified it as a degenerated schwannoma. It has been shown that laparoscopic surgery should be considered as a minimally invasive option for retroperitoneal schwannomas.

Keywords: Schwannoma, laparoscopy, minimal invasive

Kitlenin radyoloji ve makroskopik görüntüsü
Radiological and macroscopic appearance of the mass

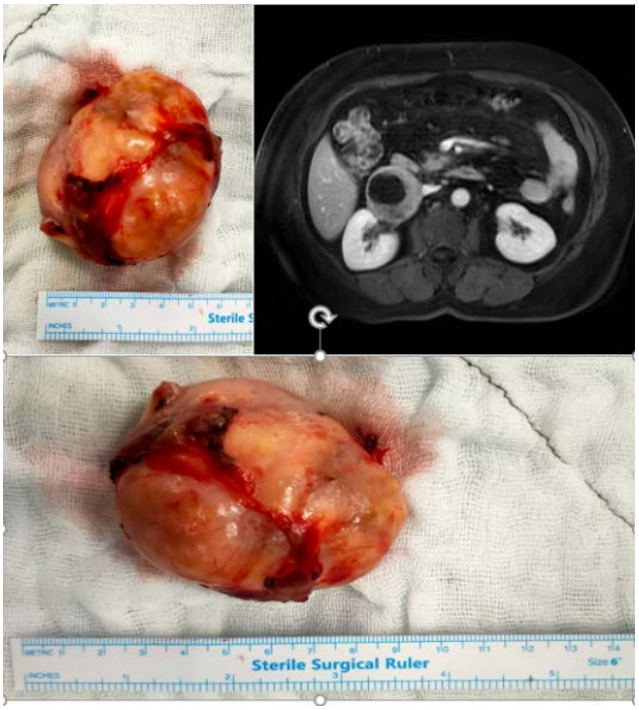

PP-015

Akut Prostatit Vakalarında Prostat Spesifik Antijen Düzeyleri ile C-Reaktif Protein Düzeylerinin İncelenmesi

Alpcan Torun
Kartal Dr. Lütfi Kırdar Şehir Hastanesi, Üroloji Ana Bilim Dalı, İstanbul

AMAÇ: Transrektal Prostat Biyopsisi sonrası akut prostatit gelişmesi sık gözlenen bir komplikasyondur. Bu çalışmamızda, interne edilen akut prostatit vakalarında akut faz reaktanları ile prostata özgü antijen (PSA) düzeylerindeki artış arasında ilişkiyi araştırmayı planladık.

METOD-YÖNTEM: 2010-2024 yılları arasında Kartal Dr. Lütfi Kırdar Şehir Hastanesi Üroloji Kliniğinde transrektal biyopsi sonrası gelişen akut prostatit sebebiyle interne edilmiş 162 hastanın verileri retrospektif incelenmiştir. Hem biyopsi öncesi, hem akut inflamasyon dönemi hem de biyopsi sonrası PSA değeri mevcut olan 28 hasta çalışmaya dahil edilmiştir. Prostat hacminden kaynaklı biası ekarte etmek amacıyla birim doku başına yükselen PSA değerini görebilmek amacıyla PSA Dansitesi karşılaştırılması uygun görülmüştür. 28 hastanın yatış endikasyonu verildiği sırada enfeksiyon parametresi olarak bakılan C-Reaktif Protein (CRP) değerleri ile biyopsi öncesi ve biyopsi sonrası hesaplanan PSA dansitesi arasındaki katsayılar incelenmiştir. Veri kümesinde bulunan 28 hastanın yaş ortalaması: 60,7; ortalama PSA (prostatit öncesi) değeri: 8,3; Prostatit öncesi PSA standart sapması: 15,15; prostatit sonrası PSA değerleri standart sapması: 25,38; enfeksiyon sonrası PSA değeri katlanma ortalaması: 11,78 ortalama prostat hacmi: 57,57; ortalama CRP değeri: 148,6; kliniğimizde tedavileri için gereken ortalama yatış süresi: 7,03 gün olarak belirlenmiştir. C-Reaktif Protein ve PSA Dansite oranlarının incelenmesi için Spearson korelasyon analizi yapıldı. İstatistiki analizler için SPSS 24 sürüm kullanıldı. Verilerin normalite analizi yapıldı.

SONUÇ: Transrektal biyopsi sonrası gelişen akut prostat vakalarında prostat spesifik antijen değerleri arasındaki artış oranı ile enfeksiyon parametresi olan C-Reaktif Protein arasında korelasyon analizi için grafik çizildi ve anlamlı korelasyon izlenmedi.

Anahtar Kelimeler: Akut Prostatit, CRP, PSA, Prostat Dansitesi

Examination of Prostate-Specific Antigen Levels and C-Reactive Protein Levels in Acute Prostatitis Cases

Alpcan Torun
Department of Urology, Kartal Dr. Lütfi Kırdar City Hospital, Istanbul

OBJECTIVE: Acute prostatitis is a common complication following transrectal prostate biopsy. This study aims to determine the correlation between acute phase reactants, evaluated for testing purposes, and the increase in prostate-specific antigen (PSA) levels in acute prostatitis cases that require hospitalization in urology clinics. The goal is to develop a criteria for approaching acute prostatitis.

METHODOLOGY: A retrospective analysis was conducted on data from 162 patients who were admitted to the Urology Clinic of Kartal Dr. Lütfi Kırdar City Hospital due to acute prostatitis following transrectal biopsy between 2010 and 2024. The study included 28 patients for whom pre-biopsy, acute inflammation phase, and post-biopsy PSA values were available. To mitigate bias related to prostate volume, PSA density was compared to assess the PSA value per unit of tissue. Correlations between C-Reactive Protein (CRP) values, which were used as infection parameters at the time of admission, and PSA density calculated before and after the biopsy were analyzed. The average age of the 28 patients in the dataset was 60,7 years; the mean PSA value (pre-prostatitis) was 8,3; the standard deviation of PSA before prostatitis was 15,15; the standard deviation of PSA after prostatitis was 25,38; the mean PSA value post-infection was 11,78; the average prostate volume was 57,57; the average CRP value was 148,6; and the average length of hospital stay required for treatment was 7,03 days. Spearman's correlation analysis was performed to examine the relationship between C-Reactive Protein and PSA density ratios. Statistical analyses were conducted using SPSS version 24, and normality of the data was assessed.

RESULTS: In acute prostatitis cases following transrectal biopsy, a correlation analysis was performed between the increase in PSA levels and CRP, an infection parameter. A graph was drawn to illustrate this relationship, and no significant correlation was observed.

Keywords: Acute Prostatitis, CRP, PSA, Prostate Density

Prostat Dansite Oranları ve CRP Korelasyon Grafiği

Prostate Density Ratios and CRP Correlation Graph

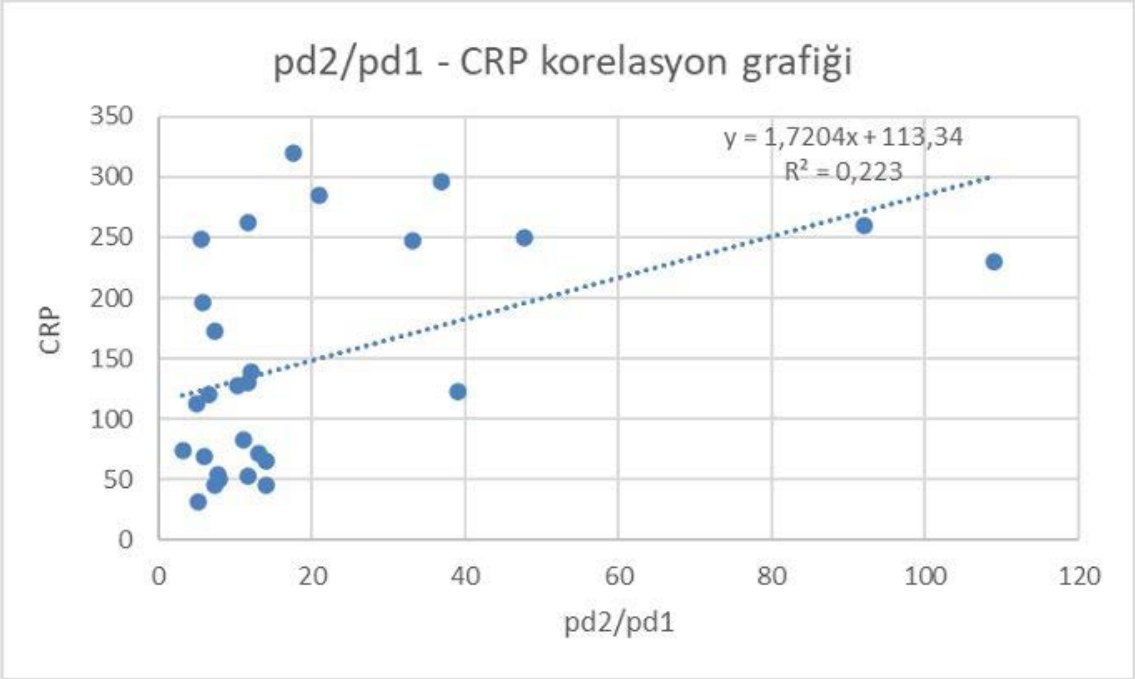

PP-016

Dev Epididim Kistlerinin Cerrahisinde Klinik Deneyimlerimiz

Arda Tongal, Adem Tunçekin, Yasin Aktaş, Erkan Arslan
Uşak Üniversitesi, Üroloji Anabilim Dalı, Uşak

AMAÇ: Epididim kistleri genellikle orta yaşlı erkekleri etkileyen ve sık görülen benign intraskrotal yapılardır. Genellikle küçük olmakla birlikte oldukça büyük olabilmektedir. 1cm altındaki epididim kistleri sıklıkla konservatif olarak takip edilirken kist boyutu arttıkça kozmetik veya ağrı nedeniyle cerrahi tedavi ihtiyacı da artmaktadır. Biz bu çalışmada dev epididim kistleri hakkında klinik deneyimlerimizi paylaşmayı amaçladık.

GEREÇ-YÖNTEM: Kliniğimizde 2021-2024 yılları arasında epididim kisti cerrahisi yapılan hastalar retrospektif olarak değerlendirildi. Çalışmaya dahil edilen 36 hastanın yaş, ek hastalık, preoperative cerrahi geçmişi, ultrasonografide kist boyutu ve ek bulgular, dren gereksinimi, operasyon süresi ve yatış süresi gibi verileri kaydedildi.

BULGULAR: Hastaların ortalama yaşı 62,08±11,47 idi. Hastaların 4'ünün geçirilmiş skrotal ve inguinal cerrahi öyküsü, 10'unun ise benign prostat hiperplazisi öyküsü vardı. Epididim kistlerinin 7'si sağ, 18'i sol ve 11'i bilateraldi. Epididim kistlerinin büyüklükleri ortalama 47,75±37,26mm iken sağ tarafta ortalama 45,47±30,51mm sol tarafta ortalama 49,18±33,81mm idi. Literatürde dev epididim kistleri 10 cm üstü lezyonlar olarak tanımlanmış olup nadiren görülmektedir. Kliniğimizde ise 5 hastada gözlendi ve 2 hasta ise bilateral dev epididim kisti gözlendi (Resim 1). Epididim kisti eksizyonu yapılan hastaların 13'ü izole epididim kisti iken 23'ünün beraberinde hidroseli mevcuttu. Epididim kistlerinin 5'ine spermatik kord kisti eşlik ediyordu. Cerrahilerin 29'unda dren kullanılmıştı. Eksizyonu yapılan epididim kistlerinin patolojilerinde 1'i adenomatoid tümör, 1'i paratestiküler kist, 1'i multikistik düz kas hiperplazisi, 3'ü epididimal inklüzyon kisti, 10'unun spermatosel ve 19'unun basit epididim kisti olduğu tespit edildi. Epididim kistlerinin tedavisinde aspirasyon, skleroterapi ve cerrahi yapılmaktadır. Epididim kisti cerrahi tedavisinde nükslerin önlenmesi açısından kistlerin tamamen eksizyonunun büyük önem taşımaktadır. Kist boyutunun patolojiyi öngörmede bir parametre olmadığını ve boyut arttıkça fizik muayenede hidrosel ile ayrımının zorlaşabildiğini, fizik muayenede epididim kisti ve spermatosel ayrımının zor olabildiğini ve epididim kistlerinin sol tarafta daha sıklıkla görüldüğünü deneyimledik.

SONUÇ: Epididim kistlerinde boyut arttıkça hastalarda rahatsızlık hissi oluşturabilmektedir. 10cm üstü dev kistlerin tedavisinde genelde cerrahi eksizyon olarak yapılmaktadır. Cerrahi yapılırken hidrosel ve spermatosel gibi yapılarla karışabileceği göz önünde bulundurulmalıdır.

Anahtar Kelimeler: epididim kisti, benign skrotal kitleler, ekstratestiküler yapılar

Our Clinical Experiences in the Surgery of Giant Epididymal Cysts

Arda Tongal, Adem Tunçekin, Yasin Aktaş, Erkan Arslan
Department of Urology, Usak University, Usak, Turkey

PURPOSE: Epididymal cysts are common benign intrascrotal lesions that typically affect middle-aged men. Although they are usually small, they can become quite large. Epididymal cysts smaller than 1 cm are often managed conservatively; however, as the cyst size increases, the need for surgical treatment also rises due to cosmetic concerns or pain. In this study, we aim to share our clinical experiences regarding giant epididymal cysts.

MATERIALS-METHODS: Patients who underwent surgery for epididymal cysts at our clinic between 2021 and 2024 were retrospectively evaluated. Data recorded for the 36 patients included in the study comprised age, comorbidities, preoperative surgical history, cyst size and additional findings on ultrasonography, need for drain usage, duration of surgery, and length of hospital stay.

RESULTS: The mean age of the patients was 62.08±11.47 years. Four patients had a history of prior scrotal or inguinal surgery, and ten had a history of benign prostatic hyperplasia. Seven of the epididymal cysts were on the right side, 18 on the left, and 11 were bilateral. The average size of the epididymal cysts was 47.75±37.26 mm, with an average of 45.47±30.51 mm on the right side and 49.18±33.81 mm on the left side. In the literature, giant epididymal cysts are defined as lesions larger than 10 cm and are rarely observed. In our clinic, giant epididymal cysts were observed in five patients, and two patients had bilateral giant epididymal cysts (Image 1). Of the patients who underwent epididymal cyst excision, 13 had isolated epididymal cysts, while 23 had concurrent hydroceles. In 5 cases, the epididymal cysts were accompanied by a spermatic cord cyst. A drain was used in 29 of the surgeries. In the pathology of the excised epididymal cysts, one was identified as an adenomatoid tumor, one as a paratesticular cyst, one as multicystic smooth muscle hyperplasia, three as epididymal inclusion cysts, ten as spermatocele, and nineteen as simple epididymal cysts. In the treatment of epididymal cysts, aspiration, sclerotherapy, and surgery are used. Complete excision of the cysts is crucial in surgical treatment to prevent recurrence. We found that cyst size is not a predictive parameter for pathology and that as the size increases, it becomes more challenging to differentiate the cyst from a hydrocele on physical examination. Differentiating between an epididymal cyst and a spermatocele can also be difficult. Additionally, we observed that epididymal cysts are more commonly seen on the left side.

CONCLUSION: As the size of epididymal cysts increases, they can cause discomfort in patients. For cysts larger than 10 cm, surgical excision is generally recommended. During surgery, it is important to consider that these cysts may be confused with lesions such as hydrocele and spermatocele.

Keywords: epididymal cyst, bengin scrotal masses, extratesticular structures

Resim1; epididim kisti eksizyonu yapılan hastların perioperatif görüntüleri
Image 1; perioperative images of patients who underwent epididymal cyst excision

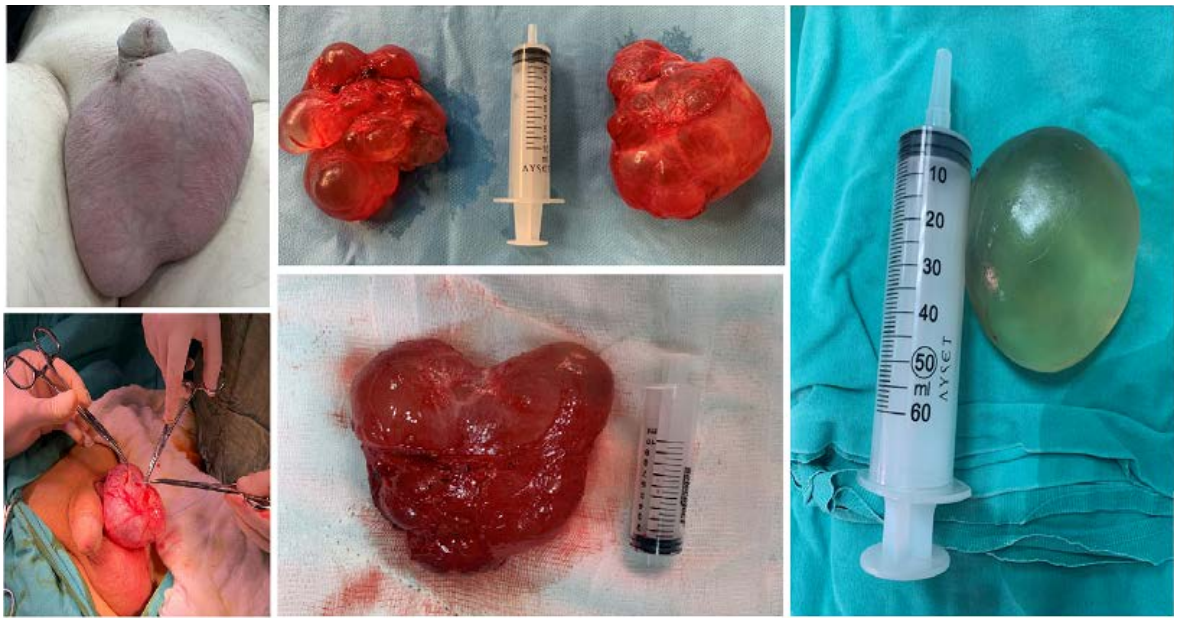

PP-017

Kanama Ve Kaşıntı İle Seyreden Nadir Görülen Skrotal Kavernözal Hemanjiom Olgu Sunumu

Engin Kölükçü[1], Kenan Yalçın[1], Fatih Fırat[1], Şerifali Yağan Balcı[1], Volkan Aktaş[2]
[1]Tokat Gaziosmanpaşa Üniversitesi, Üroloji Anabilim Dalı, Tokat
[2]Tokat Devlet Hastanesi, Üroloji Bölümü, Tokat

GİRİŞ: Kavernöz hemanjiyom, nadir skrotal lokalizasyonla (%2) seyreden benign bir yumuşak doku tümörüdür. Klinik belirtiler spesifik değildir. Bununla birlikte, bildirilen skrotal hemanjiyomların çoğu, klinik olarak malign tümörlerle karşılaştırılabilir ve genellikle çocuklukta ebeveynler tarafından fark edilen veya yaşamın ilerleyen dönemlerinde hastalar tarafından tespit edilen ağrısız, yavaş büyüyen bir kitle olarak ortaya çıkar

VAKA SUNUMU: 45 yaşında erkek hasta sağ skrotumundan başlayan kasık bölgesine uzanım gösteren kanamalı ve kaşıntılı kitle nedeniyle polikliniğimize başvurdu. Yapılan fizik muayenesinde sağ skrotumun orta kesiminden başlayıp kasık bölgesine ve penis kökünü uzanan yaklaşık 10x4cm boyutunda damarlanması yoğun olan, nodüler kitle palpe edildi. Bilateral testisler mobil idi. Hastanın rutin kanları ve koagülasyon profili normal idi. Hastanın tümör markırları negatif idi. Lezyon cerrahi olarak çıkarıldı ve primer olarak kapatıldı. Patoloji raporu kavernöz hemanjiyom tanısını doğruladı (Şekil 1).

TARTIŞMA: Skrotumda; varikosel, hemanjiom, lenfanjiom, arteriovenöz malformasyonlar gibi çeşitli vasküler lezyonlar görülebilir. Skrotal hemanjiom sık karşılaşılan klinik bir durum değildir. Fakat skrotal bölgede kanama ve kaşıntı ile gelen hastalarda ön tanıda göz önünde tutulmasının önemli olduğunu düşünmekteyiz.

Anahtar Kelimeler: Skrotal kitle, skrotal kavernöz hemanjiom, vasküler lezyon, kaşıntı, kanama

33. Ulusal Üroloji Kongresi
29 Ekim-01 Kasım 2024 Susesi Luxury Resort, Antalya

A Rare Case Of Scrotal Cavernous Hemangioma Presenting With Bleeding And Itching

Engin Kölükçü[1], Kenan Yalçın[1], Fatih Fırat[1], Şerifali Yağan Balcı[1], Volkan Aktaş[2]
[1]Department of Urology, Tokat Gaziosmanpasa University, Tokat, Turkey
[2]Department of Urology, Tokat State Hospital, Tokat, Turkey

INTRODUCTION: Cavernous hemangioma is a rare benign soft tissue tumor that occurs with scrotal localization in about 2% of cases. The clinical symptoms are not specific. However, most reported scrotal hemangiomas present clinically as painless, slow-growing masses that are often compared to malignant tumors, usually noticed by parents during childhood or by patients later in life.

CASE REPORT: A 45-year-old male patient presented to our clinic with a bleeding and itchy mass extending from the right scrotum to the groin area. Physical examination revealed a nodular mass, approximately 10x4 cm in size, with intense vascularization, starting from the middle of the right scrotum and extending to the groin area and the base of the penis. Both testes were mobile. The patient's routine blood tests and coagulation profile were within normal limits, and tumor markers were negative. The lesion was surgically excised and primarily closed. The pathology report confirmed the diagnosis of cavernous hemangioma (Figure 1).

DISCUSSION: Various vascular lesions, such as varicocele, hemangioma, lymphangioma, and arteriovenous malformations, can occur in the scrotum. However, scrotal hemangioma is not a commonly encountered clinical condition. However, we think that it is important to keep it in mind in the preliminary diagnosis in patients presenting with bleeding and itching in the scrotal region.

Keywords: Scrotal mass, scrotal cavernous hemangioma, vascular lesion, itching, bleeding

Resim-1 / *Figure-1*

PP-018

Üretra Taşına Sekonder Üretrokutanöz Fistül: Olgu Sunumu

Arda Tongal, Ali Nihat Gökcan, Adem Tunçekin, Yasin Aktaş, Erkan Arslan
Uşak Üniversitesi, Üroloji Anabilim Dalı, Uşak

AMAÇ : Üretra taşları nadir görülür ve tüm üriner sistem taşlarının %1-2'sini oluşturur. Üretra taşları ve üretral fistül birlikteliği oldukça seyrek olup olgu düzeyinde bildirilmiştir. Biz bu çalışmada paraplejik erkek hastamızda görülen üretra taşı ve üretral fistül birlikteliğini sunmayı amaçladık.

VAKA SUNUMU: Olgumuz 31 yaş olup 2 aydır devam eden makroskopik hematüri, perineal bölgede kötü kokulu akıntı ve foley sondanın değişim sırasında sol testis kenarından çıkması nedeniyle kliniğimize başvurdu. Anamnezinde 10 yıl önce araç içi trafik kazası nedeniyle vertabra kırığı cerrahisi geçirmiş olduğu ve buna sekonder paraplejik olduğu öğrenildi. Fizik muayenede foley kateterli olduğu, frenulumda kronik sondaya bağlı ülserasyon, penoskrotal alanda bası yaraları, sol hemiskrotum lateralinde üretrokutanöz fistül oluşumu ve palpasyonla sertlik ve perine bölgesinde açık ülser alanlar görüldü (Resim 1A-1B). Laboratuar incelemede tam idrar analizinde WBC; 138,15, RBC; 15,6, CRP; 102.6 ve idrar kültüründe Psudomonas Aeruginosa üremesi olduğu gözlendi. Yapılan abdominal ultrasonografide mesanede olduğu düşünülen 6 mm hiperekoik taş ile uyumlu görünüm olarak raporlanması üzerinde bilgisayarlı tomografi istendi. Bilgisayarlı tomografide üretrada bulber bölgede sondanın yanında 22x10 mm boyutunda bir adet taş görüldü (Resim 1C). Hastaya üretrosistoskopi planlandı. Kültür antibiyograma uygun antibiyoterapi sonrası sistoskopik incelemede bulber üretrada 2 cm lik taş ve sol tarafta fistül traktı gözlendi (Resim 1D). Taş mesaneye itilerek lazer ile kırıldı ve sistoskop yardımıyla ekstrakte edildi. Postoperatif 1. gün komplikasyon gözlenmeyen hastamız fistül traktının onarımı planlanarak foley sondalı olarak eksterne edildi.

SONUÇ: Üretra taşı nedenli üretral fistüller nadir görülen ürolojik olgulardır. Parapleji gibi nörojen mesane varlığı, dekübit ülser, kötü hijyen, düzenli sonda değişimi olmaması; alt üriner sistem taşları ve üretra fistülü oluşumunda risk faktörü olarak karşımıza çıkmaktadır. Üretra fistüllerinde yara debridmanı ve fistül traktının eksizyonu ile onarımı temel tedaviyi oluşturmaktadır. Tedavi zor olabileceğinden risk faktörü olan hastalarda evde bakım hizmetlerinin ve klinisyenlerin farkındalığı önem arz etmektedir.

Anahtar Kelimeler: dekübit ülser, nörojen mesane, üretra taşları, üretral fistül

33. Ulusal Üroloji Kongresi
29 Ekim-01 Kasım 2024 Susesi Luxury Resort, Antalya

Urethrocutaneous Fistula Secondary to Urethral Stone: A Case Report

Arda Tongal, Ali Nihat Gökcan, Adem Tunçekin, Yasin Aktaş, Erkan Arslan
Department of Urology, Usak University, Usak, Turkey

PURPOSE: Urethral stones are rare, accounting for 1-2% of all urinary system stones. The coexistence of urethral stones and urethral fistula is extremely uncommon and has been reported only at the case level. In this study, we aim to present the case of a paraplegic male patient with both a urethral stone and a urethral fistula.

CASE REPORT: Our patient is a 31-year-old male who presented to our clinic with macroscopic hematuria persisting for 2 months, bad smelling discharge in the perineal region, and extrusion of the foley catheter from the left side of the testicle during catheter replacement. It was noted in the patient's medical history that he had undergone surgery for a vertebral fracture 10 years ago due to a in-vehicle traffic accident, resulting in paraplegia secondary to the injury. Physical examination revealed the presence of a Foley catheter, chronic catheter-related ulceration at the frenulum, pressure sores in the penoscrotal area, the formation of a urethrocutaneous fistula on the lateral aspect of the left hemiscrotum, palpable induration, and open ulcerated areas in the perineal region (Figure 1A-1B). Laboratory analysis revealed a urine analysis with WBC:138.15, RBC:15.6, CRP: 102.6, and urine culture showed the presence of Pseudomonas aeruginosa. Abdominal ultrasound showed a 6 mm hyperechoic structure suggestive of a stone in the bladder, according to this a computed tomography (CT) scan performed. The CT scan revealed a stone measuring 22 x 10 mm located in the bulbar region of the urethra adjacent to the catheter (Figure 1C). Urethrocystoscopy was planned for the patient. Following antibiotic therapy based on culture antibiogram results, the cystoscopic examination revealed a 2 cm stone in the bulbar urethra and a fistulous tract on the left side (Figure 1D). The stone was pushed into the bladder, fragmented using laser, and then extracted with the aid of cystoscopy. On the first postoperative day, the patient showed no complications, and repair of the fistulous tract was planned. The patient was discharged with a foley catheter in place.

CONCLUSIONS: Urethral fistulas secondary to urethral stones are rare urological entities. Risk factors for the development of lower urinary tract stones and urethral fistulas include neurogenic bladder conditions such as paraplegia, decubitus ulcers, poor hygiene, and lack of regular catheter changes. The primary treatment for urethral fistulas involves wound debridement and excision of the fistulous tract. Given the potential difficulty of treatment, awareness among home care providers and clinicians is crucial for patients with these risk factors.

Keywords: decubitus ulcers, neurogenic bladder, urethral stones, urethral fistules

Resim 1 / *Figure 1*

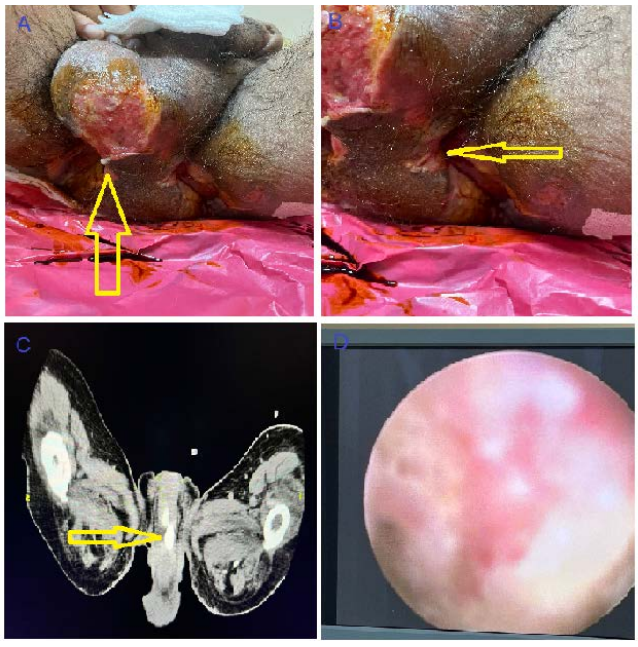

A;penoskrotal ülsere alanlar. B; üretrokutanöz fistül görüntüsü. C;üretra taşı BT görüntüsü. D;üretra taşı endoskopik görüntüsü.
A; penoscrotal ulcerated areas. B; urethrocutaneous fistula view. C; CT scan of urethral stone. D; endoscopic view of urethral stone.

PP-019

Asa Siniflamasinin Supin Perkutan Nefrolitotomi Üzerine Etkileri

Enes Dumanli, Cem Yucel, Mehmet Yoldas, Mahmut Can Karabacak, Erkan Aravacık, Eyyup Tekin, Muhammet Yıldırım, Hakan Ucok, Yusuf Arıkan, Mehmet Zeynel Keskin
İzmir Sağlık Bilimleri Üniversitesi Tepecik Eğitim ve Araştırma Hastanesi

AMAÇ: Supin Perkütan Nefrolitotomi (PNL) yapılan hastalarda operasyon öncesi ASA skorunun postop komplikasyon ve başarı oranlarına etkisi.

MATERYAL-METOD: 2019 yılı Mart ve 2022 Temmuz yılları arasında üroloji kliniğimizde yapılan 18 yaş üstü sPNCL hastaları retrospektif tarandı. ASA 4 hastalarda perop URS ihtiyacı ve GFR<15 hastalar görülmüş olup çalışmaya dahil edilmedi. Böbrek anomalisi olan, 18 yaş altı,bilateral böbrek taşı olan, son dönem böbrek yetmezliği, ek işlem yapılan ve ASA 4 hastaların dışlanması ile toplam 87 hasta çalışmaya dahil edildi.Hastalar modifiye Clavian Dindo Skorlaması'na göre değerlendirilip gruplandırıldı.

BULGULAR: Operasyon öncesi kontrolleri düzenli yapılan ve kliniğimizde ameliyatı gerçekleştirilen 87 hastada ASA 1 ve ASA 2 hastaların %37,5'inin VAS skoru 5 üzerinde ASA 3 olan hastaların ise %49,18'inin VAS skoru 5'in üzerindedir.Ancak istatiksel anlamlı değildir. Postop ateş ve antibiyotik ihtiyacı ASA1 grubunda görülmemiş olup ASA2 grubunda 3(%4,91) ve ASA3 grubunda 1(%10) kişide görülmüş olup istitatiksel olarak(p=0,016) anlamlıdır. ASA grupları arttıkça postop ateş oranın arttığını göstermektedir.ASA 1 grubunda 13(%81,25),ASA 2 grubunda 52(%85,24) ve ASA 3 grubunda 5(%50) preoperatif hidronefroz görülmektedir.ASA skoru arttıkça preoperatif hidronefroz prevalansının yüksek olması istatistiksel olarak anlamlıdır (p=0,033). Bu,ASA skoru daha yüksek olan hastaların ameliyat sonrası daha ciddi böbrek hastalıklarına sahip olma olasılığının daha yüksek olduğunu düşündürmekte.

SONUÇ: sPNCL,büyük ve kompleks böbrek taşlarının tedavisinde tüm risk gruplarında en etkin ve geçerli tedavi yöntemidir. Rezidü taş ve komplikasyon oranları,ek cerrahi girişim ihtiyacı ve ameliyat sonrası laboratuvar takiplerinde tüm risk gruplarında anlamlı bir fark yaratmamaktadır.

Anahtar Kelimeler: Supin perkütan nefrolitotomi, ASA skorlaması,Clavian Dindo Skorlaması

The Effects of ASA Classification on Supine Percutaneous Nephrolithotomy

Enes Dumanli, Cem Yucel, Mehmet Yoldas, Mahmut Can Karabacak, Erkan Aravacık, Eyyup Tekin, Muhammet Yıldırım, Hakan Ucok, Yusuf Arıkan, Mehmet Zeynel Keskin
Health Sciences University İzmir Tepecik Education and Research Hospital

OBJECTIVE: To investigate the effect of preoperative American Society of Anesthesiologists (ASA) score on postoperative complications and success rates in patients undergoing supine percutaneous nephrolithotomy (sPNCL).

MATERIALS-METHODS: A retrospective review of sPNCL patients over the age of 18 who underwent surgery at our urology clinic between March 2019 and July 2022 was conducted. Patients with ASA score of 4, intraoperative ureteroscopy requirement, or glomerular filtration rate (GFR) <15 were excluded. A total of 87 patients were included in the study after exclusion of patients with renal anomalies, bilateral kidney stones, end-stage renal disease, additional procedures, and ASA score of 4. Patients were evaluated and grouped according to the modified Clavien Dindo grading system.

RESULTS: Of the 87 patients who underwent surgery in our clinic with regular preoperative checks, 37.5% of ASA 1 and ASA 2 patients had a VAS score of 5 or higher, while 49.18% of ASA 3 patients had a VAS score of 5 or higher. However, this difference was not statistically significant. Postoperative fever and antibiotic requirement were not observed in the ASA 1 group, while they were observed in 3 (4.91%) and 1 (10%) patients in the ASA 2 and ASA 3 groups, respectively. This difference was statistically significant (p=0.016), suggesting that the risk of postoperative fever increases with increasing ASA groups. Preoperative hydronephrosis was observed in 13 (81.25%), 52 (85.24%), and 5 (50%) patients in the ASA 1, ASA 2, and ASA 3 groups, respectively. The higher prevalence of preoperative hydronephrosis with increasing ASA score was statistically significant (p=0.033). This suggests that patients with higher ASA scores are more likely to have more severe kidney disease after surgery.

CONCLUSION: sPNCL is the most effective and valid treatment method for the treatment of large and complex kidney stones in all risk groups. The rates of residual stones and complications, the need for additional surgical procedures, and postoperative laboratory follow-up did not show a significant difference in all risk groups.

Keywords: Supine percutaneous nephrolithotomy, ASA score,Clavien-Dindo classification

Tablo 2

Tablo 1: Hastaların demografik verileri ve klinik bulguları.

	ASA1(n=16) (%18,4)	ASA2(n=61) (%70,1)	ASA 3 (n=10) (%11,5)	P değeri
Yaş	75±10,4	74±11,4	63±9,6	0,250
VKI	28,4±3,7	28,7±4,1	31,0±7,9	0,583
Cinsiyet, n (%)				
Kadın	4(%25)	15(%24,59)	4(%40)	0,586
Erkek	12(%75)	46(%75,41)	6(%60)	
Charlson Komorbidite Indeksi medyan(min-maks)	0(0-1)	0(0-0)	0(0-2)	0,588
Multipl Taş, n (%)	6(37,5)	32(%52,45)	6(%60)	0,464
Taş Sayısı, medyan (min-maks.)	1(1-3)	2(1-5)	2(1-5)	0,262
Taraf				
Sağ	12(%75)	30	4(%40)	0,306
Sol	4(%25)	29	6(%60)	
Taş Lokalizasyonu, n (%)				
Renal Pelvis	10(62,5)	32(%49,18)	3(%30)	
Renal Pelvis+Kaliks	5(%31,25)	23(%37,70)	6(%60)	0,581
Böbrek+Üreter	1(%6,25)	6(%9,83)	1(%10)	
Taş opasitesi				
Opak	15(%93,75)	53(%86,88)	8(%80)	0,579
Non-Opak	1(%6,25)	8(%13,11)	2(%20)	
HU	1128,7±192,7	1074,9±330,5	898,0±319,9	0,299
Preoperatif Hidronefroz, n (%)	13(%81,25)	52(%85,24)	5(%50)	**0,033**
ESWL öyküsü olan, n (%)	2(%12,5)	21(%34,42)	2(%20)	0,183
Operasyon öyküsü olan, n (%) (URS, RIRC, PNL)	1(%6,25)	20(%32,78)	4(%40)	0,086
Access giriş yeri, n (%)				
Alt kaliks	14(%87,5)	53(%86,88)	7(%70)	0,364
Orta kaliks	2(%12,5)	8(%13,11)	3(%30)	
Preoperatif hemoglobin	14,4±1,4	14,3±1,5	13,0±1,8	0,083
Postoperatif 1. saat hemoglobin	13,4±1,5	13,5±1,7	12,3±1,7	0,143
Postoperatif 24. saat hemoglobin	12,8±1,4	12,5±1,8	11,8±1,8	0,336
Hemoglobin düşüşü	1,4±0,6	1,8±1,0	1,2±0,8	0,098
Preoperatif kreatinin, medyan (min-maks.)	0,90-0,6-1,5	0,88-0,5-1,4	1,10-0,7-2,8	0,061
Postoperatif 1. saat kreatinin, medyan (min-maks.)	0,93(0,8-1,3)	0,92(0,5-1,5)	1,05(0,7-2,7)	0,158
Postoperatif 24. saat kreatinin, medyan (min-maks.)	0,90(0,6-1,4)	1,0(0,7-2,0)	1,0(0,9-2,6)	0,158
Preoperatif GFR	98,27±12,18	94,33±16,87	76,60±21,40	**0,019**
Postoperatif GFR	95,22±15,41	92,28±18,02	76,40±20,26	0,053
Operasyon süresi, dk	71,19±14,32	74,28±16,46	79,60±16,84	0,559
Postoperatif ağrı, n (%)				
Hafif	9(%56,25)	29(%47,54)	6(%60)	
Orta	3(%18,75)	27(%44,26)	4(%40)	0,129
Şiddetli	4(%25)	5(%8,19)	0	
VAS Skoru >5, n (%)	6(%37,5)	30(%49,18)	4(%40)	**0,049**
Kan transfüzyonu, n (%)	0	0	1(%10)	0,484
Komplikasyon, n (%)				
Minor (C1-2)	1(%6,25)	1(%1,63)	0	0,647
Major (C3-5)	0	3(%4,91)	1(%10)	
Yatış süresi, gün ortalama±SS	1(1-3)	1(1-4)	1(1-3)	0,261
İkincil girişim gerekenler, n (%)	0	5(%8,19)	0	0,323
Rezidü taş kalan,n(%)	0	7(%11,47)	2(%20)	0,230
Postop Ateş ve Antibiyotik İhtiyacı	0	3(%4,91)	1(%10)	**0.016**

Hastaların demografik verileri ve klinik bulguları.

Figür 1

Figure 1: Hastaların ASA Skorlarına göre dağılımı

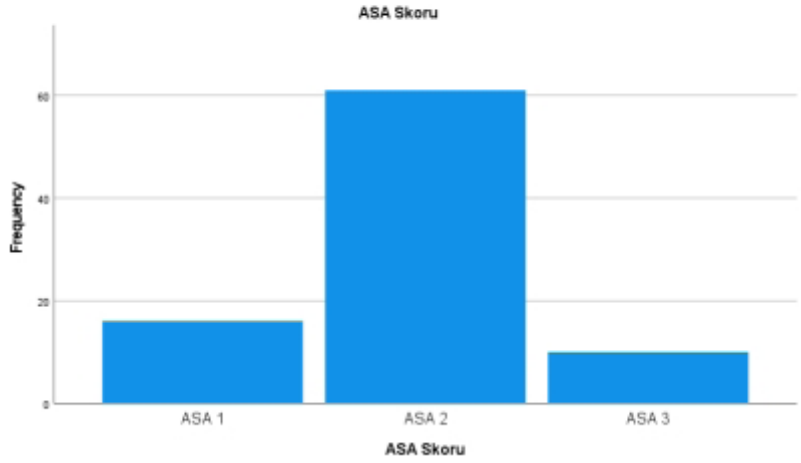

Hastaların ASA Skorlarına göre dağılımı

Tablo 2

Tablo 2: Kruskal Wallis testi sonuçları

	KOMPLİKASYON (CLAVİEN 1-2-3A-3B-4)	Taş Sayısı	Yatış Süresi(gün)	Preop Kreatinin	Postop 1.saat kreatinin	Postop 24.saat kreatinin	AĞRI 10 ÜZERİNDEN (VAS skoru)
	1,061	2,682	2,683	5,593	3,684	4,626	,235
P değeri	,588	,262	,261	,061	,158	,099	,889

Kruskal Wallis testi sonuçları

Tablo 3

ASA1 ve ASA2 Hastaların ASA3 Hastalara göre Değişkenler Açısında Korelasyon İlişkisi

	Spearman'ın korelasyon katsayısı	P değeri
CCL	0,428	<0,001
Taş Boyutu(mm)	0,275	0,010
Preop hemoglobulin	-0,240	0,025
Postop 1.saat hemoglobulin	-0,212	0,049
Postop GFR	-0,259	0,015

ASA1 ve ASA2 Hastaların ASA3 Hastalara göre Değişkenler Açısında Korelasyon İlişkisi

PP-020

Radyoterapi Sonrası Gelişen Vezikokutanöz Fistül:Nadir Bir Olgu Sunumu ve Yönetimi

Fırat Taşkın, Enis Mert Yorulmaz, osman köse, Serkan Özcan, SACIT NURI GORGEL, Yigit AKIN
İzmir Katip Çelebi Üniversitesi,Atatürk Eğitim ve Araştırma Hastanesi,Üroloji Kliniği, İzmir

Vezikokutanöz fistüller (VCF), konjenital veya edinsel olabilen nadir oluşumlardır ve pelvise uygulanan radikal radyoterapinin nadir bir komplikasyonudur. Çoğunlukla cerrahi, travma, kemoterapi veya radyoterapiye bağlıdır. Fistülün kendiliğinden kapanmasını sağlamak için intravezikal basıncın hafifletilmesi önemlidir. Operasyon gerektiğinde, tüm granülasyon dokusunun eksizyonu ve ölü boşluğun ortadan kaldırılmasına izin vermek için mesane, deri altı doku ve derinin mobilizasyonu gerekir. Tekrarlama oranının %16 civarında olduğu tahmin edilmektedir.

Anahtar Kelimeler: Vezikokutanöz fistül,intravezikal basınç,tekrarlama oranı

Vesicocutaneous Fistula Developing After Radiotherapy: Report of a Rare Case and Management

Fırat Taşkın, Enis Mert Yorulmaz, osman köse, Serkan Özcan, SACIT NURI GORGEL, Yigit AKIN
İzmir Katip Çelebi University, Atatürk Training and Research Hospital,Clinic of Urology,İzmir

Vesicocutaneous fistulas (VCF) are rare formations that can be congenital or acquired and are a rare complication of radical radiotherapy applied to the pelvis. It is often due to surgery, trauma, chemotherapy or radiotherapy. It is important to relieve intravesical pressure to allow spontaneous closure of the fistula. When surgery is required, mobilization of the bladder, subcutaneous tissue, and skin is required to allow excision of all granulation tissue and elimination of dead space. The recurrence rate is estimated to be around 16%.

Keywords: Vesicocutaneous fistula, intravesical pressure, recurrence rate

fistül fotoğrafı / *fistula picture*

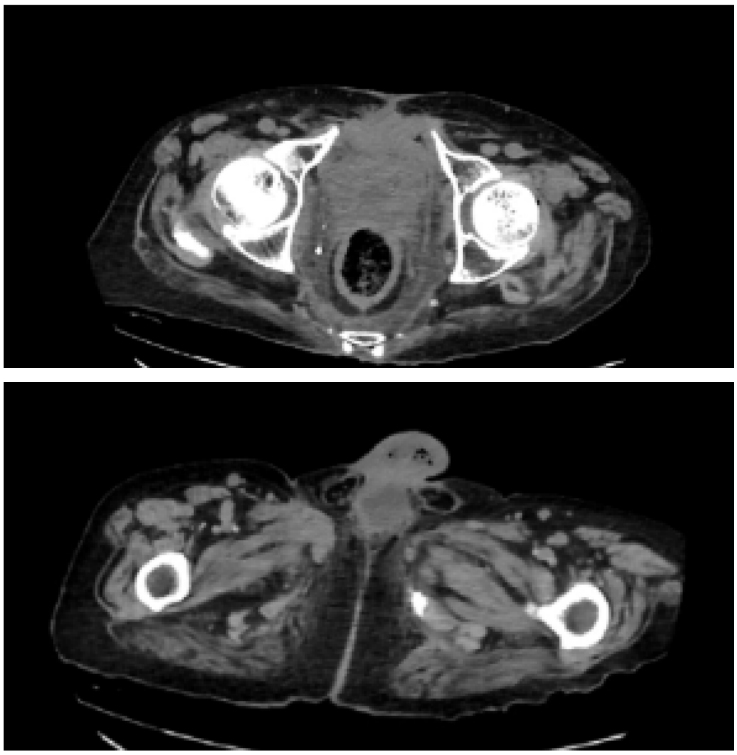

PP-021

Yeni Rigicon Infla10® Şişirilebilir Penis Protezi İçin Tek Cerrah İlk Güvenlik ve Hasta Memnuniyeti Çalışması

Naci Burak Çınar[1], Ali Saribacak[2], Britney L Atwater[3], Martin S Gross[3], Steven K Wilson[4], Mustafa Melih Çulha[1]
[1]Kocaeli Üniversitesi Üroloji Anabilim Dalı, Kocaeli, Türkiye
[2]Konak Hastanesi, Üroloji Kliniği, Kocaeli, Türkiye
[3]Dartmouth-Hitchcock Tıp Merkezi, Üroloji Bölümü, Lübnan NH, ABD
[4]Üroloji Enstitüsü, La Quinta CA, ABD

GİRİŞ: Amerika Birleşik Devletleri'nde (ABD) tarihsel olarak iki şişirilebilir penis protezi (IPP) üreticisi bulunmaktadır. Rigicon, başka bir ABD üreticisi olarak 2019'dan bu yana ABD dışındaki ülkeler için Infla10® IPP'yi üretmektedir. Infla10®'un ABD'de onaylanması için Gıda ve İlaç Dairesi (FDA) çalışmaları şu anda devam etmektedir.

AMAÇ: Bu çalışma, yeni piyasaya sürülen Rigicon Infla10 şişirilebilir penis protezinin (IPP) ilk etkinlik ve güvenlik çalışmasını rapor etmeyi amaçlamaktadır.

YÖNTEMLER: Mart 2019 ile Ekim 2023 arasında Rigicon Infla10® IPP uygulanan tek bir cerrahın ilk 58 hastasını rapor ediyoruz. Bu hastaların 41'i (%70) Infla10 X (çap genişlemesi) silindiri, 17'si (%30) ise Infla10 AX (uzunluk ve çap genişlemesi) modeli implante edildi. Takip süresi 4 ila 42 ay arasında değişmekte olup ortanca süre 19 ay olmuştur.

BULGULAR: 5 hastada (%8,6) yeniden ameliyat gerekmistir. Advers olaylar içerisinde 1 hastada (%1,7) operasyon sonrası 45. günde üretral erozyon, 1 hastada (%1,7) ameliyattan 55 gün sonra implantın çıkarılmasını gerektiren enfeksiyon ve 3 hastada (%5) pompa bağlantısındaki tüp kırılması nedeniyle mekanik arıza yer aldı. Tüp kırılması üretici tarafından giderilmiş olup, serideki son 20 hastada mekanik sorun yaşanmamıştır. Kaplan-Meier analizi, cihazın 12 ve 24 aylık kümülatif sağkalım oranlarının sırasıyla %96,6 ve %93,8 olduğunu göstermiştir. Hasta tarafından bildirilen sonuçlar, 53 hastanın (%91,4) prosedürden memnun olduğunu ve benzer durumdaki diğer kişilere bu işlemi tavsiye edeceklerini göstermiştir. Memnuniyetteki azalma, 3 hastada (%5,1) algılanan penis kısalması ve 2 hastada (%3,4) pompa kullanımını öğrenmede yaşanan zorluklardan kaynaklanmıştır.

SONUÇ: Rigicon Infla10®'un ilk güvenlik ve etkinlik çalışmasında, bu tek cerrah serisi, erken dönemde yüksek hasta memnuniyeti ve uygun güvenlik oranlarını göstermektedir. Piyasada oldukça yeni olmasına rağmen, Infla10® IPP, yıllardır mevcut olan rekabetçi 3 parçalı cihazlarla karşılaştırılabilir düzeyde etkinlik ve güvenlik sunmaktadır.

Anahtar Kelimeler: Şişirilebilir penis protezi, Rigicon Infla10®, Erektil disfonksiyon, Güvenlik, Etkinlik

First Single Surgeon Safety and Patient Satisfaction Study for the New Rigicon Infla10® Inflatable Penile Prosthesis

Naci Burak Çınar[1], Ali Saribacak[2], Britney L Atwater[3], Martin S Gross[3], Steven K Wilson[4], Mustafa Melih Çulha[1]
[1]Department of Urology, Kocaeli University, Kocaeli, Turkey
[2]Department of Urology, Konak Hospital, Kocaeli, Turkey
[3]Section of Urology, Dartmouth-Hitchcock Medical Center, Lebanon NH, USA
[4]Institute for Urologic Excellence, La Quinta CA, USA

INTRODUCTION: There have historically been two inflatable penile prostheses (IPP) manufactures in the United States (US). Rigicon, another US manufacturer has since 2019 produced the Infl10® IPP for countries outside the US. Federal Drug Administration (FDA) studies for approval of Infla10® in the US are presently underway.

OBJECTIVE: This study aims to report the very first efficacy and safety study of the newly available Rigicon Infla10 inflatable penile prosthesis (IPP).

METHODS: We report a single surgeon's first 58 patients who underwent Rigicon Infla10® IPP between March 2019 and October 2023. Of these, 41 patients (70%) received the Infla10 X (girth expansion) cylinder, and 17 patients (30%) received the Infla10 AX (length and girth expansion) model. Follow-up ranged from 4 to 42 months (median 19 months).

RESULTS: Reoperation was required in 5 patients (8.6%). Adverse events were urethral erosion in one patient (1.7%) at day 45 post-operatively, infection requiring explant in one patient (1.7%) at day 55 post-surgery, and mechanical malfunction due to tubing breakage at pump junction in 3 (5%) patients. The tubing breakage was addressed by the manufacturer and the last 20 patients in the series have been mechanically sound. Kaplan-Meier analysis showed the rates of cumulative survival of the device at 12 and 24 months were 96.6% and 93.8%, respectively. Patient-reported outcomes showed that 53 patients (91.4%) were satisfied and would recommend the procedure to others with similar conditions. Diminished satisfaction in the remainder were because of perceived penile shortening in 3 patients (5.1%), and difficulty learning pump cycling in 2 patients (3.4%).

CONCLUSIONS: In the very first safety and efficacy study for the Rigicon Infla10®, this single surgeon series demonstrates high rates of patient satisfaction with appropriate early safety from revision. While very new in the marketplace, the Infla10® IPP shows early comparable efficacy and safety from revision compared to competitive 3-piece devices previously available for decades.

Keywords: Inflatable penile prosthesis, Rigicon Infla10®, Erectile dysfunction, Safety, Efficacy

PP-022

Bilateral Pelvik Böbrekli Hastada Piyeloplasti Operasyonu

Nusrat Yusifli, Nahit Öğüt, Buğra Yıldız, Fuat Kızılay, Barış Altay
Ege Üniversitesi Hastanesi, Üroloji Ana Bilim Dalı, İzmir

GİRİŞ: Ektopik pelvik böbrek 1/3000 kişide görülen nadir bir anomali olup vakaların %10'unda bilateral olabilir. Pelvik böbrekte üreteropelvik bileşke (UP) obstrüksiyonu %37'ye kadar gözlenebilir. Bu bildiride amacımız bilateral pelvik böbrekli hastada gerceklestirilen açık sağ piyeloplasti operasyonunu sunmaktır. 48 yaş bilateral pelvik böbrek anomalisi olan ve iki defa normal doğum öyküsü bulunan kadın hasta, uzun süredir devam eden sık tekrarlayan idrar yolu enfeksiyonları ve suprapubik ağrı şikayetleri ile kliniğimize başvurdu.laboratuvarda böbrek fonksiyon testleri normaldi. Kasım 2023'te yapılan BT ürografi incelemesinde, sağ UP-den distal üretere belirgin bir kontrast geçişi izlenmemiştir. Sağ pelvikaliksiyel sistemde belirgin dilatasyon saptanmış, pelvisin anteroposterior (AP) çapı 18 mm olarak ölçülmüştür, Dinamik böbrek sintigrafisinde (DTPA), sağ böbreğin konsantrasyon ve ekskresyon fonksiyonlarının azaldığı, uzadığı, pelvistik bölgede diüretiğe yanıt vermeyen staz izlendiği ve böbreğin boyutlarının küçüldüğü görülmüştür. Sağ böbreğin fonksiyonel katkısı %26, sol böbreğin ise %74 olarak hesaplanmıştır. Bu bulgular hastada sağ UP darlık düşündürmüştür. Ağrı şikayetlerinin artması, idrar yolu enfeksiyonlarının daha sık aralıklarla tekrarlaması ve sağ böbrek fonksiyonlarında azalma nedeniyle cerrahi müdahale kararı alınmıştır.

MATERYAL-METOD: Hastaya genel anestezi altında sağ Gibson kesisi ile katlar dikkatli bir şekilde geçildikten sonra sağ böbrek bulundu. sağ böbrek ve üreter, çevre dokulardan keskin ve künt diseksiyon şeklinde serbestleştirildi. Üreteropelvik bileşke kesildi. Operasyon sırasında aberran damar tespit edilmedi. Ardından üreter spatüle edilip, üreter-pelvis anastomozu 4/0 Vicryl sütürler ile dikkatlice kapatıldı. Anastomoz tam kapatılmadan önce mesaneye antegrad nitinol kilavuz tel gönderildi ve üzerinden 6 Fr Double J(DJ) stent yerleştirildi.Double J stentin pozisyonunu doğrulamak amacıyla fleksibl sistoskopi yapıldı ve DJ stentin alt ucunun mesanede olduğu teyit edildi. Anastomoz tamamlandı. Kanama kontrolünden sonra loja bir adet dren yerleştirildi. Katlar anatomiye uygun şekilde kapatıldı. Toplam ameliyat süresi 60 dakika olup, kan kaybı yaklaşık 50 mL olarak kaydedildi. Dren, ameliyat sonrası 2. günde çıkarıldı ve aynı gün hasta taburcu edildi. Üreteral stent 6 hafta sonra çıkarıldı.

SONUÇ: Cerrahi müdahalenin ardından üç aylık takipte yapılan görüntüleme başarılı bir cerrahi sonucunu işaret etmiştir. Postoperatif 4. ayda yapılan BT ürografide, sağ pelviko-kaliksiyel sistemde hidronefrozun gerilediği, AP çapının 8mm'e kadar küçüldüğü ve kontrast maddenin sağ üreter boyunca serbest geçtiği tespit edilmiştir. Postoperatif dönemde hastada herhangi bir şikayet izlenmedi.

TARTIŞMA: Bu vakada, bilateral pelvik böbrek anomalisi ile birlikte görülen üreteropelvik bileşke darlığı nedeniyle uygulanan sağ pyeloplasti operasyonu başarılı sonuçlar vermiştir. Cerrahi müdahale sonrası hidronefroz gerilemiş ve hasta belirgin semptomatik iyileşme göstermiştir. Bu tür vakalarda cerrahi tedavinin erken dönemde olumlu sonuçlar sağladığı görülmekte olup, uzun dönem takibi ve olası komplikasyonların izlenmesi büyük önem taşımaktadır.

Anahtar Kelimeler: Bilateral pelvik böbrek, hidronefroz, idrar yolu enfeksiyonu, piyeloplasti, rekonstrüktif cerrahi, üreteropelvik bileşke darlığı.

Pyeloplasty Operation in a Patient with Bilateral Pelvic Kidneys Pyeloplasty Operation in a Patient with Bilateral Pelvic Kidneys

Nusrat Yusifli, Nahit Öğüt, Buğra Yıldız, Fuat Kızılay, Barış Altay
Ege University Hospital, Department of Urology, Izmir

INTRODUCTION: Ectopic pelvic kidney is a rare anomaly occurring in 1 in 3000 individuals, with bilateral involvement observed in up to 10% of cases. Ureteropelvic junction (UPJ) obstruction can be present in up to 37% of cases with a pelvic kidney. The purpose of this report is to present an open right pyeloplasty performed on a patient with bilateral pelvic kidneys.

A 48-year-old female with bilateral pelvic kidney anomaly and a history of two normal deliveries presented to our clinic with long-standing recurrent urinary tract infections and suprapubic pain. Laboratory kidney function tests were normal. A CT urography performed in November 2023 showed no significant contrast passage from the distal ureter of the right UPJ. Marked dilation of the right pelvicalyceal system was noted, with an anteroposterior (AP) diameter of 18 mm measured. Dynamic renal scintigraphy (DTPA) revealed reduced concentration and excretion function of the right kidney, stasis in the pelvicalyceal region unresponsive to diuretics, and decreased kidney size. The functional contribution of the right kidney was calculated as 26%, and the left kidney as 74%. These findings suggested right UPJ stenosis in the patient. Due to increasing pain, more frequent recurrent urinary tract infections, and decreased function of the right kidney, a decision for surgical intervention was made.

MATERIALS-METHODS: The patient underwent general anesthesia, and after careful dissection through a right Gibson incision, the right kidney was located. The right kidney and ureter were freed from surrounding tissues with sharp and blunt dissection. The ureteropelvic junction was incised. No aberrant vessels were identified during the procedure. The ureter was spatulated, and the ureteropelvic anastomosis was meticulously closed with 4/0 Vicryl sutures. Before completing the anastomosis, a retrograde nitinol guidewire was placed into the bladder, and a 6 Fr Double J (DJ) stent was inserted. Flexible cystoscopy was performed to confirm the position of the DJ stent, and its lower end was confirmed to be in the bladder. The anastomosis was completed. After controlling for bleeding, a drain was placed in the renal fossa. The layers were closed anatomically. The total duration of the surgery was 60 minutes, with an estimated blood loss of 50 mL. The drain was removed on the second postoperative day, and the patient was discharged on the same day. The ureteral stent was removed 6 weeks later.

RESULTS: Imaging performed during the three-month follow-up after the surgical intervention indicated a successful outcome. A postoperative CT urography at 4 months showed resolution of right pelvicalyceal system hydronephrosis, with the AP diameter reduced to 8 mm and contrast material passing freely along the right ureter. No symptoms were observed in the patient during the postoperative period.

DISCUSSION: In this case, the right pyeloplasty performed due to ureteropelvic junction obstruction associated with bilateral pelvic kidney anomaly yielded successful results. Post-surgical hydronephrosis resolved, and the patient showed significant symptomatic improvement. Early surgical intervention in such cases has demonstrated positive outcomes, and long-term follow-up and monitoring for potential complications are crucial.

Keywords: Bilateral pelvic kidney, hydronephrosis, pyeloplasty, reconstructive surgery, ureteropelvic junction obstruction, urinary tract infection.

bilateral pelvik böbrekli hastada sağ piyeloplasti operasyonu öncesi ve sonrası karşılaştırılmalı görüntüler
Comparative images before and after right pyeloplasty operation in a patient with bilateral pelvic kidneys

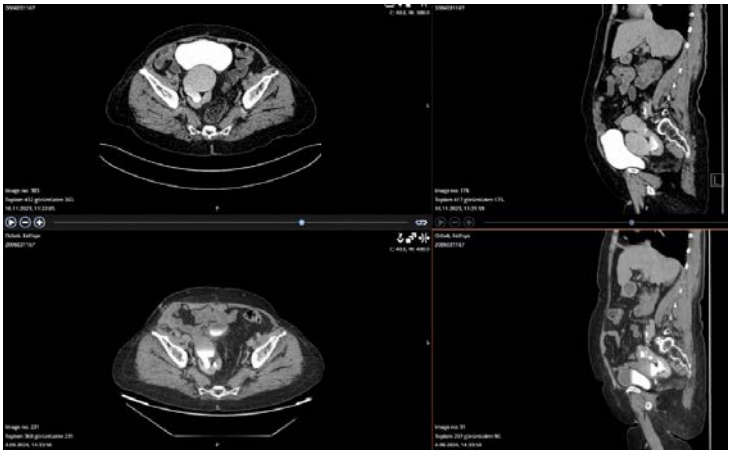

PP-023

Beyaz Yakalılarda Alt Üriner Sistem Semptomlarının Prevelansı

Ahmet Hacıislamoğlu[1], Mithat Ekşi[2], Nahide Kerim[2]
[1]Abdiibrahim İlaç AŞ
[2]İstanbul Bakırköy Sadi Konuk Eğtim ve Araştırma Hastanesi

AMAÇ: Beyaz Yakalılarda alt üriner sistem semptomları (AÜSS), idrar kaçırma ve aşırı aktif mesanenin prevalansını tahmin etmek.

YÖNTEM: Bu kesitsel çalışma Abdiibrahim ilaç AŞ merkez çalışanlarına, 'beyaz yakalılara', yönelik olarak Nisan 2024-Mayıs 2024 arasında yapılmıştır. Yaş, kilo, sosyodemografik verilere ek olarak erkeklere ICIQ-MLUTS, kadınlara ICIQ- FLUTS anket formu iletilerek cevapları toplandı1.127 kadın, 116 erkek çalışanın anket sonuçları uluslara arası kontinans derneği tanımları ile analiz edildi.

BULGULAR: Erkek katılımcıların ortalama yaşı 39,1±7,4, ortalama BMİ 23,4 ± 2,2, ve %77' si lisans ve üstü eğitime sahipti. Kadın katılımcıların ortalama yaşı 29,3±6,4, ortalama BMİ 21,4 ± 1,9 ve %84' ü lisan ve üstü eğitime sahipti. Anket sonuçlarına göre erkeklerde en sık boşaltım semptomu; idrar kesesinin tam boşaltamama hissi (%11,4) iken, en sık dolum semptomu; ani sıkışma hissi (urgency) idi. Erkeklerde idrar urge inkontinans oranı%1 in altındaydı. Kadınlarda en sık AÜSS semptomu %23,7 ile ani sıkışma iken, ikinci sırada pollaküri 8 günde 8 ve üzeri idrara çıkma) %20.4 idi ani sıkışma ile idrar kaçırma oranı ise (%14,3) idi.

SONUÇ: AÜSS erkeklerde ve kadınlarda sık görülen semptomlardır ve yaş ile birlikte arttığı bilinmektedir. Beyaz yakalılardaki ortalama yaş oranı normal popülasyonun altında olmasına rağmen çalışma ve yaşam şartları (fazla kahve tüketimi, ofis ortamında çalışma) gibi nedenlerle ani sıkışma ile tuvalete gitme oranının belirgin olması dikkat çekiciydi. Bu beyaz yakalılarda yapılmış bu kesitsel çalışmaya göre özellikle ani sıkışma hissi hem erkeklerde hem de kadınlarda en sık görülen semptomdur.

Anahtar Kelimeler: AÜSS, Beyaz Yakalılar, Prevelans

Prevalence of Lower Urinary Tract Symptoms in White-Collars

Ahmet Hacıislamoğlu[1], Mithat Ekşi[2], Nahide Kerim[2]
[1]Abdiibrahim Pharmaceutical Inc.
[2]Istanbul Bakirkoy Sadi Konuk Training and Research Hospital

OBJECTIVE: To estimate the prevalence of lower urinary tract symptoms (LUTS), urinary incontinence and overactive bladder in white-collar workers.

METHOD: This cross-sectional study was conducted between April 2024 and May 2024 among Abdiibrahim İlaç AŞ headquarters employees, 'white collar workers'. In addition to age, weight, and sociodemographic data, ICIQ-MLUTS questionnaires were sent to men and ICIQ-FLUTS questionnaires were sent to women and their responses were collected1.127 female and 116 male employees' questionnaire results were analyzed with the definitions of the International Continence Society.

RESULTS: The mean age of male participants was 39.1 ± 7.4 years, mean BMI was 23.4 ± 2.2, and 77% had a bachelor's degree or higher. The mean age of female participants was 29.3±6.4 years, mean BMI was 21.4 ± 1.9, and 84% had undergraduate or higher education. According to the results of the questionnaire, the most common emptying symptom in men was the feeling of incomplete emptying of the bladder (11.4%), while the most common filling symptom was sudden urgency. The rate of urge incontinence in men was below 1%. In women, the most common UUTS symptom was urgency (23.7%), the second most common symptom was pollacuria (8 or more urinations in 8 days) (20.4%) and the rate of urinary incontinence with urgency was (14.3%).

CONCLUSION: UUTS are common symptoms in men and women and are known to increase with age. Although the average age rate in white-collar workers was lower than the normal population, it was noteworthy that the rate of sudden urge to urinate was significant due to working and living conditions (excessive coffee consumption, working in an office environment). According to this cross-sectional study in white-collar workers, sudden urgency is the most common symptom in both men and women.

Keywords: LUTS, White Collars, Prevalence

PP-024

Polikistik Böbrek Hastalığına Bağlı Bilateral Dev Böbrekli Olguda Bilateral Nefrektomi Sonrası Gelişen Hipovolemik Şok

Melike Güzeller, Okan Türktür, İlker Gökçedağ, Mesut Berkan Duran, Kürşat Küçüker, Yusuf Özlülerden, Sinan Çelen, Ömer Levent Tuncay
Pamukkale Üniversitesi, Üroloji Ana Bilim Dalı, Denizli

AMAÇ: Otozomal dominant polikistik böbrek hastalığı (ODPKB), erişkin yaşta ortaya çıkan bilateral, diffüz büyük böbrek kistleri ile karakterize bir hastalıktır. Hastalarda kitle etkisine bağlı olarak ağrı, hemoraji, hematüri ve diyafragma basısına bağlı dispne gibi etkiler görülebilmektedir. Bu vaka takdiminde 67 yaşında bilateral dev polikistik böbrek hastalığı olan ve bası etkisine bağlı dispne şikayeti ile bilateral nefrektomi yapılan sonrasında hipovolemik şok gelişen hastanın sunulması amaçlanmıştır.

VAKA SUNUMU: 67 yaşında kadın hasta karında şişlik, yan ağrısı, kabızlık ve bacaklarda ödem ve özellikle son dönemde artan nefes darlığı şikayetleri ile nefroloji tarafından yönlendiriliyor. Hastanın öyküsünde 19 yıldır ODBKH'a bağlı KBY nedeniyle nefroloji bölümünde takipli olduğu, 3/7 hemodiyaliz aldığı ve anürik olduğu öğreniliyor. 2 erkek kardeşinde de ODPKB öyküsü mevcut. Fizik muayenede hastada takipneik solunum, distandü batın, bilateral palpabl böbrekler ve 3+ gode bırakan ödem saptandı. Biyokimyasal tetkiklerinde kreatinin yüksekliği (kre:6,67) olan hastanın hemogramı normaldi. Tüm batın BT'sinde sağ böbrek boyutu ~29x17 cm, sol böbrek boyutları ~27x14 cm olarak ölçüldü. Her iki böbrek parankimi net izlenmemiş olup her iki böbrekte çok sayıda 6.5 cm'ye varan kist izlenmiş olup böbreklerin batın boşluğunun tümünü kapladığı görüldü (Resim1A ve 1B). Hastanın güncel toraks BT'si olmayıp çekilen PAAC'de her iki kostafrenik sinüsün künt olduğu ve sağ diyafragmanın yukarı itildiği görülmektedir. Hastaya orta hat insizyon ile yaklaşılarak bilateral basit nefrektomi ve sol sürrenal bezdeki kanamaya bağlı sol sürrenalektomi operasyonu yapıldı (Resim2A). Hastaya vaka sırasında düzenli sıvı desteği ve 1 Ü ERT desteği verildi. Anestezi derlenme sürecinde hipotansiyon gelişen hastaya inotrop desteği sağlanarak entübe şekilde yoğun bakıma alınmıştır. Post op yoğun bakım sürecinde 2 Ü ERT+1 Ü TDP, volüven desteği, 4'lü maximum doz inotrop desteği sağlanmıştır. Buna rağmen dirençli hipotansiyonu devamlılık gösteren (TA:47/20 NB:87), kan gazında metabolik asidoz(Ph:6,8 laktat:14 HCO3:5) gelişen hasta post op 5. Saatte arrest kabul edilmiş olup CPR desteği sağlanmıştır. CPR sonucu nabız alınamayan hasta ex kabul edilmiştir. Hastanın patolojisi ODPKH(Tablo) olarak raporlanmıştır.

SONUÇ: Otozomal dominant polikistik böbrek hastalığı, son dönem böbrek yetmezliğine ilerleyebilen ve yandaş semptomları nedeniyle yaşam kalitesinde ileri derecede bozulmalara yol açabilen bir hastalıktır. Batında distansiyon, konstipasyon, diyafragmaya bası etkisine bağlı olarak dispne gibi ciddi solunumsal problemleri de beraberinde getirmektedir. Bu hastalarda literatürde semptomatik tedavi seçenekleri arasında nefrektomi de önerilmekte ve başarı ile uygulanabilmektedir. Ancak bu hastalarda dirençli asidoz, bilateral nefrektomi sonrası vena cava basısının ortadan kalkması, batında oluşan büyük boşluk ve böbrekler ile sıvı kaybı sonucunda dirençli hipovolemik şok gelişebileceği ve mortalite ile sonuçlanabilen ciddi etkilerinin olabileceği akılda tutulmalı ve post op takiplerinde dikkatli olunmalıdır.

Anahtar Kelimeler: KBY, nefrektomi, polikistik böbrek hastalığı

Hypovolemic Shock After Bilateral Nephrectomy in a Case with Bilateral Giant Kidneys Due to Polycystic Kidney Disease

Melike Güzeller, Okan Türktür, İlker Gökçedağ, Mesut Berkan Duran, Kürşat Küçüker, Yusuf Özlülerden, Sinan Çelen, Ömer Levent Tuncay
Pamukkale University, Department of Urology, Denizli

PURPOSE: Autosomal dominant polycystic kidney disease (ADPKD) is a disease characterized by bilateral, diffuse large renal cysts that occur in adulthood. Patients may experience pain due to mass effect, hemorrhage, hematuria and dyspnea due to diaphragmatic compression. In this case report, we aimed to present a 67-year-old patient with bilateral giant polycystic kidneys who developed hypovolemic shock after bilateral nephrectomy for dyspnea due to compression effect.

CASE REPORT: A 67-year-old woman is referred to nephrology with complaints of abdominal distension, flank pain, constipation, edema in the legs and dyspnea, which has increased especially recently. In the patient's history, it was learned that she had been followed up in the nephrology department for 19 years due to CRF due to ADPKD, received 3/7 hemodialysis and was anuric. His 2 brothers also had a history of ADPKD. Physical examination revealed a distended abdomen, bilateral palpable kidneys and 3+ gode edema. Biochemical tests revealed elevated creatinine (cre:6.67) and hemogram was normal. Whole abdominal CT scan showed a right kidney size of ~29x17 cm and a left kidney size of ~27x14 cm. The parenchyma of both kidneys was not clearly observed and multiple cysts up to 6.5 cm were observed in both kidneys and the kidneys were seen to occupy the entire abdominal cavity (Figure 1A and 1B). The patient did not have a current thorax CT and PAAC showed that both costaphrenic sinuses were blunt and the right diaphragm was pushed up. The patient underwent bilateral simple nephrectomy through a midline incision and left surrenalectomy due to bleeding in the left surrenal gland (Figure 2A). The patient received regular fluid support and 1 U ERT during the case. Hypotension developed during recovery from anesthesia, inotropic support was provided and the patient was intubated and taken to intensive care unit. During the post-op intensive care period, 2 U ERT+1 U TDP, volugene support, and 4 maximum dose inotrope support were provided. Despite this, the patient with persistent hypotension (TA:47/20 NB:87) and metabolic acidosis in blood gas (Ph:6.8 lactate:14 HCO3:5) was accepted as arrest at the 5th hour post op and CPR support was provided. No pulse was obtained as a result of CPR and the patient was considered ex. The pathology of the patient was reported as ADPKD (Table).

CONCLUSIONS: Autosomal dominant polycystic kidney disease is a disease that may progress to end-stage renal failure and may lead to severe deterioration in quality of life due to comorbid symptoms. Abdominal distension, constipation, and dyspnea due to diaphragmatic compression are associated with serious respiratory problems. In the literature, nephrectomy is recommended among symptomatic treatment options in these patients and can be performed successfully. However, it should be kept in mind that resistant hypovolemic shock may develop in these patients as a result of refractory acidosis, elimination of vena cava compression after bilateral nephrectomy, large abdominal cavity and loss of fluid through the kidneys, and may have serious effects that may result in mortality.

Keywords: KBY, nephrectomy, polycystic kidney disease

Radyoloji ve polikistik böbrek

Radyology and polycystic kidney

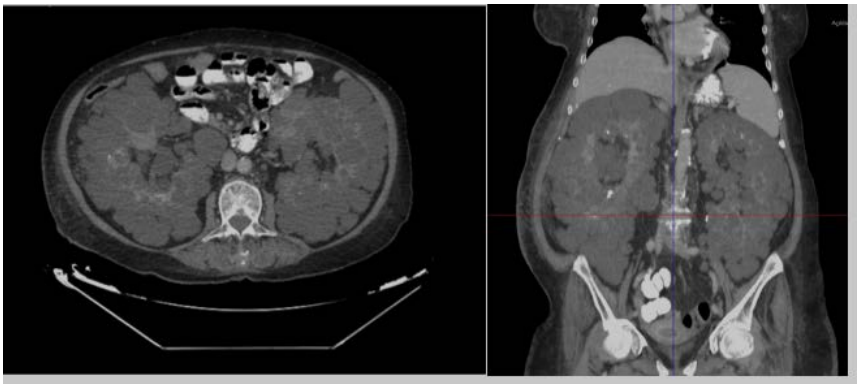

(Resim 1A) (Resim 1B)

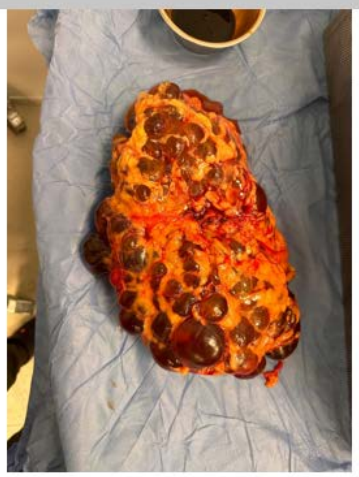

(Resim 2A)

Resim 1A--BT Transvers görüntü Resim 1B--BT Coronal görüntü Resim 2A--Perop Polikistik Böbrek

Image 1A--CT Image 1B--CT Image 2A--Polycystic kidney

PATOLOJİ

1-Polikistik Böbrek Hastalığı(Otozomal Dominant) sağ böbrek ve sol böbrek
2-Konjesyone Sürrenal Gland Dokusu,sol sürrenal bez

PATOLOJİ RAPORU

Patology

1-Polycystic Kidney Disease (Autosomal Dominant) right kidney and left kidney
2-Congested Adrenal Gland Tissue, left adrenal gland

Patology

PP-025

Mesane İçerisinde Nadir Bir Yabancı Cisim: Penil Protez Rezervuarı

Cabir Alan, Hasan Anıl Kurt, Emre Onur Güven, Bektaş Saray, Turan Müsevitoğlu
Çanakkale Onsekizmart Üniversitesi, Üroloji Ana Bilim Dalı, Çanakkale

AMAÇ: Üretra ve mesaneden günümüze kadar çok farklı türden yabancı cisim çıkartılmıştır. Bunların çoğu iyatrojenik, komşu organ ve dokulardan migrasyon ve hastanın kendi kendine yerleştirmesi gibi nedenlere bağlıdır. Literatüre bakıldığında mesaneden elektrik teli, saç tokası, gazlı bez parçaları, pil gibi birçok yabancı cismin çıkarıldığı rapor edilmiştir. Bu olgu sunumunda nadiren görülen mesaneden penil protez rezervuarı çıkarılması vakasını sunacağız.

GEREÇ-YÖNTEM: 60 yaşında bilinen erkek hasta polikliniğimize dizüri, suprapubik ağrı ve hematüri yakınmaları ile başvurdu. 10 yıl önce dış merkezde 3 parçalı penil protez implantasyonu gerçekleştirilmiş olup operasyondan 3 yıl sonra enfeksiyon nedeniyle 3 parçalı penil protezin alındığı ve bu operasyondan 6 ay sonra tek parçalı penil protez implantasyonu gerçekleştirilmiş olduğu öğrenildi. Fizik muayenede batın sağ alt kadranda hassasiyeti vardı. Ultrasonunda mesane arka duvarda 4x3 cm boyutlarında kitle tespit edilmiştir.

BULGULAR: Hastaya sistoskopi planlandı. Mesanede penil protez rezervuarı görüldü. Mesane onarımı ve yabancı cisim alınmak üzere suprapubik vertikal insizyon yapıldı. Mesane vertikal insize edildi. Mesanedeki penil protez rezervuarı çıkartırıldı. Mesanede başka yabancı cisme rastlanmadı. Mesane anterior duvarı 2 kat olmak üzere sütüre edilerek mesane bütünlüğü sağlandı. Kanama kontrolünün ardından katlar anatomik planda kapatılarak işleme son verildi. Hastanın postoperatif dönem takiplerinde herhangi bir komplikasyon, vital parametrelerinde ve laboratuar bulgularında bozukluk saptanmadı.

SONUÇ: Yabancı cisimlerin tespitinde hastaların başvuru şikâyetleri; idrar retansiyonu, dizüri, az idrara çıkma, noktüri,hematüri, ağrı sayılabilir. Direk üriner sistem grafisi, ultrasonografi ve bilgisayarlı tomografi gibi görüntüleme yöntemleri önemli bir yere sahiptir.3 parçalı penil protez tasarımında zamanla yapılan geliştirmeler komplikasyonların görülme sıklığını azaltmıştır, ancak mekanik başarısızlık ve enfeksiyon seyrekte olsa sorun yaratmaya devam etmektedir. Bizim sunduğumuz olguda rezervuarın mesanede erozyon oluşturup oluşturmadığından ya da iatrojenik yerleştirildiğinden emin değiliz. Literatürde geçirilmiş batın cerrahisinin mesanede erozyon riskini arttırabileceği öne sürülmüştür. Ancak sunduğumuz olguda geçirilmiş batın cerrahisi öyküsü yoktur. Rezervuarın mesaneye yanlış yerleştirilmesi olasılığı veriler ışığında dışlanamaz. Ancak ilk ameliyattan sonra hastanın herhangi bir şikâyeti tariflememiş olması bu olasılığı azaltmaktadır. Protez rezervuarının mesaneye aşındırdığını ya da yanlış yerleştirildiğini öngöremeyiz. Ancak her iki olasılığında literatürde nadir olduğu görülmektedir. Ayrıca kalan rezervuarlarla ilişkili komplikasyonlar nadir olmakla birlikte, mümkünse tüm bileşenlerin çıkarılması gerektiğine inanıyoruz. Mesane içi yabancı cisimler ürolojide nadiren de olsa karşılaşılan sorunlardan biridir. Mesane içi yabancı cisim şüphesinde doğru anamnez ve hızlı tanıya ulaşmak esastır. Dizüri, hematüri, suprapubik hassasiyet yakınması ile gelen 3 parçalı penil protez implantasyon öyküsü olan kişilerde mesane içi yabancı cisim de ayırıcı tanılar arasında düşünülmelidir.

Anahtar Kelimeler: penil protez, mesane, yabancı cisim

A Rare Foreign Body Within the Bladder: Penile Prosthesis Reservoir

Cabir Alan, Hasan Anıl Kurt, Emre Onur Güven, Bektaş Saray, Turan Müsevitoğlu
Canakkale Onsekizmart University, Department of Urology, Çanakkale

OBJECTIVE: Throughout history, various types of foreign bodies have been removed from the urethra and bladder, often due to iatrogenic reasons, migration from adjacent organs and tissues, or self-insertion by patients. The literature reports removal of foreign objects such as electrical wires, hairpins, gauze fragments, and batteries from the bladder. In this case presentation, we will discuss the rare occurrence of removing a penile prosthesis reservoir from the bladder.

Materials and METHODS: A 60-year-old male presented to our clinic with complaints of dysuria, suprapubic pain, and hematuria. It was noted that he had undergone a 3-piece penile prosthesis implantation at an external center 10 years ago. Three years post-operation, due to infection, the 3-piece penile prosthesis was removed, followed by implantation of a single-piece penile prosthesis 6 months later. Physical examination revealed tenderness in the right lower abdomen. Ultrasound identified a 4x3 cm mass on the posterior wall of the bladder.

RESULTS: Cystoscopy was planned for the patient, revealing a penile prosthesis reservoir in the bladder. A suprapubic vertical incision was made for bladder repair and foreign body removal. The bladder was vertically incised, and the penile prosthesis reservoir was extracted. No other foreign bodies were found in the bladder. The anterior wall of the bladder was sutured in two layers to restore bladder integrity. Following hemostasis control, layers were anatomically closed to conclude the procedure. Postoperative follow-up showed no complications, and there were no abnormalities in vital signs or laboratory findings.

CONCLUSION: Symptoms prompting patients to seek medical attention for foreign bodies include urinary retention, dysuria, reduced urinary output, nocturia, hematuria, and pain. Imaging techniques such as direct urinary system radiography, ultrasound, and computed tomography play a crucial role in detection. Advances in the design of 3-piece penile prostheses have reduced the frequency of complications; however, mechanical failures and infections can still occur. In our presented case, we cannot confirm whether the reservoir caused erosion in the bladder or was iatrogenically misplaced. Although abdominal surgery history has been suggested to increase the risk of bladder erosion, our patient had no such history. The possibility of misplacement of the reservoir cannot be ruled out based on the data. Nonetheless, the absence of any complaints from the patient after the initial surgery reduces this possibility. It is rare in the literature for the reservoir to erode into the bladder or to be misplaced. Additionally, while complications associated with remaining reservoirs are rare, we believe that ideally, all components should be removed. Foreign bodies within the bladder are rare but occasionally encountered issues in urology. Correct history-taking and prompt diagnosis are essential in cases of suspected bladder foreign bodies. Individuals with a history of 3-piece penile prosthesis implantation presenting with dysuria, hematuria, and suprapubic tenderness should consider bladder foreign bodies among their differential diagnoses.

Keywords: Penile prosthesis, Bladder, Foreign body

Mesane İçerisindeki Rezervuar / *Reservoir within the bladder*

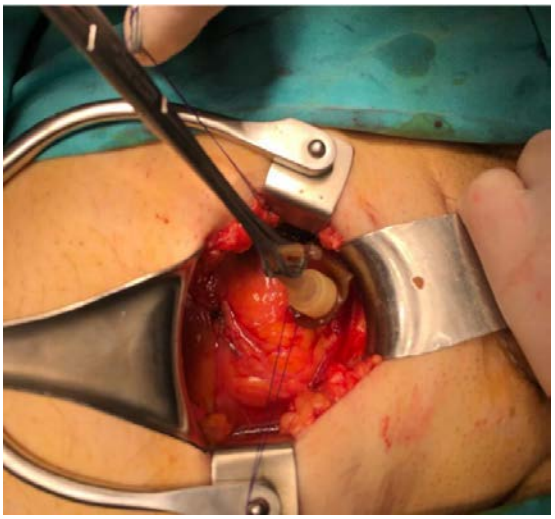

Suprapubik insizyon sonrası görülen penil protez rezervuarı
Penile prosthesis reservoir observed following suprapubic incision

PP-026

Böbrek Nakilli Hastanın Nativ Böbrekteki Otozomal Dominant Polikistik Böbrek Hastalığı Yönetimi

Cabir Alan, Hasan Anıl Kurt, Emre Onur Güven, Taha Döner, Enes Altın
Çanakkale Onsekizmart Üniversitesi, Üroloji Ana Bilim Dalı, Çanakkale

GİRİŞ: Otozomal dominant polikistik böbrek hastalığı (ODPBH) yaşamın genellikle 3. ve 4. dekadında ortaya çıkan yaygın kalıtımsal bir hastalıktır. Diyaliz hastalarının yaklaşık %10'u etkileyen en sık son dönem böbrek yetmezliği nedenlerinden biridir. Hematüri, kistlerin çok büyümesi, hipertansiyon, kronik ağrı, kanama, kronik idrar yolu enfeksiyonu, böbrek-üreter taşı ve böbrek yetmezliği gibi çeşitli komplikasyonları olabilir. Semptomatik olmayan ODPBH'da morbidite ve mortalite göz önüne alındığında nefrektominin gereği yoktur. Ancak hematüri, kanama, tekrarlayan idrar yolu enfeksiyonu, batında böbrek nakli için yer olmaması ve malignite şüphesi gibi komplikasyonlar olması durumda nefrektomi endikasyonu konulabilir. Bilateral dev polikistik böbreği olan hastada kronik ağrı nedeniyle yapılan sol açık nefrektomi operasyonunu sunmayı amaçladık.

OLGU SUNUMU: 38 yaşında erkek hasta; 14 yıl önce erken yaş hipertansiyon nedeni araştırılırken ODPKB tanısı aldı. Böbrek yetmezliği ilerleyen hasta 31.03.2021 tarihinde böbrek nakli olmadan önce 18 ay hemodiyaliz tedavisi de aldı. Fizik muayenede batının bilateral polikistik böbrek nedeniyle distandü olduğu izlendi. Mide-bağırsak rahatsızlıkları, kronik karın ve yan ağrısı mevcuttu. Yapılan bilgisayarlı tomografi görüntülemesinde batın içi diğer organları iten bilateral böbreklerde dev kistleri izlendi. Hastanın şikayetleri göz önüne alınarak tek taraflı sol açık nefrektomi opere oldu. Batında yeterince boşluk olmaması nedeniyle laparoskopik yaklaşım düşünülmedi. Cerrahi olarak sol lateral dekübit pozisyonunda lombotomi insizyon ile sol nefrektomi gerçekleştirilmiş oldu. Alınan sol böbreğin ağırlığı 4000gr ve boyutları 15x35x9 cm olarak ölçüldü. Herhangi bir komplikasyon gelişmedi ve hasta postop 5. gününde geliş şikayetleri düzelmiş şekilde taburcu edildi. Histopatolojik incelemede renal kistik hastalıkla uyumlu parankimi son derece azalmış multikistik böbrek görüldü. 3. ay kontrollerinde hastanın şikayetleri geçmiş ve herhangi bir komplikasyonu gelişmediği görülmüştür.

TARTIŞMA: Bizim olgumuzda olduğu gibi dev ODPBH batın içi diğer organlara bası oluşturarak ve kronik ağrılara sebebiyet vermiştir. Mevcut hali ve şikayetleri göz önüne alınarak nefrektomi endikasyonu konulmuştur. Literatürde nativ böbreklerin büyüklüğüne bağlı olarak böbrek nakli için yeterli alan olmaması nedeniyle nefrektomi uygulandığı görülmektedir. Ancak nefrektominin zamanı tartışmalıdır. Güncel yayınların çoğu nakil önce gerçekleştirilen nefrektominin yüksek mortalite ve morbiditeyle ilişkili olabileceğini göstermektedir. Ancak greft böbrek için batında yeterince yer olmaması durumda tek taraflı nefrektomi düşünülebilir. Mevcut durumda unilateral nefrektominin; bilateral nefrektomiye göre daha az morbidite ve mortalite ile ilişkili olduğu görülmüştür. Olgumuzda yaptığımız gibi renal transplantasyon sonrası ODPBH'da mevcut semptomlar göz önüne alınarak unilateral nefrektomi en güvenilir yaklaşımdır

SONUÇ: ODPBH semptom gelişmedikçe nefrektomi düşünülmemektedir. Olgumuz literatürde önerilen şekilde böbrek nakli sonrası böbrek fonksiyon değerleri korunduktan sonra gelişen kronik ağrılar nedeniyle tek taraflı nefrektomi opere edilmiştir. Renal transplantasyon yapılmış, nativ dev kistik böbrekli olgularda nefrektomi olgusu literatürde yeterince bulunmadığından olgumuz güncel literatüre katkı sağlayacaktır.

Anahtar Kelimeler: transplantasyon, otozomal dominant polikistik böbrek hastalığı, nefrektomi

Management of Autosomal Dominant Polycystic Kidney Disease in a Renal Transplant Recipient

Cabir Alan, Hasan Anıl Kurt, Emre Onur Güven, Taha Döner, Enes Altın
Canakkale Onsekizmart University, Department of Urology, Çanakkale

INTRODUCTION: Autosomal dominant polycystic kidney disease (ADPKD) is a common hereditary disorder typically manifesting in the third and fourth decades of life. It ranks among the most frequent causes of end-stage renal disease, affecting approximately 10% of dialysis patients. Complications may include hematuria, extensive cyst growth, hypertension, chronic pain, bleeding, chronic urinary tract infections, kidney stones, and renal failure. In asymptomatic ADPKD cases, nephrectomy is not indicated considering the morbidity and mortality associated. However, indications for nephrectomy may include complications such as hematuria, bleeding, recurrent urinary tract infections, lack of space for kidney transplantation in the abdomen, and suspicion of malignancy.

CASE PRESENTATION: A 38-year-old male patient was diagnosed with ADPKD 14 years ago during investigation for early-onset hypertension. He underwent 18 months of hemodialysis before receiving a kidney transplant on March 31, 2021. Physical examination revealed bilateral distension due to massive polycystic kidneys, with complaints of gastrointestinal discomfort, chronic abdominal, and flank pain. A computed tomography scan showed massive cysts in both kidneys displacing intra-abdominal organs. Due to the patient's symptoms, left open nephrectomy was performed as laparoscopic approach was not feasible due to insufficient abdominal space.

Surgical removal of the left kidney was performed via left lateral decubitus position and lumbotomy incision. The excised left kidney weighed 4000 grams with dimensions of 15x35x9 cm. There were no postoperative complications, and the patient was discharged on the 5th postoperative day with improved symptoms. Histopathological examination revealed severely diminished parenchyma consistent with renal cystic disease. At 3-month follow-up, the patient remained asymptomatic with no complications.

DISCUSSION: In our case, massive ADPKD resulted in compression of intra-abdominal organs and chronic pain, warranting nephrectomy based on current symptoms. Literature suggests nephrectomy due to inadequate space for kidney transplantation, which remains controversial. Recent studies indicate higher mortality and morbidity when nephrectomy is performed before transplantation. However, unilateral nephrectomy may be considered if there is insufficient space for graft kidney in the abdomen. Unilateral nephrectomy appears to be associated with less morbidity and mortality compared to bilateral nephrectomy.

As in our case, unilateral nephrectomy based on symptoms in ADPKD post renal transplantation is a safer approach.

CONCLUSION: Nephrectomy is not recommended in ADPKD unless symptoms develop. In our case, unilateral nephrectomy was performed post renal transplantation due to chronic pain, preserving kidney function values. The case contributes to the current literature as there is limited information regarding nephrectomy in patients with massive native cystic kidneys post renal transplantation.

Keywords: transplantation, autosomal dominant polycystic kidney disease, nephrectomy

Sol Nefrektomi Materyali / *Left Nephrectomy Material*

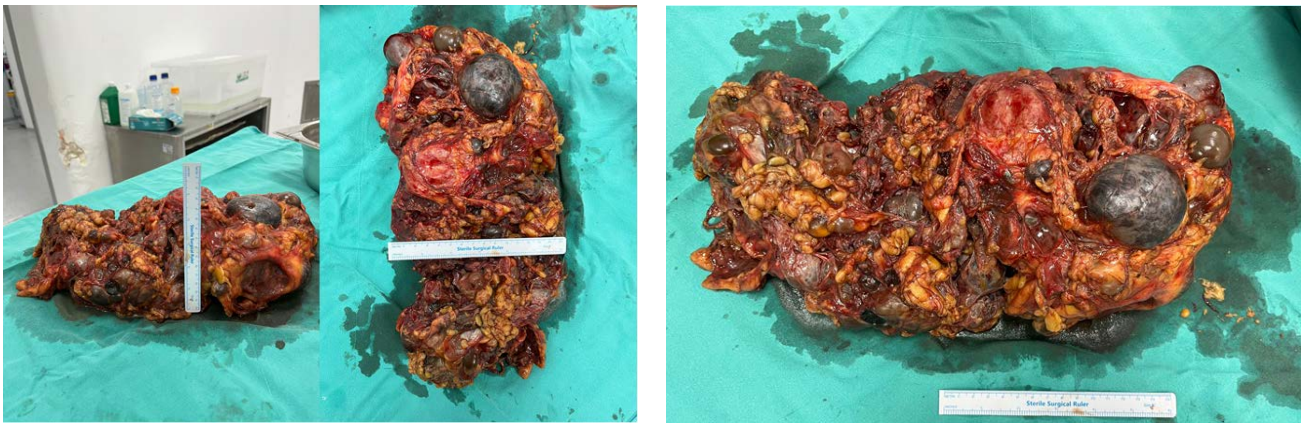

Sol Böbrek / Left Kidney

PP-027

Böbrek Tümöründe Laparoskopik Transperitoneal Parsiyel Nefrektomi; Patolojik Tanı: Hidatik Kist

Haydar Güler, Salim Küçükpolat, Mehmet Mücahid Baş, Cahit Erdem Cansız, Selahattin Çalışkan, Murat Kuru, Hüseyin Koçan
İstanbul Kanuni Sultan Süleyman Eğitim Araştırma Hastanesi

Kist hidatik, Echinococcus larvalarının neden olduğu parazitik bir zoonozdur. Kist hidatik hastalığında izole böbrek tutulumu çok nadir görülen bir durumdur. Böbrek kist hidatiği olan hastalarda yan ağrısı, hematüri ve hipertansiyon gelişebilir veya asemptomatik olabilir. Cerrahi tedavi tercih edilir ve seçenekler arasında kist çatısının çıkarılması, parsiyel nefrektomi ve total nefrektomi yer alır. Patolojik olarak kist hidatik tanısı konulan, radyolojik olarak böbrek tümörü olarak tanımlanan ve laparoskopik transperitoneal parsiyel nefrektomi ile tedavi edilen bir hastayı sunuyoruz. 53 yaşında kadın hasta, USG'de sol böbrek üst polde 54 mm çapında hiperekoik görünüm ile tesadüfen tanı aldı. Kontrastlı tomografide sol böbrek üst polde yaklaşık 48x38 mm boyutlarında, yer yer kalsifikasyon içeren heterojen, solid kitle lezyonu saptandı. Radyoloji raporunda RCC olarak değerlendirilen kitleye Laparoskopik parsiyel nefrektomi yaptık. Operasyon esnasında komplikasyon olmadı. İmmün reaksiyon gelişmedi. Patoloji raporu kist hidatik olarak bildirilince üst merkeze konsulte ettik ve oradan da aynı sonuç geldi. Hastaya indirekt HA testi yaptık ve pozitif geldi. Albendazol 10 mg/kg tedavisi 3 hafta verildi. İkinci ay kontrol USG'de batında herhangi bir kistik oluşum saptanmadı.

Anahtar Kelimeler: Echinococcus granulosus, renal kist hidatik, parsiyel nefrektomi

Laparoscopic Transperitoneal Partial Nephrectomy for Renal Mass; Pathological Diagnosis: Hydatid Cyst

Haydar Güler, Salim Küçükpolat, Mehmet Mücahid Baş, Cahit Erdem Cansız, Selahattin Çalışkan, Murat Kuru, Hüseyin Koçan
Istanbul Kanuni Sultan Süleyman Training and Research Hospital

Hydatid cyst is a parasitic zoonosis caused by Echinococcus larvae. Isolated renal involvement is very rare in hydatid disease. Patients with renal hydatid cysts may develop flank pain, hematuria and hypertension or may be asymptomatic. Surgical treatment is preferred and options include removal of the cyst roof, partial nephrectomy and total nephrectomy. We report a patient who was pathologically diagnosed as hydatid cyst, radiologically identified as a renal tumor and treated with laparoscopic transperitoneal partial nephrectomy. A 53-year-old woman was incidentally diagnosed with a 54 mm diameter hyperechoic appearance in the upper pole of the left kidney on USG. Contrast-enhanced tomography revealed a heterogeneous, solid mass lesion approximately 48x38 mm in size in the upper pole of the left kidney with calcification. We performed laparoscopic partial nephrectomy for the mass which was evaluated as RCC in the radiology report. There were no complications during the operation. No immune reaction developed. When the pathology report was reported as hydatid cyst, we consulted to a higher center and got the same result. We performed indirect HA test and it was positive. Albendazole 10 mg/kg was given for 3 weeks. In the second month control USG, no cystic formation was detected in the abdomen.

Keywords: Echinococcus granulosus, renal cyst hydatid, partial nephrectomy

Şekil 1: Sol böbrekte ara ara kalsifikasyon bulunan heterojen, solid kitle lezyonu / *Figure 1*

Şekil 2: Hematoksilen ve eozinle boyanmış hidatik kist duvarının mikroskobik görünümü (10x büyütme) / *Figure 2*

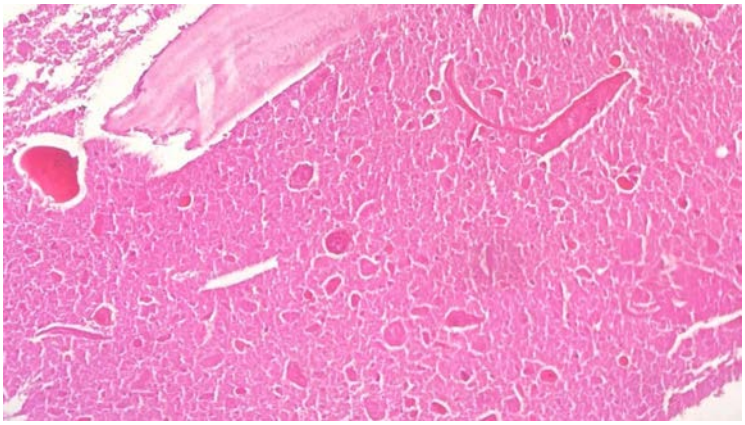

PP-028

Bir Eğitim Ve Araştırma Hastanesinde Retrograde Intrarenal Cerrahi Deneyimlerimiz

Nart Görgü[1], Güngör Bingöl[2]
[1]Bandırma Onyedi Eylül Üniversitesi Tıp Fakültesi, Üroloji Anabilim Dalı, Balıkesir
[2]Bandırma Eğitim ve Araştırma Hastanesi, Üroloji Kliniği

GİRİŞ: Teknolojideki ilerlemeye paralel olarak geliştirilen yeni jenerasyon fleksibl üreteroskoplar ile holmium lazer gibi etkin ve güvenilir litotriptörlerin de katkısıyla retrograd intrarenal cerrahi (RIRC) taş tedavisinde önemli bir tedavi yöntemi haline gelmiştir. Günümüzde birçok böbrek taşı perkütan nefrolitotomi veya açık cerrahiye gerek kalmadan bu yöntemle efektif olarak tedavi edilebilmektedir.

YÖNTEM: Çalışmamızda kliniğimizde retrograde intrarenal cerrahi (RIRS) uygulanan hastaların verileri retrospektif olarak değerlendirilmiştir. Ekim 2022 ile Eylül 2024 tarihleri arasında Bandırma Eğitim ve Araştırma Hastanesi Üroloji kliniğinde tek cerrah RIRS yapılmış 101 hastanın demografik verileri, taş boyutları, lokalizasyonları, skopi süresi, operasyon süresi ve taş dansiteleri retrospektif olarak değerlendirildi (Tablo1).

BULGULAR: Tablo 1 de gösterildi. RIRS uygulanan 101 hastanın (58 erkek, 43 kadın) ortanca yaşı 52 (26-76) yıl olup, ortalama taş boyutu 16,7 (8-44) mm olarak hesaplandı. Ortalama operasyon ve floroskopi süresi sırayla;35 (10-110) dakika, 17 (4-58) saniyedir. Ortalama taş dansitesi 1067 (804-1434) HU olarak ölçüldü. İşlem öncesinde hiçbir hastada DJ kateteri yoktu ancak tüm hastalara işlem sonunda DJ kateteri yerleştirildi ve kateter 4 hafta sonra çekildi. 8 (%7,9) olguda üreter darlığı veya rezidü taş nedeniyle 2. seans yapıldı. 45 (%44.6) vakada taş sağ böbrekte, 56 (%55.4) vakada sol böbrekteydi. RIRS yapılan taşların 50 (%49.5) renal pelviste, 20(%19.8) alt polde,13 (%12,9) orta kalikste, 10(%9,9) olguda birden fazla kalikste (staghorn taş) ve 8 (%7,9) üst polde olduğu değerlendirildi. Hastaların % 92,07' inde ilk seansta taşsızlık sağlandığı bulundu. Hastalarda postoperatif dönemde herhangi bir komplikasyon izlenmedi. RIRS uygulanan hastalarda cerrahi ya da cerrahi dışı nedenle mortaliteye rastlanmadı.

TARTIŞMA: Günümüzde RIRC, 2 cm'den küçük taşı olan, aşırı şişman hastalarda, kas iskelet deformiteleri veya kanama diyatezi bulunan hastalarda, böbrek taşlarının tam olarak temizlenmesinin gerektiği (pilotlar gibi) hastalarda ve ESWL tedavisinin başarısız olduğu böbrek taşlarının tedavisinde birincil seçenek olarak kullanılmaktadır. Bizde kliniğimizde bu endikasyonlarla başvuran her yaş grubundan hastaya bu tekniği başarıyla uygulamaktayız ve kullanılan teknolojideki gelişmelerle RIRC'nin böbrek taşlarının tedavisindeki yerinin zamanla daha da artacağına inanmaktayız.

Anahtar Kelimeler: Böbrek taşı, Fleksıbl Üreterorenoskopy, RİRS,

Our Retrograde Intrarenal Surgery Experiences in a Training and Research Hospital

Nart Görgü[1], Güngör Bingöl[2]
[1]Department of Urology, Bandırma Onyedi Eylül University, Faculty of Medicine,Balıkesir, Turkey
[2]Department of Urology, Bandırma Training and Research Hospital

INTRODUCTION: Retrograde intrarenal surgery (RIRC) has become an important treatment method in the treatment of stones, with the contribution of new generation flexible ureteroscopes developed in parallel with the advancement in technology and effective and reliable lithotriptors such as holmium laser. Today, many kidney stones can be effectively treated with this method without the need for percutaneous nephrolithotomy or open surgery.

METHOD: In our study, the data of patients who underwent retrograde intrarenal surgery (RIRS) in our clinic were evaluated retrospectively. Demographic data, stone sizes, localizations, fluoroscopy time, operation time and stone densities of 101 patients who underwent single-surgeon RIRS at the Urology clinic of Bandırma Training and Research Hospital between October 2022 and September 2024 were evaluated retrospectively (Table 1). It is shown in Table 1. The median age of 101 patients (58 males, 43 females) who underwent RIRS was 52 (26-76) years and the average stone size was calculated as 16.7 (8-44) mm. The average operation and fluoroscopy time is 35 (10-110) minutes, 17 (4-58) seconds, respectively. The average stone density was measured as 1067 (804-1434) HU. None of the patients had a DJ catheter before the procedure, but a DJ catheter was placed in all patients at the end of the procedure and the catheter was removed after 4 weeks. A second session was performed in 8 (7.9%) cases due to ureteral stenosis or residual stones. In 45 (44.6%) cases, the stone was in the right kidney and in 56 (55.4%) cases, the stone was in the left kidney. Of the stones for which RIRS was performed, 50 (49.5%) were in the renal pelvis, 20 (19.8%) were in the lower pole, 13 (12.9%) were in the middle calyx, 10 (9.9%) were in more than one calyx (staghorn stone), and 8 (7%) were in the lower pole. 9) was evaluated to be in the upper pole. It was found that 92.07% of the patients were stone-free in the first session. No complications were observed in the patients in the postoperative period. There was no mortality due to surgical or non-surgical reasons in patients who underwent RIRS.

DISCUSSION: Today, RIRC is used as the primary option in the treatment of kidney stones in patients with stones smaller than 2 cm, in overweight patients, in patients with musculoskeletal deformities or bleeding diathesis, in patients requiring complete clearance of kidney stones (such as pilots), and in patients who have failed ESWL treatment. is used. We offer this treatment to patients of all age groups who apply with these indications in our clinic. We successfully apply the technique and believe that the place of RIRC in the treatment of kidney stones will increase over time with the developments in the technology used.

Keywords: Flexible Ureterorenoscopy, Kidney Stone, RIRC

Tablo 1

		Ortalama±SD
Yaş (Yıl)		52.12±12.17
Cinsiyet	Kadın (%)	43 (42.6)
	Erkek (%)	58 (57.4)
Taş Boyutu (en uzun ölçüm) (cm)		16.78±6.16
Taş Dansitesi (HU)		1067.11±107.79
Röntgenskopi süresi (saniye)		17.64±13.14
Metrekareye düşen floroskopi dozu (uGym2)		36.67±29.38
Cerrahi süre (dk)		35.39±17.52
Taş tarafı	Sağ Böbrek (%)	45 (44.6)
	Sol Böbrek (%)	56 (55.4)
Taş yerleşimi	Pelvis(%)	50 (49.5)
	Üst pol(%)	8 (7.9)
	Orta pol(%)	13 (12.9)
	Alt pol(%)	20 (19.8)
	Stoghorn(%)	10 (9.9)

Bulgular

Table1

		Mean±SD
Age (Years)		52.12±12.17
Gender	Female (%)	43 (42.6)
	Male (%)	58 (57.4)
Stone Size (longest measurement)(cm)		16.78±6.16
Stone Density (HU)		1067.11±107.79
X-ray time (seconds)		17.64±13.14
Fluoroscopy dose per square meter (uGym2)		36.67±29.38
Surgery time (min)		35.39±17.52
Stone side	Right Kidney (%)	45 (44.6)
	Left Kidney (%)	56 (55.4)
Stone localization	Pelvis(%)	50 (49.5)
	Upper pole(%)	8 (7.9)
	Middle pole(%)	13 (12.9)
	Lower pole(%)	20 (19.8)
	Staghorn(%)	10 (9.9)

Results

PP-029

Çocuklarda mesane kanserinde erken tanı

Adem Altunkol, Buğra Aksay, Ergün Alma, Kadir Karkin, Hakan Erçil, Ediz Vuruşkan
Adana Şehir Eğitim ve Araştırma Hastanesi

GİRİŞ: Mesane kanseri özellikle yaşlı ve sigara içen hastalarda görülen üriner sistem tümörüdür.Mesane kanseri çocuk yaşta çok nadir görülmekle beraber bu hastalara tanı koymak da oldukça zor olmaktadır.Bu olgumuzda spesifik olmayan karın ağrısı nedeniyle defalarca hastane başvuruları sonrası tarafımıza yönlendirilen ve tarafımızca opere ettiğimiz hastayı sunacağız.

OLGU: 15 yaşında kız hasta çocuk cerrahisi tarafından tarafımıza danışıldı.Hastamızın daha önce spesifik olmayan karın ağrısı sebepli acil servis,çocuk hastalıkları ve çocuk cerrahi başvuruları mevcut.Yapılan ultrason ve mr'da mesane tabanında lezyon gözlenmesi üzerine çocuk cerrahisi tarafından punch biyopsi alınmış ve sonrasında tarafımıza yönlendirilmiş.Patoloji plump olarak değerlendirilmiş.

YÖNTEM: Hastanın tarafımıza konsültasyonu sonrası vakit kaybetmeden tarafımızca sistoskopi yapıldı ve sağ orifis posteriorunda 2 cm papiller yapıda lezyon gözlendi.Lezyon tur cihazıyla komplet rezeke edilip kanama kontrolü sonrası işlem sonlandırıldı. Hastanın patoloji preparatları alanında uzman üropatologlar tarafından değerlendirildi ve PLUMP olarak değerlendirildi.

SONUÇ: Karın ağrısı sebebiyle başvuran çocuk hastalarda ayrıntılı muayene ve gerekli tetkikler yapılmalı,nadir de olsa üriner patolojiler olabileceği akıldan çıkarılmamalıdır.

Anahtar Kelimeler: Çocuk,mesane tümörü,sistoskopi

Early diagnosis of bladder cancer in children

Adem Altunkol, Buğra Aksay, Ergün Alma, Kadir Karkin, Hakan Erçil, Ediz Vuruşkan
Adana City Training and Research Hospital

INTRODUCTION: Bladder cancer is a urinary system tumor that is seen especially in elderly and smoker patients. Although bladder cancer is very rare in children, it is very difficult to diagnose these patients. In this case, we operated on the patient who was referred to us after repeated hospital admissions due to non-specific abdominal pain. We will present.

CASE: A 15-year-old female patient was consulted by the pediatric surgeon. Our patient has previously been admitted to the emergency department, pediatrics and pediatric surgery due to non-specific abdominal pain. Upon observing a lesion at the base of the bladder in ultrasound and MRI, a punch biopsy was taken by the pediatric surgeon and then directed to us.

RESULT: After the patient's consultation with us, we performed cystoscopy without delay and a 2 cm papillary lesion was observed in the posterior of the right orifice. The lesion was completely resected with a tour device and the procedure was terminated after bleeding control. The patient's pathology preparations were evaluated by uropathologists who are experts in the field and evaluated as PLUMP.

RESULT: Detailed examination and necessary tests should be performed in pediatric patients who apply due to abdominal pain, and it should not be forgotten that urinary pathologies, although rare, may be present.

Keywords: Child, bladder tumor, cystoscopy

mikroskobik ve sistoskopik görüntü

images

polarizasyon kaybı ve nadir mitoz içeren bazal membranı intakt ürotelyal epitelin papiller morfolojide oluşturtuduğu neoplastik lezyon izlemektedir. (Hematoksilen&EozinX200)

The basement membrane, which includes loss of polarization and rare mitosis, is followed by a neoplastic lesion formed by intact urothelial epithelium in papillary morphology. (Hematoxylin&EosinX200)

PP-030

Stres üriner inkontinansı cerrahi tedavisinde transobturator Tape(TOT) ve mini-sling yöntemlerinin karşılaştırılması

Süleyman Sağır[1], Özlem Başgut[2], Ömer Turğut[3], Müslüm Ergün[4], Adem Tunçekin[5]
[1]Mardin Artuklu Üniversitesi Tıp Fakultesi Üroloji AD
[2]Gaziantep Üniversitesi Tıp Fakultesi Üroloji AD
[3]Kocaeli Gebze Fatih Devlet Hastanesi
[4]İstanbul Atlas Üniversitesi Tıp Fakultesi Üroloji AD
[5]Uşak Üniversitesi Tıp Fakültesi Üroloji A. D

AMAÇ: Stres idrar kaçırma tedavisinde transobturator bant (TOT) ve mini askı yöntemlerini karşılaştırmayı amaçladık.

YÖNTEMLER: Ocak 2016 ile Ekim 2022 arasında Islahiye Devlet Hastanesi'nde üroloji ve kadın doğum kliniklerinde stres idrar kaçırma (SUI) nedeniyle transobturator bant (TOT= grup 1) veya mini askı (grup 2) mid-üretral cerrahi geçiren hastalar retrospektif olarak incelendi.

SONUÇLAR: Grup 1 (n=70) ve Grup 2 (n=43) arasında yapılan karşılaştırmalı çalışmada, anlamlı yaş veya BMI farkı saptanmadı. Ameliyat öncesi skorlar benzerdi (p=0,334) ve ameliyat sonrası skorlar da benzerdi (p=0,213). Ancak Grup 2'nin ameliyat süresi anlamlı şekilde daha kısaydı ve ortalama 29,28 dakikaydı, Grup 1'in 52,21 dakikasına kıyasla (p<0,001). Her iki grup da ay olarak karşılaştırılabilir genel iyilik hali süreleri gösterdi (p=0,873). Grup 2'nin hastane yatış süresi belirgin şekilde daha kısaydı (p=0,003). Grup 1'de 1 yıldan az iyilik hali süresine sahip daha fazla hasta varken, Grup 2'de bir yıldan fazla olan daha fazla hasta vardı, ancak farklar istatistiksel olarak anlamlı değildi (p=0,067). Ameliyat sonrası kasık ağrısı ve dispareuni Grup 1'de önemli ölçüde daha yaygındı (her ikisi için de p=0,002). Lojistik regresyon analizinde, yalnızca cerrahi yöntemin bir yıldan uzun süre iyilik halini iyileştirmede etkili olduğu belirlendi (p=0,040). İyilik hali ile BMI arasında korelasyon bulunamadı (p>0,05). Ameliyat sonrası puan ile iyilik hali arasında pozitif bir korelasyon bulundu (p<0,001, r=0,616).

SONUÇ: TOT ve minisling cerrahi prosedürlerinin her ikisi de benzer başarıya sahip olmakla birlikte, minislingin postoperatif kasık ağrısı, cerrahi süresi, hastanede kalış süresi ve disparoni açısından daha avantajlı olduğunu düşünmekteyiz.

Anahtar Kelimeler: stres üriner inkontinans, transobturatuvar tape, mini-sling

Comparison of transobturator tape (TOT) and mini-sling methods in the surgical treatment of stress urinary incontinence

Süleyman Sağır[1], Özlem Başgut[2], Ömer Turğut[3], Müslüm Ergün[4], Adem Tunçekin[5]
[1]Mardin Artuklu University Faculty of Medicine Department of Urology
[2]Gaziantep University Faculty of Medicine Department of Urology
[3]Kocaeli Gebze Fatih State Hospital
[4]Istanbul Atlas University Faculty of Medicine Department of Urology
[5]Uşak University Faculty of Medicine Department of Urology

OBJECTIVE: We aimed to compare the transobturator tape (TOT) and mini-sling methods treating stress urinary incontinence.

METHODS: Patients who underwent transobturator tape (TOT= group 1) or mini sling (group 2) mid-urethral surgery for stress urinary incontinence (SUI) at the Islahiye State Hospital between January 2016 and October 2022 in the urology and obstetrics and gynecology clinics were retrospectively reviewed.

RESULTS: In a comparative study between Group 1 (n=70) and Group 2 (n=43), no significant age or BMI differences were identified. Preoperative scores were similar (p=0.334), as were postoperative scores (p=0.213). However, Group 2 had a significantly shorter operation time, averaging 29.28 minutes versus Group 1's 52.21 minutes (p<0.001). Both groups showed comparable general wellbeing durations in months (p=0.873). Group 2's hospital admission duration was notably shorter (p=0.003). Group 1 had more patients with less than 1-year wellbeing duration, while Group 2 had more exceeding a year, though differences weren't statistically significant (p=0.067). Postoperative groin pain and dyspareunia were significantly more prevalent in Group 1 (p=0.002 for both). In the logistic regression analysis, it was determined that only the surgical method was effective in improving well-being for more than one year (p=0.040). No correlation was found between well-being and BMI (p>0.05). A positive correlation was found between postoperative score and well-being (p<0.001, r=0.616).

CONCLUSION: While both TOT and minisling surgical procedures have similar success, we believe that minisling is more advantageous in terms of post-operative groin pain, surgical duration, hospital stay, and dyspareunia.

Keywords: Stress urinary incontinence, transobturator tape, mini-sling.

tablo1 / *table1*

Table 1: Comparison of the operation techniques

	Group 1 (n=70)	Group 2 (n=43)	p-value
Age	43.47±8.24	44.58±10.98	0.542
BMI	30.89±5.87	30.18±4.11	0.489
Preoperative score	42.54±13.97	45.12±13.24	0.334
Postoperative score	84.13±21.22	88.84±15.99	0.213
Operative time	52.21±9.26	29.284.77	**<0.001**
Well-being (month)	25.60±20.36	26.16±13.55	0.873
Lenght of stay	1.96±1.31	1.33±0.47	**0.003**
Comorbidity			
DM	21 (30%)	7 (16%)	0.101
HT	19 (27%)	7 (16%)	0.183
Other	6 (8.6%)	1 (2.3%)	0.181
Well-being duration			0.067
<1 yıl	28 (40%)	10 (23.3%)	
>1 yıl	42 (60%)	33 (76.7%)	
Postoperative groin pain	20 (28.6%)	2 (4.7%)	**0.002**
Dyspareunia	14 (20%)	0 (0%)	**0.002**

* DM: Diabetes mellitus; HT: Hypertension; BMI: Body-mass index.

tablo2 (İdrar Kaçırma Yaşam Kalitesi Ölçeği (I-QOL))

	preop skor	postop skor	Ortalama aralık	p değeri
Grup1	42.5±14	84.1±21.2	41.6	<0.001
Grup2	45.1±13.2	88.8±16	43.7	<0.001

Grup 1 için, ameliyat öncesi skor ortalama 42,5±14'tü ve ameliyat sonrası önemli bir artışla ortalama 84,1±21,2'ye çıktı. Bu, 41,6'lık bir ortalama farka karşılık gelir (p<0,001). Benzer şekilde, Grup 2, 45,1±13,2'lik biraz daha yüksek bir ameliyat öncesi skorla başladı. Ameliyat sonrası skor, 88,8±16'lık bir ortalamaya yükseldi ve 43,7'lik bir ortalama farkla sonuçlandı (p<0,001)

table2(Urinary Incontinence Quality of Life Scale (I-QOL))

	Preop score	Postop score	Mean difference	p-value
Group 1	42.5±14	84.1±21.2	41.6	<0.001
Group 2	45.1±13.2	88.8±16	43.7	<0.001

For Group 1, the preoperative score averaged at 42.5±14, which saw a substantial increase post-surgery, averaging at 84.1±21.2. This translates to a mean difference of 41.6 (p<0.001). Similarly, Group 2 started with a slightly higher preoperative score of 45.1±13.2. Postoperatively, the score rose to an average of 88.8±16, resulting in a mean difference of 43.7 (p<0.001)

PP-031

Nadir Bir Olgu Sunumu: Paratestiküler Dediferansiye Liposarkom

Resul Çiçek, İbrahim Topçu, Ömer Faruk Yıldırım, Hüseyin Çelik, Ahmet Çamtosun, Fatih Oğuz
İnönü Üniversitesi, Üroloji Ana Bilim Dalı, Malatya

GİRİŞ: Paratestiküler liposarkomlar(PLS) ağırlıklı olarak orta yaş ve ileri yaştaki erkeklerde izlenmektedir. Liposarkomların çoğu pelvik ve posterior peritoneal yumuşak doku boşluklarında bulunur ve daha nadir olarak paratestiküler bölgede görülür. Tüm liposarkomların %12'sini oluşturan PLS, spermatik kord çevresindeki yağ dokusundan veya önceden var olan bir lipomun malign transformasyonu ile ortaya çıkabilir. Genellikle ağrısız, yavaş büyüyen bir kasık veya skrotal yumuşak doku kitlesi olarak ortaya çıkar ve büyüme için nispeten geniş alan nedeniyle erken evrelerde belirgin semptomlar olmadan uzun süre büyüyebilir. Son derece karmaşık anatomik ilişkisi nedeniyle sıklıkla kasık fıtığı, lipom, spermatosel, epididimorşit veya testis tümörü olarak yanlış tanı konulmaktadır.

VAKA: 51 yaş erkek hasta yaklaşık 1.5 aydır olan skrotal şişlik nedeni ile merkezimize başvurmuş. Hastanın fizik muayenesinde sağ skrotumdan başlayıp inguinal kanala doğru uzanım gösteren yaklaşık 3,5 cm'lik ele gelen sertlik izlendi. Yapılan tetkiklerinde tümör markerları negatif olarak sonuçlandı. Çekilen pelvik MR'da: Extratestiküler yerleşimli epididim baş lokalizasyonunda 35x34 mm boyutta homojen kontrast tutan diffüzyon ağırlıklı serilerde belirgin diffüzyon kısıtlılığı saptanan lezyon dikkati çekmektedir (Ön planda benign patolojiler:beningn soliter fibroz tümör? düşünülmüş olup klinik korelasyon ile birlikte değerlendirme ve histopatolojik inceleme önerilir).(Resim 1ave1b) şeklinde raporlandı. Daha sonra hastaya kliniğimizde sağ radikal inguinal orşiektomi yapıldı. Patoloji sonucu: Testis parankimi olağan görünümde olup Spermatik kord testis geçişinde testis parankimi ile ilişkisi bulunmayan 3,5x4x5cm ölçüsünde solid görünümde tümöral lezyon izlenmiştir. Patolog yorumu: Morfolojik ve immünohistokimyasal bulgular Dediferansiye liposarkom lehine yorumlandı.

SONUÇ: Liposarkomlar iyi diferansiye, diferansiye, miksoid ve pleomorfik olmak üzere dört histolojik alt tip vardır. PLS, tüm liposarkomların yaklaşık %12'sini oluşturan nadir neoplazmlardır ve spermatik kord köken alırlar ve bunu sıklıkla testiküler tunikler ve epididim takip eder. Tümör 50-60 yaş arası erişkin hastalara daha sık atak yapmaktaydı, ancak güncel literatüre göre 16-90 yaş aralığındaki hastalarda ortaya çıkmıştır. Görüntülemede ise USG, hatta MRG ve BT ile liposarkomu yağ dokusundan, dolayısıyla inguinal herniden ayırt etmek güçtür. Ancak dediferansiasyon alanları arttıkça radyolojik olarak preoperatif tanı koymak daha kolaylaşır. Spermatik kordun liposarkomlarının çoğu iyi diferansiye olmasına rağmen, lokal nüks eğilimi yüksektir. Kitlenin geniş lokal eksizyonu ile radikal orşiektomi önerilen tedavi iken, yüksek dereceli tümörlerde ve tekrarlayan liposarkomlarda adjuvan radyoterapi düşünülebilir. Retroperitoneal lenfadenektomi herhangi bir ek terapötik fayda sağlamaz ve kemoterapinin rolü iyi tanımlanmamıştır. İlk tedaviden bağımsız olarak, lokal nüks riski her zaman uzun süreli takip gerektirir.

Anahtar Kelimeler: testis tümörü, paratestiküler liposarkom, orşiektomi

A Rare Case Report: Paratesticular Dedifferentiated Liposarcoma

Resul Çiçek, İbrahim Topçu, Ömer Faruk Yıldırım, Hüseyin Çelik, Ahmet Çamtosun, Fatih Oğuz
Department of Urology, Inonu University, Malatya, Turkey

INTRODUCTION: Paratesticular liposarcomas (PLS) are predominantly observed in middle-aged and elderly men. Most liposarcomas are found in pelvic and posterior peritoneal soft tissue formations and are less frequently seen in the paratesticular region. PLS, which accounts for 12% of all liposarcomas, may arise from the fatty tissue of the spermatic cord or from malignant transformation of an existing lipoma. The disease occurs as a slowly growing inguinal or scrotal soft tissue mass and can grow for a long time without being evident in the early stages due to its wide distribution area for growth. Due to the extremely complex anatomical relationship, it is often misdiagnosed as inguinal hernia, lipoma, spermatocele, epididymo-morphitis or testicular tumor.

CASE: A 51-year-old male patient applied to our center due to scrotal swelling of approximately 1.5 countries. In the patient's physical examination, a palpable bump of approximately 3.5 cm was observed, starting from the right scrotum and extending towards the inguinal canal. The examinations were negative for tumor markers. In the pelvic MRI drawn: Attention is drawn to the regions with significant diffusion limitation determined in the 35x34 mm homogeneous contrast-enhancing diffusion mixture series in the initial localization of the epididymis with extratesticular localization (Benign pathologies in the foreground: benign solitary fibrous tumor? is considered and evaluation and histopathological examination are recommended together with clinical planning). (Figures 1 and 1b) was reported as follows. Then, the patient underwent right radical inguinal orchiectomy in our clinic. Pathology RESULT: The testicular parenchyma has a normal appearance and solid tumoral lesions were observed in 3.5x4x5cm pieces that have no connection with the testicular parenchyma in the spermatic cord-testis transition. Pathologist examination: Morphological and immunohistochemical findings Dedifferentiated liposarcoma was scientifically interpreted.

CONCLUSION: Liposarcomas have four histological subtypes: well differentiated, undifferentiated, myxoid and pleomorphic. PLS are rare neoplasms that account for approximately 12% of all liposarcomas and originate from the spermatic cord, followed frequently by the testicular tunics and epididymis. The tumor was more frequent in adults aged 50-60 years, but recent literature has shown that adults aged 16-90 years. In imaging, it is difficult to distinguish liposarcoma from adipose tissue, and therefore from inguinal hernia, by USG, even MRI and CT. However, the features of dedifferentiated areas make it easier to make a preoperative diagnosis radiologically. Although most liposarcomas of the spermatic cord are well differentiated, local recurrences are persistent. Radical orchiectomy with wide local excision of the mass is the recommended treatment, while adjuvant radiotherapy is available for high-grade tumors and recurrent liposarcomas. Retroperitoneal lymphadenectomy does not provide any additional therapeutic benefit and its role in healing is not well recognized. Regardless of the initial treatment, the risk of local recurrence always requires long-term follow-up.

Keywords: testicular tumor, paratesticular liposarcoma, orchiectomy

Resim 1a ve 1b / *Figure 1a and 1b*

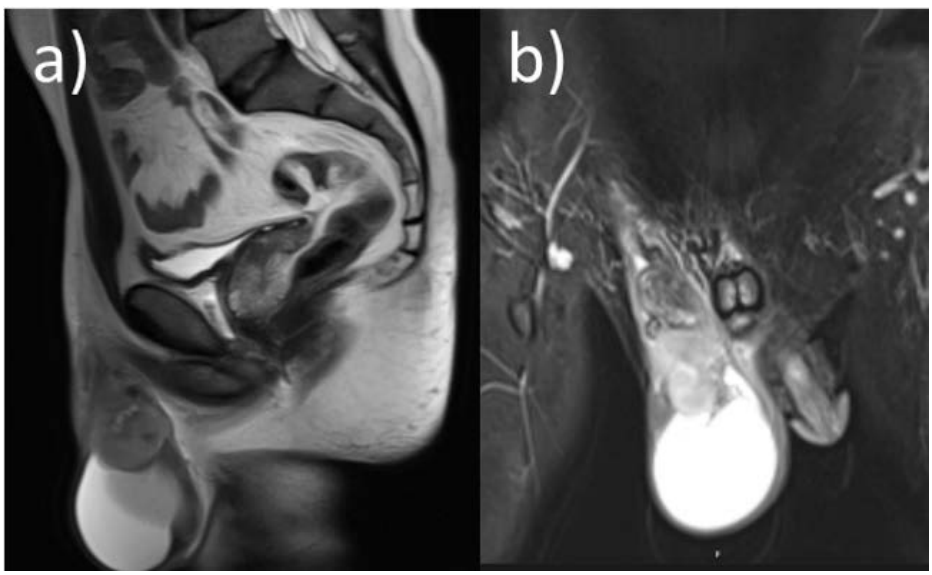

PP-033

Üretral stent migrasyonu Mesanenin Skuamöz hücreli karsinomuna sebep olur mu?

Mustafa Sesli, Mert Başaranoğlu, Erdem Akbay
Mersin Üniversitesi Tıp Fakültesi,Üroloji Anabilimdalı

GİRİŞ: Üretral darlıklar, genellikle travma, enfeksiyon veya cerrahi müdahaleler sonrası gelişen skar dokusunun üretral darlığa sebep olması sonucu oluşan ürolojik bir durumdur. Bu patoloji, ciddi alt üriner sistem semptomlarına (AUSS) neden olabilir ve hastanın yaşam kalitesini önemli ölçüde etkileyebilir. Üretral stentler, bu darlıkların tedavisinde yaygın olarak kullanılan, üretranın açık kalmasını sağlayan cihazlardır. Ancak, stentlerin uzun vadeli kullanımı bazı komplikasyonlara yol açabilir. Bu vaka raporunda, üretral stentin skuamöz hücreli kanser varyantında mesane kanseri gelişiminde potansiyel bir rol oynayabileceği hipotezini incelemekteyiz.

VAKA SUNUMU: 64 yaşında erkek hasta, 1974 yılında geçirdiği ciddi bir trafik kazası sonrası açık üretral cerrahi operasyon geçirmiştir. İki yıl önce başlayan alt üriner sistem semptomları nedeniyle tekrar eden üretral darlık cerrahilerine maruz kalmıştır. Mart 2022'de yapılan tetkiklerde PSA değeri 0,164 ng/mL olup, ultrasonografide sol böbrek alt polde yaklaşık 3,5 mm'lik basit kist, mesanede 1,5 cm'lik taş ve prostat hacmi 19 cc olarak saptanmıştır. Hastaya sistolitotripsi uygulanmış ve üretral stent yerleştirilmiş, mesane doğal olarak değerlendirilmiştir. Akabinde başka bir merkezde yapılan tetkiklerde stentin mesaneye göç ettiği tespit edilmiş ve Mayıs 2023'de endoskopik olarak stent çıkarılmıştır. Temmuz 2023 tarihinde akut üriner retansiyon nedeniyle hastaya suprapubik sistostomi katateri yerleştirilmiş. İşlem öncesi yapılan üriner sistem görüntülemelerinde mesanede patolojik bulgu saptanmamış. Takiben yapılan sistoskopide bulber üretrada kuş gözü darlık izlenmiş olup internal üretrotomi uygunlanmıştır. Mesanede ise sistofiksin giriş kısmında yer yer nedbe görünümlü alanlar tespit edilmiştir. Hastanın sistostomi katateri çıkarılıp 20 F sonda takılmıştır. Ağustos 2023'te hastanın sonda çıkarılması amacıyla başvurduğu klinikte suprapubik bölgede eski sistostomi alanı ile uyumlu bölgede bir lezyon saptanmıştır. Bunun üzerine dermatoloji önerisi ile pelvik MR incelemesi yapılmış olup batın ön duvarında, mesane anterioru ile ilişkili 11x7 cm boyutlarında bir kitle tespit edilmiş ve desmoid tümör ön planda düşünülerek biyopsi önerilmiştir. Ciltteki lezyondan alınan biyopsi sonucunda skuamöz hücreli karsinom (SCC) tanısı konulmuştur. Kontrol PET-CT taramasında mesane anterior duvara uzanan 11x12 cm'lik bir lezyon tespit edilmiştir (SUVmax: 23). Ayrıca peritümöral alanda ve bilateral internal iliak bölgede subsentimetrik hafif hipermetabolik lenf nodları izlenmiştir. Hastaya konsey kararıyla Cisplatin, 5-fluorourasil ve cetuximab tedavileri ile birlikte eş zamanlı radyoterapi uygulanmıştır.Mayıs 2024'te polikliniğimize suprapubik bölgede akıntılı lezyon ve idrar yapmada zorlukla başvuran hastaya vezikokutanöz fistül + üretral darlık ön tanısı ile ileri inceleme ve tedavi amacıyla sistoskopi yapılmıştır. Hastanın membranöz üretrasındaki darlığa internal üretrotomi uygulandı.Ardından mesanesinde yaygın hiperemik alanlar izlendi.Mesanede sol yan duvar mesane tabanı bileşkesinde ve kubbedeki şüpheli papiller tümöral oluşumlar rezeke edildi.Patolojik inceleme sonucunda mesanenin Skuamöz hücreli karsinomu olarak raporlandı.Hastaya radikal sistektomi+üriner diversiyon cerrahisi önerildi.

TARTIŞMA: Bu vaka, üretral stent kullanımının SCC gelişimi için potansiyel bir risk faktörü olabileceğini öne sürmektedir. Üretral stentler, mukozal irritasyon ve kronik inflamasyona yol açabilmektedir. Kronik inflamasyon ise karsinogenez sürecinde önemli bir rol oynamaktadır. Bu hastada, stentin yerleştirilmesinden sonra SCC gelişmesi, üretral stentin SCC için bir prekanseröz olabileceği hipotezini desteklemektedir. Literatürde, üretral stentlerin uzun vadeli komplikasyonları arasında enfeksiyonlar, stent migrasyonu ve üretral erozyonlar yer almaktadır. Ancak, malignite gelişimi nadiren bildirilmiştir. Bu vaka, üretral stentlerin uzun süreli kullanımının SCC gelişimi ile ilişkili olabileceğine dair önemli bir örnek sunmaktadır. Bu bulgular, üretral stentlerin kullanımı sırasında dikkatli bir takip ve değerlendirme gerekliliğini vurgulamaktadır.

Sonuçlar: Üretral stentlerin uzun süreli kullanımının potansiyel malignite riskleri dikkate alınmalıdır. Bu vaka, ürolojik pratikte üretral stent kullanımı sırasında dikkatli bir şekilde izlem ve değerlendirme gerekliliğini vurgulamaktadır. Daha geniş kapsamlı çalışmalara ihtiyaç vardır, ancak bu vaka, üretral stentin SCC gelişiminde olası bir prekansör rolü olduğunu düşündürmektedir.

Anahtar Kelimeler: Üretral stent,Üretral darlık,Skuamöz hücreli karsinom

Does urethral stent migration cause Squamous cell carcinoma of the bladder?

Mustafa Sesli, Mert Başaranoğlu, Erdem Akbay
Mersin University Faculty of Medicine, Department of Urology

ENTRANCE: Urethral strictures are a urological condition that usually occurs as a result of scar tissue that develops after trauma, infection or surgical interventions, causing urethral stricture. This pathology can cause severe lower urinary tract symptoms (LUTS) and significantly affect the patient's quality of life. Urethral stents are devices that are widely used in the treatment of these strictures and keep the urethra open. However, long-term use of stents may lead to some complications. In this case report, we examine the hypothesis that urethral stent may play a potential role in the development of bladder cancer in the squamous cell cancer variant.

CASE REPORT: A 64-year-old male patient underwent open urethral surgery after a serious traffic accident in 1974. He was subjected to repeated urethral stricture surgeries due to lower urinary tract symptoms that started two years ago. In the examinations performed in March 2022, the PSA value was 0.164 ng/mL, and on ultrasonography, a simple cyst of approximately 3.5 mm in the lower pole of the left kidney, a 1.5 cm stone in the bladder and a prostate volume of 19 cc were detected. The patient underwent cystolithotripsy and a urethral stent was placed, and the bladder was evaluated naturally. Subsequently, in the examinations performed in another center, it was determined that the stent had migrated to the bladder and the stent was removed endoscopically in May 2023. In July 2023, a suprapubic cystostomy catheter was placed in the patient due to acute urinary retention. No pathological findings were detected in the bladder in the urinary system imaging performed before the procedure. In the subsequent cystoscopy, bird's eye stenosis was observed in the bulbar urethra and internal urethrotomy was performed. In the bladder, scar-like areas were detected at the entrance of the cystofix. The patient's cystostomy catheter was removed and a 20 F catheter was inserted. In August 2023, in the clinic where the patient applied for catheter removal, a lesion was detected in the suprapubic region, compatible with the old cystostomy area. Thereupon, a pelvic MRI examination was performed with the recommendation of dermatology, and a mass of 11x7 cm in size was detected on the anterior abdominal wall, related to the anterior bladder, and biopsy was recommended, considering the desmoid tumor in the foreground. As a result of the biopsy taken from the skin lesion, a diagnosis of squamous cell carcinoma (SCC) was made. In the control PET-CT scan, an 11x12 cm lesion extending to the anterior bladder wall was detected (SUVmax: 23). Additionally, subcentimetric mild hypermetabolic lymph nodes were observed in the peritumoral area and bilateral internal iliac region. By council decision, the patient was treated with Cisplatin, 5-fluorouracil and cetuximab treatments and simultaneous radiotherapy. The patient, who presented to our outpatient clinic in May 2024 with a draining lesion in the suprapubic region and difficulty in urinating, underwent cystoscopy for further examination and treatment with the preliminary diagnosis of vesicocutaneous fistula + urethral stenosis. Internal urethrotomy was performed for the stenosis in the patient's membranous urethra. Then, widespread hyperemic areas were observed in the bladder. Suspicious papillary tumor formations in the left side wall bladder base junction and dome were resected. As a result of the pathological examination, it was reported as squamous cell carcinoma of the bladder. Radical cystectomy + urinary diversion surgery was recommended to the patient.

ARGUMENT: This case suggests that urethral stent use may be a potential risk factor for the development of SCC. Urethral stents can cause mucosal irritation and chronic inflammation. Chronic inflammation plays an important role in the carcinogenesis process. The development of SCC in this patient after stent placement supports the hypothesis that the urethral stent may be a precancerous for SCC. In the literature, long-term complications of urethral stents include infections, stent migration, and urethral erosions. However, the development of malignancy has rarely been reported. This case provides an important example of how long-term use of urethral stents may be associated with the development of SCC. These findings highlight the need for careful monitoring and evaluation during the use of urethral stents.

RESULTS: The potential malignancy risks of long-term use of urethral stents should be considered. This case emphasizes the need for careful monitoring and evaluation during urethral stent use in urological practice. More extensive studies are needed, but this case suggests a possible predictive role of the urethral stent in the development of SCC.

Keywords: Urethral stent,Urethral stenosis,Squamous cell carcinoma

Şekil-1

Figure-1

Hastanın cilt fistülünün perioperatif görüntüsü

Perioperative image of the patient's skin fistula

PP-034

Mesane Paragangliomas: Olgu Sunumu

Halil İbrahim İvelik, Mehmet Sevim, Okan Alkış, İbrahim Kartal, Şeref Coşer, İshak Günay, Bekir Aras
Kütahya Sağlık Bilimleri Üniversitesi, Üroloji Ana Bilim Dalı, Kütahya

GİRİŞ-AMAÇ: Paragangliomalar, adrenal ve ekstra-adrenal bölgelerde gelişen nadir ve yüksek vasküler tümörlerdir. Mesane paragangliomları (BPG), genellikle benign olup hematüri, hipertansiyon ve baş ağrısı gibi belirtilerle ortaya çıkar. Bu çalışmada, dizüri ve hematüri şikayeti ile başvuran ve mesane sol yan duvarda invaziv kitle saptanan 67 yaşındaki erkek hasta sunulmaktadır. Amaç, bu nadir tümörün tanı ve tedavi sürecinde karşılaşılan zorlukları ve hipertansiyon yönetiminin önemini vurgulamaktır.

MATERYAL-METOD: Hastanın özgeçmişinde hipertansiyon (HT) dışında ek hastalığı bulunmamakta olup, yapılan görüntülemelerde mesane sol yan duvarda yaklaşık 4 cm çapında invaziv görünümde kitle tespit edilmiştir. TURM operasyonu ile kitle çıkarılmış ve patoloji sonucunda paragangliom teşhisi konulmuştur. Hastaya 3 ay sonra parsiyel sistektomi uygulanarak tüm kitle ve ipsilateral lenf nodları eksize edilmiştir. Preoperatif dönemde hipertansif kriz riskini azaltmak için α-bloker olarak fenoksibenzamin tedavisi bulunamaması sebebi ile başlanılamamış operasyon öncesi 10 gün boyunca alfa-1 selektif alfa bloker uygulanmış, β-bloker tedavisi ise operasyon öncesi 5 gün boyunca başlanmıştır. Operasyon sırasında ve sonrasında HT ataklarına karşı hazırlık yapılmıştır.

BULGULAR: TURM operasyonu sırasında hastanın kan basıncı stabil seyretmiştir. Ancak, parsiyel sistektomi sırasında kitle eksizyonu ve taktil dokunuşlar sırasında sistolik basınç 320 mmHg ve diyastolik basınç 130 mmHg'ye kadar çıkmıştır. Hastanın hipertansif atakları intraoperatif dönemde fenoksibenzamin ve esmolol ile kontrol altına alınmıştır. Parsiyel sistektomi operasyonu başarılı bir şekilde tamamlanmış olup, postoperatif 3. günde hastanın genel durumu iyi, komplikasyonsuz bir şekilde taburcu edilmiştir. Üç ay sonra yapılan sistoskopide temiz sonuç alınmıştır. Operasyon sonrasında antihipertansif tedavisine devam eden hastanın takiplerinde kan basıncının normal aralıklarda olduğu görülmüştür.

SONUÇ: Mesane paragangliomları nadir görülse de, yüksek vasküler yapıları nedeniyle operasyon sırasında ciddi hemodinamik instabiliteye yol açabilirler. Bu olgu, preoperatif ve intraoperatif dönemde tansiyon kontrolünün önemini vurgulamaktadır. Paragangliom tanısı konulan hastalarda, preoperatif α-bloker ve β-bloker tedavisinin yanı sıra, operasyon sırasında yakın hemodinamik takip ve yönetim gerekmektedir. Bu tür hastaların tedavisinde multidisipliner yaklaşım ve dikkatli preoperatif hazırlık hayati öneme sahiptir.

Anahtar Kelimeler: Paraganglioma, Mesane Tümörü, Hipertansiyon, TURM, Parsiyel Sistektomi

Bladder Paraganglioma: Case Report

Halil İbrahim İvelik, Mehmet Sevim, Okan Alkış, İbrahim Kartal, Şeref Coşer, İshak Günay, Bekir Aras
Kutahya Health Sciences University, Department of Urology, Kutahya

INTRODUCTION-OBJECTIVE: Paragangliomas are rare, highly vascular tumors that develop in both adrenal and extra-adrenal regions. Bladder paragangliomas (BPG) are generally benign and present with symptoms such as hematuria, hypertension, and headache. This study presents a 67-year-old male patient who presented with complaints of dysuria and hematuria, in whom an invasive mass was detected on the left lateral wall of the bladder. The objective is to highlight the challenges encountered in the diagnosis and treatment of this rare tumor and emphasize the importance of managing hypertension.

MATERIAL-METHOD: The patient's medical history included hypertension (HT) with no other comorbidities. Imaging revealed an invasive mass approximately 4 cm in diameter on the left lateral wall of the bladder. The mass was removed via transurethral resection of the bladder (TURB), and pathology confirmed the diagnosis of paraganglioma. Three months later, the patient underwent partial cystectomy, during which the entire mass and ipsilateral lymph nodes were excised. Due to the unavailability of phenoxybenzamine, an α-blocker, the patient could not be started on it preoperatively to reduce the risk of hypertensive crisis. Instead, a selective α1-blocker was administered for 10 days prior to surgery, and β-blocker therapy was initiated 5 days before the operation. Preparations were made to manage potential HT attacks during and after the surgery.

RESULTS: During the TURB procedure, the patient's blood pressure remained stable. However, during partial cystectomy, systolic pressure spiked to 320 mmHg and diastolic pressure to 130 mmHg during mass excision and tactile manipulation. The hypertensive episodes were controlled intraoperatively with phenoxybenzamine and esmolol. The partial cystectomy was successfully completed, and the patient was discharged in good general condition without complications on the third postoperative day. A follow-up cystoscopy three months later showed no evidence of disease. The patient continued antihypertensive therapy postoperatively, and subsequent follow-ups revealed normal blood pressure levels.

CONCLUSION: Although bladder paragangliomas are rare, their highly vascular nature can cause significant hemodynamic instability during surgery. This case underscores the importance of blood pressure control during the preoperative and intraoperative periods. In patients diagnosed with paraganglioma, preoperative α-blocker and β-blocker therapy, along with close hemodynamic monitoring and management during surgery, are essential. A multidisciplinary approach and careful preoperative preparation are crucial in the treatment of these patients.

Keywords: Paraganglioma, Bladder Tumor, Hypertension, TURB, Partial Cystectomy

Soldan saga: Mesane sol yan duvarda invaziv kitle görünümü kontrastlı tomografi.
Horizontal kesittle kitle lokalizasyonu. From left to right: Invasive mass appearance on the left lateral wall of the bladder in contrast-enhanced tomography. Mass localization in horizontal section.

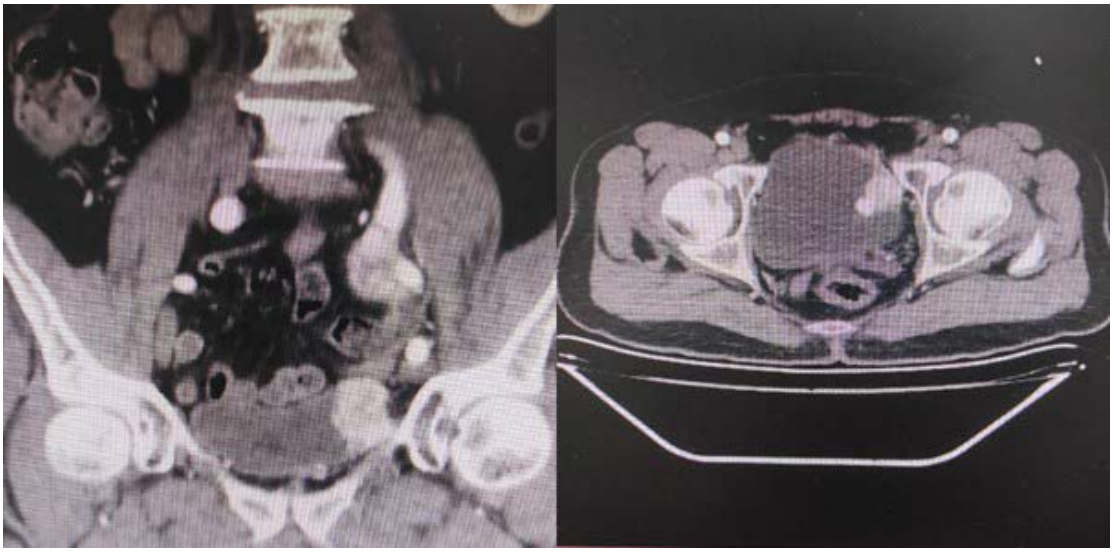

Soldan saga: Mesane sol yan duvarda invaziv kitle görünümü kontrastlı tomografi
Horizontal kesittle kitle lokalizasyonu. From left to right: Invasive mass appearance on the left lateral wall of the bladder in contrast-enhanced tomography. Mass localization in horizontal section.

PP-035

Atrofik hidronefrozlu böbrekte double j stent takımı sonrası subkapsüler böbrek hematomu ve yönetimi: Olgu sunumu

Alper Şimşek
Siverek Devlet Hastanesi, Üroloji Kliniği, Şanlıurfa

AMAÇ: Üreterorenoskopide double j (dj) stent takılması üroloji pratiğindeki en sık uygulamalardandır. Bu uygulamalarda görülen major komplikasyon oldukça azdır. Literatürde böbrek subkapsüler hematomu ekstrakorporeal kısa dalga litotripsi (ESWL), travma, renal anjiyografi prosedürleri sonrasında, ayrıca maligniteli hastalarda ve antikoagülasyon alan hastalarda kendiliğinden oluşan bir komplikasyon olarak bilinmektedir. Ancak üreterorenoskopi sırasında görülmesi çok nadir olarak görülmektedir. Bu yazıda hidronefrotik atrofik böbreğe dj stent takılması sonrasında oluşan subkapsüler renal hematom gelişen hastanın yönetimini sunmayı amaçladık.

OLGU: Bilateral yan ağrısı şikayetleri ile polikliniğe başvuran 56 yaş erkek hastanın muayenesinde kostovertebral açı hassasiyeti yoktu. Özgeçmişinde özellik olmayan hastanın ht dışında ek hastalığı yoktu. Laboratuvar tetkiklerinde Kre: 3.3 mg/dL WBC 7700 K/uL, Hb:12.2 g/dL idi. Tam idrar tetkikinde lökositüri ve eritrositüri mevcuttu. Batın bilgisayarlı tomografisinde (BT) bilateral üreter taşı, böbrek taşları ve grade 4 hidronefroz mevcuttu. Hastaya bilateral dj stent takılması kararı alındı. Postoperatif (po) takibinde yan ağrısı ve hematürik idrar olması sebebi ile kontrol biyokimya ve tam kan tetkiki alındı. Kre: 7.6 mg/dL Wbc 7830 K/uL, Hb: 6,9 g/dL saptandı. Hipotansiyon izlenmedi. Nabzı 100-120 atım/dk arasındaydı. Hastanın kontrol BT'sinde sol böbrekte subkapsüler hematom saptandı. Hastaya po 0. gün 2 ünite, po1. gün ve po2. gün ise 1'er ünite eritrosit süspansüyonu transfüzyonu yapıldı. Takibi boyunca ağrı palyasyonu, yatak istirahati ve antibiyotik tedavisi verildi. Hastanın postoperatif kreatinin değerlerinin gerilemesi (po1: 5.2, po2: 4.2, po3: 3.3, po1. hafta 2.5 mg/dL) ve Hb değerlerinin artması (po1: 8.4, po2: 10.5g, po3: 9.6, po1. hafta 9.9 g/dL) üzerine postoperatif 1. haftada taburcu edildi. Dahiliye tarafından değerlendirilen ve idrar çıkışı normal olan hasta için yatışı sırasında diyaliz endikasyonu gerekli görülmedi.

SONUÇLAR: Özellikle ileri derecede hidronefrozulu böbreklere uygulanan üreterorenoskopi sırasında subkapsüler hematom gelişme ihtimali daha fazladır. Genellikle ateş, yan ağrısı, hematüri ve hemoglobinde anlamlı düşüş semptomlarıyla kendini gösteren bu klinik tablo konservatif yöntemlerle takip edilebilmektedir. Bazı durumlarda hematom drenajı ve embolizasyon gibi daha invaziv yötemlere de başvurulabilmektedir.

Anahtar Kelimeler: Hidroüreteronefroz, subkapsülerrenal hematom, üreterorenoskopi

33. Ulusal Üroloji Kongresi
29 Ekim-01 Kasım 2024 Susesi Luxury Resort, Antalya

Subcapsular renal hematoma and its management after double J stent placement in atrophic hydronephrotic kidney: A case report

Alper Şimşek
Siverek State Hospital, Urology Clinic, Şanlıurfa

PURPOSE: Double J (DJ) stent placement during ureterorenoscopy is one of the most frequently performed procedures in urology practice. Major complications associated with this procedure are infrequent. In the literature, subcapsular renal hematoma is recognized as a complication of extracorporeal shock wave lithotripsy (ESWL), trauma, renal angiography procedures, and patients with malignancy or receiving anticoagulation therapy. However, its occurrence during ureterorenoscopy is extremely rare. In this report, we aim to present the management of a patient who developed subcapsular renal hematoma after DJ stent placement in a hydronephrotic atrophic kidney.

CASE: A 56-year-old male patient presented to the outpatient clinic with complaints of bilateral flank pain. On physical examination, there was no costovertebral angle tenderness. The patient had no significant medical history other than hypertension. Laboratory tests revealed a creatinine level of 3.3 mg/dL, WBC count of 7700 K/uL, and hemoglobin (Hb) level of 12.2 g/dL. Urinalysis showed leukocyturia and erythrocyturia. Abdominal computed tomography (CT) demonstrated bilateral ureteral stones, kidney stones, and grade 4 hydronephrosis. The decision was made to place bilateral DJ stents. In the postoperative (PO) period, control biochemical and complete blood count tests were performed due to ongoing flank pain and hematuric urine. Results showed a creatinine level of 7.6 mg/dL, WBC count of 7830 K/uL, and Hb level of 6.9 g/dL. No hypotension was observed, and the patient's heart rate ranged between 100-120 beats per minute. Control CT revealed a subcapsular hematoma in the left kidney. The patient received 2 units of erythrocyte suspension on PO day 0, and 1 unit each on PO days 1 and 2. Pain management, bed rest, and antibiotic therapy were provided throughout the follow-up. With the improvement in postoperative creatinine levels (PO1: 5.2, PO2: 4.2, PO3: 3.3, PO1 week: 2.5 mg/dL) and an increase in Hb levels (PO1: 8.4, PO2: 10.5 g/dL, PO3: 9.6, PO1 week: 9.9 g/dL), the patient was discharged on the first postoperative week. The patient was evaluated by internal medicine, and with normal urine output, dialysis was not indicated during hospitalization.

CONCLUSION: The likelihood of developing a subcapsular hematoma is higher during ureterorenoscopy performed on kidneys with severe hydronephrosis. This clinical scenario, often presenting with symptoms of fever, flank pain, hematuria, and a significant drop in hemoglobin, can generally be managed conservatively. In some cases, more invasive methods such as hematoma drainage or embolization may be required.

Keywords: Hydroureteronephrosis, subcapsular renal hematoma, ureterorenoscopy

Resim 1 / *Figure 1*

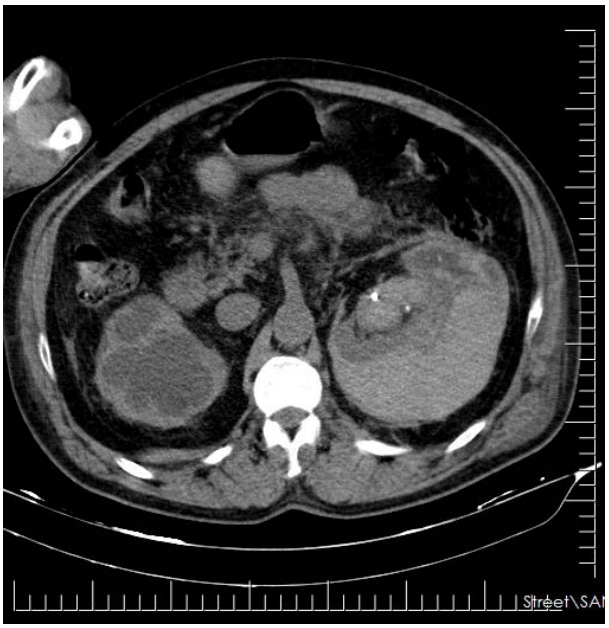

Preoperatif aksiyel kesit BT: Bilateral grade 4 hidronefrotik böbrek ve subkapsuler hematomlu sol böbrek
Preoperative axial section CT: Bilateral grade 4 hydronephrotic kidney and left kidney with subcapsular hematoma

PP-036

Nativ doku ile sistosel onarımı: Tek merkezli ilçe devlet hastanesi sonuçlarımız

Alper Şimşek
Siverek Devlet Hastanesi, Üroloji Kliniği, Şanlıurfa

AMAÇ : Pelvik organ prolapsusu (POP), pelvik organların birinin ya da birkaçının pelvis içinde bulunması gereken yerden daha aşağıda konumlanıp vajen lümenine sarkmasıdır. Anterior, apikal ve posterior prolapsus olarak sınıflandırılır. En sık görülen POP türü anterior prolapsustur. Bütün prolapsusların %80'inde anterior komponent bulunmaktadır. Sistosel onarımı nativ doku veya meş ile onarılabilmektedir. İki bin on altı yılında FDA (Amerika Birleşik Devletleri Gıda ve İlaç Dairesi) meş komplikasyonları ile ilgili uyarılarını güçlendirmiştir. Bu bildiride kliniğimizde nativ doku ile sistosel onarımı yapılan hastaların sonuçlarını paylaşmayı amaçladık.

MATERYAL VE METOT: Eylül 2022 ve Ocak 2024 tarihleri arasında Siverek Devlet Hastanesinde anterior sistosel operasyonu yapılanve en az 6 ay takip edilen 10 hasta bu çalışmaya dahil edildi. Hasta yaşı, poliknik başvuru nedeni, operasyon süresi, kanama miktarı, perioperatif ve postoperatif komplikasyonlar değerlendirildi.

BULGULAR: Çalışmaya dahil olan hastaların 7'si vajinada ele gelen kitle ve rahatsızlık hissi, 2'si inkontinans, 1'i ise cinsel ilişkide zorlanma şikayeti nedeni ile polikliniğe başvurdu. 10 hastaya da santral defekt onarımı yapıldı. 2 hastada lateral defekt olması nedenli lateral defekt onarımı da yapıldı. Ortalama operasyon süresi 58 dk saptandı. Ortalama kanama miktarı 32 cc saptandı. Perioperatif komplikasyon saptanmadı. Postoperatif uzun dönem takipte 1 hastada disparoni gelişti,1 hastada ise stres üriner inkontinans gelişti. Hiçbir hastada nüks izlenmedi.

SONUÇ: Güncel literatürde meş kulanarak uygulanan transvajinal sistosel cerrahisinin nativ doku ile onarıma göre cerrahi başarıda anlamlı bir üstünlüğü olmadığı görülmektedir. İkinci basamak hastanelerde nativ doku ile sistosel onarımı başarı ile uygulanabilen anterior prolapsus cerrahisi olarak karşımıza çıkmaktadır.

REFERANSLAR

Çubuk, A., & Akbulut, M. F. Transvajinal Sistosel Cerrahisinde Meş Kullanımı Gerekli Mi?

Shlomo Raz MD and Larissa V. Rodríguez MD. Pelvic Organ Prolapse. Clinical Presentation and Diagnosis. Female Urology Textbook 2008 p.554-563

Olsen AL, Smith VJ, Bergstrom JO, et al: Epidemiology of surgically managed pelvic organ prolapse and urinary incontinence. Obstet Gynecol 1997; 89: pp. 501-506

Vitale, S. G., Lagana, A. S., Gulino, F. A., Tropea, A., & Tarda, S. (2016). Prosthetic surgery versus native tissue repair of cystocele: literature review. Updates in surgery, 68, 325-329.

Anahtar Kelimeler: anterior prolapsus, pelvik organ prolapsusu, sistosel

Cystocele repair with native tissue: Our results from a single-center district state hospital

Alper Şimşek
Siverek State Hospital, Urology Clinic, Şanlıurfa

OBJECTIVE: Pelvic organ prolapse (POP) occurs when one or more pelvic organs descend from their normal position within the pelvis and protrude into the vaginal lumen. It is classified as anterior, apical, or posterior prolapse. The most common type of POP is anterior prolapse, with an anterior component present in 80% of all prolapses. Cystocele repair can be performed using native tissue or mesh. In 2016, the FDA (U.S. Food and Drug Administration) strengthened its warnings regarding mesh-related complications. In this study, we aim to share the outcomes of patients who underwent cystocele repair with native tissue at our clinic.

MATERIAL AND METHOD: Ten patients who underwent anterior cystocele surgery at Siverek State Hospital between September 2022 and January 2024 and were followed for at least 6 months were included in this study. Patient age, reasons for outpatient clinic visits, operation duration, amount of bleeding, perioperative and postoperative complications were evaluated.

RESULTS: Seven patients included in the study presented to the outpatient clinic with complaints of a palpable mass and discomfort in the vagina, two with incontinence, and one with dyspareunia. Central defect repair was performed in all 10 patients. Additionally, lateral defect repair was performed in two patients due to the presence of lateral defects. The average operation duration was 58 minutes, and the average amount of bleeding was 32 cc. No perioperative complications were observed. In long-term postoperative follow-up, one patient developed dyspareunia and one patient developed stress urinary incontinence. No recurrences were observed in any of the patients.

CONCLUSION: The current literature suggests that transvaginal cystocele surgery with mesh does not offer significant surgical success over native tissue repair. Native tissue cystocele repair appears to be a successful surgical option for anterior prolapse in secondary-level hospitals.

REFERENCES

Çubuk, A., & Akbulut, M. F. Is the Use of Mesh Necessary in Transvaginal Cystocele Surgery?

Shlomo Raz MD and Larissa V. Rodríguez MD. Pelvic Organ Prolapse. Clinical Presentation and Diagnosis. Female Urology Textbook 2008 p.554-563

Olsen AL, Smith VJ, Bergstrom JO, et al: Epidemiology of surgically managed pelvic organ prolapse and urinary incontinence. Obstet Gynecol 1997; 89: pp. 501-506

Vitale, S. G., Lagana, A. S., Gulino, F. A., Tropea, A., & Tarda, S. (2016). Prosthetic surgery versus native tissue repair of cystocele: literature review. Updates in surgery, 68, 325-329.

Keywords: anterior prolapse, pelvic organ prolapse, cystocele

PP-037

Anjiomyolipom olgularının cerrahi yönetimi

Mazlum Özkan, Muhammed Kotan, Muhammed Fatih Keleş, Rahmi Aslan, Kerem Taken
Van Yüzüncü Yıl Üniversitesi,Üroloji Ana Bilim Dalı,Van

AMAÇ: Anjiyomiyolipomlar (AML), içerisinde düz kas hücreleri, kan damarları ve yağ hücreleri içeren mezenkim kökenli böbrek tümörleridir ve %2-6,4 oranında gözlenirler (1,2,3). Renal AML, tüberoz skleroz (TSC) veya pulmoner lenfanjiyoleiomiyomatozis (LAM) ile birlikte görülebildiği gibi, sporadik olarak her ikisi olmadan da ortaya çıkabilir. AML'lerin %80'i sporadiktir ve herhangi bir genetik sendromla ilişkileri yoktur.(2).Biz bu çalışmamızda kliniğimizde müdahele edilen AML vakalarımızı paylaştık.

GEREÇ-YÖNTEM: DURSUN ODABAŞ TIP MERKEZİ'NDE 2020 Haziran ile 2024 Ocak arasındaki cerrahi veya girişimsel tedavi alan aml vakalarını retrospektif olarak taradık.Müdahele gerektirmeyen,sadece takip gerektiren hastaları çalışmaya dahil etmedik.Kitlenin özellikleri,hastaların kliniği ve uygulanan girişimler kaydedildi

BULGULAR: On iki hastanın 3'ü erkek 9'u kadın olup yaş 22-68 arasında değişmekteydi.Hastaların 6 sı insidental,1 i şiddetli yan ağrısı ile saptanırken 5 i kanama ile başvurdu.2 hastada transfüzyon ihtiyacı gerektiren kanama mevcuttu.1 hastaya total nefrektomi,1 hastaya parsiyel nefrektomi ve 10 hastaya sadece anjioembolizasyon yapıldı.Nefrektomi yapılan hastanın patoloji sonucu nadir bir varyant olan epiteloid AML tespit edildi.Daha sonra yaygın karaciğer metastazı olduğundan onkoloji takibi devam etmektedir.Nefrektomi yapılan hastaya operasyon öncesi anjioembolizasyon yapılmasına rağmen hemoglobin düşüşü devam etmesi üzerine nefrektomi kararı alındı. Parsiyel nefrektomi yapılan hasta pre op tümör şüphesiyle operasyona alınmıştı.Analiz ettiğimiz Renal AML'lerin boyutu 4,5-18 cm arasında değişmekteydi.Total nefrektomi yapılan hastada aml boyutu 18 cm (görsel-1),parsiyel nefrektomide 11 cm ve anjioembolizasyon yapılan hastalarda 4,5-12 cm arasında değişmekteydi.

SONUÇ: AML çoğunlukla insidental olarak saptanabileceği gibi transfüzyon ihtiyacı gerektiren çok ciddi kanamalar ve ya büyük boyutlara ulaşıp ciddi yan ağrısı şikayeti yapan şekilde saptanabilir.Boyutu küçük olanlar genellikle asemptomatik seyreder ve renal tümörlerle ayırıcı tanı gerektirir.Boyutu büyük olanlar ciddi kanama şeklinde ve ya şiddetli yan ağrısı ile gelebilir.

Anahtar Kelimeler: İNSİDENTAL,EPİTELOİD ANJİMYOLİPOM,ANJİOEMBOLİZASYON

Surgical management of angiomyolipoma cases

Mazlum Özkan, Muhammed Kotan, Muhammed Fatih Keleş, Rahmi Aslan, Kerem Taken
Van Yüzüncü Yıl University Faculty of Medicine, Department of Urology,Van

OBJECTIVE: Angiomyolipomas (AMLs) are mesenchymal-origin kidney tumors containing smooth muscle cells, blood vessels, and fat cells, observed at a rate of 2-6.4% (1,2,3). Renal AMLs can be associated with tuberous sclerosis (TSC) or pulmonary lymphangioleiomyomatosis (LAM), but they can also occur sporadically without either of these conditions. 80% of AMLs are sporadic and not associated with any genetic syndrome (2). In this study, we shared the AML cases managed in our clinic.

MATERIALS-METHODS: We retrospectively reviewed AML cases that underwent surgical or interventional treatment at Dursun Odabaş Medical Center between June 2020 and January 2024. Patients who did not require intervention but only required follow-up were not included in the study. The characteristics of the masses, patients' clinical data, and interventions performed were recorded.

RESULTS: Of the twelve patients, 3 were male and 9 were female, with ages ranging from 22 to 68 years. Six patients were incidentally diagnosed, one presented with severe flank pain, and five presented with bleeding. Two patients had bleeding requiring transfusion. One patient underwent total nephrectomy, one underwent partial nephrectomy, and ten underwent only angiomyolipoma embolization. Pathological examination of the patient who underwent nephrectomy revealed an uncommon variant called epithelioid AML. Subsequently, due to extensive liver metastases, oncology follow-up is ongoing for this patient. Despite preoperative angiomyolipoma embolization, nephrectomy was decided for the patient with ongoing hemoglobin drop. The patient who underwent partial nephrectomy was operated on due to preoperative suspicion of a tumor. The size of the renal AMLs analyzed ranged from 4.5 to 18 cm. The AML size was 18 cm in the patient who underwent total nephrectomy (Figure-1), 11 cm in partial nephrectomy, and between 4.5 and 12 cm in the patients who underwent angiomyolipoma embolization.

CONCLUSION: AMLs can be detected incidentally or present with severe bleeding requiring transfusion or causing severe flank pain due to large sizes. Smaller AMLs usually remain asymptomatic and require differential diagnosis with renal tumors. Larger AMLs may present with severe bleeding or severe flank pain.

Keywords: INCIDENTAL, EPITHELIOID ANGIOMYOLIPOMA, ANGIOEMBOLIZATION,

PP-038

Olgu Sunumu: 14 Yaşındaki Bir Hastada İskemik Priapizmin Yönetimi

Alper Şimşek[1], Mesut Berkan Duran[2], Kürşat Küçüker[2], Ömer Levent Tuncay[2]
[1]Siverek Devlet Hastanesi, Üroloji Kliniği, Şanlıurfa
[2]Pamukale Üniversitesi, Üroloji Ana Bilim Dalı, Denizli

AMAÇ: Priapizm yenidoğan, çocuk ve ergenler de dahil olmak üzere tüm yaş gruplarında ortaya çıkabilir. Pediatrik priapizm tedavisi erişkin priapizm tedavisine benzer ancak çocuklarda yaygın olmayan priapizmin tedavisine yönelik bir kılavuz bulunmamaktadır.Konservatif yöntemlere yanıt vermeyen ve T-şant ameliyatı geçiren pediatrik düşük akımlı priapizm olgusunu sunmayı amaçladık.

OLGU SUNUMU: 14 yaşında bir hasta, bir haftadır devam eden ağrılı ereksiyon şikayetiyle acil servise başvurdu. Erektil durumun kendiliğinden geliştiği ve hastanın daha önce böyle bir durum yaşamadığı öğrenildi. Hastada dizüri, hematüri, karın ağrısı, ateş, kusma, ishal veya kabızlık gibi şikayetler bulunmamaktaydı. Ayrıca travma öyküsü de yoktu. Hasta, normal bir diyetle beslenmekteydi ve idrar çıkışı normaldi. Hematolojik bir hastalığı, malignitesi veya ilaç kullanımı öyküsü bulunmamaktaydı. Vücut kitle indeksi 38.06 olarak saptandı. Genital muayenede, penisin ağrılı ve sert olduğu, korpus kavernozumun sert, glans penis ve korpus spongiosumun yumuşak olduğu görüldü. Travma veya ekimoz bulgusu saptanmadı. Hastada uzun süreli ereksiyon olmasına rağmen, penis nekrozu bulguları gözlemlenmedi. Hastanın tam kan sayımı ve kanama parametreleri normaldi. Penil Doppler ultrasonografide, her iki kavernozal cisimde de anlamlı arteriyel akım gözlemlenmedi ve bu durum iskemik priapizmi işaret etti.

Birinci basamak tedavi olarak analjezi eşliğinde korporal aspirasyon uygulandı. Korporal aspirasyon, penis köküne yakın, saat 3–9 pozisyonundaki korpus kavernozumdan 20-gauge kelebek iğne ile gerçekleştirildi. Aspirasyon başarılı olamadı ve uygun kan gazı elde edilemedi. Kavernozal salin infüzyonu ve 1/1.000.000 mg epinefrin infüzyonu, 10 dakikalık aralıklarla dört kez uygulandı. İnfüzyon sonrasında penil sertlik kısmen azaldı. Kompresyon bandajı ile Coban uygulandıktan sonra soğuk uygulama yapıldı. Ertesi gün takiplerde penis tekrar sertleşti (Şekil 1) ve hasta distal şant cerrahisi için planlandı.

Ameliyat sırasında, üretral meatusun sağ lateral tarafından glanstan No.11 bistüri ile T-şant tekniği uygulandı. İnsizyon sonrası milking işlemi yapıldı. Peniste yeterli detumescens sağlandığı için sol kavernozal cisme müdahale gerekmedi (Şekil 2). Milking sonrası perioperatif olarak kan gazı alındı ve parsiyel oksijen basıncı 44 mmHg, parsiyel karbondioksit basıncı 42 mmHg ve pH 7.29 olarak ölçüldü. Daha sonra sağ korpus kavernozuma 6-fr beslenme tüpü yerleştirilip sabitlendi (Şekil 3).

Penil sertlik tekrarlamadığı için beslenme tüpü postoperatif 2. günde çıkarıldı ve hasta taburcu edildi. Hasta pediatrik hematolojiye danışıldı ve hemoglobin elektroforezi sonucu normaldi. Orak hücre anemisi veya hemolitik anemi gibi hematolojik hastalıklar tespit edilmedi. İşlemden üç ay sonra penil ereksiyonlar normaldi ve priapizm tekrarlamadı.

SONUÇ: Bu olguda çocuk hastalarda nadiren uygulanan distal şant ameliyatının ne zaman gerekli olduğunu ve nasıl yönetildiğini vurgulamak istedik.

Anahtar Kelimeler: Pediatrik priapizm, Pediatrik iskemik priapizm, T şant cerrahisi

33. Ulusal Üroloji Kongresi
29 Ekim-01 Kasım 2024 Susesi Luxury Resort, Antalya

A Case Report: Management of Ischemic Priapism in a 14 Year Old Patient

Alper Şimşek[1], Mesut Berkan Duran[2], Kürşat Küçüker[2], Ömer Levent Tuncay[2]
[1]Siverek State Hospital, Urology Clinic, Şanlıurfa
[2]Pamukkale University, Department of Urology, Denizli

OBJECTIVE: Priapism can occur in all age groups, including neonatales, children and adolescents. Pediatric priapism treatment is similar to adult priapism treatment, but there are no guidelines for the management of priapism, which is not common in children. Case presentation: We present a pediatric low-flow priapism case who was unresponsive to conservative methods and underwent T-shunt operation

CASE PRESENTATION: A 14-year-old patient presented to the emergency department with a painful erection that had been going on for a week. It was discovered that the erection developed spontaneously, and the patient had never experienced such a situation before. The patient did not have dysuria, hematuria, abdominal pain, fever, vomiting, diarrhea, or constipation. Moreover, there was no history of trauma. The patient was on a usual, normal diet, and his urine output was normal. There was no hematological disease, malignancy, or drug history. The body mass index was 38.06. Genital examination revealed that the penis was painful and rigid, the corpus cavernosum was hard, and the glans penis and corpus spongiosum were soft. No signs of trauma or ecchymosis were observed. Although the patient had a long-term erection, no signs of penile necrosis were observed. The patient's complete blood count and bleeding parameters were normal. Penile Doppler ultrasonography revealed that no significant arterial flow was observed in both cavernous bodies, indicating ischemic priapism. As the first-line therapy, corporal aspiration accompanied with analgesia was applied. Corporal aspiration was performed with a 20-gauge butterfly needle from the corpus cavernosum at the 3–9 o'clock position, close to the root of the penis. Aspiration was not successful, and appropriate blood gas could not be obtained. A cavernosal saline infusion and a 1/1,000,000-mg epinephrine infusion were administered four times at 10-minute intervals. Penile rigidity partially decreased after the infusion. A cold application was applied after compression dressing with Coban. The penis became rigid again in the follow-up the next day (Figure 1), and the patient was scheduled for distal shunt surgery. During the operation, a No.11 scalpel was used to perform a T-shunt technique from the glans on the right lateral side of the urethral meatus. After the incision, milking was performed. Because sufficient detumescence was provided in the penis, no intervention in the left cavernosal body was needed (Figure 2). Blood gas was taken perioperatively after milking, and partial oxygen pressure was 44 mmHg, partial carbon dioxide pressure was 42 mmHg, and pH was 7.29. Then, a 6-fr feeding tube was placed and secured in the right corpus cavernosum (Figure 3). As the penile rigidity did not recur, the feeding tube was removed on the 2nd postoperative day and the patient was discharged. The patient was consulted to pediatric hematology, and the hemoglobin electrophoresis result was normal. No hematological diseases, such as sickle cell anemia or hemolytic anemia, were detected. Three months after the procedure, penile erections were normal and there was no recurrence of priapism.

CONCLUSIONS: In the present case, we wanted to emphasize when distal shunt surgery, which is rarely performed in pediatric patients, is necessary and how it is managed.

Keywords: Pediatric priapism, Pediatric ischemic priapism, T shunt surgery,

Resim 1 / *Figure 1*

Distal şant ameliyatı öncesi sert penis ve detumesans sonrası penise yerleştirilen beslenme tüpü
Rigid penis prior to distal shunt surgery and a feeding tube placed penis after detumescence

PP-039

İnvaziv primer üretra kanserinde kombine cerrahi ve kemoterapi tedavisi: Olgu sunumu

Alper Şimşek[1], Mesut Berkan Duran[2], Kürşat Küçüker[2], Ömer Levent Tuncay[2]
[1]Siverek Devlet Hastanesi, Üroloji Kliniği, Şanlıurfa
[2]Pamukale Üniversitesi, Üroloji Ana Bilim Dalı, Denizli

AMAÇ: Avrupa Üroloji Derneği (EAU), primer üretral karsinomu (PUC), idrar yolu sisteminin başka bir bölgesinde daha önce karsinom tanısı olmaksızın üretrada gelişen bir karsinom olarak tanımlar. Bu hastalık, tüm kötü huylu tümörlerin %1'inden azını ve idrar yolu sistemindeki kötü huylu tümörlerin %5'ini oluşturduğu için nadir görülen bir kanser olarak kabul edilir. Tanıdaki zorluklar ve nadirliği, tanının gecikmesine ve hayatta kalma süresinin azalmasına yol açabilir. Tedavi konusunda bir fikir birliği olmayan bu nadir hastalık için literatürde yapılacak bir olgu sunumunun, hastalık yönetimine katkı sağlayacağını düşünüyoruz.

OLGU: Bu makalede, primer üretral kanser tanısı konulan ve üretral akıntı ile idrar yapmada zorluk yaşayan 75 yaşındaki bir hastanın tanı ve tedavi sürecini anlatıyoruz. Sistoüretroskopide üretrada şüpheli hiperemik bölgeden alınan biyopsi sonucu primer üretral kanser olarak tanımlandı. Hastanın 2 cm'lik primer üretral kanserli dokusu üzerinde üretrektomi sonrası üretroplasti yapıldı. Postoperatif birinci ayda, onkolojik değerlendirme için yapılan F-18 FDG tüm vücut PET taramasında, penil üretrada kitlenin çevresinde artmış patolojik F-18 FDG tutulumu ve prostatik üretradan ayırt edilemeyen sınırlar görüldü. Bunun üzerine onkoloji ekibi tarafından adjuvan gemcitabin ve karboplatin tedavisi planlandı.

SONUÇLAR: Bu olgudaki sonuçlarımıza dayanarak, cerrahi ile kombine edilen kemoterapinin lokal olarak ileri evre üretral kanserin tedavisinde başarılı olma şansını artırdığına inanıyoruz.

Anahtar Kelimeler: Primer üretra tümörü, üretra, üretroplasti

Combined surgical and chemotherapy treatment for ınvasive primary urethral cancer: A case presentation

Alper Şimşek[1], Mesut Berkan Duran[2], Kürşat Küçüker[2], Ömer Levent Tuncay[2]
[1]Siverek State Hospital, Urology Clinic, Şanlıurfa
[2]Pamukkale University, Department of Urology, Denizli

OBJECTIVE: The European Association of Urology (EAU) defines primary urethral carcinoma (PUC) as a carcinoma that arises in the urethra without a previous diagnosis of carcinoma elsewhere in the urinary system. It is considered as a rare cancer, accounting for less than 1% of all malignant tumors and 5% of malignant tumors of the urinary system. The difficulty in diagnosis and its rarity can lead to delayed diagnosis and decreased survival. We think that a case report to be made in the literature for this rare disease with no consensus on treatment will contribute to disease management.

CASE PRESENTATION: In this article, we describe the diagnosis and treatment process of a 75-year-old patient who was diagnosed with primary urethral cancer and had urethral discharge and difficulty in urination. The biopsy result from the suspected hyperemic area in the urethra in cystourethroscopy was primary urethral cancer. Urethrectomy followed by urethroplasty was performed on the patient's 2 cm primary urethral cancerous tissue. In the postoperative first month, an F-18 FDG whole-body PET scan for oncological evaluation showed increased pathological F-18 FDG uptake in the periphery of the mass in the penile urethra and indistinguishable boundaries from the prostatic urethra. After this, the oncology team planned adjuvant gemcitabine and carboplatin therapy.

CONCLUSIONS: Based on our outcome in this case, we believe that chemotherapy combined with surgery increases the chance of successful treatment in locally advanced urethral cancer.

Keywords: Primary urethral tumor, urethra, urethroplasty

Resim 1 / Figure 1

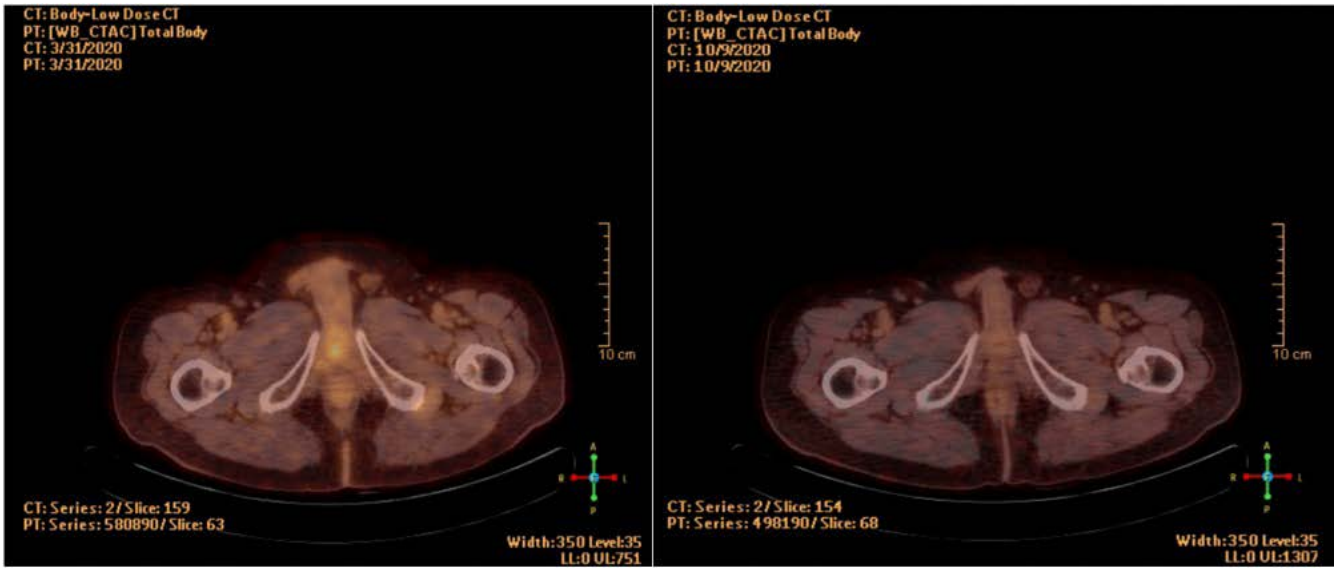

Ameliyat sonrası birinci ayda, penis üretrasındaki kitlenin periferinde artmış patolojik F-18 FDG tutulumu ve prostat üretrasından ayırt edilemeyen sınırlar. Ameliyat sonrası altıncı ayda, proksimal üretradaki hipermetabolik lezyonda azalmış FDG metabolizması

Postoperative first month, increased pathological F-18 FDG uptake in the periphery of the mass in the penile urethra and indistinguishable boundaries from the prostatic urethra. And Postoperative sixth month, decreased FDG metabolism was observed in the hypermetabolic lesion in the proximal urethra.

PP-040

Mesanenin İnflamatuar Myofibroblastik Tümöründe Endoürolojik Cerrahi Tedavi

Mücahit Macit, Yılmaz Aksoy, Bakytbek Kozubaev, Sahıl Shamılzada, Emin Sönmez
Atatürk Üniversitesi, Üroloji Anabilimdalı, Erzurum

GİRİŞ-AMAÇ: İnflamatuar myofibroblastik tümörler lokal agresif seyir gösteren ve benign olarak kabul edilen bir neoplazmdır. En sık akciğer olmak üzere birçok organda görülebilse de mesanede oldukça nadir görülür. Kliniğimizde endoürolojik olarak mesane koruyucu yöntemle tedavi ettiğimiz inflamatuar myofibroblastik mesane tümörlü hastayı sunmayı amaçladık.

OLGU: 46 yaşında erkek hasta, yaklaşık 2 aydır olan idrarda kanama ve yanma şikayetiyle üroloji polikliniğine başvurdu. Ailesinde mesane tümörü hikayesi yoktu. Bilinen ek hastalığı ve ürolojik cerrahi öyküsü olmayan hastanın 20 paket-yıl sigara kullanımı mevcuttu. Fizik muayenesi normal olarak değerlendirildi. Labaratuvar tetkiklerinde tam idrar tetkikinde 142/HPF eritrosit olması haricinde özellik yoktu. Bakılan üriner sistem USG'de her iki böbrekte hidronefroz ve kitlesel lezyon yoktu, mesane kubbesinde yaklaşık 7 cm boyutunda solid lezyon izlenmesi üzerine sistoskopiye kararı verildi. Hastaya yapılan üretrosistoskopide üretranın, her iki üreter orifisinin normal olduğu ve mesane arka duvar ve kubbesini tama yakın dolduran yaklaşık 10 cm boyutunda solid tümoral lezyon olduğu görüldü. Mesane tümörüne komplet transüretral rezeksiyon (TUR-MT) uygulanarak 4 hafta sonra yeniden TUR-MT planlandı. Hastanın patoloji sonucu inflamatuar myofibroblastik tümör olarak raporlandı. Hastaya 4 hafta sonra yeniden sistoskopi yapıldığında eski TUR sahasında nekrotik alanlar görüldü, yeni tümoral oluşum izlenmedi ve eski TUR sahasına yeniden TUR-MT yapılarak taban biopsileri alındı. Patoloji sonucu önceki patoloji ile uyumlu olarak raporlanması ve taban biopsilerinde tümör izlenmemesi üzerine hastaya 3 ay sonra sistoskopi ve bilgisayarlı tomografi(BT) ile değerlendirme yapılması tümörün tekrar etmesi halinde parsiyel sistektomi yapılması planlandı. Hastaya 3 ay sonra yapılan sistoskopide mesanede yeni tümoral lezyon olmadığı, eski TUR sahasının iyileşmiş olduğu görüldü. BT'sinde mesanede tümoral lezyon olmadığı lokal veya uzak metastazın olmadığı görüldü. Hastanın sistoskopik değerlendirmelerle takibine karar verildi. Hastanın 6. ay ve 1.yılda yapılan sistoskopilerinde tümöral lezyon izlenmedi.

TARTIŞMA: Mesanenin inflamatuar myofibrobastik tümörü oldukça nadir görülmesine ve benign karakterde olmasına rağmen patolojik olarak leiomyosarkom ve embriyonal rabdomyosarkom gibi malign patolojilerle ayırıcı tanısının zor olması ve lokal agresif seyir gösterebilmesi nedeniyle önem arz etmektedir. İnflamatuar myofibroblastik tümörün tedavisinde mesane koruyucu yöntemler esastır ve endoürolojik cerrahi veya parsiyel sistektomi kabul görmüş tedavi seçenekleridir. Bu nedenle ürologların bu tanısal antitenin farkında olmaları, fonksiyonel bozulmaya yol açacak gereksiz cerrahi tedaviyi önlemek için hayati öneme sahiptir.

SONUÇ: Mesane koruyucu endoürolojik cerrahi tedavi büyük boyutlu inflamatuar myofibroblastik mesane tümörlerinde etkili ve güvenli şekilde uygunabilir.

Anahtar Kelimeler: inflamatuar myofibroblastik tümör, transüretral rezeksiyon, mesane tümörü

33. Ulusal Üroloji Kongresi
29 Ekim-01 Kasım 2024 Susesi Luxury Resort, Antalya

Endourological Surgical Treatment of Inflammatory Myofibroblastic Tumor of the Bladder

Mücahit Macit, Yılmaz Aksoy, Bakytbek Kozubaev, Sahıl Shamılzada, Emin Sönmez
Ataturk University, Department of Urology,Erzurum

INTRODUCTION-OBJECTIVE: Inflammatory myofibroblastic tumors are locally aggressive and considered benign neoplasms. Although they can be seen in many organs, most commonly the lungs, they are very rare in the bladder. We aimed to present a patient with inflammatory myofibroblastic bladder tumor who was treated endourologically with a bladder-preserving method in our clinic.

CASE: A 46-year-old male patient applied to the urology clinic with complaints of bleeding and burning during urination for approximately 2 months. There was no family history of bladder tumor. The patient had no known additional disease or urological surgery history and had a 20-pack-year smoking history. His physical examination was evaluated as normal. Laboratory tests were unremarkable except for 142/HPF erythrocytes in the complete urine test. Urinary system USG showed no hydronephrosis or mass lesions in both kidneys, and a decision was made to perform cystoscopy upon observation of a solid lesion measuring approximately 7 cm in the bladder dome. Urethrocystoscopy performed on the patient revealed that the urethra and both ureteral orifices were normal, and there was a solid tumoral lesion measuring approximately 10 cm in size almost completely filling the posterior bladder wall and dome. Complete transurethral resection (TUR-BT) was performed on the bladder tumor, and a re-TUR-BT was planned after 4 weeks. The patient's pathology result was reported as inflammatory myofibroblastic tumor. When the patient underwent cystoscopy again 4 weeks later, necrotic areas were seen in the old TUR area, no new tumoral formation was observed, and TUR-BT was performed again in the old TUR area and base biopsies were taken. Since the pathology result was reported as compatible with the previous pathology and no tumor was observed in the base biopsies, the patient was planned to be evaluated with cystoscopy and computerized tomography (CT) after 3 months and partial cystectomy was planned in case of tumor recurrence. In the cystoscopy performed on the patient 3 months later, it was seen that there was no new tumoral lesion in the bladder and the old TUR area was healed. In the CT, it was seen that there was no tumoral lesion in the bladder and there was no local or distant metastasis. It was decided to follow the patient with cystoscopic evaluations. No tumoral lesion was observed in the cystoscopies performed on the patient at 6 months and 1 year.

DISCUSSION: Although inflammatory myofibroblastic tumor of the bladder is quite rare and benign, it is important because its pathological differential diagnosis with malignant pathologies such as leiomyosarcoma and embryonal rhabdomyosarcoma is difficult and it can have a locally aggressive course. Bladder-preserving methods are essential in the treatment of inflammatory myofibroblastic tumor, and endourological surgery or partial cystectomy are accepted treatment options. Therefore, it is vital for urologists to be aware of this diagnostic entity in order to prevent unnecessary surgical treatment that will lead to functional deterioration.

CONCLUSION: Bladder-sparing endourological surgical treatment can be applied effectively and safely in large inflammatory myofibroblastic bladder tumors.

Keywords: inflammatory myofibroblastic tumor, transurethral resection, bladder tumor

Postoperatif 3. ay sistoskopi ve BT görüntüleri

Postoperative 3rd month cystoscopy and CT images

PP-041

Thulium Fiber Lazer ile Prostatın Transüretral İnsizyonunun Etkinlik ve Güvenirliliği: Tek Merkez Deneyimlerimiz

Şenol Adanur[1], Bakytbek Kozubaev[3], Mücahit Macit[1], Volkan Kurdal[1], Salih Al[2], Sahil Shamilzade[1]
[1]Atatürk Üniversitesi, Üroloji Anabilimdalı, Erzurum
[2]Kaçkar Devlet Hastanesi, Üroloji Anabilimdalı, Rize
[3]Ceylanpınar Devlet Hastanesi, Üroloji Anabilimdalı, Şanlıurfa

AMAÇ: Thulium fiber lazer (TFL) kullanılarak yapılan transüretral prostat insizyonun sonuçlarını değerlendirerek literatüre katkı sağlamak.

GEREÇ-YÖNTEM: Kliniğimizde Ağustos 2023 ile Temmuz 2024 tarihleri arasında alt üriner sistem semptomu (AÜSS) ile başvuran, prostatı <30 ml olan ve mesane boyun yüksekliği olup cerrahi endikasyonu olan transüretral prostat insizyon (TUİP) operasyonu yapılan hastaların sonuçları prospektif olarak değerlendirildi. Tüm cerrahi işlem spinal veya laringeal maske anestezi altında, litotomi pozisyonunda deneyimli tek endoürolog tarafından gerçekleştirildi. İşlem öncesi tüm hastalara üretrosistoskopi yapılarak TUİP'e uygun hastalara prosedür uygulandı. Cerrahi prosedürde, Fiber Dust® (Quanta sistem, İtalya) adlı TFL cihazı kullanıldı ve lazer probu olarak 550 µm fiber tercih edildi. Prosedür mesane boynunda saat 5 ve 7 hizalarından başlayarak verumontanumun proksimal kısmına kadar Thulium fiber lazer ile prostat kapsülüne kadar insize edilerek gerçekleştirildi. İnsizyon işlemi için 1.2 J-50 Hz (60W, pulsed) BPH modu kullanıldı, ayrıca hemostaz için ise (30 W, continuous) ayarlar tercih edildi. Lazer rezektoskop olarak 24 Fr (Richard Wolf, Shark, Almanya) cihazı kullanıldı. Klinik çalışmaya dahil olan hastaların preoperatif, peroperatif, postoperatif ve 1.ay kontrol verileri kaydedilerek değerlendirildi.

BULGULAR: Çalışmaya dahil edilen 16 hastanın ortalama yaşı 41 yıl idi. Prostat hacminin ortalaması 25.8 mL olarak bulundu, ortalama preoperatif PSA değeri ise 0.496 ng/dl olarak ölçüldü. Postoperatif ortalama kateterizasyon süresi 22.3 saat ve hastanede kalış süresi ise 30.8 saat olarak kaydedildi. Peroperatif ve postoperatif dönemde hiçbir hastada herhangi bir komplikasyon görülmedi. Tüm hastaların TU sondası alındıktan sonra üroflowmetri testi ve PVR kontrolü yapılarak taburcu edildi. Hastaların tüm preoperatif, peroperatif ve postoperatif 1. ay takip verileri Tablo 1'de özetlenmiştir.

SONUÇ: Orta ve şiddetli AÜSS ile başvurup mesane boynu yüksek olan, orta lobu olmayan benign prostat büyümesinde, TFL kullanılarak TUİP ameliyatının düşük komplikasyon oranlarıyla güvenli ve etkili bir şekilde uygulanabilir.

Anahtar Kelimeler: transüretral prostat insizyonu, tuip. thulium fiber lazer, tfl

Efficacy and Safety of Transurethral Incision of the Prostate with Thulium Fiber Laser: Our Single Center Experience

Şenol Adanur[1], Bakytbek Kozubaev[3], Mücahit Macit[1], Volkan Kurdal[1], Salih Al[2], Sahil Shamilzade[1]
[1]Ataturk University, Department of Urology,Erzurum
[2]Kaçkar State Hospital, Department of Urology, Rize
[3]Ceylanpinar State Hospital, Department of Urology, Sanliurfa

OBJECTIVE: To contribute to the literature by evaluating the results of transurethral prostate incision using thulium fiber laser (TFL).

MATERIAL-METHOD: The results of patients who applied to our clinic with lower urinary tract symptoms (LUTS), prostate <30 ml, and bladder neck height and surgical indication underwent transurethral prostate incision (TUIP) between August 2023 and July 2024 were prospectively evaluated. All surgical procedures were performed under spinal or laryngeal mask anesthesia, in the lithotomy position by a single experienced endourologist. Urethrocystoscopy was performed on all patients before the procedure, and the procedure was applied to patients suitable for TUIP. In the surgical procedure, the TFL device called Fiber Dust® (Quanta system, Italy) was used and 550 µm fiber was preferred as the laser probe. The procedure was performed by incising the prostate capsule with Thulium fiber laser starting from the 5 and 7 o'clock positions on the bladder neck and up to the proximal part of the verumontanum. 1.2 J-50 Hz (60W, pulsed) BPH mode was used for the incision procedure, and (30 W, continuous) settings were preferred for hemostasis. A 24 Fr (Richard Wolf, Shark, Germany) device was used as a laser resectoscope. Preoperative, peroperative, postoperative and 1-month control data of the patients included in the clinical study were recorded and evaluated.

RESULTS: The mean age of the 16 patients included in the study was 41 years. The mean prostate volume was found to be 25.8 mL, and the mean preoperative PSA value was measured as 0.496 ng/dl. The mean postoperative catheterization time was recorded as 22.3 hours and the hospital stay was recorded as 30.8 hours. No complications were observed in any patient during the peroperative and postoperative periods. All patients were discharged after uroflowmetry test and PVR control were performed after TU catheter removal. All preoperative, perioperative and postoperative 1st month follow-up data of the patients are summarized in Table 1.

CONCLUSION: In benign prostatic hyperplasia with high bladder neck and no middle lobe, TUIP surgery can be performed safely and effectively with low complication rates using TFL.

Keywords: transurethral prostate incision, tuip. thulium fiber laser, tfl

Thulium Fiber Lazer ile Prostat insizyonu

Prostate incision with Thulium Fiber Laser

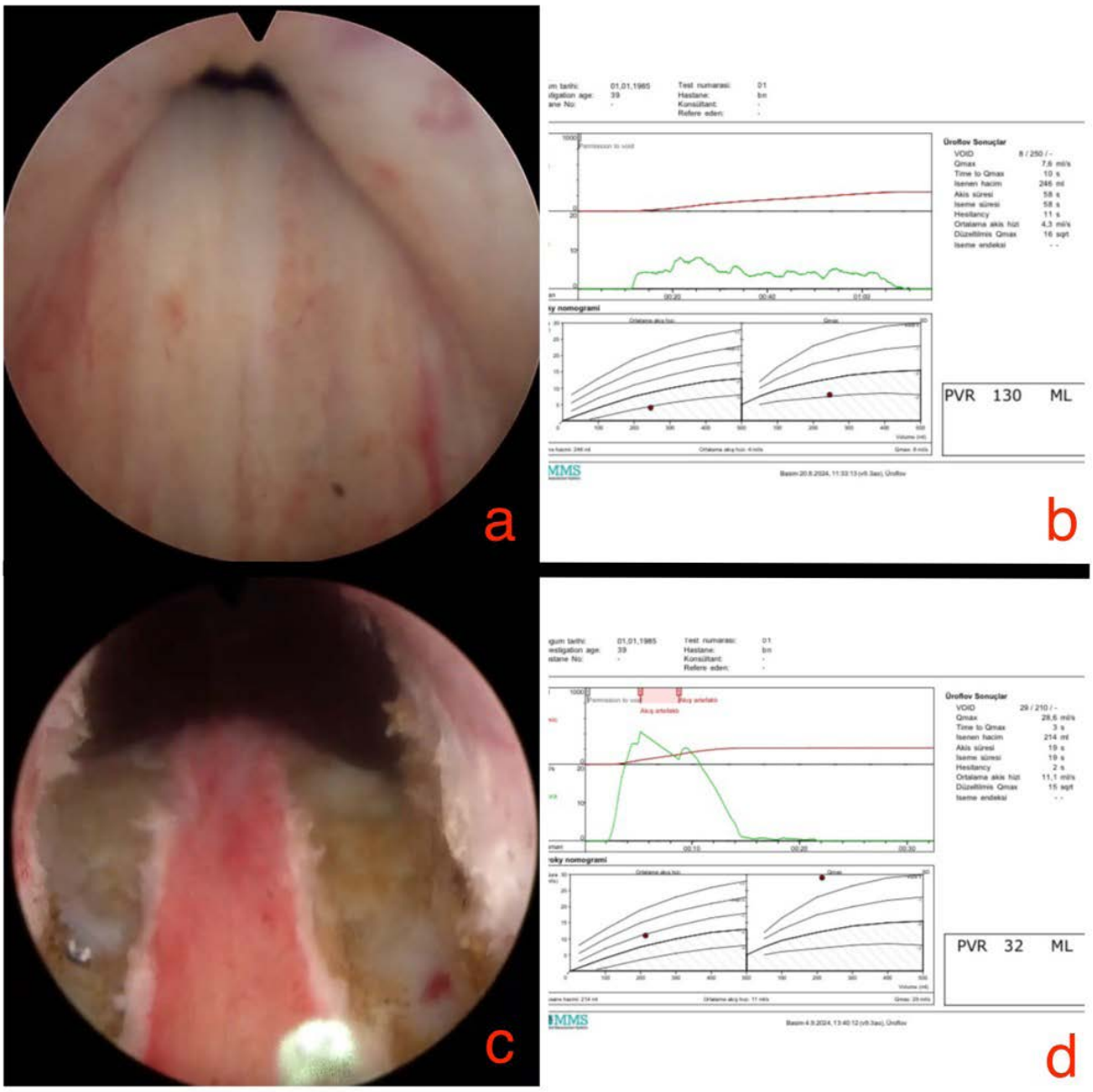

a-Preoperatif Prostat Görünümü b-Preoperatif Üroflowmetri c-Peroperatif Prostat İnsizyonu Görünümü d.Postoperatif Üroflowmetri

a-Preoperative Prostate View b-Preoperative Uroflowmetry c-Peroperative Prostate Incision View d.Postoperative Uroflowmetry

Tablo-1: Hastalara ait demografik veriler ve klinik parametreler

Hasta Yaşı (yıl)	41 (35-49)
Ortalama Prostat Volümü(ml)	25.8 (11-48)
Postoperatif Kateterizasyon Süresi (saat)	22.3 (16-36)
Hastanede kaldığı süre (saat)	30.8 (20-48)
Total PSA (ng/dl) Preoperatif Postoperatif 1 ay	 0.496 (0.17-0.83) 0.42 (0.15-0.7)
Qmax (ml/sn) Preoperatif Postoperatif 1 ay	 12.28 (9.6-16.6) 24.6 (20-28)
Qave (ml/sn) Preoperatif Postoperatif 1 ay	 5.76 (3-7.5) 14.06 (12.3-15)
PVR (ml) Preoperatif Postoperatif 1 ay	 127.4 (30-210) 20 (0-40)
İPSS Preoperatif Postoperatif 1 ay	 16.4 (12-25) 3.8 (1-6)

**Yanında açıklaması olmayan parantez içindeki veriler hastalara ait en düşük ve en yüksek değerlerdir.*

Table 1. Demographic data and clinical parameters of the whole study population

Patient Age (years)	41 (35-49)
Average Prostate Volume(ml)	25.8 (11-48)
Postoperative Catheterization Time (hours)	22.3 (16-36)
Length of stay in hospital (hours)	30.8 (20-48)
Total PSA (ng/dl) Preoperative Postoperatif 1st month	 0.496 (0.17-0.83) 0.42 (0.15-0.7)
Qmax (ml/sn) Preoperative Postoperative 1st month	 12.28 (9.6-16.6) 24.6 (20-28)
Qave (ml/sn) Preoperative Postoperative 1st month	 5.76 (3-7.5) 14.06 (12.3-15)
PVR (ml) Preoperative Postoperative 1st month	 127.4 (30-210) 20 (0-40)
İPSS Preoperative Postoperative 1st month	 16.4 (12-25) 3.8 (1-6)

**Data in parentheses without explanation are the lowest and highest values of the patients.*

PP-042

Skrotal ağrı nedeniyle başvuran hastaların semptom süreleri ile ağrı ve anksiyete skorları açısından fark var mıdır?

Mustafa Gökhan Köse, Serkan Gönültaş, Berk Bulut, Burak Arslan
Gaziosmanpaşa Eğitim ve Araştırma Hastanesi, Üroloji Kliniği, İstanbul

AMAÇ: Skrotal ağrı nedeniyle baş vuran hastaların semptom sürelerini vizüel ağrı skalası (VAS) ve anksiyete skorları (STAI 1, STAI 2, BECK) ile karşılaştırarak fark olup olmadığını araştırmak.

HASTALAR VE YÖNTEM: Skrotal ağrı şikayetiyle baş vuran hastalar değerlendirildi. Akut enfeksiyon, travma ve/veya geçirilmiş ürogenital cerrahi öyküsü, eşlik eden üriner etiyoloji (BPO, taş vb) veya skrotal/testiküler kaynaklı olmayan üriner patolojiye sahip hastalar çalışma dışı bırakıldı. Hastalar semptom sürelerine göre akut (0-6 ay arası) ve kronik (>6 ay) ağrıları olanlar şeklinde 2 alt gruba ayrıldı (n1=42, n2=48). Her iki gruptaki hastaların ağrı dereceleri vizüel ağrı skalası (VAS); anksiyete dereceleri ise STAI 1, STA 2 ve BECK ölçekleri ile değerlendirildi. Hastaların VAS, STAI 1, STAI 2 ve BECK skorları iki grup arasında karşılaştırıldı. Eğitim düzeyine bağlı biası önlemek amacıyla çalışmadaki tüm hastaların eğitim düzeyleri (ilköğretim, yükseköğretim ve lisansüstü) anksiyete ve ağrı skorları açısından karşılaştırıldı.

BULGULAR: Normal dağılıma uymasına göre sayısal veriler t-test veya Mann Withney U testi, kategorik veriler ki-kare ile değerlendirildi. Her iki gruptaki hastaların VAS, STAI 1, STAI 2 ve BECK skorları arasında anlamlı farklılık saptanmadı. Çalışmaya alınan hastaların eğitim düzeyleri ile ağrı ve anksiyete skorları arasında fark saptanmadı.

SONUÇ: Skrotal ağrı nedeniyle başvuran hastaların ağrı süreleri ile ağrı ve anksiyete skorları arasında eğitim düzeyinden bağımsız olarak fark yok gibi görünmektedir.

Anahtar Kelimeler: anksiyete, ağrı, skrotal patoloji, VAS, BECK

Is there any difference in terms of symptom duration and pain and anxiety scores of patients who present with scrotal pain?

Mustafa Gökhan Köse, Serkan Gönültaş, Berk Bulut, Burak Arslan
Gaziosmanpasa Training and Research Center, Department of Urology, Istanbul

PURPOSE: To investigate whether there is a difference by comparing the symptom durations of patients complaining of scrotal pain with the visual pain scale (VAS) and anxiety scores (STAI 1, STAI 2 and BECK).

PATIENTS AND METHODS: Patients complaining of scrotal pain were evaluated. Patients with a history of acute infection, trauma and/or previous urogenital surgery, accompanying urinary etiology (BPO, stones, etc.) or urinary pathology that was not of scrotal/testicular origin were excluded from the study. Patients were divided into 2 subgroups according to symptom duration: those with acute (0-6 months) and chronic (>6 months) pain (n1=42, n2=48). Pain levels of patients in both groups were evaluated by using visual pain scale (VAS); anxiety degrees were evaluated by STAI 1, STA 2 and BECK scales. VAS, STAI 1, STAI 2 and BECK scores of the patients were compared between the two groups. In order to prevent bias due to education level, the education levels (primary education, higher education and postgraduate education) of all patients in the study were compared in terms of anxiety and pain scores.

RESULTS: Numerical data, depending on their compliance with normal distribution, were evaluated with t-test or Mann-Whitney-U test and categorical data were evaluated with chi-square test. There was no significant difference between the VAS, STAI 1, STAI 2 and BECK scores of the patients in both groups. No difference was found between the education levels and pain and anxiety scores of the patients included in the study.

CONCLUSION: It seems that there is no difference between the pain duration and pain and anxiety scores of patients admitted for scrotal pain, regardless of their education levels.

Keywords: anxiety, pain, scrotal pathology, VAS, BECK

PP-043

Multiparametrik Prostat MR (MP-MRG) Görüntülemede PIRADS V2.1 ve PSA Dansitesi Kullanımının Kanser Tanısına Katkısı ve Korelasyonu

Veli Duman, Rahmi Aslan, kerem Taken, Recep Eryılmaz
Yüzüncüyıl Ünivesitesi,Üroloji Ana Bilim Dalı,Van

AMAÇ: Multiparametrik Prostat Manyetik Rezonans Görüntüleme (MP-MRG), prostat kanseri tanısında güncel, etkin ve güvenilir bir görüntüleme yöntemi olarak öne çıkan non-invaziv bir modalitedir. Prostat kanseri tanısında sadece parmakla rektal muayene ve prostat spesifik antijen (PSA) testi gereksiz prostat biyopsilerine, aşırı maliyete ve tedavi yüküne neden olmaktadır. Bu nedenle prostatın PSA dansitesi (PSAD) ve multiparametrik manyetik rezonans görüntülemesi (MP-MRG) yaygınlaşmaktadır. PSA dansitesi (PSAD), tPSA düzeyinin prostat hacmine bölünmesi ile saptanmaktadır. Bu çalışmada noninvaziv tanı yöntemlerinden prostat kanseri tanısında PSAD ve prostat MP-MRG'nin öngördürücülüğünü araştırmayı amaçladık.

YÖNTEM: Ocak 2020 ocak 2022 tarihleri arasında hastanemizde MP-MRG ile görüntülenmiş ve TRUS eşliğinde 12 kadran kesici iğne biyopsisi ile histopatolojik tanı almış 252 hastaya ait bulgular retrospektif olarak analiz edildi. PSA dansitesi (PSAD) değerleri ve prostat görüntüleme raporlaması ve veri sistemi (PIRADS) skorları kaydedildi. Prostat biyopsileri yapıldı. PSAD için kesme değeri (cut-off) 0,15 ng/mL/cc idi. <0,15 olan hastalar grup 1'e, ≥0,15 olanlar ise grup 2'ye ayrıldı. PIRADS skoru 3 olan hastalar şüpheli gruba, PIRADS skoru 4 veya 5 olan hastalar ise riskli gruba ayrıldı.

BULGULAR: Benign ve malign gruplar arasında prostat hacmi, PSA ve PSAD anlamlı derecede farklıydı. PSAD, PIRADS skoru ile pozitif korelasyon gösterdi. PIRADS skoru 3 olan 152 hastanın %79,5'inda iyi huylu prostat büyümesi (BPE) ve %20,5'inde prostat kanseri vardı. PIRADS skoru 4 veya 5 olan 100 hastanın %47'sinde BPE, %53 'ünde prostat kanseri vardı (p<0,001). PSAD'ın prostat kanseri tanısında duyarlılığı ve özgüllüğü sırasıyla %67,8 ve %64,9 idi. PIRADS skorunun prostat kanseri tanısında duyarlılığı ve özgüllüğü sırasıyla %64,4 ve %76,1 idi. Bu iki parametre birlikte kullanıldığında özgüllük %87,3, en az birinin varlığında duyarlılık %81,4 olarak bulundu.

SONUÇ: Multiparametrik MRG ve PSA dansitesinin birlikte kullanımı, prostat kanseri tanısında anlamlı iyileşme sağlayabilir ve gereksiz biyopsileri azaltabilir.

Anahtar Kelimeler: Multiparametrik Prostat MRG, PIRADSv2.1, PSA dansitesi, Prostat Kanseri

Contribution And Correlation of PIRADS V2.1 and PSA Density in Multiparametric Prostate MRI (MP-MRI) Imaging to Cancer Diagnosis

Veli Duman, Rahmi Aslan, kerem Taken, Recep Eryılmaz
Van Yüzüncüyıl University, Department of Urology, Van

OBJECTIVES: Multiparametric Prostate Magnetic Resonance Imaging (MP-MRI) is a non-invasive modality that has emerged as an up-to-date, effective and reliable imaging method for the diagnosis of prostate cancer. In the diagnosis of prostate cancer, only finger rectal examination and prostate-specific antigen (PSA) testing cause unnecessary prostate biopsies, excessive cost and treatment burden. Therefore, PSA density (PSAD) and multiparametric magnetic resonance imaging (MP-MRI) of the prostate are becoming more common. PSA density (PSAD) is determined by dividing the tPSA level by the prostate volume. In this study, we aimed to investigate the predictive value of PSAD and prostate MP-MRI in the diagnosis of prostate cancer using noninvasive diagnostic methods.

METHODS: The findings of 252 patients who were imaged with MP-MRI and diagnosed histopathologically by TRUS-guided 12-quadrant incisive needle biopsy between January 2020 and January 2022 in our hospital were analyzed retrospectively. PSA density (PSAD) values and prostate imaging reporting and data system (PIRADS) scores were recorded. Prostate biopsies were performed. The cut-off value for PSAD was 0.15 ng/mL/cc. Patients with <0.15 were divided into group 1 and those with ≥0.15 into group 2. Patients with a PIRADS score of 3 were divided into the suspicious group and patients with a PIRADS score of 4 or 5 were divided into the risky group.

RESULTS: Prostate volume, PSA and PSAD were significantly different between benign and malignant groups. PSAD was positively correlated with PIRADS score. Of 152 patients with a PIRADS score of 3, 79.5% had benign prostatic enlargement (BPE) and 20.5% had prostate cancer. Of the 100 patients with a PIRADS score of 4 or 5, 47% had BPE and 53% had prostate cancer ($p<0.001$). The sensitivity and specificity of PSAD for the diagnosis of prostate cancer were 67.8% and 64.9%, respectively. The sensitivity and specificity of PIRADS score for the diagnosis of prostate cancer were 64.4% and 76.1%, respectively. When these two parameters were used together, the specificity was 87.3% and the sensitivity was 81.4% in the presence of at least one of them.

CONCLUSIONS: The combined use of multiparametric MRI and PSA density may significantly improve the diagnosis of prostate cancer and reduce unnecessary biopsies.

Keywords: Multiparametric Prostate MRI, PIRADSv2.1, PSA density, Prostate Cancer

PP-044

Tümörle karışabilen testis kitlesi;Rete testis tubuler ektazisi vakaları

Rahmi Aslan, Veli Duman, Muhammed Fatih Keleş, Doğan Boğa, Nedim Bedir
Yüzüncüyıl Ünivesitesi,Üroloji Ana Bilim Dalı,Van

GİRİŞ: Rete testisin tubuler ektazisi (RTTE) testisin kistik,nonneoplastik,benign dilatasyonudur.(1)Efferent duktuslar rete testisten çıkıp epididim başını oluşturur,epididim veya efferent duktuslar tıkanması duktuslarda patolojik değişikliklere sebep olur.(2)Epididim kistlerinin de bu duktusların kistik dilatasyonu sonucu geliştiği düşünülmektedir.Testis tümörlerinden ayırımı için tümör marker düzeyleri, ultrasonografi,doppler USG,MR ile değerlendirmek gerekmektedir ve testisin benign tümörlerinden ayrımını yaparak gereksiz cerrahileri önlemek gerekmektedir.(3)Bu çalışmada RTTE olarak değerlendirilen olgular sunulmaktadır.Skrotal ağrı şikayetiyle başvuran 41 ve 54 yaşındaki hastaların US ve MR görüntüleme ile değerlendirildi.

VAKA SUNUMU: Sağ skrotal ağrı şikayetiyle polikliniğimize başvuran 41 yaşındaki hastanın ultrasonografik incelemesinde; Sağ testis mediastinumdan itibaren 13x11 mm ebatlı aneokik tübüler görünümler izlenmektedir. Ön planda rete testisin tübüler ektazisi düşünülmektedir.Hastanın çekilen MRG incelemesinde; Sağ testis posterior kesiminde T2 ağırlıklı serilerde hiperintens alan mevcuttur (benign natür?). İV kontrast madde enjeksiyonu sonrası patolojik kontrast tutulumu izlenmedi.(Resim 1) Sol skrotal ağrı şikayetiyle tarafımıza başvuran 54 yaşındaki hastanın ultrasonografik incelemesinde: Sol mediastinum testiste bal peteği paterninde, birbiri ile birleşme eğiliminde, multikistik oluşumlar izlenmektedir. Benzer ekopaterni epididime uzanım göstermektedir.(Rete testis tübüler ektazisi?). Tm ekartasyonu açısından kontrastlı MR inceleme önerilir..Hastanın çekilen manyetik rezonanslı (MRG) incelemesinde; Sol testis posteromedial kesimde ~54x27x23mm ebatlı T1 AG hafif hiperintens, T2 AG hiperintens, İV kontrast madde enjeksiyonu sonrası belirgin kontrast tutmayan lobule konturlu kistik görünüm izlenmektedir. Sol testis parankiminde konturde düzensizlik ve İV kontrast madde enjeksiyonu sonrası hafif heterojen kontrastlanma mevcuttur.(Rete testis ektazisi?). (Resim 2)

SONUÇ: Travma veya enfeksiyon sonrası geliştiği düşünülen epididim obstrüksiyonu ve tübüler ektazi, USG ve MR ile testis tümörlerinden ayırıp gereksiz orşiektomilerin önüne geçilebilir.(3,4)Bu hastalarda duloksetin ve gabapentin ile ağrılarda ciddi azalma görülebilmektedir.Tanı metodu olarak ilk tercihimiz skrotal usg olmalıdır.(5)

Anahtar Kelimeler: rete testis,tubuler ektazi,tetis tümörleri

Testicular mass confused with tumor; Cases of rete testicular tubular ectasia

Rahmi Aslan, Veli Duman, Muhammed Fatih Keleş, Doğan Boğa, Nedim Bedir
Van Yüzüncüyıl University, Department of Urology, Van

INTRODUCTION: Tubular ectasia of the rete testis is a cystic, nonneoplastic, benign dilatation of the testis.(1)Efferent ducts exit from the rete testis and form the head of the epididymis, obstruction of the epididymis or efferent ducts causes pathologic changes in the ducts.(2)Epidididymal cysts are thought to develop as a result of cystic dilatation of these ducts. For differentiation from testicular tumors, tumor marker levels, ultrasonography, doppler USG, MRI should be evaluated and unnecessary surgeries should be prevented by differentiating from benign tumors of the testis.(3)In this study, cases evaluated as RTTE are presented. 41 and 54 year old patients who presented with scrotal pain were evaluated with US and MR imaging.

CASE PRESENTATION: In the ultrasonographic examination of a 41-year-old patient who applied to our outpatient clinic with complaints of right scrotal pain; 13x11 mm aneocic tubular appearances were observed from the mediastinum of the right testicle. Tubular ectasia of the rete testis is considered in the foreground. In the MRI examination of the patient; There is a hyperintense area in the T2-weighted series in the posterior part of the right testicle (benign nature?). No pathologic contrast uptake was observed after IV contrast injection.(Figure 1) Ultrasonographic examination of a 54-year-old patient who presented to us with left scrotal pain: In the left mediastinum testis, multicystic formations in a honeycomb pattern, tending to merge with each other, are observed. Similar echopattern extends to the epididymis (Rete testicular tubular ectasia?). Contrast-enhanced MRI examination is recommended for the exclusion of TM. On magnetic resonance imaging (MRI) of the patient; T1 LV mildly hyperintense, T2 LV mildly hyperintense with a size of ~54x27x23mm in the posteromedial part of the left testis,hyperintense, lobule contoured cystic appearance with no significant contrast enhancement after IV contrast injection. The left testicular parenchyma shows irregular contour and mild heterogeneous contrast enhancement after IV contrast injection (Rete testicular ectasia?). (Figure 2)

CONCLUSION: Epidididymal obstruction and tubular ectasia, which are thought to develop after trauma or infection, can be differentiated from testicular tumors with USG and MRI and unnecessary orchiectomies can be prevented.(3,4) In these patients, a significant reduction in pain can be seen with duloxetine and gabapentin.(5) Our first choice as a diagnostic method should be scrotal USG.

Keywords: rete testicular,tubular ectasia,testicular tumors

rete testis tubuler ektazi

rete testicular tubular ectasia

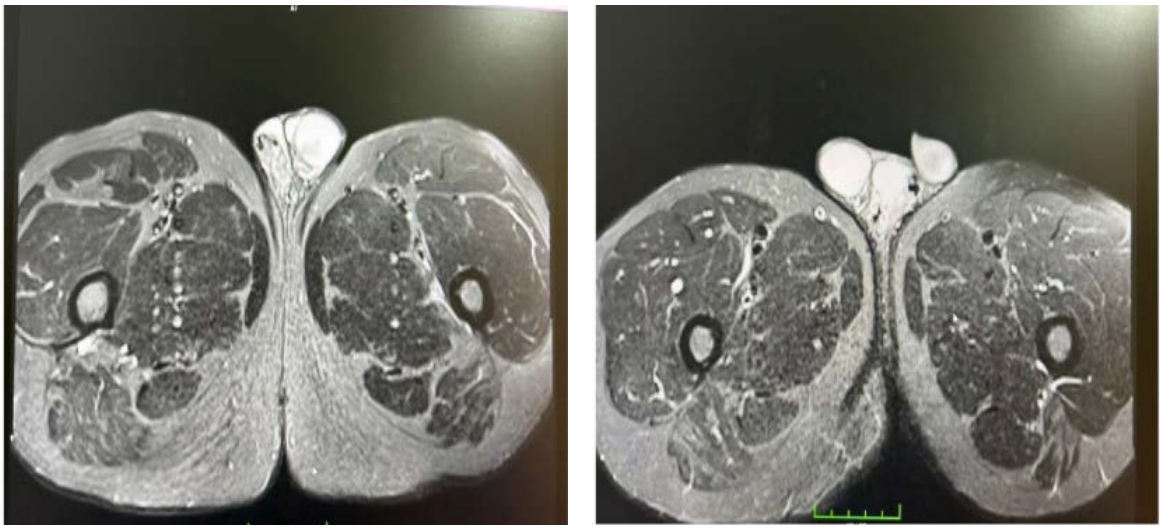

Farklı hastalarda sağ ve sol rete testis tubuler ektazi

Right and left rete testicular tubular ectasia in different patients

PP-045

Testis Tümörleri: 10 yıllık Olgu Serisi

Rahmi Aslan, Veli Duman, Kerem Taken, recep eryılmaz, Murat Demir, Nedim Bedir
Yüzüncüyıl Ünivesitesi,Üroloji Ana Bilim Dalı,Van

AMAÇ: Testis tümörleri erkeklerdeki malign tümörlerin %1-2'sini oluşturmaktadır. Sıklıkla genç erkeklerde görülmekte olup dördüncü dekatta pik yapmaktadır. En sık görülen histolojik tip germ hücreli tümörlerdir. Testis tümörü nedeniyle radikal orşiektomi yaptığımız hastaların uzun dönem onkolojik sonuçlarını sunmayı amaçladık.

GEREÇ-YÖNTEM: Çalışmamızda 2013–2023 yılları arasında kliniğimizde radikal orşiektomi uygulanan 98 hastanın patoloji raporları retrospektif olarak incelendi. Tümör tanısı alanlar seçilerek 2004 Dünya Sağlık Örgütü sınıflamasına göre sınıflandırıldı. Hastaların demografik özellikleri, tümörün tarafı, kriptorşidizm öyküsü/varlığı, histopatoloji sonuçları, tümör boyutu, rete testis invazyonu, lenfovasküler invazyon varlığı gibi prognostik faktörlerin yanı sıra operasyon öncesi ve sonrası tümör belirteçleri ölçümleri kaydedildi

BULGULAR: Hastalarımızın ortalama yaşı 37.7 (13-84) idi. Hastaların 49'unda (%50,0) sağ testis, 48 inde (%48.9) sol testis, 1'inde (%1) ise bilateral testiste tutulum görüldü. 31'i (%31,6) klasik seminom, 12'si (%12,2) spermatositik seminom, 2'si (%2) sinsityotrofoblastik hücreli seminom, 7'si (%7,1) embriyonal karsinom, 38'si (%38,7) mikst germ hücreli tümör, 5'i (%5,1) lenfoma,2 hastada leydig hücreli tömor 1 hastada sertoli hücreli tümör ve 1 hastada da (%1) intratübüler germ hücreli neoplazi tespit edildi. Germ hücreli tümörler tüm testis tümörlerinin %91,3'ünü oluştururken, germ hücreli tümörlerin de %53,06'ünü seminomların oluşturduğu görüldü. Yirmi iki hastada (%22.4) lenf nodu tutulumu mevcuttu. Ortalama lenf nodu boyutu 2.32 cm idi. 2 (%2,04) hastamızda visseral organ tutulumu vardi. Hastaların ortalama takip süresi olan 52 ay süre zarfında testis kanseri nedeniyle sadece 2 (%2) hastada ölüm gerçekleşti. Hiçbir hastamızda testis kanseri haricinde herhangi bir sebepten ölüm olayı gözlenmedi.

SONUÇ: Serimizde yer alan testis tümörlerinin çoğunluğunu oluşturan germ hücreli tümörler içerisinde en sık seminomlar ve mikst germ hücreli tümörler izlenmiştir. İleri evrede testis tümörü olan hastalarda dahi hem cerrahi hem medikal/radyasyon tedavisinin koordineli olarak planlanabilen merkezlerde sağ kalım oranlarının yüksek olduğu görülmektedir.

Anahtar Kelimeler: Testis Tümörleri, Germ hücreli tümörler,Seminom,Orşiektomi

Testicular Tumours: 10-year Case Series

Rahmi Aslan, Veli Duman, Kerem Taken, recep eryılmaz, Murat Demir, Nedim Bedir
Van Yüzüncüyıl University, Department of Urology, Van

OBJECTIVE: Testicular tumours constitute 1-2% of malignant tumours in men. They are frequently seen in young men and peak in the fourth decade. The most common histological type is germ cell tumours. We aimed to present the long-term oncological results of patients who underwent radical orchiectomy for testicular tumours.

MATERIALS-METHODS: In our study, pathology reports of 98 patients who underwent radical orchiectomy in our clinic between 2003 and 2023 were retrospectively analysed. Those diagnosed with tumours were selected and classified according to the 2004 World Health Organisation classification. Demographic characteristics of the patients, side of the tumour, history/presence of cryptorchidism, histopathology results, prognostic factors such as tumour size, rete testis invasion, presence of lymphovascular invasion as well as pre- and postoperative tumour marker measurements were recorded.

RESULTS: The mean age of our patients was 37.7 years (13-84). Right testis was involved in 49 (50.0%), left testis in 48 (48.9%) and bilateral testis in 1 (1%) of the patients. 31 (31.6%) were classical seminoma, 12 (12.2%) spermatocytic seminoma, 2 (2%) syncytiotrophoblastic cell seminoma, 7 (7.1%) embryonal carcinoma, 38 (38%, 7) mixed germ cell tumour, 5 (5,1%) lymphoma, 2 patients had leydig cell tumour, 1 patient had sertoli cell tumour and 1 patient (1%) had intratubular germ cell neoplasia. Germ cell tumours constituted 91.3% of all testicular tumours and 53.06% of germ cell tumours were seminomas. Twenty-two patients (22.4%) had lymph node involvement. The mean lymph node size was 2.32 cm. 2 (2.04%) patients had visceral organ involvement. During the mean follow-up period of 52 months, only 2 (2%) patients died due to testicular cancer. None of our patients died from any cause other than testicular cancer.

CONCLUSION: In our series, seminomas and mixed germ cell tumours were the most common germ cell tumours among the germ cell tumours which constitute the majority of testicular tumours. Even in patients with advanced testicular tumours, survival rates are high in centres where both surgical and medical/radiation treatment can be planned in coordination.

Keywords: Testicular tumours, Germ cell tumours, Seminoma, Orchiectomy

PP-046

Pediatrik Bir Olguda Üreterorenoskopi İle Taş Cerrahisi Sonrası Gelişen Komplikasyon: Üreteropelvik Darlık

Melike Güzeller, Okan Türktür, İlker Gökçedağ, Mesut Berkan Duran, Kürşat Küçüker, Sinan Çelen, Yusuf Özlülerden, Ömer Levent Tuncay
Pamukkale Üniversitesi, Üroloji Ana Bilim Dalı, Denizli

AMAÇ: Üriner sistem taş hastalığı ülkemizde ve dünyada üroloji pratiğinde en sık uğraşılan hastalıklardandır. Girişimsel tedavi yönteminin öncelikli olarak retrograd girişim olduğu bilinmektedir. Bu vaka sunumunda pediatrik bir hastada üreteroskopi ile thilium lazer litotripsi sonrası gelişen üreteropelvik darlığın sunulması amaçlanmıştır.

VAKA SUNUMU: 3 yaş erkek hasta dış merkeze idrar renginde değişiklik nedeni ile başvuruyor. Dış merkez ultrasonunda sol renal pelvis düzeyinde taş saptanması üzerine tarafımıza yönlendiriliyor. Tarafımızca çekilen tomografide sol renal pelviste 9,5*5 mm taş görülmesi üzerine hastaya Retrograd İntrarenal Cerrahi (RIRS) yapılması kararı verilmiştir. Tarafımızca hastaya sol RIRS+DJ takımı yapılmış olup görünen taşların tamamı kırılmıştır. Hastanın DJ'sinin 6 hafta kalması ve RGP ile rezidü taşların değerlendirilmesi planlanmıştır. 6 hafta sonrasında yapılan tanısal URS'de üreteropelvik düzeyde darlık görülmüş olup URS ile geçilememiş hatta üreteral lümen vizüalize edilememiştir. Yapılan RGP'de opak maddenin ekstravaze olduğu görülmüş (Resim 1) ve hastaya 4F DJ takılmıştır. Post op çekilen BT'de DJ stentin sol böbrek süperiorunda olduğu ve verilen opak maddenin perirenal alana ekstravaze olduğu görülmüştür. Hastaya sol perirenal drenaj kateteri ve sol nefrostomi takılıp mevcut DJ si çekilmiştir. Hastanın post op 8.gününde girişimsel radyolojide nefrostomisi ve drenaj katateri çekilmiştir. 1 ay sonra tanısal URS planlanmıştır. 1 ay sonra yapılan RGP'de üreter üst kesimdeki darlık sebaat etmekte olduğu ve opağın çok ince bir kesimden geçtiği görülmüştür. Ardından URS ile daha önceki darlık segmentine kadar ilerlendiğinde darlık URS ve guıde yardımı ile geçilmemiş olup false pasajlar izlenmiştir ve üreteral lümen yine vizüalize edilememiştir. Darlık proksimalinde opak maddenin böbrekten extralumine olduğu görülmüştür. Hastaya MAG 3 çekilmesi planlanmıştır. MAG 3 pelvikaliksiyel stazlı nonfonksiyone sol böbrek ile uyumlu olarak raporlanmıştır. Bunun üzerine hasta sol renal eksplorasyon (pyeloplasti, kalikostomi veya nefrektomi) planı ile vakaya alınmıştır. Hastaya işlem öncesi yapılan sol RGP'de proksimal üreterden opak madde geçişi izlenmemiş ancak ekstravazasyon izlenmiştir. URS ile tanısal amacıyla girildi. Üst üreterde yine üreteral lümen seçilememiştir. Ardından lateral sol yan pozisyonda sol modifiye subkostal insizyon ile adinamik fibrotik üst üreter segmenti bulunarak çıkılabildiği kadar proksimale disseke edilmiştir. Ve hastada intrarenal pelvis olduğu dikkat çekmiştir. Dar olan üreter segmentinin uzunluğu, renal pelviste anastomoz olabilecek dokunun olmaması ve böbrek fonksiyonunun düşük olması sebebi ile hasta yakınları ile intraoperatif iletişime geçilerek detaylı bilgi verilmiş ve nefrektomi kararı alınmıştır. Onam alınmış ve ardından hastaya sol basit nefrektomi (Resim 2A/2B) yapılmıştır.

SONUÇ: Lazer kullanılan taş cerrahilerinde lazer kullanımına bağlı gelişen fibrozis riskini azaltmak amacıyla lazer ile taş mesafesinin kısa tutulması, işlem süresinin kısa olmasına ve litotripsi esnasında kullanılan sıvının düşük sıcaklıkta olması önerilir. Hasta ve hasta yakınlarına üreteroskopi operasyonlarından sonra darlık gelişebileceği ve darlık gelişmesi halinde nefrektomi dahil farklı cerrahi seçeneklere ihtiyaç duyulabileceği hakkında detaylı bilgi verilmelidir.

Anahtar Kelimeler: Nefrektomi, Pediatrik Taş Cerrahisi, Thilium Lazer, Üreteropelvik, Üreterorenoskopi

Complication After Ureterorenoscopic Stone Surgery in a Pediatric Case: Ureteropelvic Stenosis

Melike Güzeller, Okan Türktür, İlker Gökçedağ, Mesut Berkan Duran, Kürşat Küçüker, Sinan Çelen, Yusuf Özlülerden, Ömer Levent Tuncay
Pamukkale University, Department of Urology, Denizli

PURPOSE: Urinary tract stone disease is one of the most common diseases in urology practice in our country and in the world. It is known that the interventional treatment method is primarily retrograde intervention. In this case report, we aimed to present ureteropelvic stricture in a pediatric patient after ureteroscopy and thilium laser lithotripsy.

CASE PRESENTATION: A 3-year-old male patient is admitted to an external center because of a change in urine color. He was referred to our center after a stone was detected at the level of the left renal pelvis in the ultrasound of the external center. We decided to perform Retrograde Intrarenal Surgery (RIRS) after a 9.5*5 mm stone was seen in the left renal pelvis on tomography. The patient underwent left RIRS+DJ set and all visible stones were broken. The patient's DJ was planned to remain for 6 weeks and residual stones were evaluated with RGP. After 6 weeks, diagnostic URS showed ureteropelvic level stenosis which could not be passed by URS and even the ureteral lumen could not be visualized. RGP showed extravasation of opaque material (İmage 1) and 4F DJ was implanted. Post op CT showed that the DJ stent was located superior to the left kidney and the opaque material extravasated into the perirenal area. A left perirenal drainage catheter and left nephrostomy were placed and the existing DJ was removed. On the 8th postoperative day, nephrostomy and drainage catheter were removed in interventional radiology. After 1 month, diagnostic URS was planned. 1 month later, RGP showed that the stenosis in the upper part of the ureter was persistent and the opaque was passing through a very thin section. Subsequently, when URS was advanced to the previous stenosis segment, the stenosis was not passed with the help of URS and guideline, false passages were observed and the ureteral lumen could not be visualized again. It was observed that the opaque material extralumined from the kidney proximal to the stenosis. MAG 3 was planned for the patient. MAG 3 was reported as compatible with a nonfunctioning left kidney with pelvical-axial stasis. The patient was then admitted with a plan for left renal exploration (pyeloplasty, calycostomy or nephrectomy). Pre-procedural left RGP showed no opaque material passage through the proximal ureter but extravasation was observed. URS was performed for diagnostic purposes. Again, the ureteral lumen could not be selected in the upper ureter. Then, the adynamic fibrotic upper ureteral segment was found with a left modified subcostal incision in the lateral left lateral position and dissected as proximally as possible. And it was noted that the patient had an intrarenal pelvis. Because of the length of the narrow ureteral segment, the absence of anastomotic tissue in the renal pelvis and low renal function, the patient's relatives were contacted intraoperatively, detailed information was given and the decision for nephrectomy was taken. Consent was obtained and the patient underwent left simple nephrectomy (image 2A/2B).

CONCLUSION: In stone surgeries using laser, it is recommended that the distance between the laser and the stone should be kept short, the duration of the procedure should be short and the fluid used during lithotripsy should be at low temperature in order to reduce the risk of fibrosis due to laser use. Patients and their relatives should be informed in detail that stenosis may develop after ureteroscopy operations and that different surgical options, including nephrectomy, may be needed in case of stenosis.

Keywords: Nephrectomy, Pediatric Stone Surgery, Thilium Laser, Ureteropelvic, Ureterorenoscopy

Resim 1 ve Resim 2A/2B / *Image 1 and Image 2A/2B*

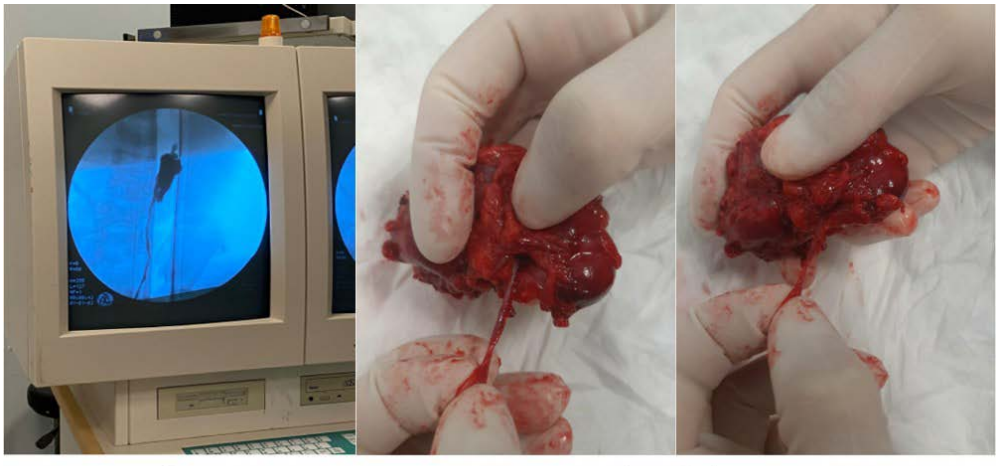

RESİM 1 RESİM 2A/2B

RGP VE BÖBREK / RGP and Kıdney

PP-047

Perkütan Nefrolitotomi Sonrası Postoperatif Ateş ve Bakteriürisi Saptanan Hastaların Klinik ve Laboratuvar Bulgularının Karşılaştırılması

Mustafa Gökhan Köse, Mücahit Gelmiş, Sina Kardaş, Abdullah Harun Kınık, Enver Özdemir
Gaziosmanpaşa Eğitim ve Araştırma Hastanesi, Üroloji Kliniği, İstanbul

AMAÇ: Perkütan nefrolitotomi (PNL) sonrası 48. saat boyunca yüksek ateş (>38°C) ve bakteriüri/bakteriyemi saptanan hastaların klinik bulgu, preoperatif ve postoperatif laboratuvar sonuçlarının karşılaştırılması

HASTALAR VE YÖNTEM: Etik kurul onayı alınmasını takiben 2017-2023 yılları arasında PNL yapılmış ve tüm kayıtlarına eksiksiz ulaşılabilen 395 hasta (262 E, 133 K) retrospektif olarak değerlendirildi. Bu hastalardan postoperatif 48 saat sonunda yüksek ateşi saptanan 61 hasta (30 K, 31 E) çalışmaya alındı. Hastaların yaş, cinsiyet, taş yükü (en x boy, mm²), PNL sonrası 1. gündeki rezidü taş miktarları, preoperatif hemoglobin (HB), albümin (ALB), trombosit sayısı (PLT), nötrofil yüzdesi, PLT ve ALB oranı, sistemik inflamatuvar indeksi (Sİİ) ve De Ritis (AST/ALT) oranları kaydedildi. Postoperatif 1. saatte HB, beyaz küre ve C- reaktif protein düzeyleri ölçüldü. Postoperatif idrar ve/veya kan kültüründe üremesi olan 25 (12 K, 13 E) hasta ile üremesi olmayan 36 (18 K, 18 E) hastanın sonuçları karşılaştırıldı. Normal dağılıma uyan sayısal veriler t-test ile normal dağılıma uymayan sayısal veriler Mann-Whitney U test ve kategorik veriler ki-kare testi ile analiz edildi. Ateş yüksekliği ile ilişkili parametreler Spearman korelasyon testiyle değerlendirildi. $p<0.05$ istatistiksel olarak anlamlı kabul edildi.

BULGULAR: Çalışmaya alınan hastaların yaş ortalaması 51,98 + 14,21 (min. 22; max 79) yıldı. Yüksek ateş saptanan 65 hastanın 24 tanesinde idrar kültüründe en az 1 patojen ajan belirlendi. En çok saptanan ajan E. Coli idi. İdrar kültüründe üreme saptanan hastaların 5 tanesinde ayrıca kan kültüründe de üreme mevcuttu. Kan kültüründe en çok saptanan ajan da E. Coli olarak izlendi. 1 hastada sadece kan kültüründe üreme saptandı (ESBL-). İdrar veya kan kültüründe üreme saptanan ve saptanmayan hastaların klinik ve laboratuvar bulguları karşılaştırıldığında her iki grupta farklı tek parametre taş yükü izlendi. Üreme saptanan hastaların ortalama taş yükü üreme saptanmayan gruptakilere göre daha yüksekti (589,16 vs 325,33 mm2) (p=0.006). Hastaların yaş, cinsiyet, rezidü taş boyutu, preoperatif ve postoperatif laboratuvar değerleri arasında istatistiksel fark saptanmadı. Hiçbir hastada mortalite izlenmedi.

SONUÇ: PNL sonrası ilk 48 saat içinde yüksek ateş saptanan hastalarda bakteriüri ve / veya bakteriyemiyi ön görebilecek en önemli ve belki de tek parametre preoperatif taş yükü gibi görünmektedir.

Anahtar Kelimeler: taş, PNL, ateş, bakteriüri, bakteriyemi, sepsis

Comparison of Clinical and Laboratory Findings of Patients with Postoperative Fever and Bacteriuria after Percutaneous Nephrolithotomy

Mustafa Gökhan Köse, Mücahit Gelmiş, Sina Kardaş, Abdullah Harun Kınık, Enver Özdemir
Gaziosmanpasa Training and Research Center, Department of Urology, Istanbul

PURPOSE: To compare the clinical findings, preoperative and postoperative laboratory results of patients with high fever (>38°C) and bacteriuria/bacteremia at the 48th hour after percutaneous nephrolithotomy (PNL).

PATIENTS AND METHODS: Following ethics committee approval, 396 patients (262 M, 133 F) who underwent PNL between 2017 and 2023 and whose records were fully accessible, were evaluated retrospectively. Among these patients, 61 patients (30 F, 31 M) who had high fever at the end of 48 hours postoperatively were included in the study. Patients' age, gender, stone burden (width x height, mm²), residual stone amounts on the 1st day after PNL (mm), preoperative hemoglobin (HB), albumin (ALB), platelet count (PLT), neutrophil percentage, PLT and ALB ratio, systemic inflammatory index (SII) and De Ritis (AST/ALT) rates were recorded. HB, white blood cell and C-reactive protein levels were measured at the 1st post-operative hour. The results of 25 (12 F, 13 M) patients with positivity in postoperative urine and/or blood culture and 36 (18 F, 18 M) patients without positivity were compared. Numerical data that conformed to normal distribution were analyzed by t-test, numerical data that did not conform to normal distribution were analyzed by Mann-Whitney U test, and categorical data were analyzed by chi-square test. Parameters related to high fever were evaluated with Spearman correlation test. $p<0.05$ was considered statistically significant.

RESULTS: The average age of the patients included in the study was 51.98 + 14.21 (min. 22; max. 79) years. At least 1 pathogenic agent was detected in urine culture in 24 of 65 patients with high fever. The most frequently detected agent was E. Coli. In 5 of the patients with positivity in urine culture, there was also positivity in blood culture. The most frequently detected agent in blood culture was E. Coli. In 1 patient, pathogene was detected only in blood culture (ESBL-). When the clinical and laboratory findings of patients with and without positivity in urine or blood culture were compared, a single parameter, stone burden, was observed to be different in both groups. The average stone burden of the patients in whom positivity was detected was higher than in the group in which positivity was not detected (589,16 vs 325,33 mm2) ($p=0.006$). No statistical difference was detected between the patients' age, gender, residual stone size, and preoperative and postoperative laboratory values. No mortality was observed in any patient.

CONCLUSION: Preoperative stone burden seems to be the most important and perhaps the only parameter that can predict bacteriuria and/or bacteremia in patients with high fever within the first 48 hours after PNL.

Keywords: stone, PNL, fever, bacteriuria, bacteremia, sepsis

PP-048

Patoloji Sonucu Transisyonel Hücreli Karsinom (TCC) Gelen Sağ Laparoskopik Basit Nefrektomi Olgusu

Muhammet Şahin Yılmaz, Mustafa Aydın, Mustafa Koray Kırdağ, Uğur Öztürk, Mustafa Kemal Atilla, Mehmet Özen, Kemal Bala
Samsun Üniversitesi, Samsun Eğitim Ve Araştırma Hastanesi

GİRİŞ: Böbrek taşları en sık görülen ürolojik sorunlardan biridir. Böbrek taşlarının görülme sıklığının %10-15 olduğu tahmin ediliyor. Renal pelvis ve üreteri içeren üst üriner sistemin transisyonel hücreli karsinomu (TCC) nadirdir ve tüm ürotelyal tümörlerin yalnızca %5'ini temsil eder. Böbrek taşı, RCC ve TCC insidansları artış eğiliminde olduğundan, böbrek taşı öyküsünün bu iki böbrek kanseriyle ilişkili olması mümkündür. Böbrek taşlarının ayrıca kronik inflamasyona neden olduğu ve bunun sonucunda proliferasyona ve kötü huylu neoplazmların gelişmesine yol açtığı ileri sürülmüştür. Bu çalışmada, sağ taşlı hidronefrotik atrofik böbreği olan, sağ laparoskopik basit nefrektomi uygulanan ve patoloji sonucu tcc gelen hasta sunulmaktadır.

OLGU SUNUMU: 41 yaşında erkek hasta, yaklaşık 5 yıldır olan 4 aydır artan sağ yan ağrısı şikayeti ile kliniğimize başvurdu. Başvurudan 4 ay önce dış merkezde yapılan kontrastsız bilgisayarlı tomografisinde(BT) ve kliniğimizde yapılan direk üriner sistem grafisinde(DÜSG), sağ böbrek parankiminin çok ince olduğu, sağ böbrek toplayıcı sisteminin grade III-IV ektazik ve sağ böbrek alt pol düzeyinde büyüğü yaklaşık 25 mm boyutlu taş dansiteleri izlendi, sağ üreterde genişleme izlenmedi, Sol böbrek normal izlendi(Figure 1). Hastaya kliniğimizde yapılan DMSA sintigrafisinde; sağ böbrek parankiminde DMSA akümülasyonunun simetriğine oranla çok azaldığı, Sağ böbrek rölatif uptake % 43, Sol böbrek rölatif uptake % 57 olarak gözlendi. Pre op creatinin 0,8 idi. Hastaya sağ taşlı hidronefrotik atrofik böbrek tanısı koyularak sağ laparoskopik basit nefrektomi yapıldı(Figure 1). Hasta post operatif 1 ay sonra acile bel sırt karın ağrıları şikayeti ile başvurdu. Yapılan kontrastlı BT'de; paraaortik alanda multiple santrali nekrotik kitleler(LAP) izlendi, gastointestinal sistemde ve ameliyat lojunda patoloji izlenmedi (Figure 1). Patoloji sonucu fokal skuamoz diferansiasyon alanları içeren invaziv ürotelyal karsinom geldi. Bunun üzerine hasta tıbbi onkoloji bölümüne devredildi.

SONUÇ: Yapılan meta-analizlerde, daha önce böbrek taşı olan hastalarda RCC ve TCC riskinin istatistiksel olarak anlamlı derecede arttığı gösterilmektedir. Bizim çalışmamız da böbrek taşı öyküsünün böbrek kanseriyle ilişkili olduğunu, klinik yönetimi ve kanser sürveyansını etkileyebileceğini desteklemektedir. Ayrıca uzun süredir böbrek taşı bulunan hastalarda kontrastlı tetkikler ile neoplazm araştırılması yapılmasını öneriyoruz.

Anahtar Kelimeler: böbrek, transisyonel hücreli karsinom, böbrek taşı, hidronefroz

A Case of Right Laparoscopic Simple Nephrectomy with Pathology Result of Transitional Cell Carcinoma (TCC)

Muhammet Şahin Yılmaz, Mustafa Aydın, Mustafa Koray Kırdağ, Uğur Öztürk, Mustafa Kemal Atilla, Mehmet Özen, Kemal Bala
Samsun University, Samsun Training And Research Hospital

INTRODUCTION: Kidney stones are one of the most common urological problems. The incidence of kidney stones is estimated to be 10-15%. Transitional cell carcinoma (TCC) of the upper urinary tract, involving the renal pelvis and ureter, is rare and represents only 5% of all urothelial tumors. Since the incidence of kidney stones, RCC, and TCC is on the rise, it is possible that a history of kidney stones is associated with these two kidney cancers. It has also been suggested that kidney stones cause chronic inflammation, which in turn leads to proliferation and the development of malignant neoplasms. In this study, a patient with a right-sided hydronephrotic atrophic kidney with stones who underwent right laparoscopic simple nephrectomy and whose pathology result was TCC is presented.

CASE REPORT: A 41-year-old male patient applied to our clinic with a complaint of right flank pain that had been increasing for 4 months and lasted for approximately 5 years. In the non-contrast computed tomography (CT) performed at an external center 4 months before the application and in the direct urinary system radiography (DUSG) performed in our clinic, the right kidney parenchyma was very thin, the right kidney collecting system was grade III-IV ectatic and stone densities, the largest of which was approximately 25 mm in size, were observed at the level of the lower pole of the right kidney, no enlargement was observed in the right ureter, and the left kidney was normal (Figure 1). In the DMSA scintigraphy performed on the patient in our clinic, it was observed that the DMSA accumulation in the right kidney parenchyma was much reduced compared to its symmetry, the relative uptake of the right kidney was 43%, and the relative uptake of the left kidney was 57%. Pre-op creatinine was 0.8. The patient was diagnosed with right calculous hydronephrotic atrophic kidney and underwent right laparoscopic simple nephrectomy (Figure 1). The patient applied to the emergency room with complaints of back and abdominal pain 1 month after the surgery. In the contrast-enhanced CT, multiple central necrotic masses (LAP) were observed in the para-aortic area, no pathology was observed in the gastrointestinal system and the surgical site (Figure 1). The pathology result showed invasive urothelial carcinoma with focal squamous differentiation areas. Thereupon, the patient was transferred to the medical oncology department.

CONCLUSION: Meta-analyses show that the risk of RCC and TCC is statistically significantly increased in patients with previous kidney stones. Our study also supports that a history of kidney stones is associated with kidney cancer and may affect clinical management and cancer surveillance. We also recommend that neoplasms be investigated with contrast-enhanced examinations in patients with long-standing kidney stones.

Keywords: kidney, transitional cell carcinoma, kidney stone, hydronephrosis

Figür 1 / *Figure 1*

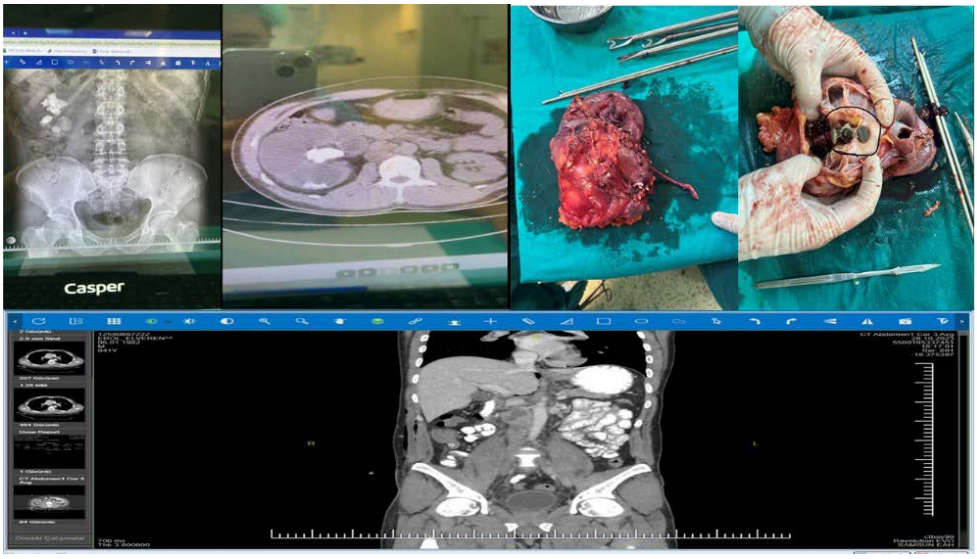

Preoperatif DÜSG ve BT, Sağ laparoskopik basit nefrektomi sonrası spesmen, Postoperatif Kontrastlı BT
Preoperative DUSG and CT, Specimen after right laparoscopic simple nephrectomy, Postoperative Contrast-enhanced CT

PP-049

4-10 mm proksimal ve orta üreter taşı olan hastalarda spontan pasajın öngörülmesi için medical expulsive therapy stone score (METSS) kullanılabilir mi?

Kaan Karamık[1], Hakan Anıl[2], Ahmet Güzel[3]
[1]Kemer Devlet Hastanesi, Üroloji Bölümü, Antalya
[2]Medikal Park Seyhan Hastanesi, Üroloji Bölümü, Adana
[3]Aydın Devlet Hastanesi, Üroloji Bölümü, Aydın

GİRİŞ: Medikal ekspulsif terapi (MET) 1 cm'den küçük üreter taşlarında girişimsel işleme gerek kalmadan taş düşürmede kullanılan bir tedavi yöntemidir. Bol sıvı alımı, ağrı palyasyonu ve üreterde relaksasyon sağlayacak alfa blokerler gibi medikal tedaviyi içerir. Distal üreter taşlarında %70'lere varan başarı oranları bildirilmiştir. Proksimal ve orta üreter taşlarında daha düşük başarı oranları olsa da komplike olmayan vakalarda MET denenebilir. Medical expulsive therapy stone score (METSS) 1 cm'den küçük distal üreter taşlarında taşın spontan düşmesini tahmin etmek için geliştirilmiş bir skor sistemidir. Düşük risk grubunda %92.8 başarı oranı bildirilmiştir. Bu çalışmada 1 cm'den küçük proksimal ve orta üreter taşlarında METSS skor sisteminin spontan pasajı tahmin etmedeki etkinliğini araştırmayı amaçladık.

MATERYAL-METOD: Eylül 2022 ve Haziran 2024 tarihleri arasında 4-10 mm boyutlarında komplike olmayan proksimal ve orta üreter taşı nedeniyle MET uygulanan toplam 62 hastanın verileri retrospektif olarak incelendi. Tanıyı kesinleştirmek için tüm hastalara bilgisayarlı tomografi (BT) çekildi. Hastalara MET olarak silodosin 4 mg+diklofenak sodyum başlandı ve en fazla dört hafta takip edildi. Hastalara bol sıvı alımı ve düşen taşı gözlemlemek adına idrar takibi önerildi. Hastalar haftalık kontrole çağrıldı ve takiplerde böbrek fonksiyon testlerine bakıldı. Taşın düşmesinden emin olamayan hastalarda 4. Haftanın sonunda kontrol BT çekildi. İdrar yolu enfeksiyonu olan, renal fonksiyon testlerinde bozukluk olan ve takipten çıkan hastalar çalışma dışında bırakıldı. Hastaların yaş, cinsiyet, maksimum taş boyutu, taş lokalizasyonu, taş yükü, METSS skoru, METSS risk grubu ve spontan pasaj durumu kaydedildi. METSS skoru protokole uygun şekilde hesaplandı. 0-3 puan düşük risk, 4-5 puan orta risk ve 6-10 puan yüksek risk olarak sınıflandırıldı. Taş yükü, taşın en büyük uzunluğunun en kısa dik uzunluğu ile çarpılmasıyla hesaplandı ve milimetre kare olarak kaydedildi. MET ile taşı düşüren ve tedavi başarısız olan hastaların özellikleri karşılaştırıldı.

BULGULAR: Çalışmayı tamamlayan 54 hastanın yaş ortalaması 42.15±12.19 idi. Takiplerde 29 hasta (%53.7) MET ile spontan taşını düşürdü. Taşını düşüren ve düşüremeyen hastalar karşılaştırıldığında maksimum taş boyutu ve taş yükü taşını düşüremeyen grupta daha yüksekti (sırasıyla p=0.006 ve p=0.001). Spontan pasaj gözlenen grupta METSS skoru anlamlı daha düşüktü (p=0.027). Şekil 1'de gösterildiği gibi, spontan pasaj tahmini için METSS skor sisteminin AUROC eğrisi 0.674 idi (%95 CI: 0.530-0.818; p=0.029).

SONUÇ: METSS skoru proksimal ve orta üreter taşlarında da spontan pasajı öngörmek için kullanılabilir. Böbrek fonksiyon testleri normal olan komplike olmayan proksimal ve orta üreter taşlarında METSS skoru düşük olan hastalarda MET ile tatmin edici taş düşürme başarısı elde edilebilir. Çalışmanın bulguları daha çok hasta sayılı çalışmalar ile desteklenmelidir.

Anahtar Kelimeler: Medikal Ekspulsif Terapi, Üreter taşı, Spontan pasaj

33. Ulusal Üroloji Kongresi
29 Ekim-01 Kasım 2024 Susesi Luxury Resort, Antalya

Can medical expulsive therapy stone score (METSS) be used to predict spontaneous passage in patients with 4-10 mm proximal and mid-ureteral stones?

Kaan Karamık[1], Hakan Anıl[2], Ahmet Güzel[3]
[1]Department of Urology, Kemer State Hospital, Antalya, Turkey
[2]Department of Urology, Medical Park Seyhan Hospital, Adana, Turkey
[3]Department of Urology, Aydın State Hospital, Aydın, Turkey

INTRODUCTION: Medical expulsive therapy (MET) is a treatment method used to pass stones in ureteral stones smaller than 1 cm without the need for interventional procedures. MET is conservative treatment and consists of plenty of fluid intake, pain palliation, and medicationss such as alpha blockers. Success rates of up to 70% have been reported for distal ureteral stones. Although there are lower success rates in proximal and mid-ureteral stones, MET could be tried in uncomplicated cases. Medical expulsive therapy stone score (METSS) is a scoring system developed to predict spontaneous stone passage in distal ureter stones smaller than 1 cm. A success rate of 92.8% was reported in the low-risk group. In this study, we aimed to investigate the effectiveness of the METSS score system in predicting spontaneous passage in proximal and mid-ureteral stones smaller than 1 cm.

MATERIALS-METHODS: Data of 62 patients who treated with MET due to uncomplicated proximal and mid-ureteral stones measuring 4-10 mm between September 2022 and June 2024 were retrospectively examined. Computed tomography (CT) was performed for all patients to confirm the diagnosis. Patients were started to take silodosin 4 mg + diclofenac sodium as MET and were followed for a maximum of four weeks. Patients were advised to drink plenty of fluids and instructed to strain their urine to detect stone expulsion. Patients were followed up for weekly and kidney function tests were checked. In patients who were not sure whether the stone had passed, a control CT was performed at the end of the 4th week. Patients with urinary tract infection, abnormal renal function tests, and patients lost to follow-up were excluded from the study. The patients' age, gender, maximum stone size, stone localization, stone burden, METSS score, METSS risk group and spontaneous passage status were recorded. METSS score was calculated according to the protocol. 0-3 points were classified as low risk, 4-5 points as intermediate risk, and 6-10 points as high risk. Stone burden was calculated by multiplying the longest length of the stone by its shortest vertical length and recorded in square millimeters. Characteristics of patients who passed stones with MET and those who failed treatment were compared.

RESULTS: The mean age of the 54 patients who completed the study was 42.15±12.19. During follow-up, 29 patients (53.7%) passed their stones spontaneously with MET. When patients who passed their stones and those who could not pass were compared, the maximum stone size and stone burden were higher in the group that could not pass their stones (p=0.006 and p=0.001, respectively). The METSS score was significantly lower in the group with spontaneous passage (p=0.027). As shown in Figure 1, the AUROC curve of the METSS score system for prediction of spontaneous passage was 0.674 (95% CI: 0.530-0.818; p=0.029).

CONCLUSION: METSS score can also be used to predict spontaneous passage in proximal and mid-ureteral stones. Satisfactory stone passing success can be achieved with MET in patients with normal renal function tests and a low METSS score in uncomplicated proximal and mid-ureteral stones. The findings of the study should be supported by studies with a larger number of patients.

Keywords: Medical Expulsive Therapy, Ureteral stone, Spontaneous passage

Spontan pasajı tahmin etmek için METSS skorlama sistemi için ROC analizi

ROC analysis for METSS scoring system to predict the spontaneous passage

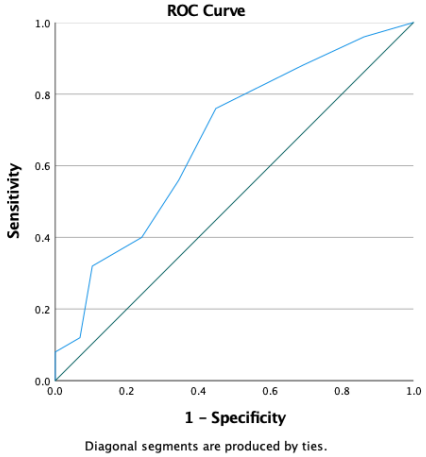

Spontan pasaj gözlenen ve taşını düşüremeyen hastaların karşılaştırılması

Değişkenler	Total n=54	Spontan Pasaj + n=29	Spontan Pasaj – n=25	p
Yaş, yıl, ortalama±SD	42.15±12.19	40.28±10.24	44.32±14.03	0.228
Cinsiyet, n (%)				0.643
Kadın	3 (%5.6)	2 (%3.7)	1 (%1.9)	
Erkek	51 (%94.4)	27 (%50.0)	24 (%44.4)	
Taş Yeri, n (%)				0.194
Proksimal Üreter	31 (%57.4)	19 (%35.2)	12 (%22.2)	
Orta Üreter	23 (%42.6)	10 (%18.5)	13 (%24.1)	
Taş Boyutu, mm, ortalama±SD	6.63±1.75	6.03±1.61	7.32±1.67	0.006
Taş Yükü, mm2, ortalama±SD	15.94±8.38	12.55±6.29	19.88±8.87	0.001
METSS, ortalama±SD	3.37±2.21	2.76±2.08	4.08±2.18	0.027
METSS risk grubu, n(%)				0.122
Düşük	30 (%55.5)	19 (%35.2)	11 (%20.4)	
Orta	13 (%24.1)	7 (%13.0)	6 (%11.1)	
Yüksek	11 (%29.4)	3 (%5.6)	8 (%14.8)	

Comparison of patients with spontaneous passage and those who could not pass their stones

Variables	Total n=54	Spontaneous passage + n=29	Spontaneous passage - n=25	p
Age, years, mean±SD	42.15±12.19	40.28±10.24	44.32±14.03	0.228
Gender, n (%)				0.643
Female	3 (5.6%)	2 (3.7%)	1 (1.9%)	
Male	51 (94.4%)	27 (50.0%)	24 (44.4%)	
Stone localization, n(%)				0.194
Proximal ureter	31 (57.4%)	19 (35.2%)	12 (22.2%)	
Mid-ureter	23 (42.6%)	10 (18.5%)	13 (24.1%)	
Stone size, mm, mean±SD	6.63±1.75	6.03±1.61	7.32±1.67	0.006
Stone burden, mm2, mean±SD	15.94±8.38	12.55±6.29	19.88±8.87	0.001
METSS, mean±SD	3.37±2.21	2.76±2.08	4.08±2.18	0.027
METSS risk groups, n(%)				0.122
Low	30 (55.5%)	19 (35.2%)	11 (20.4%)	
Intermediate	13 (24.1%)	7 (13.0%)	6 (11.1%)	
High	11 (29.4%)	3 (5.6%)	8 (14.8%)	

PP-050 [Urinary Enfection and Inflamation]

Prostat Tutulumu ile Ortaya Çıkan Granülomatöz Polianjit: Vaka İncelemesi ve Literatür Değerlendirmesi

Hasan Batuhan Arabacı, Muhammed Emin Polat, Musab Ali Kutluhan
Ankara Bilkent Şehir Hastanesi, Üroloji Ana Bilim Dalı, Ankara

Granülomatöz polianjit, küçük ve orta çaplı damar yapılarında tutulum gösteren, multisistemik ve nadir görülen bir anti-nötrofil sitoplazmik antikor (ANCA) pozitif vaskülittir. Ürolojik tutulum oldukça nadir olup, %1'den daha az bir oranda görülmektedir. Bu vaka sunumunda, literatür ışığında prostat tutulumunu değerlendirmeyi amaçlamaktayız. Literatür taraması PubMed veritabanı üzerinden "Wegener granulomatosis," "granulomatosis with polyangiitis," ve "prostate involvement" terimleri kullanılarak İngilizce yayınlar üzerinden gerçekleştirilmiştir. Toplamda 35 farklı vaka sunumuna ulaşılmış, bunlardan 5'i İngilizce dışındaki dillerde olduğundan, 3'ü ise makalelerin tam metnine ulaşılamaması nedeniyle değerlendirme dışı bırakılmıştır.

71 yaşında erkek hasta, ek bir hastalığı ve düzenli kullandığı bir ilaç bulunmamaktadır. Son dönemde dizüri ve karın ağrısı şikayetleri nedeniyle üriner sistem enfeksiyonu düşünülerek antibiyotik tedavisi almış; ancak karın ağrısı, karaciğer fonksiyon testleri (KFT) ve akut faz reaktanları (AFR) yüksekliği ile acil servise başvurmuştur. Yapılan ilk değerlendirmede hastaya toksik hepatit ve piyelonefrit ön tanıları konularak Gastroenteroloji servisine yatırılmıştır. Antibiyoterapiye rağmen AFR yüksekliğinin devam etmesi üzerine ileri düzeyde enfeksiyöz etkenler, romatolojik ve onkolojik değerlendirmeler yapılmıştır. Bu süreçte hastada dizüri ve işeme güçlüğü başlamış olup, prostatit ayrımı açısından üroloji konsültasyonu istenmiştir. Yapılan değerlendirmede hastanın PSA değeri 1.78 ng/mL olarak saptanmış, tam idrar tetkikinde nitrit negatif, beyaz küre sayısı 11, idrar kültürü temiz ve c-ANCA pozitif bulunmuştur. PET-BT incelemesinde tiroid, akciğer, bilateral böbrekler ve prostatta FDG tutulumu olan alanlar tespit edilmiştir. Böbrek ve prostat biyopsisi yapılmış ve biyopsi sonucu nekrotizan granülomatöz reaksiyon olarak raporlanmıştır. Hasta Granülomatöz polianjit olarak değerlendirilmiş ve Pulse steroid, siklofosfamid ile plazmaferez tedavisine başlanmıştır.

Granülomatöz polianjit, nadir görülen ve hayati tehlike arz eden bir patolojidir. Prostatta görülen nadir ve atipik tutulumu genellikle bilinmediğinden, özellikle hastalığın ilk semptomu olarak ortaya çıktığında tanı süreci uzayabilmektedir. Literatürde, bu tutulumun başvuru anında veya diğer şikayetler nedeniyle yapılan tetkikler sırasında semptom verebildiği görülmektedir. Hastalık çoğunlukla alt üriner sistem şikayetleri ile kendini gösterirken, bazı olgularda akut üriner retansiyon ile de semptom verebilmektedir. Bu hastaların şikayetleri sıklıkla diğer belirtilerinden bağımsız olarak değerlendirildiğinden, tanıya yönelik araştırmalara dahil edilmemekte ve tedavi sadece semptomatik olmakta, hatta bazı hastalarda tekrarlayan cerrahi girişimlere ihtiyaç duyulabilmektedir. Ancak literatürde, hastalığa yönelik verilen tedavi ile üriner sistem yakınmalarının gerilediği ve ek bir tedaviye ihtiyaç duyulmadığı belirtilmektedir. Hem gereksiz tedavi yükü altına girilmemesi hem hayatı tehdit edici bir patolojinin erkenden tanı almasının sağlanması için ani gelişen üriner semptomları olan hastalarda romatolojik tutulumlar da göz önünde bulundurulmalı ve şüphe halinde gerekli tetkikler yapılmalıdır.

Anahtar Kelimeler: Alt üriner sistem semptomları, Enflamasyon, Granülomatöz polianjit, Prostat tutulumu

Granulomatosis with Polyangiitis Presenting with Prostate Involvement: A Case Report and Literature Review

Hasan Batuhan Arabacı, Muhammed Emin Polat, Musab Ali Kutluhan
Ankara Bilkent City Hospital, Urology department, Ankara

Granulomatosis with Polyangiitis (GPA) is a rare, multisystemic, ANCA-positive vasculitis that affects small to medium-sized blood vessels. Urological involvement is extremely rare, occurring in less than 1% of cases. In this case report, we aim to evaluate prostate involvement in the context of the existing literature. A literature review was conducted using the PubMed database with the search terms “Wegener granulomatosis,” “granulomatosis with polyangiitis,” and “prostate involvement.” A total of 35 case reports were identified; however, 5 were excluded due to being in languages other than English, and 3 were excluded because the full text of the articles could not be accessed.

A 71-year-old male patient with no comorbidities or regular medication presented with dysuria and abdominal pain. He had been treated with antibiotics for a presumed urinary tract infection, but his abdominal pain persisted, accompanied by elevated liver function tests (LFTs) and acute phase reactants (APRs), leading him to the emergency department. Initial assessment resulted in a provisional diagnosis of toxic hepatitis and pyelonephritis, and he was admitted to the gastroenterology department. Despite antibiotic therapy, elevated APRs persisted, prompting further investigations for infectious, rheumatologic, and oncologic causes. During this period, the patient developed dysuria and difficulty urinating, leading to a urological consultation to rule out prostatitis. His PSA level was 1.78 ng/mL, urinalysis showed nitrite-negative and 11 WBCs per high power field, the urine culture was sterile, and c-ANCA was positive. PET-CT revealed FDG-avid areas in the thyroid, lungs, bilateral kidneys, and prostate. Biopsies of the kidney and prostate were performed, both showing necrotizing granulomatous inflammation. The patient was diagnosed with Granulomatosis with Polyangiitis disease and was started on pulse steroid therapy, cyclophosphamide, and plasmapheresis.

Granulomatosis with polyangiitis is a rare and life-threatening condition. Its involvement in the prostate is uncommon and often atypical, which can lead to a prolonged diagnostic process, especially when it presents as the initial symptom. The literature indicates that this involvement can manifest at presentation or during investigations for other complaints. The disease primarily presents with lower urinary tract symptoms, though in some cases, it can present with acute urinary retention. Because these symptoms are often evaluated independently of the patient’s other signs and symptoms, diagnostic investigations may not include tests for this condition, leading to symptomatic treatment only, or even repeated surgical interventions in some cases. However, the literature indicates that urinary symptoms regress with targeted therapy for the disease, without the need for additional treatment. Therefore, to avoid unnecessary treatment and to ensure early diagnosis of this life-threatening condition, rheumatologic involvement should be considered in patients with sudden onset urinary symptoms, and appropriate investigations should be carried out when there is suspicion

Keywords: Granulomatosis with Polyangiitis, Inflammation, Lower Urinary Tract Symptoms, Prostate Involvement

PP-051

Taşlaşmış Double J Stenti Olan Hastaların Yönetimi; Tek Merkez Deneyimi

Erhan Şengel, Mehmet Demir, Halil Çiftçi, Bülent Katı, Eyyüp Sabri Pelit, İsmail Yağmur
harran üniversitesi,üroloji anabilim dalı,şanlıurfa

AMAÇ: Unutulmuş veya uzun süre vücutta kalmış üreteral double j (JJ) stentlerin yönetimi oldukça güçlükler içerebilmekte, tedavi edilmez ise böbrek yetmeliği ve organ kaybına neden olabilmektedir. Bu çalışmada taşlaşmış JJ stentli hastalarda tedavi yönetimini tartışmayı amaçladık.

MATERYAL-METOD: Kliniğimizde 2017 ile 2023 yılları arasında taşlaşmış JJ nedeniyle işlem yapılan hastaların dosyaları geriye dönük tarandı. Hastaların demografik verileri, geçirilmiş cerrahileri, JJ stent kalma süreleri, stent çıkarılması için uygulanan tedaviler incelendi. Operasyon öncesi değerlendirmede idrar tahlili, kan kreatin düzeyi, tam kan sayımı ve idrar kültüründen oluşuyordu. Hastalarda taş yükü stentin taşlaşma durumu ve taşlamış yerin lokasyonu açısından kontrastsız bilgisayarlı tomografi (BT) veya direk üriner sistem grafisi+ üriner sistem ultrasonografi kullanıldı.

BULGULAR: Çalışmaya 13 (%40,6) kadın ve 19 (%59,4) erkek olmak üzere 32 hasta dahil edildi. Hastaların yaş ortalaması 40,59 (1-82) yıl idi. JJ stentin ortalama kalma süresi 12 (1-120) ay idi. Hastalarda JJ stent takılma sebebi %78,1 ile taş hastalığı olduğu görüldü (tablo1). Tedavide; 20 (%62,5) hastanın stentini çıkarmada tek senas üreterorenoskopi yeterli olurken, 5 (%15,6) hastaya üreterorenoskopi + perkütan nefrolitotomi, 2(%6,25) hastaya sistolitotripsi+üreteroreorenoskopi, 1(%3,125) hastaya ise üreteroreorenoskopi +açık sistolitotomi eş seanslı uygulandı. Bilateral taşlaşmış JJ stenti olan 2 (%6,25) hastaya ise farklı seanslarda üreteroreorenoskopi+perkütan nefrolitotomi yapıldı. Ameliyat süresi ortalama 41,5 dakika (5-205), hastanede yatış süresi ortalama 2,56 (1-16) gün hesaplandı.

SONUÇ: Endoüroloji pratiğinde oldukça yaygın kullanılan JJ stentler mümkün olduğunca en kısa sürede çıkartılmalı ve hasta bilgilendirilmelidir. Uzun süre kalan stentler mutlaka taşlaşma açısından değerlendirilmeli, taşlaşma bölgesine göre uygun endoskopik yöntemler tek başına veya kombine şekilde kullanılarak deneyimli merkezlerde çıkartılmalıdır.

Anahtar Kelimeler: ürolithiasis, unutulan double J stent, tedavi

Management of Patients with Petrified Double J Stents; Single Center Experience

Erhan Şengel, Mehmet Demir, Halil Çiftçi, Bülent Katı, Eyyüp Sabri Pelit, İsmail Yağmur
department of ürology,harran university, şanlıurfa,turkey

PURPOSE: Management of ureteral double j (JJ) stents that have been forgotten or remain in the body for a long time can be very difficult, and if left untreated, it can cause kidney failure and organ loss. In this study, we aimed to discuss treatment management in patients with petrified JJ stents.

MATERIAL METHOD: The files of patients who underwent procedures for petrified JJ in our clinic between 2017 and 2023 were retrospectively scanned. Demographic data of the patients, previous surgeries, JJ stent stay times, and treatments applied for stent removal were examined. Preoperative evaluation consisted of urinalysis, blood creatinine level, complete blood count and urine culture. In the patients, non-contrast computed tomography (CT) or direct urinary system radiography + urinary system ultrasonography were used to determine the stone load, the petrification status of the stent, and the location of the stoned area.

RESULTS: 32 patients, 13 (40.6%) women and 19 (59.4%) men, were included in the study. The average age of the patients was 40.59 (1-82) years. The average residence time of the JJ stent was 12 (1-120) months. The reason for JJ stent placement in the patients was stone disease with a rate of 78.1% (table 1). In treatment; While a single session of ureterorenoscopy was sufficient to remove the stent in 20 (62.5%) patients, ureterorenoscopy + percutaneous nephrolithotomy in 5 (15.6%) patients, cystolithotripsy + ureterorenoscopy in 2 (6.25%) patients, and ureterorenoscopy + ureterorenoscopy in 1 (3.125%) patient. Open cystolithotomy was performed in two sessions. Uretero-rheorenoscopy+percutaneous nephrolithotomy was performed in different sessions in 2 (6.25%) patients with bilateral petrified JJ stents. The average surgery time was calculated as 41.5 minutes (5-205), and the average hospital stay was 2.56 (1-16) days.

CONCLUSION: JJ stents, which are widely used in endourology practice, should be removed as soon as possible and the patient should be informed. Stents that remain for a long time should be evaluated for petrification and should be removed in experienced centers using appropriate endoscopic methods alone or in combination, depending on the petrification area.

Keywords: urolithiasis, forgotten double J stent, treatment

1.resim

yaş	ortalama 40,59
Cinsiyet E/K	19/13
Dj kalma süresi	ortalama 12 ay (1-120)
taşlaşan kısım	Hastalar; 9 alt uç, 3 üst uç, 9 üst ve alt uç, 1 orta üreterde
Tedavi	Hastaların; 20 URS, 6 eş seanslı URS +PNL 2 eş seanslı URS+SİSTOLİTOTRİPSİ 1 açık sistolitotomi +RIRC 1 sistolitotiripsi+pnl 2 sistolitotripsi +urs +pnl
Etiyoloji	Hastaların;25 ürolitiyazis, 2 üreter darlığı, 3 üreter yaralanması 1 malignite 1 hidronefroz durumu
parçalanma	4 hasta
Ameliyat süresi	41,5 dakika
Yatış süresi	2,56 gün

1.image

1.resim

tablo 1	
yaş	Ortalama 40,59
Cinsiyet E/K	19/13
Dj kalma süresi	Ortalama 12 ay (1-120)
Taşlaşan kısım	Hastaların; 9 alt uç, 3 üst uç, 9 üst ve alt uç, 1 orta üreterde
Tedavi	Hastaların; 20 URS, 6 eş seanslı URS +PNL 2 eş seanslı URS+SİSTOLİTOTRİPSİ 1 açık sistolitotomi +RIRC 1 sistolitotiripsi+pnl 2 sistolitotripsi +urs +pnl
Etiyoloji	Hastaların;25 ürolitiyazis, 2 üreter darlığı, 3 üreter yaralanması 1 malignite 1 hidronefroz durumu
Fragmantasyon	4 hasta
Ameliyat süresi	41,5 dakika
Yatış süresi	2,56 gün

1.image

table 1	
age	Average 40.59
Cinsiyet E/K	19/13
DJ stay time	Average 12 months (1-120)
petrifying part	Patients; 9 lower end, 3 upper end, 9 upper and lower end, 1 in middle ureter
Treatment	Patients; 20 URS, URS +PNL with 6 equal sessions URS+CYSTOLITHOTRIPSY with 2 equal sessions 1 open cystolithotomy +RIRC 1 cystolithotripsy+pnl 2 cystolithotripsy +urs +pnl
Etiology	Of the patients: 25 urolithiasis, 2 ureteral stenosis, 3 ureter injuries 1 malignancy 1 case of hydronephrosis
fragmentation	4 patients
Surgery duration	41.5 minutes
Length of stay	2.56 days

PP-052

Bir Hastada Etanercept Kullanımına Bağlı Retroperitoneal Fibrozis: Olgu Sunumu

Hüseyin Biçer, Mert Ali Karadağ, Ömer Şahin, Ercan Arslan, Onur Demirbaş, Muhammed Ebuzer Aldemir, Furkan Duymuş
Kayseri Şehir Hastanesi /Üroloji Anabilim Dalı

Retroperitoneal fibrozis (RPF), abdominal aort, iliak arterler ve üreterlerde retroperitoneuma uzanan yapıları çevreleyen fibro-inflamatuar doku varlığı ile karakterizedir. RPF genellikle idiyopatiktir ancak ilaçlara, malignitelere, enfeksiyonlara ve cerrahi prosedürlere sekonder olarak da ortaya çıkabilir. Çeşitli romatolojik hastalıklarda kullanılan anti-TNF-α ajanları RPF ile ilişkilendirilmiştir. RPF'nin birincil tedavisi tipik olarak steroidlerdir ve alternatif seçenekler arasında immün baskılayıcılar ve tamoksifen bulunur. Bu vakada ankilozan spondilit nedeniyle yüksek doz Etanercept tedavisi alan bir hastada RPF gelişimi sunulmaktadır.

GİRİŞ: Retroperitoneal fibrozis, abdominal aorta, alt vena kava, iliak arterler ve üreterlerde retroperitoneal alanın kalınlaşmasına yol açan fibroinflamatuar dokuyu çevreleyen yapıların varlığı ile karakterize bir grup bozukluğu kapsar (1). Etiyolojik olarak retroperitoneal fibrozis idiyopatik ve sekonder formlara ayrılır. İdiyopatik RPF tüm vakaların yaklaşık üçte ikisini oluşturur. Sekonder RPF ilaç kullanımı, malignite, cerrahi, enfeksiyon ve radyasyon gibi çeşitli faktörlere bağlı olarak gelişebilmektedir (2). Son zamanlarda IgG4'e bağlı RPF, IgG4'e bağlı hastalıklar spektrumu içinde değerlendirilen idiyopatik grupta önem kazanmıştır (3). RPF'nin yıllık görülme sıklığı 100.000'de 0,1 civarındadır ve prevalansı 100.000 kişide 1,4'tür. Erkek-kadın oranı 2:1 ile 3:1 arasında değişmekte olup, ortalama tanı yaşı 50-60 yaştır (3). Biyoteknolojik olarak türetilmiş bir dimerik protein ilacı olan etanercept, ankilozan spondilit ve romatoid artrit gibi çeşitli romatolojik hastalıkların tedavisinde kullanılmaktadır. TNF-a reseptörü 2 ve IgG1 immünoglobulinden gelen DNA dizilerinin birleştirilmesiyle üretilir. Bu, TNF-a için tuzak reseptör görevi gören, etkilerini etkin bir şekilde bloke eden ve otoimmün hastalıkların ilerlemesini önleyen kimerik bir proteinin oluşmasıyla sonuçlanır (4). Ancak son zamanlarda Etanercept tedavisi sonucu retroperitoneal fibrozis (RPF) geliştiğine ve bu tedavi yaklaşımının bırakılmasına yol açtığına dair raporlar bulunmaktadır (4). Bu yazıda kronik Etanercept kullanımına bağlı gelişen kronik RPF olgusunu sunuyoruz.

VAKA SUNUMU: Ankilozan spondilit dışında herhangi bir sağlık sorunu bulunmayan 54 yaşındaki hasta, 4 yıldır 15 günde bir 25 mg Etanercept kullanıyordu. Tedavi dozunun yetersiz görülmesi üzerine hastanın ilaç dozu haftada 50 mg'a çıkarıldı ve bu doz Romatoloji bölümü tarafından 3 yıl süreyle uygulandı. Rutin takibi sırasında sol yan ağrısı şikayeti ile başvuran hastanın batın ultrasonografisinde dalakta hiperekoik lezyon saptandı. USG sonrasında bu lezyonun değerlendirilmesi için kontrastlı BT çekildi. Bilateral böbreklerde kaliksiyelektazi görülmezken, BT'de sol böbrekte 3. derece hidronefroz ve sol üreter çevresinde retroperitoneal dokuda kalınlaşma olduğu görüldü. Hastanın o tarihte kreatinin düzeyi 0,98 mg/dL, CRP 4,6 mg/L ve sedimantasyon hızı (SED) 2 mm/saat idi. Hasta 19 Haziran 2023 tarihinde sol yan ağrısı şikayetiyle kliniğe başvurdu. Hasta ağrıyı gidermek için indometazin kullandığını bildirdi.

SONUÇ: Retroperitoneal fibroz, ilaç kullanımı da dahil olmak üzere çeşitli faktörlere bağlı olarak gelişebilir ve sıklıkla etiyolojisi bilinmemektedir. Etanercept kaynaklı RPF'ye ilişkin raporlar mevcut olmakla birlikte, açık bir ilişki kurmak için daha kapsamlı çalışmalara ihtiyaç vardır. Bazı anti-TNF-α ajanlarıyla RPF'nin potansiyel riski göz önüne alındığında, spesifik molekülleri veya yolları hedef alan alternatif ilaçlar (CD20 yüzey proteini, İnterlökin-6 Sitokin veya Janus Kinaz/Stat gibi) düşünülebilir.

Anahtar Kelimeler: Retroperitoneal fibrozis, Etanercept, üreterde fibroz

Retroperitoneal Fibrosis Due to Etanercept Use in a patient: A Case Report

Hüseyin Biçer, Mert Ali Karadağ, Ömer Şahin, Ercan Arslan, Onur Demirbaş, Muhammed Ebuzer Aldemir, Furkan Duymuş
Kayseri City Hospital / Department Of Urolog

Retroperitoneal fibrosis (RPF) is characterized by the presence of fibro-inflammatory tissue encircling structures in the abdominal aorta, iliac arteries, and ureters, extending into the retroperitoneum. RPF is commonly idiopathic but can also occur secondary to medications, malignancies, infections, and surgical procedures. Anti-TNF-α agents used in various rheumatologic diseases have been associated with RPF. The primary treatment for RPF is typically steroids, with alternative options including immunosuppressants and tamoxifen. This case presents RPF development in a patient receiving high-dose Etanercept therapy for ankylosing spondylitis.

INTRODUCTION: Retroperitoneal fibrosis encompasses a group of disorders characterized by the presence of fibro-inflammatory tissue encircling structures in the abdominal aorta, inferior vena cava, iliac arteries, and ureters, leading to the thickening of the retroperitoneal area (1). Etiologically, retroperitoneal fibrosis is divided into idiopathic and secondary forms. Idiopathic RPF accounts for approximately two-thirds of all cases. Secondary RPF can develop due to various factors, including medication use, malignancy, surgery, infection, and radiation (2). Recently, IgG4-related RPF has gained importance within the idiopathic group, considered within the spectrum of IgG4-related diseases (3). The annual incidence of RPF is around 0.1 per 100,000, with a prevalence of 1.4 per 100,000 individuals. It affects men more frequently than women, with a male-to-female ratio ranging from 2:1 to 3:1, and the average age of diagnosis is 50-60 years (3). Etanercept, a biotechnologically derived dimeric protein drug, is used in the treatment of various rheumatologic diseases such as ankylosing spondylitis and rheumatoid arthritis. It is produced by combining DNA sequences from TNF-α receptor 2 and IgG1 immunoglobulin. This results in the formation of a chimeric protein that acts as a decoy receptor for TNF-α, effectively blocking its effects and preventing the progression of autoimmune diseases (4). However, there have been recent reports of retroperitoneal fibrosis (RPF) developing as a result of Etanercept treatment, leading to the discontinuation of this therapeutic approach (4). In this report, we present a case with RPF that was developed due to chronic due to chronic usage of Etanercept.

CASE: A 54-year-old patient with no other medical conditions except for ankylosing spondylitis had been using Etanercept at a dose of 25 mg every 15 days for 4 years. As the treatment dose was deemed insufficient, the patient's medication dose was increased to 50 mg per week, and this dose was continued for 3 years by Rhomatology department.During routine follow up, the patient complained a left side flank pain and an abdominal ultrasonography revealed a hyperechoic lesion in the spleen. After USG we performed a contrast CT scan for evaluation of this lesion.While no caliectasis was observed in the bilateral kidneys, the CT scan revealed grade 3 hydronephrosis in the left kidney, along with thickening of the retroperitoneal tissue around the left ureter. On that date, the patient's creatinine level was 0.98 mg/dL, CRP was 4.6 mg/L, and sedimentation rate (SED) was 2 mm/h. On June 19, 2023, the patient presented to the clinic with left flank pain. The patient reported using indomethacin for pain relief.

CONCLUSION: Retroperitoneal fibrosis can develop due to various factors, including medication use, and is often of unknown etiology. While reports of Etanercept-induced RPF exist, more comprehensive studies are needed to establish a clear association. Considering the potential risk of RPF with certain anti-TNF-α agents, alternative medications targeting specific molecules or pathways (such as CD20 surface protein, Interleukin-6 Cytokine, or Janus Kinase/Stat) may be considered.

Keywords: Retroperitoneal fibrozis, Etanercept, üreterde fibroz

PP-053

Stres Üriner İnkontinans nedeniyle transobtrator tape operasyonu uygulanan hastalarda otolog meş ile sling meşin başarı ve komplikasyon oranlarının karşılaştırılması

Erdinç Dinçer, Utku Can, Medet Sevinç
Kartal Dr. Lütfi Kırdar Şehir Hastanesi, Üroloji Kliniği, İstanbul

AMAÇ: Stres Üriner İnkontinans(SUİ) tedavisinde transobtrator tape (TOT) operasyonu yaygın olarak uygulanmakta ve yüksek başarı elde edilmektedir. Bu çalışmamızda TOT operasyonu yapılan hastalarda sling meş ile kendi-kesim meş kullanımının başarı ve komplikasyon oranlarını karşılaştırmayı planladık.

YÖNTEM: Mayıs 2010- Nisan-2021 tarihleri arasında kartal şehir hastanesinde stres üriner inkontinans (SUİ) ve mikst üriner inkontinans (MÜİ) tanısı ile TOT uygulanmış hastaların verileri retrospektif olarak tarandı. Olgular yaş, parite, menopozal durum, vücut kitle indeksi (VKİ), inkontinans türü gibi klinik ve demografik özellikleri bakımından değerlendirildi. Beraberinde pelvik organ prolapsusu olan ya da eş zamanlı askı cerrahisi uygulanan vakalar çalışma dışı bırakıldı. Sling mesh (Boston Scientific) ile opere edilen 98 hasta Grup 1, kendi kesim prolen mesh kullanılan 72 hasta ise Grup 2' ye dahil edildi. Hastalar post operatif 10. günde erken dönem, 6 ve 12. Aylarda kontrol için çağırıldı. Vajinal muayene, inkontinans(ped testi), post miksiyonel rezidü idrar, işeme akım hızı açısından değerlendirildiler. Operasyon başarısı, perioperatif ve post operatif komplikasyonlar değerlendirilerek kayıt edildi. Stres testinde inkontinans izlenmeyen ve ped testinde < 1 ıslatması olan olgular kür olarak değerlendirildi.

SONUÇLAR: Toplam 160 hastanın değerlendirildiği çalışmada 100 hastada SUİ ve 60 hastada MÜİ tespit edildi. Hastaların demografik bilgileri Tablo-1'de verilmiştir. Standart ticari sling mesh ile ile kendi kesim mesh kullanarak yaptığımız TOT operasyonlarını karşılaştırdığımızda hastaların demografik özellikleri açısından ve sorgulama formlarına verilen cevaplar bakımından anlamlı fark izlenmedi. Hastalarımızın 6. ve 12 ay takiplerinde stres ve ped testi beraberinde vajinal muayeneyle yapılan kontrollerinde 11 hastada nüks izlendi. Her iki grup arasında tedavi başarısı açısından farklılık izlenmedi [p=0.51, Grup 1: 95%(n=98), Grup 2: 92%(n=72)]. İki grup arasında preoperatif ve postperatif IICQF ve IIQ7 sorgulama formlarıyla yapılan değerlendirmede de inkontinans şikayetlerinin istatiksel olarak anlamlı ölçüde azaldığı ve gruplar arasında istatistiksel farklılık olmadığı tespit edildi. Hastalarımızda peroparatif ve postoperatif donemde majör komplikasyon izlenmedi. Postoperatif erken donemde 4 hastada idrar retansiyonu gelişti ve hastalar 2 gün boyunca TU sondalı takip edildi. Sondası alınan bu hastalara başka müdahale yapılmadı. 27 hastada ise labium majörde muhtemelen operasyon sırasında kullanıllan askı sütürlerine bağlı doku erozyonu meydana geldi. Topikal östrojenli krem verilerek tedavi edildi. Uzun dönem takiplerde 8 hastada kronik ağrı izlenirken 7 hastada ise meshlerin cilt yüzeyine tespit edildiği bölgeden dışarı doğru çıktığı izlendi. Mesh dokusu parsiyel olarak çıkarılarak bu alan primer olarak kapatıldı. Vagina,üretra veya mesane ile alakalı mesh reaksiyonu izlenmedi. Grup-1'de 4 hastada Grup-2'de 3 hastada meshe bağlı komplikasyon görüldü ve meshe bağlı reaksiyonların görülme yerleri benzerdi. 3 hastada da izlenen mesh reaksiyonları inguinal bölgedeki cilt altı tespit dokusunda izlenmişti. Bunun nedeninin cilt altı dokuya tespit yapılırken yeterli ölçüde mesh eksizyonu yapılmamasına bağlı olduğu kanaatindeyiz.

ÇIKARIMLAR: SUI toplumda oldukça sık görülen bir halk sağlığı problemidir. Cerrahi tedavide TOT etkin olarak kullanılan bir yöntemdir. TOT cerrahisinde kullanılan hazır ve kendi kesim mesh materyalleri tedavi başarısı bakımından benzer etkinliktedir. Maliyet açısından bakıldığında kendi kesim mesh kullanımı ciddi bir avantaj sağlamaktadır.

Anahtar Kelimeler: Stres Üriner İnkontinans, Transobtrator Tape, Sling Meş, Kendi-kesim meş

Comparison of the success and complication rates of self-cut mesh and sling mesh in transobtrator tape operation for stress urinary incontinence

Erdinç Dinçer, Utku Can, Medet Sevinç
Kartal Dr. Lutfi Kirdar City Hospital, Department of Urology, Istanbul

AIM: Transobtrator tape (TOT) operation is widely used in the treatment of Stress Urinary Incontinence (SUI) with high success rate. In this study, we aimed to compare the success and complication rates of sling mesh and self-cut mesh in patients who underwent TOT operation.

MATERIAL METHOD: The data of patients who underwent TOT with the diagnosis of stress urinary incontinence (SUI) and mixed urinary incontinence (MUI) at Kartal City Hospital between May 2010 and April 2021 were retrospectively evaluated. The patients were evaluated in terms of clinical and demographic characteristics such as age, parity, menopausal status, body mass index (BMI), and type of incontinence. Patients with pelvic organ prolapse were excluded from the study. 98 patients who underwent surgery with sling mesh (Boston Scientific) were included in Group-1, and 72 patients who used self-cut prolene mesh were included in Group-2. Patients were examined on the 10th postoperative day and at 6th and 12th months. Vaginal examination, incontinence (pad test), post-void residual urine, voiding flow rate were evaluated. Operation success, perioperative and postoperative complications were evaluated and recorded. Succession criterias were “no incontinence in the stress test” and “< 1 gr in the pad test”.

RESULT: We included 160 patients with incontinence (100 patients with SUI and 60 patients with MUI). Demographic information of the patients is given in Table 1. When we compared the TOT operations performed with standard sling mesh and self-cut mesh, no significant difference was observed in terms of demographic characteristics of the patients and responses to the questionnaire forms. In the 6th and 12th month follow-ups of our patients, recurrence was observed in 11 patients with both vaginal examination and pad test. No difference was observed in terms of treatment success between the two groups [p=0.51, Group 1: 95% (n=98), Group 2: 92% (n=72) Incontinence complaints decreased statistically significantly in both groups and there was no statistical difference between the groups according to both IIC-QF and IIQ7 questionnaire forms. No major complications were observed in our patients during the perioperative and postoperative periods. Urinary retention developed in 4 patients in the early postoperative period and the patients were followed up with a TU catheter for 2 days. After removal of catheter, urinary retention was regressed. Tissue erosion probably occurred in the labia major due to the suture materials in 27 patients. It was treated by giving topical estrogen. In long-term follow-ups, chronic pain was observed in 8 patients. In 7 patients, it was observed that the mesh was protruding from the area where it was fixed to the skin surface. The mesh tissue was partially removed and this area was closed primarily. No mesh reaction related to the vagina, urethra or bladder was observed. Mesh-related complications were observed in 4 patients in Group-1 and 3 patients in Group-2 and the locations of the mesh-related reactions were similar. Mesh reactions observed in 3 patients were observed in the subcutaneous fixation tissue in the inguinal region. We believe that this is due to inadequate mesh excision during fixation to the subcutaneous tissue.

CONCLUSION: TOT is an effective surgical procedure used in SUI treatment. Sling mesh and self-cut mesh materials used in TOT surgery are similarly effective in terms of treatment success. Self-cut mesh is the cost-effective treatment than sling mesh.

Keywords: Stress Urinary Continence, Transobtrator Tape, Sling mesh, Self-Cut mesh

Tablo-1

	Grup1 (n= 98)	Grup 2 (n= 72)	P
Yaş ortalaması	53.8 (11.4)	55.1 (13.1)	0.34
VKİ (mean±SD)	25.5 ± 3	24.8 ± 3.4	0.61
Postmenapozal dönem	52 (53%)	36(50%)	0.72
Parite 1-2 3-4 >4	 31 (32%) 22 (22%) 15 (15%)	 23 (32%) 11 (15%) 10(14%)	0.31
Önceki genital operasyonlar Sezaryen(C/S) 56 Küretaj(D/C)32 Histerektomi 23 Diğer genital cerrahiler	 34 (35%) 24 (24%) 16 (16%) 9 (9%)	 22 (31%) 18 (25%) 11 (15%) 7 (10%)	0.46
İnkontinans tipi Pür stres inkontinans Mix tip	 56 (57%) 38 (39%)	 43 (60%) 23 (32%)	0.43
Komplikasyon (n%) Mesane yaralanması Komşu organ yaralanmas Kanama Vajinal erozyon Mesh reaksiyonları Kronik ağrı İdrar retansiyonu En az 1 komplikasyon	 0 0 2 16 4 4 2 24 (24%)	 0 0 2 11 3 4 2 20 (28%)	0.68
Başarılı tedavi (n%)	93 (95%)	66 (92%)	0.51
IIQ7 formu, med(IQR), (0-21) Preop Postop 6.ay Postop 12.ay	 16 (4) 3(2) 3(1)	 14 (5) 3.5 (2) 3 (2)	0.60
ICSQF, med(IQR), (0-21) Preop Postop 6.ay Postop 12.ay	 12(4) 2.5 (1) 3 (1)	 12 (6) 2 (2) 3 (2)	0.88

Table-1

	Group-1 (n= 98)	Group-2 (n= 72)	P
Age	53.8 (11.4)	55.1 (13.1)	0.34
BMI	25.5 ± 3	24.8 ± 3.4	0.61
Postmenopausal	52 (53%)	36(50%)	0.72
Parity 1-2 3-4 >4	 31 (32%) 22 (22%) 15 (15%)	 23 (32%) 11 (15%) 10(14%)	0.31
Previous genital operations (C/S) 56 Curettage(D/C)32 Hysterectomy 23 Other surgeries	 34 (35%) 24 (24%) 16 (16%) 9 (9%)	 22 (31%) 18 (25%) 11 (15%) 7 (10%)	0.46
Incontinence type Stress incontinence mixt type	 56 (57%) 38 (39%)	 43 (60%) 23 (32%)	0.43
Complication (n%) Bladder Injury Other organ injuries Hemorrhage Vaginal Erosion Mesh reactions Chronic pain Urinary Retention At least 1 complication	 0 0 2 16 4 4 2 24 (24%)	 0 0 2 11 3 4 2 20 (28%)	0.68
Success Rate (%)	93 (95%)	66 (92%)	0.51
IIQ7, med(IQR), (0-21) Preop Postop 6.month Postop 12. month	 16 (4) 3(2) 3(1)	 14 (5) 3.5 (2) 3 (2)	0.60
ICSQF, med(IQR), (0-21) Preop Postop 6.month Postop 12. month	 12(4) 2.5 (1) 3 (1)	 12 (6) 2 (2) 3 (2)	0.88

PP-054

Vesical Imaging Reporting And Data System(VI-RADS) skorlamasının ikincil transüretral rezeksiyonları azaltmaya etkisinin prospektif değerlendirilmesi

Ali Ayten[1], Mithat Ekşi[1], Yunus Çolakoğlu[2], Selçuk Şahin[3], Ali İhsan Taşçı[1]
[1]Sağlık Bilimleri Üniversitesi, Bakırköy Dr. Sadi Konuk Eğitim ve Araştırma Hastanesi, Üroloji Kliniği, İstanbul
[2]Başakşehir Çam ve Sakura Şehir Hastanesi, Üroloji Kliniği, İstanbul
[3]İstinye Üniversitesi, Bahçeşehir Liv Hastanesi, Üroloji Kliniği, İstanbul

AMAÇ: Vesical Imaging Reporting and Data System (VI-RADS) skorlama sisteminin ikincil transüretral rezeksiyon (re-TUR-T) adaylarını tespitinde tanısal doğruluğunu belirlemeyi amaçladık. Ayrıca VI-RADS'ın kasa invaziv mesane kanserinde başarısını araştırdık.

GEREÇ-YÖNTEM: Nisan 2022 ve Nisan 2023 tarihleri arasında merkezimizde MK (Mesane kanseri) nedeniyle primer TUR-T (Transüretral mesane tümörü rezeksiyonu) uygulanan 186 hastanın verileri prospektif olarak toplandı. Tüm hastalara VI-RADS skorunu belirlemek amacıyla preoperatif mesane mpMRG (multiparametrik Manyetik rezonans görüntüleme) çekildi. Kas invazyonunun tespiti için kesme değeri VI-RADS ≥4 olarak kabul edildi. Primer TUR-T sonrasında kasa invaziv mesane kanseri (KİMK) ve kasa invaze olmayan mesane kanseri (KİOMK) ayrımında VI-RADS performansını değerlendirmek için duyarlılık, özgüllük, pozitif kestirim değeri (PKD), negatif kestirim değeri(NKD) ve Eğri Altında Kalan Alan (EAKA) hesaplandı. İkinci aşamada, hariç tutulma kriterleri sonrasında, çalışmanın temel hedefi olan 52 reTUR-T hastasıyla devam edildi. Preoperatif hesaplanan VI-RADS skorları ve reTUR-T patolojileri arasında istatistiksel karşılaştırma yapılarak VI-RADS'ın ikincil rezeksiyonları azaltmadaki rolü test edildi.

BULGULAR: VI-RADS skorlaması KİMK ve KİOMK ayrımında istatistiksel olarak anlamlıydı. VI-RADS ≥ 4 için duyarlılık %71,4, özgüllük %86,4, doğru sınıflama oranı %83,7, PKD %53,5 ve NKD %93,2 olarak hesaplandı. EAKA 0,85 (%95 GA: 0,75 - 0,94; p<0,001) olarak bulundu. VI-RADS'ın reTUR-T yapılmış hastalarda persistan KİOMK (rezidü tümör) & upstage KİMK belirleme performansı istatistiksel olarak anlamsızdı. VI-RADS ≥ 4 için duyarlılık %45,4, özgüllük %90,2, doğru sınıflama oranı %80,7, PKD %55,5 ve NKD %86 olarak hesaplandı. EAKA 0,67 (%95 GA: 0,46 - 0,88; p=0,079) olarak bulundu.

SONUÇ: VI-RADS skorlama sistemi, ≥4 kesme değerinde KİOMK ve KİMK ayrımında etkili ve güvenilirdir. ReTUR-T ile histopatolojik örnekleme hala altın standart yöntem olup, VI-RADS skorlaması reTUR-T operasyonlarını azaltmada başarısız performans göstermiştir.

Anahtar Kelimeler: Mesane kanseri, Multiparametrik MRG, VI-RADS, İkincil transüretral mesane rezeksiyonu

Prospective evaluation of the effect of vesical imaging reporting and data system (VI-RADS) scoring on reducing repeated transuretral resections

Ali Ayten[1], Mithat Ekşi[1], Yunus Çolakoğlu[2], Selçuk Şahin[3], Ali İhsan Taşçı[1]
[1]University of Health Sciences, Bakirkoy Dr. Sadi Konuk Training and Research Hospital, Department of Urology, Istanbul
[2]Department of Urology, Basaksehir Cam and Sakura City Hospital, Istanbul, Turkey
[3]Istinye University, Bahçeşehir Liv Hospital, Department of Urology, Istanbul

OBJECTIVE: This study aimed to determine the diagnostic accuracy of the Vesical Imaging Reporting and Data System (VI-RADS) scoring system in identifying candidates for secondary transurethral resection (reTUR-T). Additionally, we investigated the efficacy of VI-RADS in detecting muscle-invasive bladder cancer (MIBC).

MATERIALS-METHODS: Between April 2022 and April 2023, data from 186 patients who underwent primary transurethral bladder tumor resection (TUR-T) for bladder cancer (BC) at our center were prospectively collected. Preoperative multiparametric magnetic resonance imaging (mpMRI) was performed on all patients to determine the VI-RADS score. A VI-RADS score of ≥4 was accepted as the threshold value for the detection of muscle invasion. Sensitivity, specificity, positive predictive value (PPV), negative predictive value (NPV), and area under the curve (AUC) were calculated to evaluate the performance of VI-RADS in distinguishing between muscle-invasive bladder cancer (MIBC) and non-muscle-invasive bladder cancer (NMIBC) after primary TUR-T. In the second phase of the study, after applying exclusion criteria, 52 reTUR-T patients, who were the main focus of this study, were included. The role of VI-RADS in reducing secondary resections was tested by statistically comparing preoperatively calculated VI-RADS scores with reTUR-T pathologies.

RESULTS: The VI-RADS scoring system was statistically significant in differentiating between MIBC and NMIBC. For VI-RADS ≥4, the sensitivity was calculated at 71.4%, specificity at 86.4%, accuracy at 83.7%, PPV at 53.5%, and NPV at 93.2%. The AUC was found to be 0.85 (95% CI: 0.75 - 0.94; $p<0.001$). However, the performance of VI-RADS in detecting persistent NMIBC (residual tumor) and upstaged MIBC in patients who underwent reTUR-T was statistically insignificant. For VI-RADS ≥4, the sensitivity was calculated at 45.4%, specificity at 90.2%, accuracy at 80.7%, PPV at 55.5%, and NPV at 86%. The AUC was 0.67 (95% CI: 0.46 - 0.88; $p=0.079$).

CONCLUSION: The VI-RADS scoring system is effective and reliable in differentiating between NMIBC and MIBC at a cutoff value of ≥4. While histopathological sampling via reTUR-T remains the gold standard, the VI-RADS scoring system demonstrated poor performance in reducing the need for reTUR-T operations.

Keywords: Bladder cancer, Multiparametric MRI, VI-RADS, Repeated transurethral bladder resection

PP-055

Mesane tümörlü hastada, solid organ metastazı olmadan gelişen servikal lenf nodu metastazı

Abdullah Gül[1], Çağlar Boyacı[1], Salim Zengin[1], Ozgur Ekici[2]
[1]Sağlık Bilimleri Üniversitesi, Bursa Yüksek İhtisas Eğitim ve Araştırma Hastanesi, Üroloji Kliniği, Bursa
[2]Sağlık Bilimleri Üniversitesi, Bursa Şehir Hastanesi, Üroloji Kliniği, Bursa

GİRİŞ: Ürotelyal mesane kanserlerinde lenf nodu metastazı; hastaların %20-25'inde görülür. Primer lenfatik drenaj; internal, eksternal iliak ve obturatuar lenf nodlarına ve sekonder lenfatik drenajı ise common iliak lenf nodlarına olur. Lenfatik metastazlar, temelde anatomik olarak proksimalden distale doğru ilerler. Ürotelyal karsinomlarda diyafram üstü lenf nodu metastazları nadir görülür. Bu vakada intravezikal BCG immünoterapisi sırasında servikal lenf nodunda şişlik nedeniyle tarafımıza başvuran ve yapılan ince iğne aspirasyon biyopsisi (İİAB) biyopsisi sonucu ürotelyal karsinom metastazı saptanan hastayı sunmaktayız.

VAKA SUNUMU: 75 yaş, erkek, primer hastaya TUR-M uygulanmış ve patolojisi yüksek dereceli papiller ürotelyal karsinom (T1) olarak raporlanmştır. İlaçlı bilgisayarlı tomografi (BT)'de patoloji saptanmadı ve intravezikal BCG tedavisi planlanmıştır. İndüksiyonun 4. dozundan sonra boyunda şişlik ve nefes darlığı gelişen hasta tarafımıza başvurdu ve interne edildi. BT ve manyetik rezonans görüntülemede; baş boyun bölgesinde konglomere LAP ile uyumlu kitleler tespit edildi. Hasta tüberküloz lenfadeniti ön tanısıyla enfeksiyon ve göğüs hastalıklarına danışıldı ve yapılan testler negatif sonuçlandı. Servikal bölgedeki LAP'lardan girişimsel radyoloji tarafından İİAB yapıldı. Patoloji raporu karsinoma şüphesi olarak raporlandı. Ardından PET-CT çekildi. PET-CT: bilateral servikal zincirde büyüğü 26 mm konglomere hipermetabolik (SUVmax 8,6) çok sayıda lenf nodu izlenmiştir. Ayrıca bilateral supraklavikuler, bilateral aksiller ve mediastinal yerleşimli, abdomende bilateral retrokrural, paraaortik, aortokaval, perikaval, bilateral ana iliak, sol eksternal iliak yerleşimli hipermetabolik lenf nodları izlenmiştir. Kulak Burun Boğaz kliniği tarafından servikal bölgeden eksizyonel biyopsi alınmıştır ve ürotelyal karsinom metastazı şeklinde raporlanmıştır. Bunun üzerine hasta medikal onkolojiye devredildi. Hastanın ECOG performans skorunun düşük olması ve GFR düşüklüğü (GFR:49 mL/dk) sebebiyle KT verilemedi. Kliniğin hızla kötüleşmesi üzerine yoğun bakım takibine alınmıştır ve 13. günde exitus gelişmiştir.

TARTIŞMA: Tüm baş ve boyun bölgesindeki malignitelerin yalnızca %1'i uzak bölge olmak üzere, genellikle baş ve boyun bölgesindeki organlardan veya ağız mukozasından metastaz gelişir. Baş boyun bölgesine, klavikulanın alt seviyesinden gelen lenfatik metastazların lenfatik yolu tam olarak bilinmemektedir. Ürogenital sistemden kaynaklı tümörler, diyafram seviyesinin üstündeki lenfatiklere, en yaygın olanı böbrek olmak üzere nadiren metastaz yapar. Retrospektif çalışmada; genitoüriner sistem malignitesi olan hastaların %3,7'sinde servikal ve supraklaviküler lenf nodlarına metastaz tespit edilmiştir. Hastamız TUR sonrası patolojik evresi T1 olarak raporlanmıştır, solid organ metastazı olmadan servikal ve supraklaviküler lenf nodlarını da içeren multiple lenf nodu metastazları tespit edilmiştir. Ardından Onkoloji kliniğine devredilen hasta kliniği kötüleştiği için yoğun bakım ünitesine alınıp yatış sonrası 13. Günde exitus olarak kabul edilmiştir.

SONUÇ: Mesane tümörü olan hastalarda, solid organ metastazı olmadan servikal lenf nodu metastazı görülmesi literatürde nadir rastlanan bir durumdur. Bu vaka, mesanenin ürotelyal karsinomunun servikal lenf nodlarına da metastaz yapabileceğini ve bu ihtimalin göz ardı edilmemesi gerektiğini ortaya koymaktadır. Bu nedenle, mesane tümörü olan hastalar sadece endoskopik olarak değil, aynı zamanda fizik muayene, laboratuvar testleri ve radyolojik görüntülemeler ile de yakın takip edilmelidir.

Anahtar Kelimeler: ürotelyal kanser, mesane kanseri, servikal lenf nodu metastazı

Cervical lymph node metastasis in a patient with bladder tumor without solid organ metastasis

Abdullah Gül[1], Çağlar Boyacı[1], Salim Zengin[1], Ozgur Ekici[2]
[1]University of Health Sciences, Bursa Yuksek Ihtisas Research an Training Hospital, Department of Urology, Bursa
[2]University of Health Sciences, Bursa City Hospital, Department of Urology, Bursa

INTRODUCTION: Lymph node metastasis in urothelial bladder cancer is observed in 20-25% of patients. Primary lymphatic drainage occurs to the internal, external iliac, and obturator lymph nodes, while secondary lymphatic drainage occurs to the common iliac lymph nodes. Lymphatic metastasis typically progresses anatomically from proximal to distal. Supradiaphragmatic lymph node metastasis is rarely seen in urothelial carcinomas. In this case, we present a patient who developed cervical lymphadenopathy during intravesical BCG immunotherapy and was diagnosed with urothelial carcinoma metastasis following fine needle aspiration biopsy (FNAB) of the cervical lymph node.

CASE REPORT: A 75-year-old male patient underwent transurethral resection of the bladder tumor (TURBT), and the pathology report confirmed high-grade papillary urothelial carcinoma (T1). No pathological findings were detected on contrast-enhanced computed tomography (CT), and intravesical BCG therapy was planned. After the 4th dose of induction, the patient presented to our clinic with swelling in the neck and shortness of breath and was hospitalized. CT and magnetic resonance imaging revealed masses consistent with conglomerate lymphadenopathy in the head and neck region. The patient was consulted with infectious diseases and pulmonary medicine departments with a preliminary diagnosis of tuberculous lymphadenitis, but the tests were negative. FNAB of the cervical lymph nodes was performed by interventional radiology, and the pathology report indicated suspicion of carcinoma. Subsequently, positron emission tomography-computed tomography (PET-CT) was performed, revealing multiple hypermetabolic (SUVmax 8.6) lymph nodes, the largest being 26 mm, in the bilateral cervical chain. Additionally, hypermetabolic lymph nodes were observed in the bilateral supraclavicular, bilateral axillary, mediastinal, bilateral retrocrural, paraaortic, aortocaval, pericaval, bilateral common iliac, and left external iliac regions. An excisional biopsy of the cervical region performed by the otolaryngology department confirmed the diagnosis of urothelial carcinoma metastasis. The patient was then referred to the medical oncology department. Due to the patient's poor Eastern Cooperative Oncology Group (ECOG) performance score and decreased glomerular filtration rate (GFR: 49 mL/min), chemotherapy could not be administered. The patient's clinical condition rapidly deteriorated, necessitating intensive care unit admission, and he passed away on the 13th day of hospitalization.

DISCUSSION: Only 1% of all head and neck malignancies result from distant metastases, typically originating from organs or mucosal surfaces in the head and neck region. The lymphatic pathway of metastasis to the head and neck region from below the clavicle is not fully understood. Tumors originating from the urogenital system rarely metastasize to lymph nodes above the diaphragm, with the kidney being the most common source. In a retrospective study, 3.7% of patients with genitourinary system malignancies had metastasis to cervical and supraclavicular lymph nodes. In our patient, the pathological stage after TUR was reported as T1, and multiple lymph node metastases, including cervical and supraclavicular lymph nodes, were detected without solid organ metastasis. The patient was transferred to the oncology clinic, and due to clinical deterioration, was admitted to the intensive care unit, where he passed away on the 13th day of hospitalization.

CONCLUSION: Cervical lymph node metastasis without solid organ metastasis in patients with bladder cancer is a rare occurrence in the literature. This case highlights that urothelial carcinoma of the bladder can metastasize to cervical lymph nodes and that this possibility should not be overlooked. Therefore, patients with bladder cancer should be closely monitored not only through endoscopic evaluation but also with physical examination, laboratory tests, and radiological imaging.

Keywords: urothelial cancer, bladder cancer, cervical lymph node metastasis

PP-056

İki santimetre ve üzeri taşlarda holmium ve thulium lazer ile tedavi sonuçlarının karşılaştırılması

Khatai; Gurbanlı, Selçuk İçer, Mehmet Çağatay Çiçek, Kadir Ömür Günseren, Hakan Kılıçarslan
Bursa Uluağ Üniversitesi, Üroloji Ana Bilim Dalı, Bursa

AMAÇ: 2 cm ve üzeri böbrek taşlarında Thulium ve Holmium lazer ile yapılan Retrograd İntrarenal Cerrahi (RIRS) sonuçlarımızı paylaşmayı hedefledik.

MATERYAL-METOD: 2011-2024 tarihleri arasında Bursa Uludağ Üniversitesinde böbrek taşına yönelik RIRS tedavisi uygulanan, taş boyutu 2 cm ve üzeri olan 880 hastanın verileri retrospektif olarak değerlendirildi.

BULGULAR: Hastaların 530'u (%60.2) erkek, 350'si (%39,8) kadındı. Ortalama yaş 50,2 (2-82) idi. Operasyon süresi ortalama 70 dakika (30-90) idi. 1.5 saat süren ve taşsızlık sağlanamayan tüm vakalar DJ stent takılarak sonlandırılıp 2. Seansa bırakıldı. Taşların ortalama dansitesi 1000 HU (600-1900) şeklinde idi. Perop dönemde hiçbir hastada majör komplikasyon izlenmemiştir. 31 hastada postop dönemde ateş izlenmiş olup antibiyotik ihtiyacı olmuş ve ateş kontrol altına alınmıştır. Holmium lazer ile işlem uygulanan 826 hastadan rezidü taşı izlenen 83 hastaya (%10) 2. Seans RIRS, 45 hastaya (%5,44) ise postop dönemde SWL tedavisi uygulanmış ve toplam 128 hastanın (%15,44) tekrar müdahele ihtiyacı olmuştur. Thulium lazer ile tedavi uygulanan 54 hastadan 4 tanesinde (%7) 2. Seans RIRS ihtiyacı olmuştur. Holmium lazer ile uygulanan ve 2. Seans RIRS ihtiyacı olan hastalarda ortalama taş boyutu 33mm (20-70) olmuş iken, Thulium lazer ile tedavi uygulanan hastalarda bu oran 62 mm (45-90) şeklinde tespit edilmiştir.

SONUÇ: İki santimetre ve üzeri taşlarda RIRS uygulanan hastalarda hem Thulium hem de Holmium lazer kullanımı başarılı sonuçlar vermekle beraber Thulium lazer kullanımında 2. Seans işlem gerekliliği ihtimali daha düşüktür.

Anahtar Kelimeler: Thulium, Holmium, Retrograd İntrarenal Cerrahi, Taş Cerrahisi

Comparison of Treatment Outcomes with Holmium and Thulium Lasers for Stones Two Centimeters and Larger

Khatai; Gurbanlı, Selçuk İçer, Mehmet Çağatay Çiçek, Kadir Ömür Günseren, Hakan Kılıçarslan
Bursa Uluağ University, Department of Urology, Bursa

PURPOSE: We aimed to share our results of Retrograde Intrarenal Surgery (RIRS) performed with Thulium and Holmium laser in kidney stones of 2 cm and above.

MATERIAL-METHOD: The data of 880 patients with stone size 2 cm and above who underwent RIRS treatment for kidney stones at Bursa Uludağ University between 2011 and 2024 were evaluated retrospectively.

RESULTS: 530 (60.2%) of the patients were male and 350 (39.8%) were female. The mean age was 50.2 (2-82) years. The average operation time was 70 minutes (30-90). All cases that lasted 1.5 hours and could not be stone-free were terminated by placing a DJ stent and were postponed to the 2nd session. The average density of the stones was 1000 HU (600-1900). No major complications were observed in any patient during the perioperative period. Fever was observed in the postoperative period in 31 patients, antibiotics were needed, and the fever was taken under control. Among 826 patients treated with Holmium laser, 2nd Session RIRS was applied to 83 patients (10%) with residual stones, SWL treatment was applied to 45 patients (5.44%) in the postoperative period, and a total of 128 patients (15.44%) required reintervention. Of the 54 patients treated with Thulium laser, 4 (7%) required a 2nd session of RIRS. While the average stone size was 33 mm (20-70) in patients treated with Holmium laser and requiring a 2nd session of RIRS, this rate was found to be 62 mm (45-90) in patients treated with Thulium laser.

CONCLUSION: Although the use of both Thulium and Holmium lasers gives successful results in patients undergoing RIRS for stones of two centimeters and above, the possibility of requiring a second session is less when using Thulium laser.

Keywords: Thulium, Holmium, Retrograde Intrarenal Surgery, Stone Surgery

2. seans ihtimali

Possibility of 2nd session

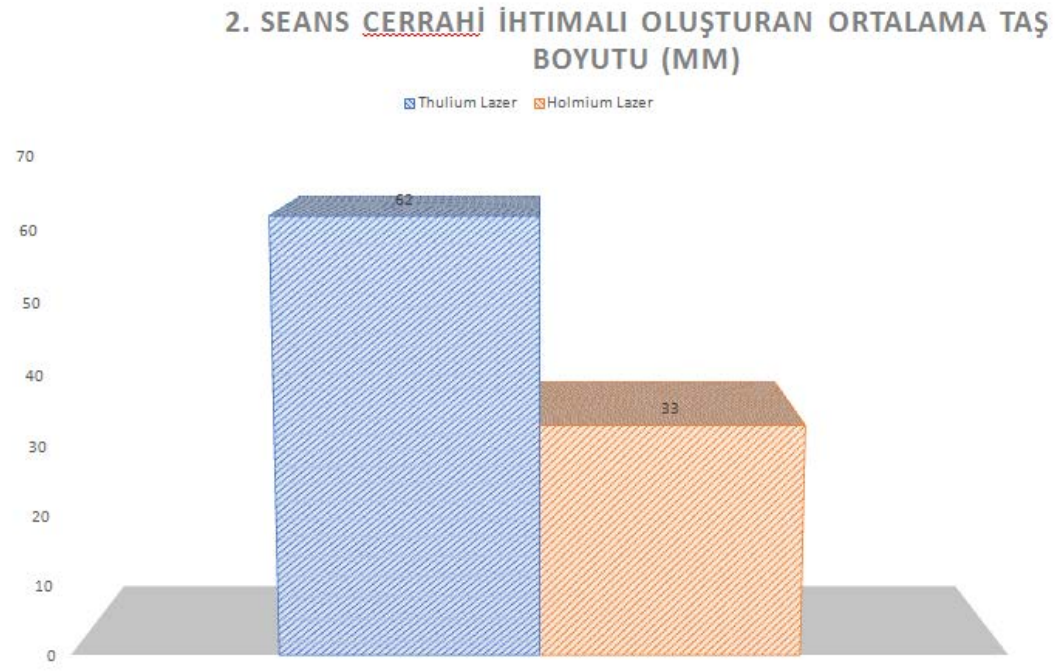

Thulium lazer ile tedavi edilen hastalarda 6 cm'den, Holmium lazer ile ise 3 cm'den büyük taşlar için ikinci seans gerekmiştir.

A second session was required for stones larger than 6 cm in patients treated with Thulium laser and for stones larger than 3 cm in patients treated with Holmium laser.

Rezüdü Taş Oranı

Residual Stone Ratio

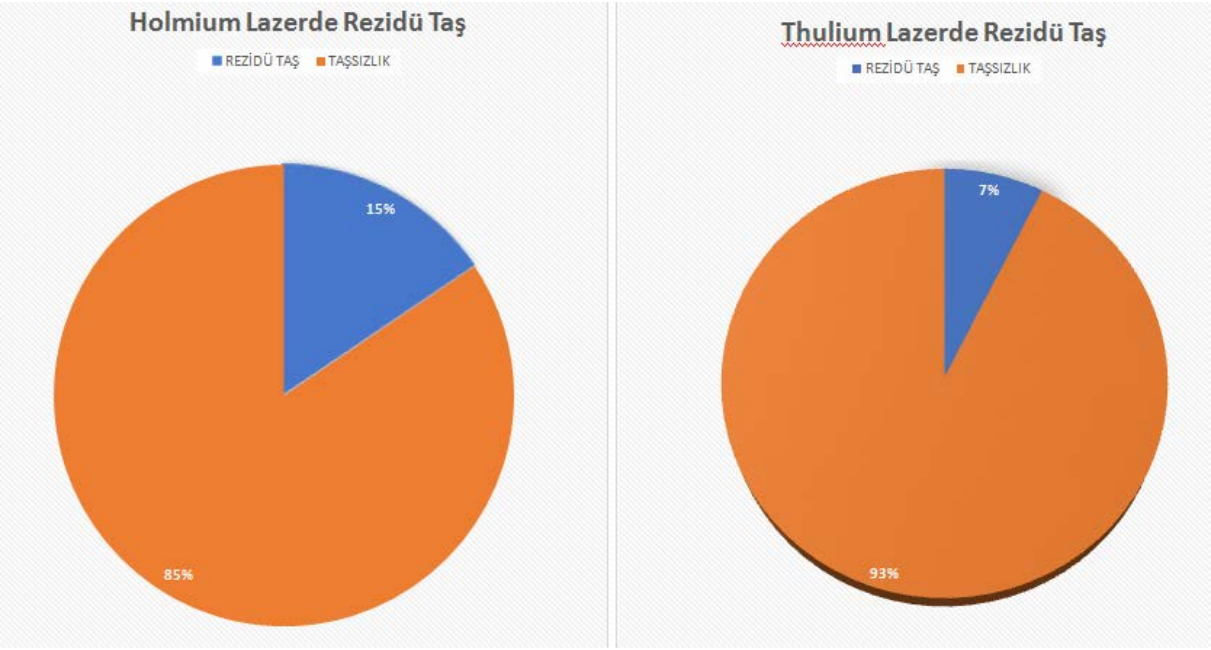

Holmium lazer kullanımında rezidüel taş oranı %15 iken, Thulium lazerde bu oran %7'dir.

The rate of residual stones in Holmium laser use is 15%, while this rate is 7% in Thulium laser.

PP-057

Laparoskopik radikal nefrektomi deneyimlerimiz

İbrahim Karabulut, Emre Şam, Fatih Akkaş, Adem Utlu, Muhittin Atar, Abdullah Turan, Enes Alemdar, Muhammed Çağrı Akkuş, Ömer Uslu, Samet Yavuz, Feyzullah Çelik, Tugay Aksakallı
Sağlık Bilimleri Üniversitesi, Üroloj Anabilim Dalı, Erzurum

AMAÇ: Son 2 yıldan beri Erzurum Şehir Hastanesi Üroloji kliniğinde böbrek kitleleri nedeniyle laparoskopik radikal nefrektomi (LRN) sonuçlarını sunmayı amaçladık. YÖNTEMLER: Nisan 202 2 ve Nisan 2024 tarihleri arasında SBÜ Erzurum Şehir Hastanesi Üroloji kliniğinde LRN uygulanan 34 vakayı retrospektif olarak inceledik. Hastalar yaş, cinsiyet, lateralite, kitle boyutu, obezite, sigara ve hipertansiyon öyküsü, patoloji sonucu, kan transfüzyonu, operasyon zamanı, hastanede kalış süreleri, peroperatif ve postoperatif komplikasyonlar, dren çekilme zamanı ve nefrektomi materyalinin dışarı alınış biçimi açısından geriye dönük olarak incelendi. BULGULAR: 31 hastanın 14\'i erkek ve 20\'ü kadındı. Ortalama hasta yaşı 58,8 (29-82) yıl idi. 23 hastada sigara, 15 hastada HT ve 16 hastada obezite saptandı. 15 olguda renal kitle sol tarafta ve 19\'inde sağ tarafta idi. Ortalama tümör boyutu 6,2 cm (4,5-16,5) idi. Bütün olgularda transperitoneal, yaklaşım tercih edildi. 1 vakada açığa geçilme ihtiyacı duyuldu. 1 hastada kan transfüzyonu ihtiyacı oldu. Yedi hastada, karaciğer ekartasyonu için 4. port kullanılırken, diğer tüm vakalarda 3 port kullanıldı. Ortalama operasyon süresi 118,5 dk (65-172) idi. Ortalama hastanede kalış süresi 4,1 gün (4-17) idi.. SONUÇ: Transperitoneal LRN, hızlı ve etkin bir şekilde yapılabilen minimal invaziv bir cerrahi yöntemdir. Laparoskopik cerrahi prensiplere bağlı kalarak yapılan cerrahi işlemlerde başlangıç deneyimlerde bile LRN düşük komplikasyon oranları ile güvenle yapılabilecek bir cerrahi olduğunu düşünmekteyiz

Anahtar Kelimeler: Laparoskopi, Nefrektomi, Kitle

Our laparoscopic radical nephrectomy experiences

İbrahim Karabulut, Emre Şam, Fatih Akkaş, Adem Utlu, Muhittin Atar, Abdullah Turan, Enes Alemdar, Muhammed Çağrı Akkuş, Ömer Uslu, Samet Yavuz, Feyzullah Çelik, Tugay Aksakallı
Health Sciences University, Department of Urology, Erzurum

OBJECTIVE: We aimed to present the results of laparoscopic radical nephrectomy (LRN) for renal masses in the Urology Clinic of Erzurum City Hospital for the last 2 years. METHODS: We retrospectively analyzed 34 cases who underwent LRN in the Urology Clinic of SBU Erzurum City Hospital between April 2022 and April 2024. Patients were retrospectively evaluated in terms of age, gender, laterality, mass size, obesity, smoking and hypertension history, pathology result, blood transfusion, operation time, hospital stay, peroperative and postoperative complications, drain removal time and the method of removal of nephrectomy material. RESULTS: Of the 31 patients, 14 were male and 20 were female. The mean patient age was 58.8 (29-82) years. Smoking was detected in 23 patients, HT in 15 patients and obesity in 16 patients. The renal mass was on the left side in 15 cases and on the right side in 19. The mean tumor size was 6.2 cm (4.5-16.5). The transperitoneal approach was preferred in all cases. Open surgery was required in 1 case. Blood transfusion was required in 1 patient. In seven patients, the 4th port was used for liver retraction, while in all other cases, 3 ports were used. The mean operation time was 118.5 min (65-172). The mean hospital stay was 4.1 days (4-17). CONCLUSION: Transperitoneal LRN is a minimally invasive surgical method that can be performed quickly and effectively. We believe that LRN is a surgery that can be performed safely with low complication rates even in the initial experience in surgical procedures performed in accordance with laparoscopic surgical principles.

Keywords: Laparoscopy, Nephrectomy, Mass

PP-058

Renal onkoloji ve transplantasyon cerrahisinde 3 boyutlu modelleme kullanımı: Vaka örnekleri ile literatürün gözden geçirilmesi

Muhammed Emin Polat[1], Kazım Ceviz[1], HASAN BATUHAN ARABACI[1], Osman Tunc[2], Kamal Karimzada[1], Yusuf Kasap[1], Erkan Ölçücüoğlu[1]
[1]Sağlık Bilimleri Üniversitesi, Ankara Bilkent Şehir Hastanesi, Üroloji Kliniği, Ankara
[2]ODTÜ, Teknopark, BTech İleri Mühendislik Teknolojileri, Ankara, Türkiye

GİRİŞİ: 3 boyutlu modelleme (3D) gelişen teknoloji ile birlikte cerrahi planlama ve uygulama sahasında önemli katkıları bulunan bir araçtır. Organların uzunluk, genişlik ve derilik algısının birlikte kavranabilmesi ve hastalığın eş zamanlı olarak bu organlarrrın üzerinde simüle edilebilmesi cerrahi sırasında karşılaşılabilecek birçok zorluğu aşabilmeye yardımcı olabilmektedir. Biz de bu sunumda parsiyel nefrektomi ve böbrek nakli hastaları üzerinde yaptığımız uygulamalar üzerinden literatürün geldiği son noktayı tartışmayı amaçladık.

VAKA: Hastalarımızdan ilki 12 yaşında erkek hasta, VUR sebebiyle KBY tanısı almış ve periton diyalizi ile takip edilmekte. Hastanın takiplerinde böbrek nakli kararı verilmiş olup annesi donör adayı olarak uygun bulundu. Hastanın takiplerinde VUR sebebiyle hidronefrotik böbreğinin büyüklüğü ve iliak fossa dar olması sebebiyle 3D modelleme yapıldı, uygun cerrahi teknik planlaması yapılmasının ardından böbrek nakli başarıyla gerçekleştirildi. İkinci hasta 57 yaşında erkek hasta, yapılan görüntülemelerinde sol böbrekte 37x32 mm boyutlarında renal hilusa yakın endofitik komponentli rcc ? lezyon saptandı. Hastanın görüntülemeleri ile 3D modelleme yapılarak vasküler yapı ilişkileri ortaya kondu. Ardından kitle başarılı bir şekilde eksize edildi. Komplikasyon olmadan işlem tamamlandı.

SONUÇ: 3D modelleme ürolojik cerrahilerde kullanımı etkin olabilecek bir teknolojik destek aracıdır. Gereğinde yapılan modellemenin 3D baskısı alınarak preoperatif gerçek zamanlı simülasyonlar dahi yapılabilmekte olup bu sahadaki gelişmelerin takip edilmesi önem arz etmektedir.

Anahtar Kelimeler: 3d modelleme, onkoloji, transplantasyon, böbrek

33. Ulusal Üroloji Kongresi
29 Ekim-01 Kasım 2024 Susesi Luxury Resort, Antalya

The 3 dimentional modelling in renal oncology and transplantation surgeries: Literature review with the index cases

Muhammed Emin Polat[1], Kazım Ceviz[1], HASAN BATUHAN ARABACI[1], Osman Tunc[2], Kamal Karimzada[1], Yusuf Kasap[1], Erkan Ölçücüoğlu[1]
[1]University of Health Sciences, Ankara Bilkent City Hospital, Department of Urology, Ankara, Turkiye
[2]BTech Innovation, METU, Technopark, Ankara, Turkiye

INTRODUCTION: 3D modeling is a tool that has made significant contributions to surgical planning and application with the developing technology. The ability to grasp the length, width and skin perception of organs together and to simulate the disease on these organs simultaneously can help overcome many difficulties that may be encountered during surgery. In this presentation, we aimed to discuss the current state of the literature through the applications we have made on partial nephrectomy and kidney transplantation patients.

CASE: The first of our patients is a 12-year-old male patient, diagnosed with CKD due to VUR and is being followed up with peritoneal dialysis. The decision for kidney transplantation was made during the patient's follow-ups and his mother was found suitable as a donor candidate. Due to the size of the hydronephrotic kidney due to VUR and the narrowness of the iliac fossa, 3D modeling was performed during the patient's follow-ups, and the kidney transplant was successfully performed after appropriate surgical technique planning. The second patient is a 57-year-old male patient, and a 37x32 mm endophytic component rcc ? lesion was detected in the left kidney close to the renal hilum in the imaging studies. The patient's imaging was used to create a 3D model to reveal the vascular structure relationships. The mass was then successfully excised. The procedure was completed without complications.

CONCLUSION: 3D modeling is a technological support tool that can be used effectively in urological surgeries. When necessary, 3D printing of the modeling can be done and even preoperative real-time simulations can be performed, and it is important to follow the developments in this field.

Keywords: 3D modelling, oncology, transplantation, kidney

3D Donör Böbreği ve Alıcı modellemesi

3D modelling of the donor and recipient

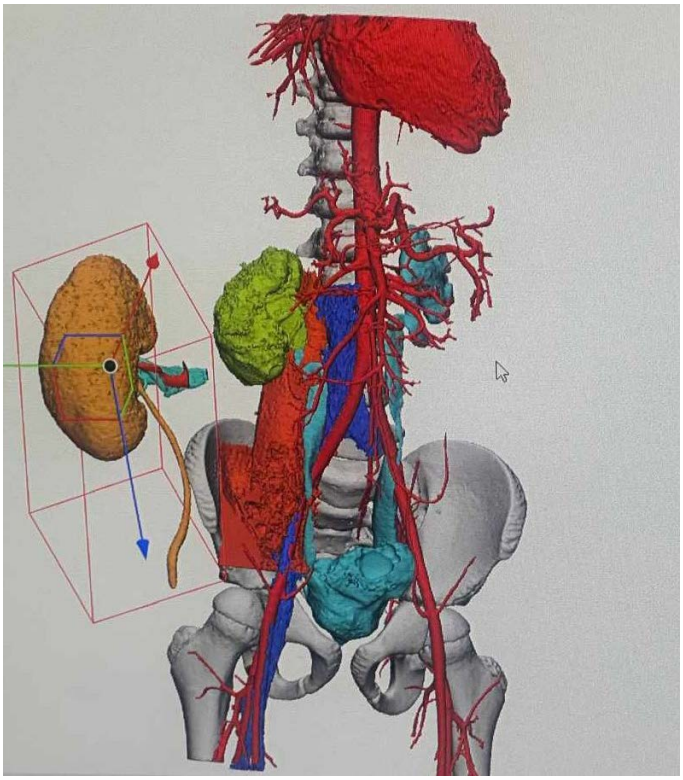

PP-059

Mesane Kanserinin Nadir Bir Türü: Mesane Malign Melanomu Olgu Sunumu

Deniz Gül[1], Esat Ünal[2], Hacı İbrahim Çimen[2]
[1]Sakarya Üniversitesi Eğitim ve Araştırma Hastanesi, Üroloji Kliniği, Sakarya
[2]Sakarya Üniversitesi Tıp Fakültesi, Üroloji Ana Bilim Dalı, Sakarya

GİRİŞ: Malign melanom, cildin pigment üreten hücreleri olan melanositlerden kaynaklanan agresif bir cilt kanseri türüdür. Genellikle cilt üzerinde görülmesine rağmen, bazen cilt dışı bölgelerde de ortaya çıkabilir. Malign melanomun mesane tutulumu, genellikle melanomun cilt dışındaki organlara metastaz yapması sonucu ortaya çıkar ve oldukça nadirdir. bu durumda, melanomun mesanede oluşan ikincil tümörleri, mesane duvarına yerleşebilir ve çeşitli belirtilere neden olabilir. Olgumuzda transuretral mesane kanseri rezeksiyonu (tur-m) yapılan ve patolojisi malıgn melanom gelen hastamızdan bahsedilecektir.

OLGU: 3 aydır ağrısız pıhtılı hematürisi olan 60 yaşında erkek hastada başka bir merkezde mesanesinde sol yan duvarda ve kubbede iki adet papiller lezyon saptanmış ve yapılan tur-m operasyonunun patolojisi lamina propriaya invazyon gösteren hıgh grade ürotelyal karsinom gelmiş ve hastaya re-tur planlanmış. Takibinde hematürisi devam eden hastaya yapılan lokal sistoskopide mesane boynunu dolduran ve trigona uzanım gösteren solid kitle ve mesane sağ yan duvarda, sol yan duvarda yaygın papiller tümoral oluşumlar izlendi. Re-tur planlanan hastanın operasyon hazırlıkları devam ederken akut böbrek yetmezliği gelişmesi (kre: 8.59 gfr: 6 üre: 165) ve sağ toplayıcı sistemde hidronefrozu olması nedeniyle nefrostomi kateteri ile takip edildi. Böbrek fonksiyon testleri regrese olan ve genel durumu düzelen hastaya komplet tur-m operasyonu yapıldı. Post-op takiplerinde ileus gelişmesi üzerine yapılan görüntülemelerde mesaneden rektuma invazyon, retroperitoneal alanda omental ve mezenterik alanlarda tutulum, abdominopelvik ve inguınofemoral bölgede metastatik lenf nodları ve vena cava inferiorda malıgn infiltrasyon saptandı (şekil-1 a-d). Genel cerrahi tarafından perfore ileus nedeniyle kolon rezeksiyonu yapıldı ve pelvisteki fikse kitle inoperable olarak değerlendirildi. Tur-m patolojisi malıgn melanom olarak değerlendirilen hastanın kolon rezeksiyonu patolojisi malıgn melanom metastazı şeklinde raporlandı. Ardından sistemik tedavi amacıyla hasta onkoloji kliniğince takip edildi. Genel durum bozukluğu, enfeksiyöz tablo ve multiorgan yetmezliği nedeniyle sistemik tedavi verilemedi ve palyatif olarak takip edildi. Batın içi serbest sıvı ve yara yeri enfeksiyonları nedeniyle uzun süreli antibiyoterapi, drenaj kateteri ve günlük hemodiyaliz ile takip edilen hasta multiorgan yetmezliği nedeniyle kardiyak arrest sonrası exıtus oldu.

SONUÇ: Bu vaka, mesane melanomunun erken teşhisinin ve agresif tedavi stratejilerinin önemini ortaya koymaktadır. Mesane primer melanomu morfolojisi açısından ürotelyum karsinomuyla kolayca karıştırılabilir ve tanıda immünohistokimya oldukça önemlidir. Yaygın metastaz ile ilerleyen bu vaka, mesane melanomunun tedavisindeki zorlukları ve multidisipliner yaklaşımın önemini vurgulamaktadır. Mesane primer melanomunda altın standart tedavi belirlenmemiştir ve uygulanan tedavi yöntemlerinin etkinliği ve hastanın genel yönetimi üzerine daha fazla araştırmaya gereksinim bulunmaktadır.

Anahtar Kelimeler: Malign melanom, Mesane kanseri, Metastaz

A Rare Type Of Bladder Cancer: A Case Presentation Of Bladder Malignant Melanoma

Deniz Gül[1], Esat Ünal[2], Hacı İbrahim Çimen[2]
[1]Department of Urology, Sakarya Unıversity Training and Research Hospital, Sakarya, Turkey
[2]Department of Urology, Sakarya Unıversity Faculty of Medicine, Sakarya, Turkey

INTRODUCTION: Malignant melanoma is an aggressive type of skin cancer originating from melanocytes, which are pigment-producing cells in the skin. Although it is usually seen on the skin, it can sometimes also appear in non-skin areas. Bladder involvement of malignant melanoma usually occurs as a result of melanoma metastasis and is extremely rare. Secondary bladder tumors formed by melanoma can invade the bladder wall and cause various symptoms. This case discusses a patient who underwent transurethral resection of bladder tumor (Tur-Bt) and whose pathology report revealed malignant melanoma.

CASE: A 60-year-old male patient was admitted to another health care center with complaints of painless, clotted hematuria for 3 months and two papillary lesions were detected on the left sidewall and dome of the bladder. The pathology report has resulted as high-grade urothelial carcinoma with invasion into the lamina propria, and a Re-Tur has been planned. During follow-up, hematuria developed again, and cystoscopy was performed, which revealed a solid mass filling the bladder neck and extending to the trigone, along with widespread papillary tumor formations on the right and left lateral walls of the bladder. While preparations for the planned Re-Tur were ongoing, acute renal failure was developed (Creatinine: 8.59 mg/dL, GFR: 6 ml/dk, Urea: 165 mg/dL) and nephrostomy tube was placed into the right kidney due to hydronephrosis. Following improvement in renal function and general condition, a complete Tur-Bt was performed. Postoperative ileus developed during follow-up, and imaging revealed invasion from the bladder to the rectum, involvement in the omental and mesenteric areas, metastatic lymph nodes in the abdominopelvic and inguinal-femoral regions, and malignant infiltration in the inferior vena cava (Figure 1 A-D). Colon resection was performed by general surgery team due to perforated ileus, and the fixed pelvic mass was considered inoperable. The pathology report of the second Tur-Bt resulted as malignant melanoma, and the colon resection pathology was reported as metastasis of malignant melanoma. The patient was then followed by the oncology clinic for systemic treatment. Due to a deteriorated general condition, infectious complications, and multi-organ failure, systemic treatment could not be administered, and the patient was managed palliatively. The patient, who was being managed with prolonged antibiotic therapy, a drainage catheter, and daily hemodialysis due to free intra-abdominal fluid and wound site infections, died due to multi-organ failure and cardiac arrest.

CONCLUSION: This case highlights the importance of early diagnosis and aggressive treatment strategies for bladder melanoma. Primary bladder melanoma can be easily confused with urothelial carcinoma in terms of morphology, and immunohistochemistry is crucial for diagnosis. This case of widespread metastasis underscores the challenges in treating bladder melanoma and the importance of a multidisciplinary approach. The gold standard treatment for primary bladder melanoma has not been established, and further research is needed on the effectiveness of treatment methods and overall patient management.

Keywords: Bladder cancer, Malignant melanoma, Metastasis

Hastanın kontrastlı bilgisayarlı tomografi (BT) ve PET-BT görüntüleri

Contrast-Enhanced Computerized Tomography (CT) and PET-CT images of patient

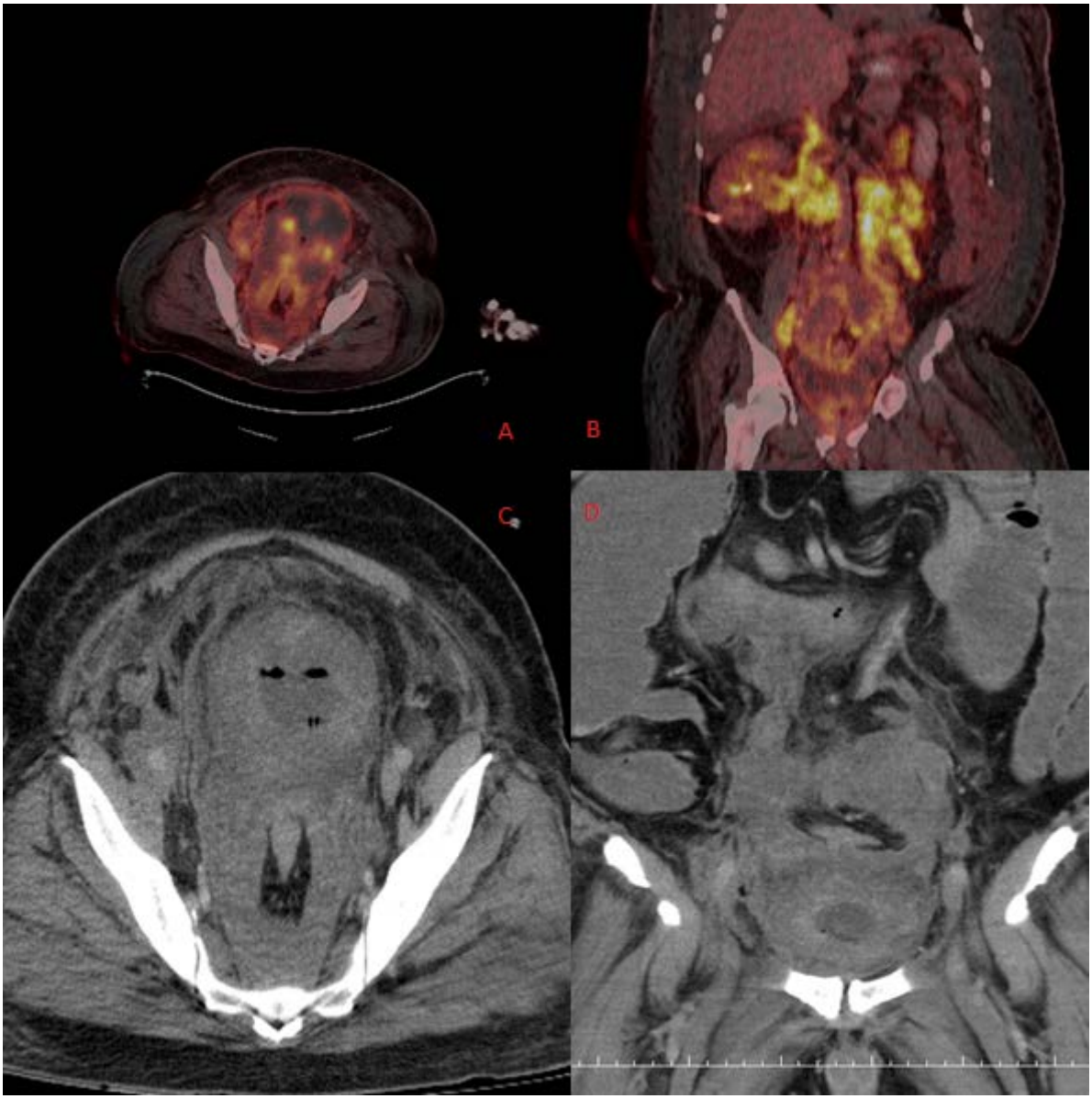

A: Pet-Ct görüntüsünde mesanede kitle ve mesaneden rectuma invaze görünüm B: Pet-Ct görüntüsünde vena cava inferior tutulumu, metastatik paraaortik lenf nodları ve omental tutulum C: Kontrastlı bt görüntüsünde diffüz kalınlaşmış mesane duvarı, rectuma ve perivezikal alana invazyon D: Retroperitoneal alandan transvers kolona uzanan omental tutulum

A: Pet-Ct image showıng a bladder mass and invasıon from the bladder to the rectum B: Pet-Ct image showıng involvement of the inferıor vena cava, metastatıc paraaortıc lymph nodes, and omental involvement C: Contrast-Enhanced Ct image showıng diffuse thıckenıng of the bladder wall, invasıon into the rectum, and perıvesıcal area D: Omental involvement extendıng from the retroperıtoneal area to the transverse colon

PP-060

Artifisyel üriner sfinkter: İyatrojenik üretral erozyon

Muhammet Hilmi Enes Araci, Uğur Yücetaş, Hakan Eksik, Hüseyin Aytaç Ateş
Sağlık Bilimleri Üniversitesi, İstanbul Sağlık Uygulama ve Araştırma Merkezi, Üroloji Kliniği, İstanbul

69 yaşında erkek hasta, prostat kanseri nedenli takipli olup komorbiditeleri arasında hipotiroidi, diabetes mellitus ve sinüzoidal aritmi bulunmaktaydı. Eylül 2007' de retropubik radikal prostatektomi yapılmış olup patolojisi ISUP 4 pT2ANXM0 olarak sonuçlandı. Operasyon sonrası 1. ay PSA: <0,008 olup nadir seviyeye geriledi. Kasım 2007 - Şubat 2018 yılları arasında 4 kez anastomoz hattında darlık nedeniyle endoskopik üretrotomi yapıldı. Şubat 2017' de biyokimyasal nüks olması üzerine radyasyon onkolojisi kliniğinde 37 FR 66 GY IMRT ve takiplerinde hormonoterapi aldı. Aralık 2017 kontrol PSA yeniden nadir seviyeye ulaştı. Stres inkontinans şikayeti devam eden, pelvik taban egzersizleri ile medikal tedaviden fayda görmeyen hastanın Mayıs 2018 retrograd üretrografisinde darlık izlenmemesi ve ped testinde 1640 gram/24 saat ölçülmesi üzerine hastaya Haziran 2018' de artifisyel üriner sfinkter implantasyonu yapıldı. Takiplerinde 2023 yılına kadar aktif şikayeti bulunmayan hastanın dizüri ve urgency şikayetleri olması üzerine Ocak 2024 tanısal sistoskopide üriner sfinkterin cuff yerleşim yerinde üretral mukozada erozyon izlenip sfinkter cuff yapısı görünür durumda izlendi. Vezikoüretral anastomoz hattı ise doğal görüldü. Anamnez detaylandırıldığında hastaya yakın zamanda koroner anjio ünitesinde sfinkter aktif konumda iken sonda tatbik edilmeye çalışıldığı bilgisine ulaşıldı. Sfinkterin çıkarılması kararı verildi ve 1 ay sonra egzajere litotomi pozisyonunda yapılan ameliyatta; perineal ters U insizyon ile cilt ve cilt altı dokular geçildikten sonra bulbospongioz kas ortaya konuldu. Median hattan insize edilerek diseksiyonlar ile açıldı. Üretra çevre dokular ve spongioz cisimden bulbo-membranöz üretraya kadar serbestlendi. Artifisyel sfinkter lokalizasyonunda üretra ventral yüzde yaklaşık 1x1 cm erozyon ve ödemli alan izlendi. Daha sonra sfinkter çıkarıldı ve sonda tatbiki sonrası işlem sonlandırıldı. Hasta komorbiditeleri, diseksiyonu genişletmemek ve operasyon süresini uzatmamak için pompa ve rezervuar çıkarılmadı. Postoperatif 2. günde taburcu edilen hastanın 28. günde sondası çıkarıldı. Hastada postmiksiyonel rezidü izlenmedi. Hastanın takipleri poliklinik aşamasında devam etmektedir.

Anahtar Kelimeler: erozyon, inkontinans, prostat, sfinkter

Artificial urinary sphincter: Iatrogenic urethral erosion

Muhammet Hilmi Enes Araci, Uğur Yücetaş, Hakan Eksik, Hüseyin Aytaç Ateş
Department of Urology, Health Sciences University, Istanbul Health Practice & Research Center, İstanbul, Turkey

A 69-year-old male patient was followed up for prostate cancer and his comorbidities included hypothyroidism, diabetes mellitus and sinusoidal arrhythmia. Retropubic radical prostatectomy was performed in September 2007 and pathology was concluded as ISUP 4 pT2ANXM0. Postoperative 1st month PSA: <0.008 and decreased to nadir level. Endoscopic urethrotomy was performed 4 times due to stenosis in the anastomosis line between November 2007 and February 2018. Upon biochemical recurrence in February 2017, he received 37 FR 66 GY IMRT in the radiation oncology clinic and hormonotherapy during follow-up. December 2017 control PSA reached nadir level again. The patient, whose stress incontinence complaints continued and who did not benefit from pelvic floor exercises and medical treatment, underwent artificial urinary sphincter implantation in June 2018 after no stenosis was observed in the retrograde urethrography in May 2018 and the pad test measured 1640 grams/24 hours. The patient, who had no active complaints until 2023 in the follow-up, had complaints of dysuria and urgency. In the diagnostic cystoscopy in January 2024, erosion was observed in the urethral mucosa at the cuff location of the urinary sphincter and the sphincter cuff structure was visible. The vesicourethral anastomosis line was observed to be normal. When the anamnesis was detailed, it was learned that a catheter had recently been attempted to be applied to the patient in the coronary angiography unit while the sphincter was in the active position. It was decided to remove the sphincter and 1 month later, in the surgery performed in the exaggerated lithotomy position; After passing the skin and subcutaneous tissues with a perineal inverted U incision, the bulbospongiosum muscle was exposed. It was opened with dissections by incising from the median line. The urethra was released from the surrounding tissues and the spongiosa body up to the bulbo-membranous urethra. In the artificial sphincter localization, approximately 1x1 cm erosion and edematous area was observed on the ventral side of the urethra. The sphincter was then removed and the procedure was terminated after catheter application. The pump and reservoir were not removed due to patient comorbidities, not to extend the dissection and not to prolong the operation time. The patient was discharged on the 2nd postoperative day and his catheter was removed on the 28th day. No postmicturitional residue was observed in the patient. The patient's follow-ups continue in the outpatient clinic phase.

Keywords: erosion, incontinence, prostate, sphincter

Endoskopik ve Açık Ameliyat Görselleri / *Endoscopic and Open Surgery Images*

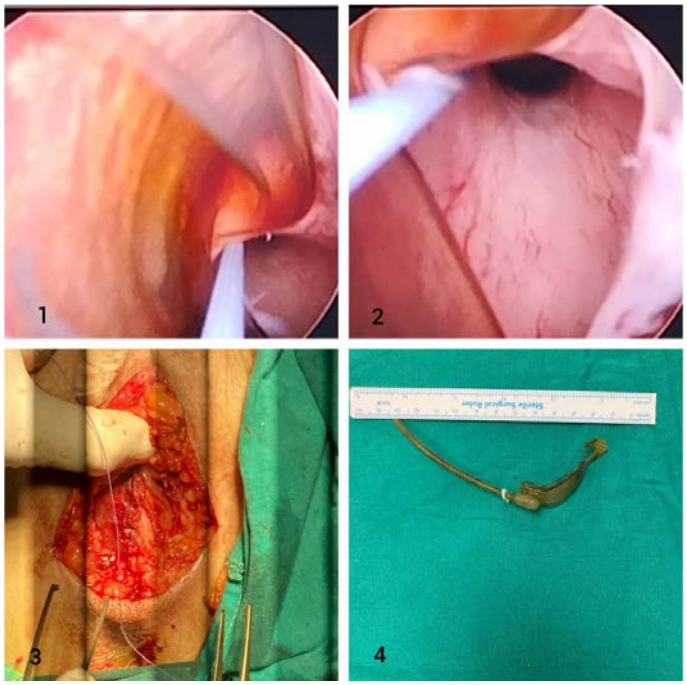

Resim kolajında 1 ve 2 nolu görseller endoskopik olarak üretral erozyon ve sfinkterin endoskopik olarak vizüalize edilmesini gösterirken, 3 ve 4 nolu görsellerde üretral diseksiyon ve çıkarılmış sfinktere ait görsel yer almaktadır.

In the picture collage, images 1 and 2 show endoscopic visualization of urethral erosion and sphincter, while images 3 and 4 show urethral dissection and removed sphincter.

PP-061

İpsilateral senkron multifokal renal hücreli karsinom; Nadir olgu sunumu

Fırat Taşkın, Enis Mert Yorulmaz, osman köse, Serkan Özcan, Sacit Nuri Gorgel, Yigit Akin
İzmir Katip Çelebi Üniversitesi,Üroloji Ana Bilim Dalı,İzmir

Berrak hücreli renal hücreli karsinom ve papiller renal hücreli karsinom, böbrek tümörlerinin en sık görülen tipleridir. Ancak her iki tümörün aynı böbrekte bir arada bulunması nadir görülen bir durumdur.Şeffaf hücreli (cc RHK) RHK vakalarının %75'ini oluşturur, papiller RHK (pRCC) vakaların %10'unu ve kromofob RCC vakaların %5'ini temsil eder.Berrak hücreli papiller karsinom yakın zamanda rapor edilmiştir ve berrak hücrelerden oluşan ayrı bir alt tip olarak kabul edilmektedir ve dördüncü en sık kabul edilmektedir.Benzersiz morfolojik ve immünohistokimyasal özelliklere sahiptir ve yavaş bir klinik davranış gösterir. Başlangıçta düşük evrededir ve düşük WHO/ISUP derecesine sahiptir.Mikroskobik olarak, berrak hücreli RCC, translokasyon RCC ve berrak hücreli değişikliklere sahip papiller RCC gibi berrak hücreli özelliklere sahip diğer RCC'leri taklit edebilir. Literatür gözden geçirildiğinde ipsilateral multifokal insidansının %6,8 olduğu ve %11,7'si bilateral görüldü.Bu olguda iki farklı senkron ipsilateral böbrek tümörünün bir arada olduğu olağandışı bir olguyu sunuyoruz; şeffaf hücreli RCC ve şeffaf hücreli papiller RCC.

BİIateral yan ağrısı ve alt üriner sistem semptomları nedeni ile polikliniğe başvuran 68 yaşındaki erkek hastada saptanan insidental ipsilateral senkron böbrek tümörü saptandı.İlk lezyon sol böbrek üst polde posteriora doğru egzofitik uzanım gösteren septa ve papiller uzanımlar gösteren 2cm'lik kitle ve ikincil lezyon orta pol posteriorda korteksten dışarıya doğru protürüze görünümde 2.5cm'lik solid komponentli kistik lezyon olarak görüldü.Fizik muayenesi normaldi.Hematolojik ve biyokimyasal testlerde anormallik izlenmedi.Bilinen diyabetus mellitus ve hipertansiyon tanıları mevcuttu.Görüntülemeye dahil olan patolojik lenf nodu izlenmedi.Hastaya her iki kitle için non-iskemik açık parsiyel nefrektomi uygulandı.Postop komplikasyon yaşanmadı ve kan replası ihtiyacı olmadı.Hasta postop 3.gün dreni alınarak taburcu edildi.6.ay takibinde nüks kitle saptanmadı.Yapılan bir literatür incelemesinde 362 ccpRCC hastasının takip çalışmalarına dayanarak (ortalama 38 ay), bugüne kadar tümör nüksü, metastaz veya hastalıkla ilişkili ölüm bildirilmemiştir.Soliter ccpRCC için birincil tedavi parsiyel veya total nefrektomidir.Tanı, cor biyopsi ile preoperatif olarak konulabilirse, bu yavaş ilerleyen tümörü tedavi etmek için ablasyon, parsiyel nefrektomi veya sıkı takip ile aktif gözetim gibi minimal cerrahi prosedürler dahil olmak üzere daha muhafazakar bir yaklaşım kullanılabilir.

Anahtar Kelimeler: berrak,papiller,parsiyel

Ipsilateral synchronous multifocal renal cell carcinoma; A rare case report

Fırat Taşkın, Enis Mert Yorulmaz, osman köse, Serkan Özcan, Sacit Nuri Gorgel, Yigit Akin
Department of Urology,Izmir Katip Celebi University,İzmir,Turkey

Clear cell renal cell carcinoma and papillary renal cell carcinoma are the most common types of renal tumors.However, the co-existence of both tumors in the same kidney is rare.Clear cell (cc RCC) accounts for 75% of RCC cases, papillary RCC (pRCC) represents 10% of cases, and chromophobe RCC represents 5% of cases.Clear cell papillary carcinoma has recently been reported and is considered a distinct subtype of clear cell and is considered the fourth most common.It has unique morphologic and immuno-histochemical features and an indolent clinical behavior.It is initially low-stage and has a low WHO/ISUP grade.Microscopically, clear cell RCC can mimic other RCCs with clear cell features, such as translocation RCC and papillary RCC with clear cell changes. When the literature was reviewed, the incidence of ipsilateral multifocal was 6.8% and 11.7% were bilateral.In this case, we present an unusual case of two different synchronous ipsilateral renal tumors; clear cell RCC and clear cell papillary RCC.In-cidental ipsilateral synchronous renal tumor was detected in a 68-year-old male patient who applied to the outpatient clinic due to bilateral flank pain and lower urinary tract symptoms.The first lesion was a 2 cm mass with septa and papillary extensions extending posteriorly in the upper pole of the left kidney and the second lesion was a 2.5 cm solid component cystic lesion protruding from the cortex in the posterior middle pole.Physical examination was normal. No abnormalities were observed in hematological and biochemical tests.There were known diagnoses of diabetes mellitus and hypertension.No pathological lymph nodes were observed on imaging.The patient underwent non-ischemic open partial nephrectomy for both masses.No postoperative complications occurred and no blood replacement was required.The patient was discharged with a drain removed on the 3rd postoperative day. No recurrence was detected at the 6th month follow-up.In a literature review, based on follow-up studies of 362 ccpRCC patients (mean 38 months), no tumor recurrence, metastasis, or disease-related death has been reported to date.The primary treatment for solitary ccpRCC is partial or total nephrectomy.If the diagnosis can be made preoperatively with core biopsy, a more conservative approach including minimally invasive surgical procedures such as ablation, partial nephrectomy, or active surveillance with close follow-up can be used to treat this slowly progressing tumor.

Keywords: clear,papillary,partial

görüntüleme, patoloji

Scan, Pathology

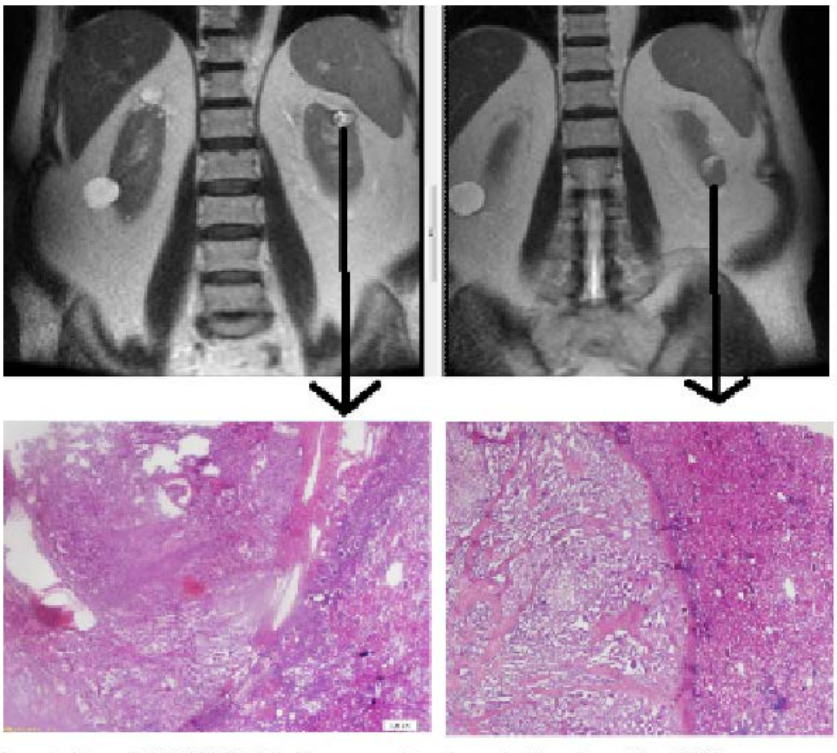

berrak hücreli RCC 20'lik büyütme i berrak hücreli papiller RCC

PP-062

Retrograd İntrarenal Cerrahide Taşsızlığa Etki Eden Faktörler

Ertuğrul Ertürk, Emre Tuzel, Sakir Ongun, cagdas senel
Balıkesir Üniveristesi, Üroloji Ana Bilim Dalı, Balıkesir

AMAÇ: Retrograd intrarenal cerrahi (RİRC)'de taşsızlığa etki eden faktörleri değerlendirmeyi amaçladık.

GEREÇ-YÖNTEM: Çalışmaya Haziran 2022 - Ocak 2024 tarihleri arasında kliniğimizde üst üriner sistem taş hastalığı nedeni ile RİRC yapılan ve medikal kayıtlarına ulaşılabilen 193 hasta dahil edildi. Bilateral veya multipl taşı olan hastalar çalışmaya dahil edilmedi. Hastaların demografik verileri ve peroperatif bulguları kayıt altına alındı. Rezidü taşlar DJ stent alındıktan dört hafta sonra kontrastsız tüm abdomen bilgisayarlı tomografi ile değerlendirildi ve rezidü taş boyutunun < 4mm olması taşsızlık olarak kabul edildi. Hastalar rezidü taş (+) ve (-) olarak iki gruba ayrıldı. Gruplar arasındaki karşılaştırmada sayısal veriler için t-test, kategorik veriler için ise ki-kare testleri kullanıldı. p< 0,05 değeri istatistiksel olarak anlamlı kabul edildi.

BULGULAR: Hastaların ortalama yaşı 53 ± 13,9 yıl idi. Ortalama taş boyutu 14,9 ± 6,3 mm idi. Tüm hastalara postoperatif DJ stent takıldı. Ortalama postoperatif DJ stent kalış süresi 39 ± 17,5 gün idi. Hastaların demografik ve peroperatif verileri Tablo 1.'de gösterilmiştir. Postoperatif dördüncü haftada hastaların %79,3'ünde (n=153) taşsızlık sağlandı. Rezidü olan grupta taş boyutu ve öncesinde taşa yönelik girişim öyküsü olmayanların sayısı rezidü olmayan gruba göre istatiksel olarak anlamlı yüksek bulundu. Postoperatif DJ stent kalma süresi rezidü olan grupta olmayan gruba göre istatistiksel olarak anlamlı yüksek bulundu. Rezidü taşı olan hastaların ortalama rezidü taş boyutu 7,6 ± 3 mm idi. Rezidü taşı olan 40 hastanın 28'i (%70) takip edilirken 9'una (%22,5) SWL ve 3'üne (%7,5) ikinci seans RİRC işlemi uygulandı.

SONUÇ: RİRC, üst üriner sistem taş hastalığının tedavisinde yüksek taşsızlık oranlarına sahip bir yöntemdir. Preoperatif taş boyutunun fazla olduğu ve/veya taş girişim öyküsünün olmadığı hastalarda rezidü taş kalabileceği akılda tutulmalıdır. Ayrıca sonuçlarımıza göre postoperatif DJ stent kalma süresinin rezidü grubunda anlamlı olarak uzun kalmasının sebebinin postoperatif erken dönem görüntüleme yöntemlerinde rezidü taş saptanması olduğu ve bu nedenle DJ stentin geç çekildiğini düşünmekteyiz.

Anahtar Kelimeler: endoüroloji, rırc, taşsızlık

Assessing the Factors for Stone Free Status After Retrograde Intrarenal Surgery

Ertuğrul Ertürk, Emre Tuzel, Sakir Ongun, cagdas senel
Balıkesir University, Department of Urology, Balıkesir Türkiye

AIM: We aimed to identify the factors for become stoneless after retrograde intrarenal surgery (RIRS).

MATERIAL-METHOD: A total of 193 patients with accessible medical records who underwent RIRS for upper urinary system stone disease in our clinic between June 2022 and January 2024 were included in the study. Patients with bilateral kidney stone and patients with multiple stone were excluded. Demographic and peroperative datas of the patients were recorded. All patients was evaluated with abdominal computer tomography(CT) after four week from DJ stent extraction. Renal stoneless was defined as residual stone size < 4 mm. Patients were divided into two groups as residual stone (+) and (-). To compare the differences between the groups, for the continuous variables the t-test and for the categorical variables chi-square test is performed. Value of $p < 0.05$ was considered as statistically significant.

RESULTS: Mean age of the patients was 53 ± 13,9 years. Mean stone size was 14,9 ± 6,3 mm. DJ stent was inserted to all patients. The mean length of stay for dj stent was 39 ± 17,5 days. Demographic and peroperative datas of the patients were shown in Table 1. A total of 79,3% patients (n=153) were stone free at postoperative four weeks. Stone size ($p<0.001$) and no intervention history for renal stone (p=0,018) were statistically differed between the groups. The length of stay for dj stent was longer at residual stone (+) group (47,8 ± 20) than (-) group (36,7 ± 16,1) (p=0,002). Residual stone size was 7,6 ± 3 mm at residual stone (+) group. 28 patients or 70% of all 40 patients who were at residual stone (+) group were followed up. 9 of these 40 patients (22,5%) were performed extracorporeal shock wave lithotripsy (ESWL). 3 of these 40 patients(7,5%) were performed RIRS as secondary intervention.

CONCLUSION: RIRS is a surgical intervention for renal stones with high rate stoneless. But it shouldn't be forgotten that patients with large stone size and/or don't have intervention history for renal stones will be residue of renal stones. In addition we found that the length of stay for dj stent was longer at residual stone (+) group than (-) group. We believe that this difference result of existence of residual stone at postoperative early imaging method and consequently DJ stent extraction was later than usual.

Keywords: endourology, rirs, stone free

rırc verileri tablosu

Parametreler	Toplam (n=193)	Rezidü var (n=40)	Rezidü yok (n=153)	p değeri
Yaş	53 ± 13,9 (21-89)	49,7 ± 14	53,8 ± 13,8	0,094
Cinsiyet, Erkek Kadın	125 (64,8) 68 (35,2)	23 (57,5) 17 (42,5)	102 (66,7) 51 (33,3)	0,353
Taş Yönü, Sağ Sol	95 (49,2) 98 (50,8)	19 (47,5) 21 (52,5)	76 (49,7) 77 (50,3)	0,860
Taş boyutu, mm	14,9 ± 6,3 (5-45)	19,3 ± 7,1	13,8 ± 5,5	<0,001
Taş lokalizasyonu Renal Pelvis Orta kaliks Alt kaliks Üst kaliks Proksimal Üreter	112 (58) 7 (3,6) 30 (15,5) 9 (4,7) 35 (18,1)	23 (57,5) 2 (5) 10 (25) 2 (5) 3 (7,5)	89 (58,2) 5 (3,3) 20 (13,1) 7 (4,6) 32 (20,9)	0.342
Taş dansitesi, HU	1009,9 ± 290,1 (350-1600)	1039,3 ± 302,4	1002,2 ± 287,4	0,474
Girişim Öyküsü, Var Yok	119 (61,7) 74 (38,3)	18 (45) 22 (55)	101 (66) 52 (34)	0,018
Hidronefroz, Var Yok	63 (32,6) 130 (67,4)	13 (32,5) 27 (67,5)	50 (32,7) 103 (67,3)	0,983
Üst üriner sistem anomalisi, Var Yok	8 (4,1) 185 (95,9)	2 (5) 38 (95)	6 (3,9) 147 (96,1)	0,671
Diabetes Mellitus, Var Yok	32 (16,6) 161 (83,4)	6 (15) 34 (85)	26 (17) 127 (83)	0,763
Preop DJ varlığı, Var Yok	61 (31,6) 132 (68,4)	10 (25) 30 (75)	51 (33,3) 102 (66,7)	0,346
Postop DJ süresi, gün	39 ± 17,5 (1-95)	47,8 ± 20	36,7 ± 16,1	0,002

rirs data table

Parameters	Total (n=193)	Residual stone (+) (n=40)	Residual stone (-) (n=153)	p value
Age, years	53 ± 13,9 (21-89)	49,7 ± 14	53,8 ± 13,8	0,094
Gender, Male Female	125 (64,8) 68 (35,2)	23 (57,5) 17 (42,5)	102 (66,7) 51 (33,3)	0,353
Stone side, Right Left	95 (49,2) 98 (50,8)	19 (47,5) 21 (52,5)	76 (49,7) 77 (50,3)	0,860
Stone size, mm	14,9 ± 6,3 (5-45)	19,3 ± 7,1	13,8 ± 5,5	<0,001
Stone localization, Renal Pelvis Middle calyx Lower calyx Upper calyx Proximal ureter	112 (58) 7 (3,6) 30 (15,5) 9 (4,7) 35 (18,1)	23 (57,5) 2 (5) 10 (25) 2 (5) 3 (7,5)	89 (58,2) 5 (3,3) 20 (13,1) 7 (4,6) 32 (20,9)	0.342
Stone density, HU	1009,9 ± 290,1 (350-1600)	1039,3 ± 302,4	1002,2 ± 287,4	0,474
Stone intervention history, Yes No	119 (61,7) 74 (38,3)	18 (45) 22 (55)	101 (66) 52 (34)	0,018
Hydronephrosis, Yes No	63 (32,6) 130 (67,4)	13 (32,5) 27 (67,5)	50 (32,7) 103 (67,3)	0,983
Upper urinary tract anomaly Yes No	8 (4,1) 185 (95,9)	2 (5) 38 (95)	6 (3,9) 147 (96,1)	0,671
Diabetes Mellitus, Yes No	32 (16,6) 161 (83,4)	6 (15) 34 (85)	26 (17) 127 (83)	0,763
Presence of preoperative DJ stent, Yes No	61 (31,6) 132 (68,4)	10 (25) 30 (75)	51 (33,3) 102 (66,7)	0,346
Lenght of postoperative DJ stent staying, days	39 ± 17,5 (1-95)	47,8 ± 20	36,7 ± 16,1	0,002

PP-063

İntravezikal BCG tedavisi alan yüzeyel mesane tümörlü hastalarımızın değerlendirilmesi

İbrahim Demir, Muhammed Nur Karadeniz, Bulent Kati
Harran Üniversitesi, Üroloji Ana Bilim Dalı, Şanlıurfa

Mesane tümörlerinde ilk tedavi yaklaşımı transüretral rezeksiyon (Tur-MT) ile tümöral kitlenin çıkarılmasıdır. %60-70 civarında görülen yüzeyel tümörlerin çeşitli risk faktörlerine bağlı olarak %50-80 oranında rekürrens olasılığı, %30'a kadar yükselen oranda progresyon olasılığı mevcuttur. BCG ile tedavi edilen hastalarda progresyon ve nüksün azaltıldığı gözlendiği için kılavuzlarda önerilmektedir. Kliniğimizde karşılaştığımız mesane TM'li hastaların BCG tedavisini değerlendirmeyi amaçladık.

Üniveriste hastanemiz Üroloji kliniğine Mart 2015- Haziran 2024 yılları arasında yüzeyel mesane kanseri tanısı alan ve intravezikal (İV) BCG tedavisi alan hastalar retrospektif olarak tarandı. Verileri tam olarak kontrollere gelen 24 hasta çalışmaya dahil edildi. Orta risk ve yüksek risk grubu hastalara Tur-M ek olarak 1 yıl tam doz İV Bcg (ilk 6 haftada 6 doz 3,6,12 aylarda 3-6 hafta arayla 3 er doz), yüksek risk grubu hastalara Tur-M ek olarak 1-3 yıl tam doz İV BCG uygulandı. Takibe uygun kontrol sistoskopileriyle değerlendirildi.

Hastalardan 1'i kadın 23'ü erkekti ve yaş ortalamaları 66 idi. Hepsinde sigara kullanım hikâyesi mevcuttu. 16 hastada eşlik eden ek hastalıklardan en sık Diyabet ve Hipertansiyondu. Geliş şikayeti 19 hastada gros hematüri idi. İlk tanıda kitle sayısı 3,17 adet iken; kitle boyutu ortalaması 6,14 cm idi. Hastaların ilk patolojileri 7 hastada Low Grade(LG)Ürotelyal Papiller Karsinom iken; 17 hastada High Grade(HG) idi. 7 hastada Ta iken; geri kalan hastalar T1 olarak raporlanmıştı. Hastalara ortalama 10 hafta BCG tedavisi alabilmişlerdi. 4 hastada nüks, 2 hastada progresyon görüldü. 2 hastaya radikal sistektomi uygulandı.

İntravezikal BCG tedavisi orta ve yüksek riskli yüzeyel mesane tümörlerinde progresyonu ve nüksü önleyebilmesine rağmen bazı dirençli hastalarda radikal sistektomi gerekebilmektedir.

Anahtar Kelimeler: mesane tümörü, hematüri, BCG, TUR M

Evaluation of the patients with Superficial Bladder Tumors Receiving Intravesical BCG Therapy

İbrahim Demir, Muhammed Nur Karadeniz, Bulent Kati
Department of Urology, Harran University, Sanliurfa, Turkiye

The initial treatment approach for bladder tumors involves transurethral resection (TURBT) to remove the tumor mass. Superficial tumors, which account for approximately 60-70% of cases, have a recurrence probability of 50-80% depending on various risk factors, with a progression risk that can rise up to 30%. BCG therapy is recommended in guidelines as it has been observed to reduce both progression and recurrence in patients. We aimed to evaluate the BCG therapy in bladder tumor patients treated at our clinic.

Patients diagnosed with superficial bladder cancer and treated with intravesical (IV) BCG at our university hospital's Urology clinic between March 2015 and June 2024 were retrospectively reviewed. A total of 24 patients who attended follow-up visits with complete data were included in the study. Patients in the intermediate and high-risk groups received full-dose IV BCG (6 doses in the first 6 weeks, followed by 3 doses at 3, 6, and 12 months) for one year in addition to TURBT, while high-risk patients received full-dose IV BCG for 1-3 years in addition to TURBT. They were evaluated with appropriate follow-up cystoscopies.

Among the patients, 1 was female and 23 were male, with a mean age of 66. All had a history of smoking. The most common comorbidities were diabetes and hypertension in 16 patients. Gross hematuria was the presenting symptom in 19 patients. At initial diagnosis, the mean number of tumors was 3.17, and the mean tumor size was 6.14 cm. The initial pathology revealed low-grade (LG) urothelial papillary carcinoma in 7 patients and high-grade (HG) carcinoma in 17 patients. Seven patients were classified as Ta, while the remaining were reported as T1. On average, patients received BCG therapy for 10 weeks. Recurrence occurred in 4 patients, and progression was observed in 2 patients, with 2 patients undergoing radical cystectomy.

Although intravesical BCG therapy can prevent progression and recurrence in intermediate- and high-risk superficial bladder tumors, radical cystectomy may be required in some resistant cases.

Keywords: Bladder Tumor, Hematuria, BCG, TUR-B

Tablo 1

Table 1

GRUP	Hasta Sayısı	Nüks Gözlenen		Progresyon
Ta	7	0		0
T1	17	4		2
LG	7	1		0
HG	17	3		2
TEK ODAK	9	2		2
MULTİ ODAK	15	2		0
<3 CM	7	2		2
>3 CM	17	2		0
TOPLAM	24	4(%16.6)		2(%8,33)

Mesane Tümörü hastalarının özellikleri
Characteristics of Bladder Tumors

PP-064

Prostat Kanserinde Kemik Metastazlarının Saptanmasında Kemik Sintigrafisi ve Ga-68 Psma Pet/Bt Sonuçlarının Karşılaştırılması

İlyas Yaz, Bülent Akduman, Engin Denizhan Demirkıran, Yavuz Mert Aydın
Zonguldak Bülent Ecevit Üniversitesi,Üroloji Anabilim Dalı,Zonguldak

AMAÇ: Prostat kanseri nedeniyle takipli hastalarda iskelet sistemi taramasında TVKS ve Ga68 PSMA Pet/Bt etkinliğinin karşılaştırılması ve bu sayede gereksiz ek görüntüleme yöntemlerinin önüne geçilmesidir.

GEREÇ-YÖNTEM: Zonguldak Bülent Ecevit Üniversitesi Nükleer Tıp Anabilim Dalı'nda 2015-2023 seneleri arasında tedavi öncesi ilk evreleme, küratif tedavi sonrası biyokimyasal nüks sırasında evreleme veya ilk tanı anında metastatik olup takiplerinde metastatik evalüasyon ve kontrol amacıyla Ga68 PSMA PET/BT ve TVKS çekilen 148 hastanın verileri hastane veri sisteminden retrospektif olarak incelenmiştir. Yapılan bu görüntüleme sonuçları Zonguldak Bülent Ecevit Üniversitesi Nükleer Tıp Anabilim Dalı öğretim üyeleri tarafından yorumlandı. İki görüntüleme arasında maksimum 120 gün süre olan hastalar çalışmaya dahil edildi. Ga68 PSMA PET/BT ve kemik sintigrafisi raporlarında iskelet sistemi metastazları lokalizasyonları ve sayıları karşılaştırılmalı olarak değerlendirildi var, yok ve şüpheli olarak rapor edildi. Hastaların 2005 modifiye Gleason skorlamasına, PSA değerlerine ve PRM bulgularına ulaşıldı. Bu tetkikler sonrasında aldıkları tedavilerle birlikte en az 6 ay, en çok 48 ay PSA ve klinik takiplerine göre hangi görüntüleme yönteminin metastazı tahmin etmede daha etkili olduğunu yanlış pozitiflik oranı ve negatiflik oranlarını anlamak hedeflendi.

BULGULAR: Kemik sintigrafisi (TVKS) ve Ga68 PSMA PET/BT görüntülemesi bulunan 148 hastanın verileri retrospektif olarak incelenmiştir. 148 hastadan 89 (%60,13) hastaya tanı anında, tedavi öncesi metastatik tarama amacıyla 59 (%39,86) hastaya ise tedavi sonrası biyokimyasal nüks nedeniyle takiplerinde Ga68 PSMA PET/BT ve kemik sintigrafisi grafileri çekilmiştir. Çalışmaya dahil edilen 148 hastanın 31'inde kemik sintigrafisi ve Ga68 PSMA PET/BT bulguları farklı olarak raporlanmıştır. 117 hastada ise her iki görüntüleme yöntemleri benzer olarak rapor edilmiştir. TVKS ve Ga68 PSMA PET/BT bulguları farklı olarak raporlanan 26 hastada kemik sintigrafisinde şüpheli olarak raporlanması üzerine çekilen Ga68 PSMA PET/BT de metastaz saptanmazken, 5 hastada kemik sintigrafisinde herhangi bir tutulum olmamasına karşın çekilen Ga68 PSMA PET/BT de metastaz saptanmıştır. 53 hastada her iki görüntüleme yöntemlerinde benzer olarak raporlanarak metastaz saptanmamış, 64 hastada ise her iki görüntüleme yönteminde de metastaz saptanmıştır. Ga68 PSMA PET/BT kemik metastazlarını göstermede gold standart olarak kabul edilmesi durumunda kemik sintigrafisinin sensitivite oranı 64/69 (%92,75) spesifite oranı 53/79 (%67,08) pozitif prediktif değer 64/90 (%71,11) negatif prediktif değer 53/58 (%91,37) olarak bulunmuştur. Kemik metastazlarını doğru saptamada Ga68 PSMA PET/BT'nin, kemik sintigrafisine göre üstün olduğu görüldü. Kemik sintigrafisinde metastaz saptanan 90 hasta düşük orta ve yüksek risk gruplarına göre ayrılmıştır. Kemik sintigrafisi pozitiflik sonuçlarının risk gruplarına göre değerlendirildiğinde yüksek risk grubunun istatistiksel olarak anlamlı düzeyde (p: 0,001>) doğru pozitif sonuç verdiği görülmüştür.

SONUÇLAR: Prostat kanseri nedeniyle takipli hastaların metastaz durumunun doğru saptanabilmesi tedavi planlaması açısından önem arz etmektedir. Kemik sintigrafisi iskelet sistemi metastazlarını taramada kullanılan en yaygın ve düşük maliyetli bir yöntemdir. Ancak yanlış pozitiflik oranının yüksek olması ve şüpheli lezyonları tam olarak tanımlayamaması nedeniyle ek tetkiklere gereksinim duyulmakta ve bu durum hastaların tedavilerini geciktirmektedir. Ga68 PSMA PET/BT prostat kanserinde kemik metastazlarını ve diğer metastatik lezyonları doğru saptama açısından daha ön plana çıkmakta ve bu durum tedavi planlanması açısından daha umut verici gözükmektedir.

Anahtar Kelimeler: Prostat kanseri, Kemik sintigrafisi, Ga68 PSMA PET/BT

Comparison of Bone Scintigraphy and Ga-68 Psma Pet/Bt Results in Detecting Bone Metastases in Prostate Cancer

İlyas Yaz, Bülent Akduman, Engin Denizhan Demirkıran, Yavuz Mert Aydın
Zonguldak Bülent Ecevit University,Department of Urology,Zonguldak

OBJECTIVE: Our aim is to compare the effectiveness of bone scintigraphy and Ga68 PSMA Pet/Bt in skeletal system screening in patients followed up for prostate cancer and to prevent unnecessary additional imaging methods.

MATERIALS-METHODS: The data of 148 patients who underwent Ga68 PSMA PET/CT and bone scintigraphy at Zonguldak Bülent Ecevit University Faculty of Medicine, Department of Nuclear Medicine, between 2015 and 2023 for initial staging before treatment, staging during biochemical recurrence after curative treatment, or for metastatic evolution and control during follow-up if it was metastatic at the time of initial diagnosis were retrospectively examined from the hospital data system. These imaging results were interpreted by the faculty members of Zonguldak Bülent Ecevit University Faculty of Medicine Hospital, Department of Nuclear Medicine. Patients with a maximum interval of 120 days between two imaging studies were included in the study. In Ga68 PSMA PET/CT and bone scintigraphy reports, the locations and numbers of skeletal system metastases were evaluated comparatively and reported as present, absent and suspicious. The patients' 2005 modified Gleason scoring, PSA values and DRE findings were obtained, minimum 6-month and maximum 48-month PSA follow-ups along with the treatments they received after these examinations were noted, our goal was to understand which imaging method is more effective in predicting metastasis and to understand these methods' false positivity rates.

RESULTS: Data of 148 patients that underwent bone scintigraphy and Ga68 PSMA PET/CT imaging were retrospectively examined. Ga68 PSMA PET/CT and bone scintigraphy were taken in 89 (60.13%) of 148 patients at the time of diagnosis, for metastatic screening before treatment and in 59 (39.86%) patients during follow-up due to biochemical recurrence after treatment. Bone scintigraphy and Ga-68 PSMA PET/CT findings were reported differently in 31 of the 148 patients included in the study. In 117 patients, both imaging methods were reported to be similar. In 26 patients whose bone scintigraphy and Ga68 PSMA PET/CT findings were reported to be different, no metastasis was detected in the Ga-68 PSMA PET/CT performed after the bone scintigraphy was reported as suspicious, while in 5 patients metastasis was detected on Ga68 PSMA PET/CT despite there being no involvement in the bone scintigraphy. In 53 patients no metastasis was detected in both imaging methods, and in 64 patients, metastasis was detected in both imaging methods. If Ga68 PSMA PET/CT is accepted as the gold standard in showing bone metastases, the sensitivity rate of bone scintigraphy is 64/69 (92.75%), the specificity rate is 53/79 (67.08%), and the positive predictive value is 64/90 (71%). 11) negative predictive value was found to be 53/58 (91.37%). Ga68 PSMA PET/CT was found to be superior to bone scintigraphy in accurately predicting bone metastasis. 90 patients with metastasis detected on bone scintigraphy were divided into low, medium and high risk groups. When the bone scintigraphy positivity results were evaluated according to risk groups, it was seen that the high risk group gave true positive results at a statistically significant level (p: 0.001>).

CONCLUSIONS: Accurate detection of metastasis status of patients followed up for prostate cancer is important for treatment planning. Bone scintigraphy is the most common and low-cost method used to screen for skeletal system metastases. However, due to the high false-positivity rate and the inability to fully identify suspicious lesions, additional examinations are required and this delays the treatment of patients. Ga68 PSMA PET/CT is more prominent in terms of accurately detecting bone metastases and other metastatic lesions in prostate cancer, and this seems more promising in terms of treatment planning.

Keywords: Prostate cancer, Bone scintigraphy, Ga68 PSMA PET/CT

PP-065

Prostat biyopsisi öncesi, hastalarda HALP, PLR ve NLR oranı prostat kanseri ve benign prostat hiperplazisi tanısı ayrımında bir belirteç olabilir mi.?

Hakan Üçok, Mehmet Yoldaş, Enes Dumanlı

AMAÇ: Prostat biyopsi öncesi prostat kanseri ve benign prostat hiperplazisi ayırıcı tanısında hemoglobulin, albumin ve lenfosit sayımının trombositlere oranı (HALP) trombosit-lenfosit oranının (PLR) ve nötrofil-lenfosit oranının (NLR) rolünü belirlemektir.

YÖNTEM: Çalışmaya 2018 ve 2022 yılları arasında psa değeri 2.5 ve üzerinde olan prostat iğne biyopsileri (True-cut) yapılmış 387 hasta değerlendirildi. Hastalar patoloji sonuçlarına ve psa değerlerine göre gruplandırıldı. Tüm hastalardan biyopsi öncesi psa, hemogram ve idrar kültürü alındı. İdrar kültürü steril olan hastalara biyopsi yapıldı. Sondalı olan, daha önce biyopsi yapılan, biyopsi sonrası prostatit tanısı alan ve enfeksiyonu olan hastalar, hematolojik hastalığı olanlar,immun supresif hastalar,albumin değerini etkileyecek olan hastalar(karaciğer,böbrek yetmezliği ve benzeri) çalışma dışı bırakıldı. Patolojik sonuçlara göre psa 0-3.99, psa ≥4.00 ve tüm psa grupları değerlendirildi. Çalışma kriterlerine uygun toplam 253 hasta çalışmaya dahil edildi.

BULGULAR: Hastaların demografik verileri, biyopsi öncesi hemogram, PSA, prostat biyopsi kadran sayısı, pozitif ve negatif kadran tutulumu, gleason skoru, HALP, NLR ve PLR değerleri hesaplanarak değerlendirilmiştir.Tüm psa değerlerinde, incelenen patolojik verilere göre 113 bph ve 140 prostat kanseri tanısı alan hastaların karşılaştırılmasında, yaş P<0.01, psa P<0.01 ve HALP skoru P<0.01 değerleri anlamlı bulunmuştur (Tablo 1).0.00-3.99 psa aralığında ise HALP skoru P<0.001 anlamlı bulunmuştur (Tablo 2).NLR ve PLR skoru iki grupta da anlamlı bulunmamıştır.4 ve üzeri PSA Aralığında NLR, PLR HALP Skoru anlamlı değildi (Tablo 3).

SONUÇ: Tüm psa grupları karşılaştırıldığında sadece HALP skoru anlamlı çıkarken, psa ≥4.00 olan grupta NLR, PLR ve HALP Skoru anlamlı bulunmamışken, psa 0.00-3.99 aralığında olan grupta da HALP skoru anlamlı bulunmuştur. HALP skoruna göre yapılan ROC eğri analizi ise 46.69 kesme noktasında %90 duyarlılık ve %88.2 özgüllük göstermiştir (Tablo 4). Bu da HALP skorunun prostat kanseri tanısında anlamlı olduğunu göstermektedir. Tüm psa grupları ve psa 0.00-3.99 aralığında olan grupta HALP skorunun anlamlı olması prostat kanseri tanısında yardımcı bir bulgu olabilir.

Anahtar Kelimeler: prostat kanseri,benign prostat hiperplazisi,biyopsi, HALP, NLR PLR

Can the HALP, PLR and NLR ratio in patients before prostate biopsy be a marker for the diagnosis of prostate cancer and benign prostatic hyperplasia?

Hakan Üçok, Mehmet Yoldaş, Enes Dumanlı

PURPOSE: To determine the role of hemoglobulin, albumin and lymphocyte count to platelet ratio (HALP), platelet-lymphocyte ratio (PLR) and neutrophil-lymphocyte ratio (NLR) in the differential diagnosis of prostate cancer and benign prostatic hyperplasia before prostate biopsy.

METHOD: 387 patients who had prostate needle biopsies (True-cut) with a PSA value of 2.5 and above between 2018 and 2022 were evaluated in the study. Patients were grouped according to pathology results and PSA values. PSA, hemogram and urine culture were taken from all patients before biopsy. Biopsy was performed in patients whose urine culture was sterile. Patients with catheterization, previous biopsy, post-biopsy diagnosis of prostatitis and infection, patients with hematological disease, immunosuppressed patients, patients who would affect the albumin value (liver, renal failure, etc.) were excluded from the study. According to pathological results, psa 0-3.99, psa ≥4.00 and all psa groups were evaluated. A total of 253 patients who met the study criteria were included in the study.

RESULTS: Demographic data of the patients were evaluated by calculating pre-biopsy hemogram, PSA, number of prostate biopsy quadrants, positive and negative quadrant involvement, Gleason score, HALP, NLR and PLR values. In all PSA values, according to the pathological data examined, 113 bph and 140 prostate cancers. In the comparison of patients diagnosed with age P<0.01, psa P<0.01 and HALP score P<0.01 values were found to be significant (Table 1). In the range of 0.00-3.99 psa, HALP score P<0.001 was found to be significant (Table 2). NLR and PLR score It was not found to be significant in either group. NLR and PLR HALP Score were not significant in the PSA Range of 4 and above (Table 3).

RESULT: When all PSA groups were compared, only the HALP score was significant. While NLR, PLR and HALP Score were not found to be significant in the group with PSA ≥4.00, the HALP score was also found to be significant in the group with PSA 0.00-3.99. ROC curve analysis based on the HALP score showed 90% sensitivity and 88.2% specificity at the cut-off point of 46.69 (Table 4). This shows that the HALP score is significant in the diagnosis of prostate cancer. A significant HALP score in all PSA groups and in the group with PSA levels between 0.00-3.99 may be a helpful finding in the diagnosis of prostate cancer.

Keywords: prostate cancer,benign prostatic hyperplasia,biopsy, HALP, NLR PLR

Tüm psa Gruplarında HALP Skoru

	BPH (n=113 %44,66)	PROSTAT KANSERİ (n=140 %55,34)	P değeri
Yaş (ortalama±ss)	65,57± 6,447	68,69 ± 7,164	<0,01 M
PSA (ortalama±ss)	7,55±4,75	35,82±134,24	<0,01 M
Hemoglobulin(gr/dL) (ortalama±ss)	14,1±1,4	13,9 ±1,7	0,418 M
Albumin(gr/dL) (ortalama±ss)	4,1±0,6	3,8±0,7	0,002 M
Lenfosit(sayım/µl) (ortalama±ss)	2,0±0,7	2,0±1,0	0,321 M
Trombosit(sayım/µl) (ortalama±ss)	42,1±65,62	244,9 ±63,9	0,482 M
Nötrofil(sayım/µl) (ortalama±ss)	4,4±1,7	4,5±1,6	0,276 M
HALP Skoru (ortalama±ss)	50±19	47±31	0,010 M
NLR Skoru (ortalama±ss)	2,38±1,18	2,75±2,58	0,225 M
PLR Skoru (ortalama±ss)	131,52±57,38	144,62±82,88	0,109 M

HALP Score in All PSA Groups

	BPH (n=113 %44,66)	PROSTATE CANCER (n=140 55.34%)	P value
Age (mean±sd)	65,57± 6,447	68,69 ± 7,164	<0,01 M
PSA (mean±SD)	7,55±4,75	35,82±134,24	<0,01 M
Hemoglobulin(g/dL) (mean±sd	14,1±1,4	13,9 ±1,7	0,418 M
Albumin(g/dL) (mean±sd)	4,1±0,6	3,8±0,7	0,002 M
Lymphocyte(count/µl) (mean±sd)	2,0±0,7	2,0±1,0	0,321 M
Platelet(count/µl) (mean±sd)	42,1±65,62	244,9 ±63,9	0,482 M
Neutrophil(count/µl) (mean±sd)	4,4±1,7	4,5±1,6	0,276 M
HALP Score (mean±sd)	50±19	47±31	0,010 M
NLR Score (mean±sd)	2,38±1,18	2,75±2,58	0,225 M
PLR Score (mean±sd)	131,52±57,38	144,62±82,88	0,109 M

PP-066

Renal Kitle Nedeniyle Nefrektomi Yapılan Hastaların Onkolojik Ve Klinik Sonuçları

Muhammed Esad Kayhan[1], İlayda Yıldırım[1], Reha Ordulu[2], Emrah Küçük[1], Ekrem Akdeniz[2], Mahmut Ulubay[1], Mustafa Kemal Atilla[1]
[1]Samsun Üniversitesi Tıp Fakültesi, Üroloji Anabilim Dalı, Samsun
[2]Samsun Eğitim Araştırma Hastanes, Üroloji Kliniği, Samsun

AMAÇ: Görüntüleme yöntemlerinde ki teknolojilerin ilerlemesiyle renal kitle tanısında artış izlenmektedir. Malign böbrek tümörlerinin yaklaşık %85-90'ı renal hücreli karsinomdur. Böbrek malign kitlelerin primer tedavisi cerrahidir ve cerrahinin birincil hedefi vücutta kanser dokusu bırakmamaktır. Bunun yanında hastanın böbrek fonksiyonunun korunması, postoperatif dönemde komplikasyon oranın az olması ve uzun dönemde hastalığın nüks etmemesi ikincil hedeflerdir. Bu çalışmanın temel amacı kliniğimizde nefrektomi yapılan ve patolojisi renal hücreli karsinom gelen hastaların klinik, cerrahi ve fonksiyonel sonuçlarını değerlendirmektir.

GEREÇ-YÖNTEM: Bu çalışmada Ocak 2015-Mart 2024 tarihleri arasında Samsun Eğitim ve Araştırma Hastanesi, Üroloji Kliniği'nde renal kitle tanısıyla nefrektomi yapılan hastaların verileri retrospektif olarak değerlendirilmiştir. Hastaların sosyodemografik, klinik, radyolojik, laboratuvar ve patolojik bulguları kayıt altına alınmıştır. Hastalar parsiyel ve radikal nefrektomi olarak gruplanmış olup bu gruplarda kendi arasında laparoskopik ve açık cerrahi olarak kıyaslanmıştır.

BULGULAR: Çalışmaya toplam 177 hasta alınmış olup 111 (%62,7) hastaya total, 66 (%37,3) hastaya parsiyel nefrektomi uygulandı. En çok uygulanan cerrahi prosedür 118 (%67) hastayla laparoskopik yöntemdi. Hastalardan 7 (%4)'sinde komplikasyon izlenmiş ve 51 (%28,8) hastaya kan transfüzyonu uygulanmıştır. Parsiyel nefrektomi uygulanan 4 (%6) hastada cerrahi sınır pozitifliği ve uzun dönem takiplerinde 1 (%2) hastada nüks izlenmiştir. Radikal nefrektomi grupları arasındaki karşılaştırmada, laparoskopik grupta operasyon süresi daha uzun izlenirken hastanede yatış süresi daha kısa izlenmiştir ($p < 0,001$). Parsiyel nefrektomi grupları arasındaki karşılaştırmada, operasyon süresi ve iskemi süresi laparoskopik grupta daha uzun izlenmiştir ($p < 0,001$). Nötrofil/lenfosit oranı, çalışmamızda kitle nedeni ile nefrektomi yapılan hastaların pre-operatif; tümör evresi(pT), Fuhrman derecesi ve histopatolojik tiplerine göre değerlendirilmiş olup gruplar arasında anlamlı bir fark bulunmamıştır

SONUÇ: Çalışmamız, kliniğimizde aktif şekilde teşhis ve tedavisi yapılan Renal Hücreli Kanser hastalarına uygulanan nefrektomi sonuçlarımızı sunmukta, literatür ile uyumunu incelemekte ve tama yakın uyumlu olduğunu göstermektedir. Aynı zamanda literatürde çelişkili olan konularda katkısını sunmaktadır.

Anahtar Kelimeler: Böbrek, Nefrektomi, Renal hücreli kanser

Oncological and Clinical Outcomes of Patients Who Underwent Nephrectomy Due to Renal Mass

Muhammed Esad Kayhan[1], İlayda Yıldırım[1], Reha Ordulu[2], Emrah Küçük[1], Ekrem Akdeniz[2], Mahmut Ulubay[1], Mustafa Kemal Atilla[1]
[1]Department of Ürology, Samsun Universty, Samsun, Turkey
[2]Samsun Training and Research Hospital, Clinic og Urology, Samsun, Turkey

OBJECTIVE: There is an increase in the diagnosis of kidney masses due to the advancement of imaging methods and the use of imaging methods in the diagnosis of many diseases. Approximately 85-90% of malignant kidney tumors are renal cell carcinoma. The primary goal for surgical success is not to leave cancer tissue behind. In addition, the aim is to preserve the patient's kidney function, recover as soon as possible after the operation, and prevent the disease from recurring in the long term. The main purpose of this product is the clinical, surgical and functional evaluation of patients who underwent nephrectomy in our clinic and whose pathology is renal cell carcinoma.

MATERIAL-METHODS: In this study, the data of patients who underwent nephrectomy with the diagnosis of renal mass at Samsun Training and Research Hospital, Urology Clinic between January 2015 and March 2024 were evaluated retrospectively. Sociodemographic, clinical, radiological, laboratory and pathological findings of the patients were recorded. Patients were grouped as partial and radical nephrectomy, and these groups were compared between laparoscopic and open surgery.

RESULTS: A total of 177 patients were included in the study, and 111 (62,7%) patients underwent total nephrectomy and 66 (37,3%) patients underwent partial nephrectomy. The most commonly performed surgical procedure was laparoscopic with 118 (67%) patients. Complications were observed in 7 (4%) patients and blood transfusion was administered to 51 (28,8%) patients. Surgical margin positivity was observed in 4 (6%) patients who underwent partial nephrectomy, and recurrence was observed in 1 (2%) patient during long-term follow-up. In the comparison between radical nephrectomy groups, the operation time was longer in the laparoscopic group and the hospital stay was shorter ($p < 0.001$). In the comparison between partial nephrectomy groups, operation time and ischemia time were observed to be longer in the laparoscopic group ($p < 0.001$). In our study, the neutrophil/lymphocyte ratio was evaluated preoperatively according to tumor stage (pT), Fuhrman grade and histopathological types of patients who underwent nephrectomy due to mass, and no significant difference was found between the groups.

CONCLUSION: Our study shows that the results of surgery performed on RCC patients who are actively diagnosed and treated in our clinic are almost completely compatible with the literature, and contributes to the contradictory issues in the literature.

Keywords: kidney, nephrectomy, renal cell cancer

Radikal ve Parsiyel Nefrektomi Yapılan Hastalara Ait Sosyodemografik, Klinik, ve Radyolojik Bulgular

Veri	Radikal Nefrektomi (N = 111)	Parsiyel Nefrektomi (N = 66)
Yaş (yıl, ortalama ± SS)	63,36 ± 12,8	61,95 ± 10,4
Cinsiyet (N, %) Erkek Kadın	 68, (%61,3) 43, (%38,7)	 41, (%62,1) 25, (%37,9)
VKİ (kg/m2, ortalama ± SS)	28,21 ± 4,21	27,21 ± 2,33
Kitle Yönü (N, %) Sağ Sol	 59, (%52,3) 52, (%48,6)	 35, (%53) 31, (%47)
Cerrahi Teknik (N, %) Açık Laparoskopik	 38, (%34,5) 72, (%65,5)	 20, (%30,3) 46, (%69,7)
Cerrahi Yaklaşım (N, %) Transperitoneal Retroperitoneal	 76, (%68,5) 35, (%31,5)	 52, (%78,8) 14, (%21,2)
Tümör Boyutu (cm, ortalama ± SS)	6,53 ± 2,92	3,54 ± 1,66
Tanıdan Tedaviye Geçen Süre (gün, ortalama ± SS)	48,65 ± 5,3	58,62 ± 5,03
Yatış Süresi (gün, ortalama ± SS)	6,63 ± 5,1	6,06 ± 2,04
ASA sınıfı (N, %) ASA 1 ASA 2 ASA 3 ASA 4	 14, (%12,6) 69, (%62,2) 27, (%24,3) 1, (%0,9)	 7, (%10,6) 39, (%59,1) 19, (%28,8) 1, (%1,5)
Kan Transfüzyonu (N, %) Var Yok	 35, (%31,5) 76, (%68,5)	 16, (%24,2) 50, (%75,8)
Komplikasyon (N, %) Var Yok	 6, (%5,4) 105, (%94,6)	 1, (%1,5) 65, (%98,5)
Preoperatif Hg Değeri (g/dL, ortalama ± SS)	13,22 ± 1,79	13,56 ± 1,75
Postoperatif Hg Değeri(g/dL, ortalama ± SS)	11,49 ± 1,75	11,53 ± 1,69
Preoperatif Kre Değeri (mg/dL, ortalama ± SS)	0,86 ± 0,24	0,86 ± 0,30
Postoperatif Kre Değeri (mg/dL, ortalama ± SS)	1,17 ± 0,35	0,99 ± 0,31

Kısaltmalar: ASA, American Society of Anesthesiologists; SS, Standart Sapma; VKİ, Vücut Kitle İndeksi; Hg, Hemoglobin; Kre, Kreatinin

Sociodemographic, Clinical, and Radiological Findings of Patients Undergoing Radical and Partial Nephrectomy

Data	Radical Nephrectomy (N = 111)	Partial Nephrectomy (N = 66)
Age (years, mean ± SD)	63,36 ± 12,8	61,95 ± 10,4
Gender (N, %) Male Female	 68, (%61,3) 43, (%38,7)	 41, (%62,1) 25, (%37,9)
BMI (kg/m2, mean ± SD)	28,21 ± 4,21	27,21 ± 2,33
Mass Direction (N, %) Right Left	 59, (%52,3) 52, (%48,6)	 35, (%53) 31, (%47)
Surgical Technique (N, %) Open Laparoscopic	 38, (%34,5) 72, (%65,5)	 20, (%30,3) 46, (%69,7)
Surgical Approach (N, %) Transperitoneal Retroperitoneal	 76, (%68,5) 35, (%31,5)	 52, (%78,8) 14, (%21,2)
Tumor Size (cm, mean ± SD)	6,53 ± 2,92	3,54 ± 1,66
Time from Diagnosis to Treatment (days, mean ± SD)	48,65 ± 5,3	58,62 ± 5,03
Length of stay (days, mean ± SD)	6,63 ± 5,1	6,06 ± 2,04
ASA class (N, %) ASA 1 ASA 2 ASA 3 ASA 4	 14, (%12,6) 69, (%62,2) 27, (%24,3) 1, (%0,9)	 7, (%10,6) 39, (%59,1) 19, (%28,8) 1, (%1,5)
Blood Transfusion (N, %) Yes No	 35, (%31,5) 76, (%68,5)	 16, (%24,2) 50, (%75,8)
Complication (N, %) Yes No	 6, (%5,4) 105, (%94,6)	 1, (%1,5) 65, (%98,5)
Preoperative Hg Value (g/dL, mean ± SD)	13,22 ± 1,79	13,56 ± 1,75
Postoperative Hg Value(g/dL, mean ± SD)	11,49 ± 1,75	11,53 ± 1,69
Preoperative Cre Value (mg/dL, mean ± SD)	0,86 ± 0,24	0,86 ± 0,30
Postoperative Cre Value (mg/dL, mean ± SD)	1,17 ± 0,35	0,99 ± 0,31

Abbreviations: ASA, American Society of Anesthesiologists; SD, Standard Deviation; BMI, Body Mass Index; Hg, Hemoglobin; Cre, Creatinine

PP-067

Nadir Görülen Bir Olgu Sunumu:Scrotum Taşı ve Cerrahi Eksizyonu

Mehmet Akif Ramazanoglu, Ferda Turan
Sağlık Bilimleri Üniversitesi Trabzon Kanuni Eğitim Araştırma Hastanesi Üroloji Kliniği

GİRİŞ: Skrotal taşlar nadir görülen ve klinik önemleri net olarak anlaşılamayan genellikle hidrosel mayinin içerisinde bulunan skrotal ağrıya neden olabilen patolojidir. Etiyolojik etkenler arasında, kalsiyum fosfatın artmış satürasyonu ile organik birikimin gözlenmesi, kristalizasyon inhibitörlerinin yokluğu ve kalsifikasyonun başlaması ile geri dönüşümsüz bir faza girilmesi gösterilmiştir(1).Skrotal ağrı olgularında sonografik görüntüleme yöntemlerinin sık olarak kullanılması, özellikle genç erişkin erkeklerde sık olarak karşılaşılan epididimit ve orşit gibi patolojilerin yanında skrotal taş saptanma oranını da artırmıştır. İntraskrotal taş olgularında ayırıcı tanıda testiküler mikrolitiazis mutlaka ekarte edilmelidir. Özellikle travma öyküsü sorgulanmalı ve sonrasında oluşabilecek intraskrotal patolojiler akılda tutulmalıdır.Tunika vajinalis kalsifikasyonunun sık olmamakla birlikte travma sonrası hidrosel ile birlikte oluşabileceği rapor edilmiştir(2).

OLGU: Sağ testiste ağrı şikayeti ile başvuran travma öyküsü bulunmayan bimanuel muayenesinde sağ testiste palpe edilebilen hareketli kitle tespit edilen tümör markerları negatif hastanın çekilen doppler usg'sinde sağ scrotal sıvının 2 cm deriniğe ulaştığı hidrosel? ve sıvı içinde 1,5 cm çaplı santrali kalsifiye belirgin kanlanmayan lezyon izlenmesi üzerine çekilen mr'ında sağ scrotumda yaklaşık 1,5 cm taş ile uyumlu görünüm saptandı.Hastaya hidrosellektomi ve taş eksizyonu yapıldı.

SONUÇ: Skrotal ağrı şikayeti ile başvuran hastalarda fizik muayene ve yaygınlaşan sonografik görüntüleme ile skrotal taş saptanma oranı artmıştır. Skrotal ağrının etiyolojisi uygun tedavi için önemli olduğundan, skrotal ağrının ayırıcı tanısı yapılırken skrotal taşlar akılda tutulmalıdır.

1- Sanchez Merino JM, Lancina Martin A, Grases Freixedas F, et al: Intrascrotal lithiasis. Crystallographic analysis. Arch Esp Urol. 55: 523-526, 2002.

2-Virseda Rodriguez JA, Hernandez Millan I, Segura Martin M: Calcification of the tunica vaginalis. Arch Esp Urol. 50: 406-407, 1997.

Anahtar Kelimeler: Scrotal Taş,Scrotal Ağrı,Cerrahi Eksizyon

A Rare Case Report: Scrotum Stone and Surgical Excision

Mehmet Akif Ramazanoglu, Ferda Turan
University Of Health Sciences Trabzon Kanuni Education Research Hospital
Urology Clinic

INTRODUCTION: Scrotal stones are rare pathologies whose clinical significance is not clearly understood and are usually found within the hydrocele fluid and can cause scrotal pain. Among the etiological factors, the observation of organic accumulation with increased saturation of calcium phosphate, the absence of crystallization inhibitors, and entering an irreversible phase with the onset of calcification have been shown (1). Frequent use of sonographic imaging methods in cases of scrotal pain, especially epididymitis and orchitis, which are frequently encountered in young adult men. In addition to pathologies such as scrotal stones, it also increased the detection rate of scrotal stones. Testicular microlithiasis must be excluded in the differential diagnosis of intrascrotal stone cases. In particular, trauma history should be questioned and intrascrotal pathologies that may occur afterwards should be kept in mind. It has been reported that tunica vaginalis calcification, although not common, may occur together with post-traumatic hydrocele (2).

CASE: A patient with no history of trauma presented with the complaint of pain in the right testicle, and a mobile mass that can be palpated in the right testicle during bimanual examination. In the Doppler USG of the patient whose tumor markers were negative, the right scrotal fluid reached a depth of 2 cm. Hydrocele? and a 1.5 cm diameter centrally calcified, prominent non-bloodless lesion was observed in the fluid. The MRI revealed an appearance compatible with an approximately 1.5 cm stone in the right scrotum. The patient underwent hydrocellectomy and stone excision.

CONCLUSION: Physical examination and physical examination were performed in patients presenting with scrotal pain. The detection rate of scrotal stones has increased with sonographic imaging becoming more common. Since the etiology of scrotal pain is important for appropriate treatment, scrotal stones should be kept in mind when making the differential diagnosis of scrotal pain.

1- Sanchez Merino JM, Lancina Martin A, Grases Freixedas F, et al: Intrascrotal lithiasis. Crystallographic analysis. Arch Esp Urol. 55: 523-526, 2002.

2-Vyseda Rodriguez JA, Hernandez Millan I, Segura Martin M: Calcification of the tunica vaginalis. Arch Esp Urol. 50: 406-407, 1997.

Keywords: Scrotal Stone, Scrotal Pain, Surgical Excision

Scrotal Taş / *Scrotum Stone*

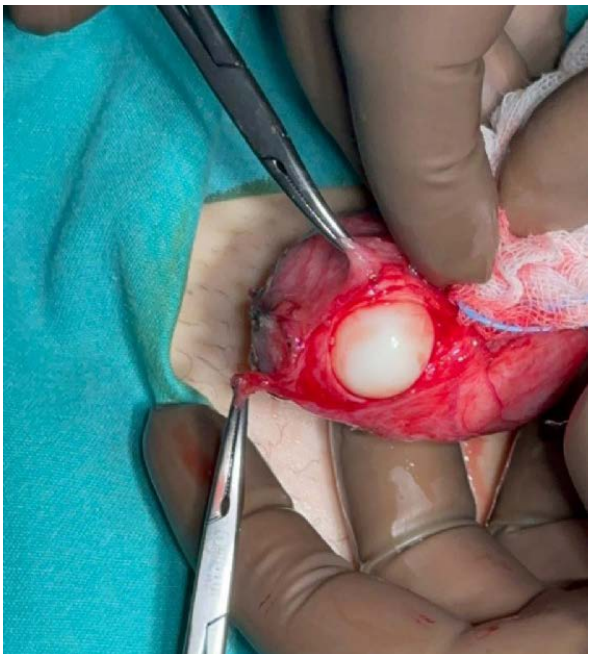

Scrotal Taş / Scrotum Stone

PP-068

Kalçadan penise ulaşan mermi ile izole korpus yaralanması

Berk Bulut, Serkan Gönültaş, Sina Kardaş, Burak Arslan
İstanbul Gaziosmanpaşa Eğitim ve Araştırma Hastanesi

GİRİŞ: Travma, 1 ile 44 yaşları arasındaki bireylerde ölümün en önde gelen nedenidir. Genitouriner yaralanmalar travma vakalarının yaklaşık %10'unda mevcuttur. %10 luk bu grubun ise %20-50% sinde dış genital organlarda yaralanma izlenmiştir. Özellikle erkek hastalarda bu yaralanmalar sıklıkla üretral hasar ile birlikte görülür. Bu olgularda tedavideki hedef erektil fonksiyon ve üriner sistem anatomisinin korunmasıdır.

OLGU: 21 yaşında erkek hasta 10 gün önce yakın mesafeden sol kalça lateral bölgeden kurşunlanma sonrası 9 gün boyunca ortopedi servisinde takip ve taburculuk sonrası üroloji polikliniğimize ayaktan başvurdu. Yaralanma günü çekilen abdominal BT'de: sol inferior pubis ramusta oblik seyirli fraktür hattı, intramusküler hava imajı penis kökünde mermi çekirdeği lehine değerlendirilen artefakt olarak yorumlanan hastaya girişim planlanarak üroloji kliniğimize interne edildi. Yaralanma sonrasi erektil disfonksiyon şikayeti bulunan hastaya yatışında çekilen USG'de penis kökünde sağ kavernöz arter komşuluğunda yabancı cisim izlendi. Kavernöz arter yaralanması lehine bulgu saptanmadı. Sistografide mesane intakt izlendi. Diğer tahlil ve tetkiklerde üretral ve ya üriner sistemde ek patoloji saptanmayan hastaya elektif şartlarda operasyon planlandı. Yapılan operasyonda hastaya 3cmlik penoskrotal median insizyon uygulandı. Deglove edilen penis sağ korpus kavernozumunda mermi çekirdeği palpe edildi. Korpus kavernozumda mermi çekirdeğin iz düşümü olan 4 nokta işaretlendi. İşaretlenen noktalardan askı süturları geçildi. Korpus kavernozum işaretlenen noktaların ortasından insize edilerek mermi çekirdeğine ulaşıldı, merminin korpus kavernosum içerisinde kendini sınırladığı görüldü. İnsizyon hattı vicryl ile suture edildi. Operasyon sonlandırılmadan artifisyel ereksiyon sağlanarak onarım sonrasi belirgin kaçak izlenmediği tespit edildi. Operasyon esnasında herhangi bir komplikasyon gerçekleşmedi. Hastanın serviste 2 gün pansuman ile takibi sağlandıktan sonra poliklinik kontrolüne çağrılarak taburculuğu gerçekleştirildi.

SONUÇ: Ateşli silah yaralanmalarında travma temas yüzeyi ve komşu bölgelere yüksek enerji transferinden kaynaklanır ve öngörülemeyen bir patika izler. Kalça bölgesinden, corpus cavernosuma kadar ulaşıp kendini sınırlayan bu vakada olduğu gibi özellikle Dartos veya Buck fasyası derinine ulaşan penil yaralanması bulunan hastalara eksplorasyon ve onarım gerekmektedir.

Anahtar Kelimeler: erektil, kalça, korpus, mermi, penis

Isolated corpus injury caused by a bullet traveling from the hip to the penis

Berk Bulut, Serkan Gönültaş, Sina Kardaş, Burak Arslan
Istanbul Gaziosmanpaşa Training and Research Hospital

INTRODUCTION: Trauma is the leading cause of death among individuals aged 1 to 44. Genitourinary injuries are present in approximately 10% of trauma cases. In 20-50% of this group, injuries to the external genital organs are observed. These injuries, especially in male patients, are often associated with urethral damage. The treatment goal in such cases is to preserve erectile function and the anatomy of the urinary system.

CASE: A 21-year-old male patient presented to our urology outpatient clinic 9 days after being discharged from the orthopedic service, following a gunshot wound to the left lateral hip region at close range 10 days prior. An abdominal CT taken on the day of injury showed an oblique fracture line in the left inferior pubic ramus and an intramuscular air image, interpreted as an artifact favoring a bullet at the base of the penis. The patient was admitted to our urology clinic for intervention. On admission, the patient, who complained of erectile dysfunction following the injury, underwent an ultrasound (USG) which revealed a foreign body adjacent to the right cavernous artery at the base of the penis. No evidence of cavernous artery injury was found. Cystography showed the bladder to be intact. Other tests and examinations revealed no additional pathology in the urethra or urinary system, and elective surgery was planned. During the surgery, a 3 cm penoscrotal median incision was made. The penis was degloved, and the bullet was palpated in the right corpus cavernosum. Four points marking the bullet's trajectory were noted on the corpus cavernosum. Suspension sutures were passed through these points. The corpus cavernosum was incised between the marked points, and the bullet, which had localized itself within the corpus cavernosum, was removed. The incision line was sutured with vicryl. Before concluding the operation, an artificial erection was induced, and no significant leakage was observed post-repair. The surgery was completed without complications. The patient was monitored with dressings for 2 days in the ward and then discharged with a follow-up appointment scheduled.

CONCLUSION: Gunshot injuries involve high-energy transfer to the trauma contact surface and adjacent areas, often following an unpredictable path. As seen in this case, where the bullet traveled from the hip region to the corpus cavernosum and localized itself, exploration and repair are required for patients with penile injuries that extend into the Dartos or Buck fascia.

Keywords: bullet, corpus, erectile, hip, penis

BT Görüntüsü

CT Image

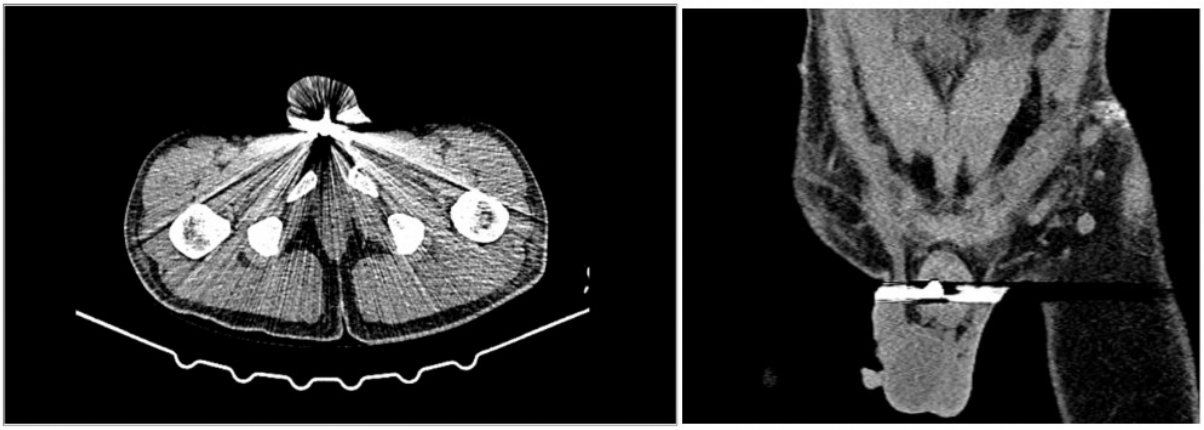

PP-069

Mesanenin Masif İnguinoskrotal Herniasyonu: Olgu Sunumu

Mücahid Uğur[1], İlayda Yıldırım[1], Reha Ordulu[2], Emrah Küçük[1], Ekrem Akdeniz[2], Mahmut Ulubay[1], Mustafa Kemal Atilla[1]
[1]Samsun Üniversitesi Tıp Fakültesi, Üroloji Anabilim Dalı, Samsun
[2]Samsun Eğitim ve Araştırma Hastanesi, Üroloji Kliniği, Samsun

AMAÇ: Nadir görülen inguinal mesane hernisi skrotal şişlik ile klinik bulgu verir ve genelde insidental olarak tanı konulur. Mesanenin mesane divertikülü, mesanenin küçük bir kısmı veya büyük bir kısmı inguinal kanala fıtıklaşabilir. Skrotal sistosel olarak da bilinen masif inguinoskrotal mesane hernisi ise çok nadir görülen bir durumdur. Bu çalışmada bu nadir görülen hastalığı sunmak, hastalığın tanısını ve tedavi planını paylaşmak amaçlanmıştır.

OLGU SUNUMU: Sağ taşa bağlı non-fonksiyone böbrek tanısıyla tarafımıza refere edilen 49 yaşındaki erkek hasta poliklinik muayenesi sırasında skrotumda aralıklı şişlik, noktüri ve aciliyet gibi alt üriner sistem semptomları olduğunu belirtti. Hastanın yapılan fizik muaynesinde sağ inguinal bölgede masif bir hernisinin olduğu görüldü. Özgeçmiş detaylı şekilde sorgulandığı zaman hasta miksiyon sırasında skrotuma basarak idrar yaptığını ve böylece şişliğinin azaldığını belirtti. Renal sintigrafisinde sağ böbrek fonksiyonu izlenmeyen hastanın idrar tahlili, böbrek fonksiyon testlerinin ve serum biyokimya parametrelerinin normal sınırlar içinde olduğu görüldü. Küçük mesane hernisi genellikle asemptomatikken, büyük mesane hernisi kasıkta veya skrotumda aralıklı şişlik, noktüri ve aciliyet gibi alt üriner sistem semptomları ile kendini gösterir. Büyük skrotal mesane fıtığı, fıtığın elle sıkıştırılmasıyla ikinci aşamada işeme ile doğal mesane boşalmasını içeren iki aşamalı işeme ile kendini gösterir. 49 yaşında erkek hasta sağ yan ağrısı, skrotumda şişlik ve skrotuma basarak idrar yapma şikâyeti ile polikliniğimize başvuruyor. Hastanın geçmiş tıbbi öyküsünde komorbiditesi ve geçirilmiş cerrahi öyküsü yoktu. İdrar tahlili, böbrek fonksiyon testi ve serum biyokimyası parametreleri normaldi. Hastaya sistogram çekildi ve opak maddenin mesaneyi doldurduğu ve opak maddenin sol hemiskrotuma doğru uzandığı görüldü (Figür 1). Hastaya mesane redüksiyonu ve meş ile herni onarımı operasyonları yapıldı. Genel durumu iyi olan hasta postoperatif üçüncü ayda sistogram planlanarak taburcu edildi.

SONUÇ: Mesanenin masif inguinoskrotal herniasyonu oldukça nadir görülen bir durumdur. Cerrahi onarım gerektiren bir tanıdır. Özellikle alt üriner sistem semptomlarıyla birlikte inguinal veya skrotal bölgede aralıklı şişkinlik ile başvuran yaşlı obez erkeklerde düşünülmelidir.

Anahtar Kelimeler: Skrotal şişlik, mesane hernisi, skrotal sistosel

33. Ulusal Üroloji Kongresi
29 Ekim-01 Kasım 2024 Susesi Luxury Resort, Antalya

Massive Inguinoscrotal Herniation of the Bladder: A Case Report

Mücahid Uğur[1], İlayda Yıldırım[1], Reha Ordulu[2], Emrah Küçük[1], Ekrem Akdeniz[2], Mahmut Ulubay[1], Mustafa Kemal Atilla[1]
[1]Samsun University Faculty of Medicine, Department of Urology, Samsun, Turkey
[2]Samsun Training and Research Hospital, Department of Urology, Samsun, Turkey

OBJECTIVE: Inguinal bladder hernia, a rare condition, presents clinically with scrotal swelling and is usually diagnosed incidentally. The bladder can herniate into the inguinal canal as a bladder diverticulum, a small portion of the bladder, or a large portion of the bladder. Massive inguinoscrotal bladder hernia, also known as scrotal cystocele, is an extremely rare condition. This study aims to present this rare disease and share the diagnosis and treatment plan.

CASE PRESENTATION: A 49-year-old male patient, referred to our clinic with a diagnosis of a non-functioning right kidney due to a stone, reported intermittent scrotal swelling, nocturia, and urgency as lower urinary tract symptoms during his outpatient clinic visit. Physical examination revealed a massive hernia in the right inguinal region. Upon detailed questioning of the patient's history, it was noted that the patient applied pressure to the scrotum during micturition, which reduced the swelling. Renal scintigraphy showed no function in the right kidney, while urinalysis, renal function tests, and serum biochemical parameters were within normal limits.

While small bladder hernias are usually asymptomatic, large bladder hernias present with lower urinary tract symptoms such as intermittent swelling in the groin or scrotum, nocturia, and urgency. A large scrotal bladder hernia is characterized by two-stage urination involving the natural bladder emptying and subsequent micturition by compressing the hernia. A 49-year-old male patient presented to our clinic with complaints of right flank pain, scrotal swelling, and micturition by pressing the scrotum. The patient's past medical history revealed no comorbidities or previous surgical history. Urinalysis, renal function tests, and serum biochemical parameters were normal. A cystogram was performed, revealing that the contrast medium filled the bladder and extended into the left hemiscrotum (Figure 1). The patient underwent bladder reduction and hernia repair with mesh. The patient, who was in good general condition, was discharged with a cystogram planned for the third postoperative month.

CONCLUSION: Massive inguinoscrotal herniation of the bladder is an extremely rare condition. It requires surgical repair. It should be considered in elderly obese males presenting with intermittent swelling in the inguinal or scrotal region, especially when associated with lower urinary tract symptoms.

Keywords: Scrotal swelling, bladder hernia, scrotal cystocele

Figür 1 / *Figure 1*

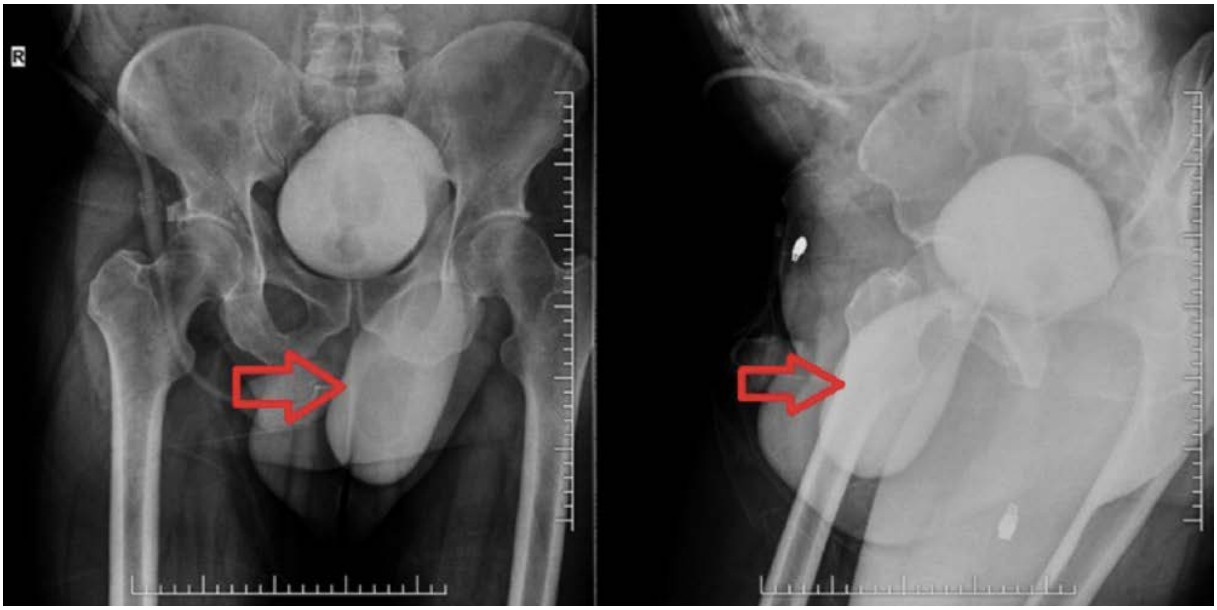

Hastaya ait sistogram tetkiki (ok, sol inguinoskrotal bölgedeki opak madde görüntüsü)
Cystogram examination of the patient (arrow, contrast medium image in the left inguinoscrotal region)

PP-070

Kanser Şüphesiyle Transrektal Ultrasonografi Eşliğinde Prostat Biyopsisi Yapılan Hastaların Sonuçları: Tek Merkez Deneyimi

İlayda Yıldırım[1], Fatih Yaldır[1], Kemal Bala[1], Reha Ordulu[2], Emrah Küçük[1], Ekrem Akdeniz[2], Mahmut Ulubay[1], Mustafa Kemal Atilla[1]
[1]Samsun Üniversitesi Tıp Fakültesi, Üroloji Anabilim Dalı, Samsun
[2]Samsun Eğitim ve Araştırma Hastanesi, Üroloji Kliniği, Samsun

AMAÇ: Prostat kanserinin en sık uygulanan tanı yöntemi transrektal ultrason (TRUSG) eşliğinde yapılan ince iğne prostat biyopsisidir. Bu çalışmanın amacı prostat kanseri şüphesiyle TRUSG eşliğinde 12 kor biyopsi yapılan hastaların sonuçlarını değerlendirmektir.

GEREÇ-YÖNTEM: Bu retrospektif çalışmaya, Ocak 2018-Haziran 2024 tarihleri arasında kliniğimizde prostat kanseri şüphesiyle TRUSG eşliğinde 12 kor biyopsi yapılan hastalar alınmıştır. Serum prostat spesifik antijen (PSA) düzeyinin 4 ng/mL'nin üzerinde olması ve/veya parmakla rektal muayene (PRM) bulgularının malignite açısından şüpheli olması durumunda biyopsi endikasyonu konuldu. Hastalar patoloji sonucuna göre kanser (Grup 1), benign prostat hiperplazisi (Grup 2), prostatit (Grup 3) ve atipik küçük asiner proliferasyon (Grup 4) olmak üzere dört gruba ayrıldı. Hastaların yaş, PRM bulgusu, PSA ve prostat volümü değerleri incelendi ve gruplar karşılaştırıldı. Çalışmamız ilgili yönergelere ve yönetmeliklere (Helsinki Deklarasyonu ve Uluslararası İyi Klinik Uygulamalar Kılavuzları) uygun olarak yürütüldü.

BULGULAR: Çalışmaya yaş ortalaması 65±7,87 yıl olan toplam 2129 hasta alındı. Patoloji sonuçları değerlendirildiği zaman 446 (%20,9) hastaya prostat kanseri, 879 (%41,3) hastaya benign prostat hiperplazisi, 619 (%29,1) hastaya prostatit ve 185 (%8,7) hastaya atipik proliferasyon tanısı konulmuştur. Grupların PSA seviyesi sırasıyla 39,71±124,51; 7,97±15,68; 20,63±40,23 ve 9,01±8,07 ng/mL olarak ölçüldü. Gruplara ait klinik veriler Tablo 1'de ayrıntılı olarak gösterilmiştir.

SONUÇ: Merkezimizdeki prostat kanseri tespit oranı %20,9 olarak bulunmuştur ve bu oran ülkemizde ki diğer merkez verilerine göre benzer özelliktedir. Prostat kanseri hastalarında pozitif PRM bulgusu anlamlı olarak yüksektir ve durum prostat kanseri tanısında PRM'nin rolünün devam ettiğini göstermektedir.

Anahtar Kelimeler: Prostat kanseri, PSA, Prostatit, BPH

33. Ulusal Üroloji Kongresi
29 Ekim-01 Kasım 2024 Susesi Luxury Resort, Antalya

Results of Patients Undergoing Transrectal Ultrasound-Guided Prostate Biopsy for Suspected Cancer: A Single-Center Experience

İlayda Yıldırım[1], Fatih Yaldır[1], Kemal Bala[1], Reha Ordulu[2], Emrah Küçük[1], Ekrem Akdeniz[2], Mahmut Ulubay[1], Mustafa Kemal Atilla[1]
[1]Samsun University Faculty of Medicine, Department of Urology, Samsun, Turkey
[2]Samsun Training and Research Hospital, Department of Urology, Samsun, Turkey

OBJECTIVE: The most commonly used diagnostic method for prostate cancer is fine needle prostate biopsy guided by transrectal ultrasound (TRUS). The aim of this study is to evaluate the results of patients who underwent 12-core biopsy under TRUS guidance due to suspected prostate cancer.

MATERIALS-METHODS: This retrospective study included patients who underwent 12-core biopsy under TRUS guidance due to suspected prostate cancer in our clinic between January 2018 and June 2024. A biopsy was indicated if the serum prostate-specific antigen (PSA) level was above 4 ng/mL and/or if digital rectal examination (DRE) findings were suspicious for malignancy. Patients were divided into four groups based on pathology RESULTS: cancer (Group 1), benign prostatic hyperplasia (Group 2), prostatitis (Group 3), and atypical small acinar proliferation (Group 4). Age, DRE findings, PSA levels, and prostate volume were analyzed and compared between groups. Our study was conducted in accordance with relevant guidelines and regulations (Declaration of Helsinki and International Good Clinical Practice Guidelines).

RESULTS: A total of 2,129 patients with a mean age of 65 ± 7.87 years were included in the study. When evaluating pathology results, 446 (20.9%) patients were diagnosed with prostate cancer, 879 (41.3%) with benign prostatic hyperplasia, 619 (29.1%) with prostatitis, and 185 (8.7%) with atypical proliferation. The PSA levels for the groups were measured as 39.71 ± 124.51, 7.97 ± 15.68, 20.63 ± 40.23, and 9.01 ± 8.07 ng/mL, respectively. Detailed clinical data for the groups are shown in Table 1.

CONCLUSION: The detection rate of prostate cancer in our center was found to be 20.9%, which is similar to the data from other centers in our country. The rate of positive DRE findings was significantly higher in prostate cancer patients, indicating that DRE still plays an important role in the diagnosis of prostate cancer.

Keywords: Prostate cancer, PSA, prostatitis, BPH

Gruplara ait klinik veriler

Değişken	Grup 1 (n = 446)	Grup 2 (n = 879)	Grup 3 (n = 619)	Grup 4 (n = 156)	p
Yaş (yıl, ort± SS)	68,03±7,88	63,16±7,09	66,12±8,23	63,81±7,44	<0,001
PSA (ng/mL, ort± SS)	39,71±124,51	7,97±15,68	20,63±40,23	9,01±8,07	<0,001
Boyut (cc, ort± SS)	51,89±28,3	71,57±38,72	58,25±38,14	68,98±30,09	<0,001
Pozitif tuşe (n, %)	262 (%58,7)	287 (%32,7)	129 (%20,8)	49 (%26,5)	<0,001

Clinical data of the groups

Variable	Group 1 (n = 446)	Group 2 (n = 879)	Group 3 (n = 619)	Group 4 (n = 156)	p
Age (years, mean ± SD)	68,03±7,88	63,16±7,09	66,12±8,23	63,81±7,44	<0,001
PSA (ng/mL, mean ± SD)	39,71±124,51	7,97±15,68	20,63±40,23	9,01±8,07	<0,001
Volume (cc, mean ± SD)	51,89±28,3	71,57±38,72	58,25±38,14	68,98±30,09	<0,001
Positive DRE (n, %)	262 (%58,7)	287 (%32,7)	129 (%20,8)	49 (%26,5)	<0,001

PP-071

Cinsel Amaçlı Rektal Yabancı Cisim Penetrasyonuna Bağlı Gelişen Rektum ve Mesane Travması: Nadir Bir Olgu

Mücahid Uğur[1], İlayda Yıldırım[1], Reha Ordulu[2], Emrah Küçük[1], Ekrem Akdeniz[2], Mahmut Ulubay[1], Mustafa Kemal Atilla[1]
[1]Samsun Üniversitesi Tıp Fakültesi, Üroloji Anabilim Dalı, Samsun
[2]Samsun Eğitim ve Araştırma Hastanesi, Üroloji Kliniği, Samsun

AMAÇ: Eş zamanlı mesane ve rektum yaralanmasına neden olan rektal yabancı cisim penetrasyonu son derece nadir görülen bir klinik durumdur. Bu olgu sunumunda cinsel amaçlı lavman şişesini rektuma penetre eden ve rektal ağrı, makroskopik hematüri şikayetiyle acil servise başvuran hastanın klinik yönetimi tartışılmıştır.

OLGU: 31 yaşındaki erkek hasta rektal ağrı ve makroskopik hematüri şikayeti ile acil servise başvurdu. Hasta 24 saat önce rektal lavman yaptığı ve lavman yaptıktan sonra şikayetlerinin başladığını belirtti. Ancak hastanın kliniğinin kötü olması üzerine anamnez derinleştirildi. Hasta 24 saat önce cinsel amaçlı lavman şişesini rektuma zorla penetre ettiği, şişeyi çıkardıktan sonra rektal kanamasının başladığı, rektal kanamasının durduğu ancak makroskopik hematürisinin artarak devam ettiğini ekledi. Hastanın tetkiklerinde hemoglobin değerinin 9,8 gr/dL olduğu görüldü. Parmakla rektal muayenede patoloji izlenmedi. Hastaya üç yollu foley sonda takılarak manuel irrigasyonla pıhtı boşaltıldı. Mesane daimi irrigasyona alınarak hasta servisimize yatırıldı. Bilgisayar tomografide mesanede 38 mm hematom izlendi (Figür 1a). Bilateral toplayıcı sistem ve böbrekler doğal izlendi. Ertesi gün kontrol hemoglobin değeri 7,7 gr/dL olması ve hastanın hematürisinin devam etmesi üzerine acil operasyon planlandı. Sistoskopide taban sol yan duvar birleşiminde 2x3 cm'lik perforasyon alanı mevcuttu. Fleksibl sistoskop ile perforasyon alanında girilip perforasyon hattı takip edildiğinde rektuma ulaşıldı (Figür 1b). Rektal tuşede mesane ile komşu perfore rektum alanı palpe edilmekteydi. Genel cerrahi uzmanı vakaya dahil oldu. Tarafımızca mesane tabanda mevcut olan 2x3 cmlik intraperitoneal perforasyon alanına açık cerrahi ile intravezikal onarım yapıldı (Figür 1c ve 1d). Genel cerrahi tarafından rektum onarımı ve kolostomi açılması yapıldı. Takiplerinde hastaya 2 ünite eritrosit süspansiyonu replasmanı yapıldı ve post operatif yedinci gününde kolostomili ve sondalı olarak taburcu edildi.

SONUÇ: Bu çalışma sonucunda hasta anamnezinde verilebilecek yanlış bilgiler olabileceği, hematüriye yaklaşımda travma öyküsünün derinleştirilmesi ve değerlendirilmesinin önemli olduğunu düşünüyoruz.

Anahtar Kelimeler: Mesane travması, rektum travması, yabancı cisim, hematüri

33. Ulusal Üroloji Kongresi
29 Ekim-01 Kasım 2024 Susesi Luxury Resort, Antalya

Rectal and Bladder Trauma Due to Sexual Foreign Body Penetration: A Rare Case

Mücahid Uğur[1], İlayda Yıldırım[1], Reha Ordulu[2], Emrah Küçük[1], Ekrem Akdeniz[2], Mahmut Ulubay[1], Mustafa Kemal Atilla[1]
[1]Samsun University Faculty of Medicine, Department of Urology, Samsun, Turkey
[2]Samsun Training and Research Hospital, Department of Urology, Samsun, Turkey

OBJECTIVE: Rectal foreign body penetration causing simultaneous bladder and rectal injury is an extremely rare clinical condition. This case report discusses the clinical management of a patient who presented to the emergency department with rectal pain and macroscopic hematuria after a sexual act involving the penetration of a rectal enema bottle.

CASE PRESENTATION: A 31-year-old male patient presented to the emergency department with complaints of rectal pain and macroscopic hematuria. The patient initially reported performing a rectal enema 24 hours prior and that his symptoms began after the procedure. However, due to the patient's worsening clinical condition, further questioning was conducted. The patient then revealed that he had forcibly inserted an enema bottle into his rectum for sexual purposes 24 hours earlier. After removing the bottle, he experienced rectal bleeding, which subsequently stopped, but his macroscopic hematuria persisted and worsened. Laboratory tests showed a hemoglobin level of 9.8 g/dL. Digital rectal examination revealed no pathology. A three-way Foley catheter was inserted, and clot evacuation was performed with manual irrigation. Continuous bladder irrigation was initiated, and the patient was admitted to our service. A computed tomography (CT) scan revealed a 38 mm hematoma in the bladder (Figure 1a). The bilateral collecting systems and kidneys appeared normal. Due to a decrease in the hemoglobin level to 7.7 g/dL the following day and continued hematuria, an emergency operation was planned.

Cystoscopy revealed a 2x3 cm perforation area at the junction of the bladder base and the left lateral wall. The flexible cystoscope was advanced through the perforation site, following the perforation line into the rectum (Figure 1b). On digital rectal examination, the perforated rectal area adjacent to the bladder could be palpated. A general surgery specialist was consulted for the case. An intravesical repair of the 2x3 cm intraperitoneal perforation area on the bladder base was performed via open surgery (Figures 1c and 1d). The general surgery team repaired the rectum and performed a colostomy. During follow-up, the patient received two units of packed red blood cells and was discharged on postoperative day seven with a colostomy and catheter in place.

CONCLUSION: This study highlights that incorrect information can be provided during patient history-taking, and it underscores the importance of thorough questioning and assessment of trauma history in the evaluation of hematuria.

Keywords: Bladder trauma, rectal trauma, foreign body, hematuria

Figür 1

Figure 1

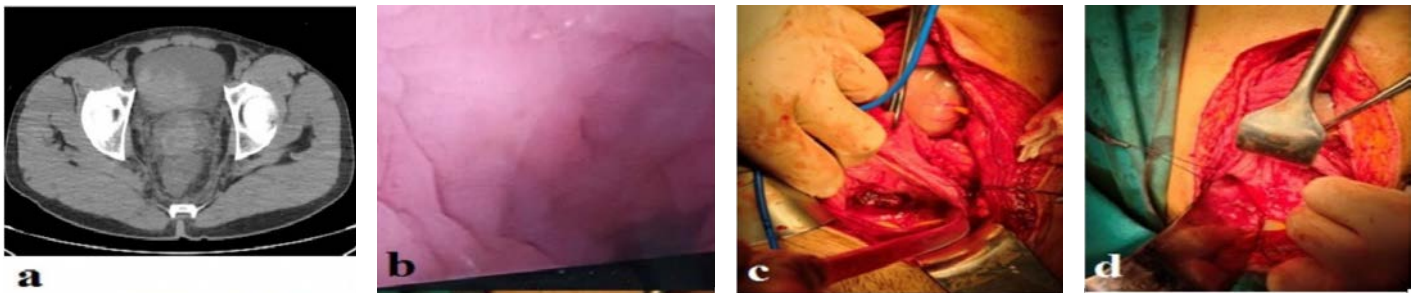

Hastaya ait radyolojik ve klinik görüntüler (a, Bilgisayar tomografide mesanede hematom; b, fleksibl sistoskop ile mesane rüptür alanından ulaşılan rektumun endoskopik görüntüsü; c, mesane rüptür bölgesi; d, intravezikal yaklaşımla rüptür onarımı)

Radiological and clinical images of the patient (a, hematoma in the bladder on computed tomography; b, endoscopic view of the rectum reached from the bladder rupture area with a flexible cystoscope; c, bladder rupture area; d, repair of the rupture with an intravesical approach)

PP-072

Obturator Sinir Blok Anestezisinin Mesane Yan Duvar Tümörlerinin Transüretral Rezeksiyonunda Detrusor Kas Varlığı Üzerine Etkisi

Reha Ordulu[1], Yasin Kalaycı[2], İlayda Yıldırım[2], Büşra Burcu Küçük Ordulu[3], Sevda Akdeniz[3], Serkan Tulgar[3], Emrah Küçük[2], Ekrem Akdeniz[1], Mahmut Ulubay[2], Mustafa Kemal Atilla[2]
[1]Samsun Eğitim ve Araştırma Hastanesi, Üroloji Kliniği, Samsun
[2]Samsun Üniversitesi Tıp Fakültesi, Üroloji Anabilim Dalı, Samsun
[3]Samsun Üniversitesi Tıp Fakültesi, Anesteziyoloji ve Reanimasyon Anabilim Dalı, Samsun

AMAÇ: Bu çalışmanın amacı mesane yan duvar tümörlerinin transüretral rezeksiyonu (TUR-M) sırasında spinal anestezi uygulanan hastalarda, obturator sinir bloğu yapılan ve yapılmayan hastalar arasında patolojik spesmende detrusor kas dokusunun varlığı açısından fark olup olmadığının araştırılmasıdır.

GEREÇ-YÖNTEM: Kliniğimizde 2019-2024 yılları arası mesane yan duvar tümörü nedeniyle TUR-M yapılan hastanın dataları retrospektif olarak değerlendirildi. Hastalar cerrahi öncesi obturator blok anestezisi yapılmayan (Grup 1) ve yapılan (Grup 2) olmak üzere iki gruba ayrıldı. Gruplar arasında yaş, cinsiyet, obturator refleks gelişimi, tümör boyutları, tümör sayıları, patoloji sonuçları karşılaştırıldı. Çalışmamız ilgili yönergelere ve yönetmeliklere (Helsinki Deklarasyonu ve Uluslararası İyi Klinik Uygulamalar Kılavuzları) uygun olarak yürütülmüştür.

BULGULAR: Grup 1'de 54 hasta, Grup 2'de 47 hasta olmak üzere çalışmaya toplam 101 hasta alındı. Grup 1'deki hastaların yaş ortalaması 70,48 ± 8,87, Grup 2'deki hastaların 71,07 ± 10,8 yıl olarak bulundu (p = 0,769). Grup 1'deki hastaların 10'unda (%18,5) obturator refleks görülürken Grup 2'deki hastaların 4'ünde (%8,5) obturator refleks görüldü (p <0,001). Tümör sayısı, tümör büyüklüğü, tümör derecesi açısından gruplar arasında bir fark izlenmedi. Grup 1'deki hastaların 41'inin (%75,9) patolojilerinde kas tabakası tespit edilirken Grup 2'deki hastaların 43'ünün (%91,5) patolojisinde kas tabakası varlığı mevcuttu (p = 0,037). Gruplara ait ayrıntılı sosyodemografik ve klinik bilgiler Tablo 1'de sunulmuştur.

SONUÇ: Mesane yan duvarı tümörlerinin tedavisinde obturator sinir bloğu ile birlikte spinal anestezi uygulanması hem obturator sinir refleksini azaltmakta hem de patolojik spesmende detrusor kas dokusu varlığını anlamlı olarak artırmaktadır. Mesane yan duvarı tümörlerinde obturator sinir bloğu uygulama imkanı olan kliniklerde TUR-M başarısını arttırmak amacıyla spinal anesteziye kombine edilmesi önerilir.

Anahtar Kelimeler: Detrüsör kas dokusu, mesane tümörü, obturator blok, TUR-M

The Effect of Obturator Nerve Block Anesthesia on the Presence of Detrusor Muscle in the Transurethral Resection of Lateral Wall Bladder Tumors

Reha Ordulu[1], Yasin Kalaycı[2], İlayda Yıldırım[2], Büşra Burcu Küçük Ordulu[3], Sevda Akdeniz[3], Serkan Tulgar[3], Emrah Küçük[2], Ekrem Akdeniz[1], Mahmut Ulubay[2], Mustafa Kemal Atilla[2]
[1]Samsun Training and Research Hospital, Department of Urology, Samsun, Turkey
[2]Samsun University Faculty of Medicine, Department of Urology, Samsun, Turkey
[3]Samsun Üniversitesi Tıp Fakültesi, Anesteziyoloji ve Reanimasyon Anabilim Dalı, Samsun

OBJECTIVE: The aim of this study is to investigate whether there is a difference in the presence of detrusor muscle tissue in the pathological specimen between patients with and without obturator nerve block during transurethral resection of lateral wall bladder tumors (TUR-BT) under spinal anesthesia.

MATERIALS-METHODS: Data from patients who underwent TUR-BT for lateral wall bladder tumors in our clinic between 2019 and 2024 were retrospectively evaluated. The patients were divided into two groups: those who did not receive obturator nerve block anesthesia before surgery (Group 1) and those who did (Group 2). Age, gender, occurrence of obturator reflex, tumor size, number of tumors, and pathology results were compared between the groups. Our study was conducted in accordance with relevant guidelines and regulations (Declaration of Helsinki and International Good Clinical Practice Guidelines).

RESULTS: A total of 101 patients were included in the study, with 54 patients in Group 1 and 47 patients in Group 2. The mean age of patients in Group 1 was 70.48 ± 8.87 years, and in Group 2, it was 71.07 ± 10.8 years ($p = 0.769$). The obturator reflex occurred in 10 patients (18.5%) in Group 1, while it occurred in 4 patients (8.5%) in Group 2 ($p < 0.001$). There was no difference between the groups in terms of the number of tumors, tumor size, or tumor grade. Muscle layer was detected in the pathology of 41 patients (75.9%) in Group 1, whereas muscle layer presence was noted in the pathology of 43 patients (91.5%) in Group 2 ($p = 0.037$). Detailed sociodemographic and clinical information for the groups is presented in Table 1.

CONCLUSION: The application of obturator nerve block in addition to spinal anesthesia in the treatment of lateral wall bladder tumors significantly reduces the occurrence of the obturator nerve reflex and increases the presence of detrusor muscle tissue in the pathological specimen. In clinics where obturator nerve block is feasible, it is recommended to combine it with spinal anesthesia to improve TUR-BT success in lateral wall bladder tumors.

Keywords: Detrusor muscle tissue, bladder tumor, obturator block, TUR-BT

Tablo 1. Gruplara ait sosyodemografik ve klinik veriler

Değişken	Grup 1 (n = 54)	Grup 2 (n = 47)	p
Yaş (yıl, ort ± SS)	70,48 ± 8,87	71,07 ± 10,8	0,769
Kadın cinsiyet (n, %)	7, %13	3, %6,4	0,269
Obturatuvar refleks gelişimi (n, %)	10, %18,5	4, %8,5	<0,001
Tümör boyutu (n, %) < 3 cm > 3 cm	33, %61,1 21, %38,9	21, %44,7 26, %55,3	0,099
Tümör sayısı (n, %) Tek Multiple	36, %66,7 18, %33,3	34, %72,3 13, %27,7	0,411
Patolojik evre (n, %) pTa pT1 pT2	20, %37 28, %51,9 6, %11,1	21, %44,7 25, %53,2 1, %2,1	0,192
Tümör grade (n, %) Düşük Yüksek	21, %38,9 33, %61,1	18, %38,3 29, %61,7	0,951
Kas tabakası varlığı (n, %)	41, %75,9	43, %91,5	0,037

Table 1. Sociodemographic and clinical data of the groups

Variable	Group 1 (n = 54)	Group 2 (n = 47)	p
Age (years, mean ± SD)	70,48 ± 8,87	71,07 ± 10,8	0,769
Female gender (n, %)	7, %13	3, %6,4	0,269
Occurrence of obturator reflex (n, %)	10, %18,5	4, %8,5	<0,001
Tumor size (n, %) < 3 cm > 3 cm	33, %61,1 21, %38,9	21, %44,7 26, %55,3	0,099
Number of tumors (n, %) Single Multiple	36, %66,7 18, %33,3	34, %72,3 13, %27,7	0,411
Pathological stage (n, %) pTa pT1 pT2	20, %37 28, %51,9 6, %11,1	21, %44,7 25, %53,2 1, %2,1	0,192
Tumor grade (n, %) Low High	21, %38,9 33, %61,1	18, %38,3 29, %61,7	0,951
Presence of muscle layer (n, %)	41, %75,9	43, %91,5	0,037

PP-073

Gros Hematüri ile Başvuran Hastanın Nadir Patolojik Tanısı: Mesanenin Leiomyosarkomu

Reha Ordulu[1], Fatih Yaldır[2], Fatih Kuru[2], İrem Melike Yazıcıoğlu[3], Emrah Küçük[2], Ekrem Akdeniz[1], Mahmut Ulubay[2], Mustafa Kemal Atilla[2]
[1]Samsun Eğitim ve Araştırma Hastanesi, Üroloji Kliniği
[2]Samsun Üniversitesi, Tıp Fakültesi, Üroloji Anabilim Dalı, Samsun
[3]Samsun Eğitim ve Araştırma Hastanesi, Patoloji Kliniği

GİRİŞ: Leiomyosarkomlar mesanede oldukça nadir görülür ve oldukça agresif bir varyanttır. Bu vakamızda gros hematüri nedeniyle tarafımıza başvuran ve mesanede 7 cm'lik kitle nedeniyle transüretral rezeksiyon (TUR-M) yapılan ve patolojisi leiomyosarkom çıkan erkek hastanın klinik bulgularını sunmayı amaçladık.

OLGU: Bilinen hipertansiyon, atrial fibrilasyon, koroner arter hastalığı gibi ileri derece komorbiditeleri olan, üçlü antikoagülan ve antitrombositik tedavi alan üç aydır aralıklı pıhtılı ağrısız hematürisi olan 92 yaş erkek hasta genel durumunun bozulması üzerine üroloji polikliniğine başvurdu. Fizik muayenede sol kostovertebral açı hassasiyeti saptanan hastanın tetkiklerinde hemoglobin düzeyi 8 gr/dL saptandı. Hasta hospitalize edildi, iki ünite eritrosit süspansiyonu verildi ve üç yollu foley sonda takılarak daimi irrigasyona alındı. İdrar rengi açıldıktan sonra yapılan sistoskopi sonucunda mesane trigonda yer kaplayan en büyüğü 7x5 cm boyutunda kitlesel lezyon ile karşılaşıldı. Konstrastlı manyetik rezonans görüntülemede mesane lümeni içerisinde 72x46 mm boyutlarında kontrastlanma gösteren düzensiz konturlu solid kitle lezyonu izlendi. Üst üriner sistem doğal izlendi. Patolojik boyutlu lenf nodu izlenmedi. Preoperatif hazırlıklar sonrası hastaya TUR-M operasyonu yapıldı. Üretra ve prostat doğal izlendi. Mesane trigondan başlangıç alan yaklaşık 7x5 cm'lik soliter lezyon mesaneyi dolduruyordu. Bilateral orifisler tümör nedeniyle görülemedi. Takiben solid kitle komplet olarak rezeke edildi. Rezeksiyon sonrası tekrar bakıda sağ orifis doğal izlendi, sol orifis net değerlendirilemedi. Postoperatif dönemde herhangi bir patoloji izlenmeyen hastanın patoloji sonucu leiomyosarkom olarak raporlandı (Figür 1). Hastanın ileri yaşı ve ciddi komorbiditeleri nedeni ile cerrahi düşünülmedi. Hastaya tıbbi onkoloji ve radyasyon onkolojisi poliklinik kontrolü önerildi.

SONUÇ: Leiomyosarkom mesanede nadir görülen ancak en sık non-epitelyal mesane tümörleri arasında yer alır. Çoğu tümör düşük dereceli olduğundan prognoz iyidir. Tedavi kemoterapi veya lokal radyoterapi ile olabilir. Erken tanı ve tedavi bu noktada etkili olacaktır.

Anahtar Kelimeler: Mesane tümörü, TUR-M, leiomyosarkom

Rare Pathological Diagnosis in a Patient Presenting with Gross Hematuria: Leiomyosarcoma of the Bladder

Reha Ordulu[1], Fatih Yaldır[2], Fatih Kuru[2], İrem Melike Yazıcıoğlu[3], Emrah Küçük[2], Ekrem Akdeniz[1], Mahmut Ulubay[2], Mustafa Kemal Atilla[2]
[1]Samsun Training and Research Hospital, Urology Clinic
[2]Samsun University, Faculty of Medicine, Department of Urology, Samsun
[3]Samsun Training and Research Hospital, Department of Pathology

INTRODUCTION: Leiomyosarcomas are very rare in the bladder and represent a highly aggressive variant. In this case, we aim to present the clinical findings of a male patient who presented to us with gross hematuria, underwent transurethral resection (TUR-M) for a 7 cm bladder mass, and was diagnosed with leiomyosarcoma upon pathological examination.

CASE PRESENTATION: A 92-year-old male patient with significant comorbidities including hypertension, atrial fibrillation, and coronary artery disease, who had been receiving triple anticoagulant and antiplatelet therapy, presented to the urology clinic with intermittent painless hematuria for three months. The patient came to our clinic due to a decline in his general condition. Physical examination revealed left costovertebral angle tenderness, and laboratory tests showed a hemoglobin level of 8 g/dL. The patient was hospitalized, received two units of red blood cell transfusion, and was placed on continuous irrigation with a three-way Foley catheter. Following improvement in urine color, cystoscopy revealed a mass lesion in the bladder trigone, with the largest dimension being 7x5 cm. Contrast-enhanced magnetic resonance imaging (MRI) showed a solid mass lesion with irregular contours, measuring 72x46 mm, within the bladder lumen. The upper urinary system appeared normal, and no pathologically sized lymph nodes were observed. After preoperative preparations, the patient underwent a transurethral resection of the bladder tumor (TUR-M) procedure. The urethra and prostate appeared normal. The solitary lesion, approximately 7x5 cm in size, was occupying the bladder from the trigone. Bilateral orifices could not be visualized due to the tumor. The solid mass was completely resected. Post-resection examination showed the right orifice as normal, while the left orifice could not be clearly assessed. The pathology report confirmed the diagnosis of leiomyosarcoma (Figure 1). Due to the patient's advanced age and severe comorbidities, surgical intervention was not considered. The patient was advised to follow up with medical oncology and radiation oncology clinics.

CONCLUSION: Leiomyosarcoma is a rare but significant type of non-epithelial bladder tumor. Most of these tumors are low-grade and have a good prognosis. Treatment options include chemotherapy or local radiotherapy. Early diagnosis and treatment are crucial for effective management.

Keywords: Bladder Tumor, TUR-M, Leiomyosarcoma

Figür 1 / *Figure 1*

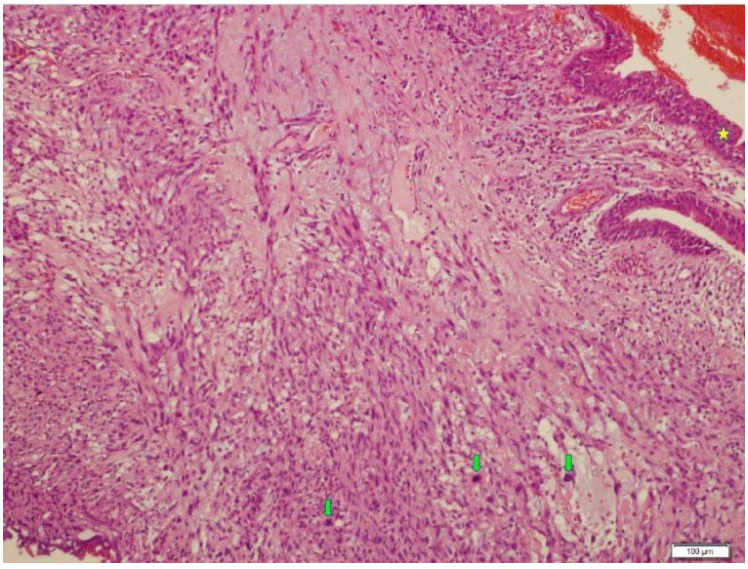

Subepitelyal bağ dokusunda atipik iğsi hücrelerin görüldüğü tümöral kitlenin mikroskopik görüntüsü (HE, x100) (Oklar; mitotik figürler, Yıldız; ürotelyum)

Microscopic Image of the Tumoral Mass Showing Atypical Spindle Cells in the Subepithelial Connective Tissue (H&E, x100) (Arrows: Mitosis Figures, Stars: Urothelium)

PP-074

Üç Yıllık Takibi Olan Renal Medüller Karsinom; Nadir Bir Olgu Sunumu

Ali Ayten, Ataberk Gençtürk, Ali Emre Fakir, Serdar Karadağ, Alper Bitkin
Sağlık Bilimleri Üniversitesi Dr.Sadi Konuk Eğitim ve Araştırma Hastanesi Üroloji Bölümü, İstanbul

GİRİŞ: RCC, solid kanserlerin yaklaşık %2-3'ünü oluşturur. Berrak hücreli RCC, vakaların %75'i ve en yaygın tiptir. Çok çeşitli histolojik tiplerle ortaya çıkan diğer nadir patolojiler de vardır. Bu nadir patolojiler arasında, RCC'lerin yaklaşık %0,5'ini oluşturan renal medüller karsinom (RMC) bulunur. RMC çoğunlukla erkekleri(cinsiyet oranı: 2/1) ve genç erişkinleri etkiler (tanı anındaki medyan yaş: 28 yıl). OHA ile ilişkili olan bu tümörler tanı anında genellikle (%67) metastatiklerdir ve ortalama surveyleri oldukça kısadır (ortalama 13 ay). Biz bu olgu sunumumuzda kilo kaybı ile başvuran, erken cerrahi ve sistemik tedavi ile yaklaşık 3 yıldır takip ettiğimiz hastamızı sunmayı planladık.

OLGU: 25 yaşındaki erkek hasta dış merkeze kilo kaybı, halsizlik ve yan ağrısı şikayeti ile başvurmuş. Haziran 2021 dış merkez görüntülemelerinde sol böbrek alt polde renal sinüse giren 42*28 mm lik kontrast tutan lezyon ve sol paraaortik alanda büyüğü 35 mm lik multıple LAP izlenmesi üzerine yapılan renal biyopsi patolojisi malign potansiyelli epitelyal tümör olarak izlenmiş. Ağustos 2021'de tarafımıza başvuran hastaya aynı ay içerisinde radikal nefrektomi+LND uygulandı. Patoloji sonucu medüller fenotipli indiferansiye RCC, ISUP grade 4, pT3N1, 2 adet metastatik LN olarak sonuçlandı. Eylül 2021'de medikal onkoloji tarafından çekilen FDG PET/BT'de mediasten descenden aorta komşuluğunda, sol rektokrural, SMA komşuluğunda ve paraaortakaval alanda multiple metastatik LN'ları görüldü ve sunitinib 1*50mg tedavisine başlandı. Eylül 2022'de yapılan kontrol FDG PET/BT'sinde sol skapulada metastaz uyumlu tutulum izlenmesi üzerine radyasyon onkoloji tarafından kemiğe yönelik palyatif RT uygulandı. Takiplerinde lezyonlarında progresyon izlenmedi. Ağustos 2024'de yapılan kontrol görüntülemesinde sağ 9.kostada metastaz uyumlu FDG tutulumu görüldü. Hastaya kabozantinib tedavisi başlandı ve kostaya yönelik RT açısından konsülte edilerek takibine devam ediliyor.

TARTIŞMA: Son yıllardaki gelişmelere rağmen, RMC'de hastalığa özgü sağ kalımda önemli bir iyileşme gözlenmemiştir ve sağlam bilimsel kanıtlara ihtiyaç bulunmaktadır. Tedavi sistemik tedavi ve nefrektomiye dayanmaktadır. Ortalama 5-13 ay arası surveye sahip olan RMC için 24 aydan daha fazla takip edilen hasta sayısı literatürde oldukça azdır. Bizim olgumuz da yaklaşık 3 yıllık takip süresi ile RMC'in tedavi ve takibinde literatürde önemli yer tutmaktadır.

SONUÇ: Surveyin oldukça kısa olduğu RMC tedavisinde erken cerrahi ve sistemik tedavi kombine edilmeli ve hastalar yakın takip edilmelidir. Görece uzun süreli takip ettiğimiz vaka sunumumuza rağmen sık metastazlarla giden RMC'de yeni tedavi stratejilerinin geliştirilmesi gerekmektedir.

Anahtar Kelimeler: böbrek tümörü, renal, medüller karsinom

Renal Medullary Carcinoma with a Three-Year Follow-Up: A Rare Case Presentation

Ali Ayten, Ataberk Gençtürk, Ali Emre Fakir, Serdar Karadağ, Alper Bitkin
University of Health Sciences, Dr Sadi Konuk Training and Research Hospital, Department of Urology, Istanbul

INTRODUCTION: Renal Cell Carcinoma (RCC) accounts for approximately 2-3% of solid cancers. Clear Cell RCC, which constitutes 75% of cases, is the most common type. There are also other rare pathologies that present with a variety of histological types. Among these rare pathologies is Renal Medullary Carcinoma (RMC), which represents about 0.5% of RCC cases. RMC predominantly affects males (male-to-female ratio: 2/1) and young adults (median age at diagnosis: 28 years). Tumors associated with sickle cell anemia are often metastatic at diagnosis (67%) and have a notably short average survival (mean 13 months). In this case presentation, we aim to discuss a patient who presented with weight loss and has been under follow-up for approximately 3 years with early surgical and systemic treatment.

CASE: A 25-year-old male patient presented to an external facility with complaints of weight loss, fatigue, and flank pain. Imaging studies at the external facility in June 2021 revealed a contrast-enhancing lesion measuring 42x28 mm in the lower pole of the left kidney and multiple lymphadenopathies, the largest measuring 35 mm, in the left paraaortic area. A renal biopsy performed showed a malignant potential epithelial tumor. In August 2021, the patient presented to our facility and underwent radical nephrectomy with lymph node dissection (LND) within the same month. Pathology results indicated medullary phenotype undifferentiated RCC, ISUP grade 4, pT3N1, with 2 metastatic lymph nodes. An FDG PET/CT scan conducted by medical oncology in September 2021 revealed multiple metastatic lymph nodes in the mediastinum adjacent to the descending aorta, left recto-crural area, SMA vicinity, and paraaortocaval region, leading to the initiation of sunitinib treatment (50 mg once daily). In September 2022, an FDG PET/CT scan showed a metastasis-compatible lesion in the left scapula, prompting palliative radiation therapy (RT) to the bone by radiation oncology. During follow-up, no progression of lesions was observed. However, imaging in August 2024 showed FDG uptake compatible with metastasis in the right 9th rib. The patient has been started on cabozantinib treatment and is being consulted for RT to the rib, with continued follow-up.

DISCUSSION: Despite advancements in recent years, there has been no significant improvement in disease-specific survival for RMC, and there is a need for robust scientific evidence. Treatment primarily relies on systemic therapy and nephrectomy. The number of patients followed for more than 24 months in the literature is quite limited for RMC, which typically has a survival period of 5-13 months. Our case, with a follow-up duration of approximately 3 years, holds significant value in the treatment and follow-up of RMC in the literature.

CONCLUSION: In the treatment of RMC, which has a notably short survival, early surgical intervention and systemic therapy should be combined, and patients should be monitored closely. Despite our case's relatively long follow-up period, the development of new treatment strategies for RMC, which often progresses with frequent metastases, remains necessary.

Keywords: kidney tumor, renal, medullary carcinoma

PP-075

Abdominal Aort Kalsifikasyonu ile Erektil Disfonksiyon Arasındaki İlişki

Emin Cenan Coşkun, Yildirim Ozer, Kerem Kara, Fatih Gevher, Umut Yılmaz, Yusuf Özlem İlbey
Bezmialem Vakıf Üniversitesi, Üroloji Ana Bilim Dalı, İstanbul

AMAÇ: Abdominal aortun kalsifikasyonu, aortta bulunan aterom plakların kalsifikasyonundan ve kan damarlarında yağ birikintileri olarak çökelmesinden kaynaklanır. Erektil disfonksyon, erkeklerde sıklığı günden güne daha da artmakta olan bir olgudur. Erektil disfonksiyon; endotelyal disfonksiyonun bir sonucu olarak ortaya çıkmakta olup, vücudun başka bir bölgesinde hali hazırda mevcut olan veya yıllar içerisinde oluşabilecek başka bir patolojinin göstergesi olabilir. Yapacağımız çalışmada abdominal aort veya pelvik aort dallarında bulunan kalsifikasyon ile erektil disfonksiyon arasında bir ilişki olup olmadığı araştırılacaktır.

YÖNTEM: 50-80 yaş aralığında olan ve çeşitli nedenlerden dolayı çekilen bilgisayarlı tomografilerinde(BT) abdominal aort ve / veya pelvik damarlarinda kalsifikasyon tespit edilen erkek hastalar, erektil disfonksiyon açısından değerlendiirlecektir. Degerlendirme için International Index of Erectile Function (IIEF) formu kullanılacaktır. Pelvik cerrahi geçiren ve total testosteron düşüklüğü saptanan hastalar çalışma dışında bırakılacaktır.

BULGULAR: Çalışmamıza toplam 187 hasta dahil edildi. 94 hastamızda abdominal aort ve / veya pelvik damarlarda kalsifikasyon mevcuttu. 83 hastada ise BT bulgularında kalsifikasyon saptanmadı. Kalsifikasyon olan hastaların yaş ortalaması 61,07 ± 7,58 saptandı. Kalsifikasyonu bulunmayan hastaların yaş ortalaması 61,71 ± 9,41 saptandı. Yaş ortalamaları arasında anlamlı bir fark izlenmedi (p=0,62). Hastalara IIEF testi verildi. Kalsifikasyon olan hastaların IEFF skoru 12,85 ± 5,53 saptandı. Kalsifikasyonu bulunmayan hastalarda IEFF skoru 14,67 ± 4,47 saptandı. Gruplar arası ortalamaların farkı bağımsız T-testi yapılarak tespit edildi. İki grup arası istatistiksel anlamlı olarak fark saptandı (p=0,017).

SONUÇ: Abdominal aort veya pelvik aort dallarında kalsifikasyon bulunan hastalarda erektil disfonksiyon açısından anlamlı bir artış söz konusudur. Konuyla ilgili daha kapsamlı çok merkezli çalışmalara ihtiyaç duyulmaktadır.

Anahtar Kelimeler: abdominal aort kalsifikasyonu, erektil disfonksiyon, vasküler kalsifikasyon, aterom plak

Relationship Between Abdominal Aortic Calcification and Erectile Dysfunction

Emin Cenan Coşkun, Yildirim Ozer, Kerem Kara, Fatih Gevher, Umut Yılmaz, Yusuf Özlem Ilbey
Department of Urology, Bezmialem Vakıf University, Istanbul, Turkey

OBJECTIVE: Calcification of the abdominal aorta arises from the calcification of atheroma plaques in the aorta and the deposition of fat deposits in the blood vessels. Erectile dysfunction is an increasingly prevalent condition among men. Erectile dysfunction can manifest as a result of endothelial dysfunction and may be an indicator of another pathology present in another part of the body or developing over time. This study aims to investigate whether there is a relationship between calcification in the abdominal aorta or pelvic aortic branches and erectile dysfunction.

METHOD: Male patients aged 50-80, who were found to have calcification in the abdominal aorta and/or pelvic vessels in their computed tomography (CT) scans for various reasons, will be evaluated for erectile dysfunction. The International Index of Erectile Function (IIEF) form will be used for evaluation. Patients who have undergone pelvic surgery or who have been diagnosed with low total testosterone levels will be excluded from the study.

RESULTS: A total of 187 patients were included in the study. Calcification was present in the abdominal aorta and/or pelvic vessels in 94 patients. Calcification was not detected in 83 patients. The average age of patients with calcification was 61.07 ± 7.58 years, while the average age of patients without calcification was 61.71 ± 9.41 years. No significant difference was observed between the average ages (p=0.62). The IIEF test was administered to the patients. The IIEF score of patients with calcification was 12.85 ± 5.53, while the IIEF score of patients without calcification was 14.67 ± 4.47. The difference in means between the groups was determined using an independent t-test, and a statistically significant difference was found between the two groups (p=0.017).

CONCLUSION: There is a significant increase in erectile dysfunction among patients with calcification in the abdominal aorta or pelvic aortic branches. More comprehensive multi-center studies are needed on this topic.

Keywords: abdominal aortic calcification,erectile dysfunction,vascular calcification,atheroma plaque

PP-076

SWL Sonuçlarında BMI'nin Etkisi: Tedavi Başarısı Üzerine Bir İnceleme

Erhan Erdoğan, Nuri Oğuzhan Sağlam, Kemal Sarıca
Şehit Prof. Dr. İlhan Varank Sancaktepe Eğitim ve Araştırma Hastenesi, Üroloji Anabilim dalı, İstanbul

AIM: Bu çalışmanın amacı, vücut kitle indeksinin (BMI) Extracorporeal Shock Wave Lithotripsy (ESWL) tedavi başarısı üzerindeki etkisini değerlendirmektir.

MATERIALS-METHODS: Bu retrospektif çalışma, böbrek taşı nedeni ile ESWL tedavisi uygulanan hastaların verilerini içermektedir. Çalışmaya, ESWL tedavisi görmüş olan toplam 196 hasta dahil edilmiştir. Bu hastaların verileri, BMI (Vücut Kitle İndeksi) ve ESWL tedavi sonuçlarını incelemek amacıyla detaylı olarak analiz edilmiştir.

RESULTS: Elde edilen bulgular, BMI'nin ESWL tedavi başarısını anlamlı bir şekilde etkilemediğini göstermektedir. Tedavi sonuçları, başarılı ve başarısız gruplar arasında BMI açısından istatistiksel olarak anlamlı bir fark olmadığını ortaya koymuştur. Bu bulgular, BMI'nin ESWL tedavisinde dikkate alınması gereken bir faktör olmadığını, tedavi planlamasında BMI'den bağımsız olarak diğer klinik faktörlerin ön planda tutulması gerektiğini düşündürmektedir. Tüm istatistiksel analizler SPSS yazılımı ile gerçekleştirilmiş olup, anlamlılık düzeyi $p<0.05$ olarak kabul edilmiştir.

CONCLUSION: BMI'nin böbrek taşı tedavisinde ESWL başarısı üzerinde anlamlı bir etkisi olmadığı bulunmuştur. Bu bulgular, SWL sonuçlarını öngörmede BMI'nin birincil bir faktör olarak dikkate alınmaması gerektiğini önermektedir.

Keywords: ESWL, BMI, Böbrek Taşı, Tedavi Başarısı

Anahtar Kelimeler: ESWL, BMI, Böbrek taşları, Tedavi Başarısı

The Impact of BMI on SWL Outcomes: An Examination of Treatment Success

Erhan Erdoğan, Nuri Oğuzhan Sağlam, Kemal Sarıca
Sehit Prof. Dr. İlhan Varank Training and Research Hospital Department of Urology, Istanbul,Turkey

AIM: The aim of this study is to evaluate the effect of body mass index (BMI) on the success of Extracorporeal Shock Wave Lithotripsy (ESWL) treatment.

MATERIALS-METHODS: This retrospective study includes data from patients who underwent ESWL treatment for kidney stones. A total of 196 patients who received ESWL treatment were included in the study. The data of these patients were analyzed in detail to examine BMI and ESWL treatment outcomes.

RESULTS: The findings indicate that BMI does not significantly affect the success of ESWL treatment. The treatment outcomes showed no statistically significant difference in BMI between the successful and unsuccessful groups. These findings suggest that BMI should not be considered a critical factor in ESWL treatment and that other clinical factors should be prioritized in treatment planning, regardless of BMI. All statistical analyses were performed using SPSS software, with a significance level set at $p<0.05$.

CONCLUSION: BMI was found to have no significant impact on the success of ESWL in the treatment of kidney stones. These findings suggest that BMI should not be considered a primary factor in predicting SWL outcomes.

Keywords: ESWL, BMI, Kidney Stones, Treatment Success

Keywords: ESWL, BMI, Kidney Stones, Treatment Success

PP-077

OLGU SUNUMU: Erişkin Üreterosel İçerisinde Büyük Taş ve Tekrarlayan İdrar Yolu Enfeksiyonları ile Başvuran 60 Yaşındaki Kadın Hastada Endoskopik Tedavi

Muhammed Ebuzer Aldemir, Hüseyin Biçer, Ömer Şahin, Ercan Arslan, Mert Ali Karadağ
Kayseri Şehir Hastanesi /Üroloji Anabilim Dalı

OLGU: Erişkin Üreterosel İçerisinde Büyük Taş ve Tekrarlayan İdrar Yolu Enfeksiyonları ile Başvuran 60 Yaşındaki Kadın Hastada Endoskopik Tedavi

GİRİŞ: Üreterosel, üreterin mesaneye açıldığı noktada üreterin kistik genişlemesi olarak tanımlanan, nadir görülen konjenital bir anomalidir. Bu durum genellikle çift toplayıcı sistemle ilişkilidir ve daha çok pediatrik dönemde tanı konulur. Ancak, tanı almamış erişkinlerde de tespit edilebilir ve bu durumda genellikle daha büyük ve komplike bir seyir izler (1). Üreterosel içerisinde taş oluşumu, staz ve enfeksiyon gibi komplikasyonların bir sonucu olarak ortaya çıkabilir ve bu durum klinik tabloyu daha da karmaşık hale getirebilir (2). Bu olgu sunumunda, hipertansiyon ve insüline bağımlı olmayan diabetes mellitus (Tip 2 DM) öyküsü olan, 20 yıldır tekrarlayan idrar yolu enfeksiyonları ile takip edilen 60 yaşındaki bir kadın hastada üreterosel içerisinde tespit edilen büyük bir taşın endoskopik tedavisi anlatılmaktadır.

VAKA SUNUMU: 60 yaşında kadın hasta, uzun süreli tekrarlayan idrar yolu enfeksiyonları şikayeti ile kliniğimize başvurdu. Hipertansiyon ve Tip 2 DM tanıları olan hastanın, daha önce ürolojik cerrahi öyküsü bulunmamaktaydı. Fizik muayene ve laboratuvar incelemelerinde; hemoglobin (Hb) düzeyi 10,9 g/dl, kreatinin 0,74 mg/dl, BUN 16 mg/dl olarak saptandı. Pıhtılaşma profili normaldi. Yatış sırasında yapılan idrar tahlilinde lökosit 7, eritrosit 0 olarak bulundu ve idrar kültüründe üreme gözlenmedi. İYE semptomları olmasına rağmen, kültürde üreme olmaması, hastada kronik inflamasyonun göstergesi olarak değerlendirildi (3). Kontrastsız pelvis bilgisayarlı tomografi (BT) incelemesinde, mesanenin posteriorunda sol vezikoüreteral bileşkede üreterosel içerisinde 24 × 12 mm boyutlarında büyük bir taş tespit edildi (Resim 1). Üriner sistem ultrasonografisinde, bu üreteroselin üreterovezikal bileşkede bulunduğu ve içinde taş olduğu doğrulandı. Taşın üreterosel içinde olması, uzun süreli idrar stazı ve tekrarlayan enfeksiyonlar nedeniyle gelişen bir durum olarak değerlendirildi (4).

CERRAHİ MÜDAHALE VE TAKİP: Hasta, spinal anestezi altında endoskopik cerrahiye alındı. Litotomi pozisyonunda yapılan sistoskopide, sağ üreter orifisi normal olarak izlenirken, sol üreter orifisi büyük bir intravezikal üreterosel nedeniyle gizlenmişti. Sistoskopi sırasında üreteroselin üst duvarı holmium lazer kullanılarak eksize edildi ve üreterosel içerisindeki büyük taş ortaya çıkarıldı. Aynı seansta, taşın sistolitotripsi yöntemiyle parçalanarak endoskopik olarak çıkarılması sağlandı. Endoskopik cerrahi, minimal invaziv olması ve yüksek başarı oranları nedeniyle tercih edilen bir yöntemdir (5). Sol üreter orifisinden guide wire eşliğinde girilerek böbrekten mesaneye uzanan D-J stent yerleştirildi. Operasyon, iki yollu 16F Foley kateter yerleştirilmesiyle sonlandırıldı. Postoperatif ilk gün Foley kateter çıkarıldı ve direkt üriner sistem grafisi ile D-J stentin yerinde olduğu, mesanede taş fragmanı kalmadığı doğrulandı. Foley kateter çıkarıldıktan sonra yapılan ultrasonografi, mesanede rezidüel taş olmadığını doğruladı (6). Hastaya bir ay sonra D-J stentin çıkarılması, tanısal üreterorenoskopi ve 300 cc opak madde ile voiding sistoüreterografi uygulandı. Yapılan bu incelemede reflü saptanmadı. Ayrıca, intravenöz piyelografi (İVP) sonucunda solda çift toplayıcı sistem ve çift üreter varlığı tespit edildi (Resim 2). Bu anatomik varyasyon, hastanın üreterosel ve taş oluşumuna yatkınlığını artıran bir faktör olarak değerlendirildi (7).

TARTIŞMA: Üreterosel içerisinde taş oluşumu, staz ve enfeksiyon nedeniyle komplike hale gelebilen nadir bir durumdur. Bu olgu, üreterosel içerisinde büyük bir taşın endoskopik olarak başarılı bir şekilde tedavi edildiği nadir vakalardan biridir. Endoskopik cerrahi, üreterosel ve ilişkili taşların tedavisinde etkili ve güvenli bir yaklaşım sunmaktadır. Bu vakada, holmium lazer ile üreterosel üst duvarı açılması ve taşın çıkarılması, minimal invaziv bir yöntemle gerçekleştirilmiştir (8). Postoperatif takipte, sol böbrekte çift toplayıcı sistem ve çift üreter varlığı saptanmış olup, bu durum hastanın üreterosel ve taş oluşumuna yatkınlığını artıran bir faktör olarak değerlendirilmiştir (9). Üreterosel ve ilişkili taşlar, uzun vadeli takip ve uygun tedavi ile yönetilmesi gereken komplike durumlardır.

SONUÇ: Bu olgu sunumu, tekrarlayan İYE şikayetleri olan hastalarda üreterosel gibi nadir patolojilerin dikkatli bir şekilde araştırılmasının önemini vurgulamaktadır. Üreterosel içerisinde taş oluşumu, dikkatli bir değerlendirme ve endoskopik cerrahi ile başarılı bir şekilde tedavi edilebilir. Ayrıca, anatomik varyasyonların üreterosel ve taş oluşumu üzerindeki etkileri göz önünde bulundurularak, hastaların uzun dönem takibi planlanmalıdır.

KAYNAKLAR

1. Yiee JH, Kaplan GW. Management of adult ureteroceles: Treatment and outcomes. J Endourol. 2011;25(1):183-7.
2. Chandhoke PS, et al. Ureterocele-associated stone disease: A report on clinical outcomes. Urology. 2001;57(4):732-6.

3. Aykut Z, et al. Chronic urinary tract infections in patients with ureterocele: A clinical perspective. Int Urol Nephrol. 2020;52(1):87-93.
4. Davenport M, et al. Diagnostic approach and surgical management of ureteroceles in adults. Urology. 2000;56(4):650-7.
5. Yiee JH, Kaplan GW. Management of adult ureteroceles: Treatment and outcomes. J Endourol. 2011;25(1):183-7.
6. Glassberg KI. The treatment of ureterocele. Curr Urol Rep. 2002;3(3):170-5.
7. Sundaram CP, et al. Ureteroceles: A review of surgical management. J Pediatr Urol. 2002;18(1):183-9.
8. Gild P, et al. Current treatment and outcomes of ureterocele in adults: A review. Urol Int. 2018;100(2):145-51.
9. Tanagho EA, McAninch JW. Smith's General Urology, 18th Edition. Lange Medical Books/McGraw-Hill, 2013.

Anahtar Kelimeler: üreterosel, mesane taşı, distal üreter taşı, idrar yolu enfeksiyonu

33. Ulusal Üroloji Kongresi
29 Ekim-01 Kasım 2024 Susesi Luxury Resort, Antalya

CASE PRESENTATION: Endoscopic Treatment of a Large Stone within an Adult Ureterocele in a 60-Year-Old Female Patient with Recurrent Urinary Tract Infections

Muhammed Ebuzer Aldemir, Hüseyin Biçer, Ömer Şahin, Ercan Arslan, Mert Ali Karadağ
Kayseri City Hospital / Department Of Urolog

CASE PRESENTATION: Endoscopic Treatment of a Large Stone within an Adult Ureterocele in a 60-Year-Old Female Patient with Recurrent Urinary Tract Infections

INTRODUCTION : Ureterocele is a rare congenital anomaly characterized by cystic dilation of the ureter at the point where it opens into the bladder. This condition is often associated with a double collecting system and is more commonly diagnosed in the pediatric period. However, it can also be detected in adults who have not previously been diagnosed, usually presenting with more complex and severe manifestations (1). Stone formation in the ureterocele may occur as a result of complications such as stasis and infection, which may further complicate the clinical picture (2). In this case report, we describe the endoscopic treatment of a large stone detected in the ureterocele in a 60-year-old woman with a history of hypertension and non-insulin-dependent diabetes mellitus (Type 2 DM) who was followed up with recurrent urinary tract infections for 20 years.

CASE PRESENTATION: A 60-year-old female patient presented to our clinic with a history of prolonged recurrent urinary tract infections. The patient, who had a history of hypertension and Type 2 DM, had no previous urological surgical history. Physical examination and laboratory tests revealed a hemoglobin (Hb) level of 10.9 g/dl, creatinine of 0.74 mg/dl, and BUN of 16 mg/dl. The coagulation profile was normal. Urinalysis performed upon admission showed leukocytes at 7 and erythrocytes at 0, with no growth in the urine culture. Despite symptoms of urinary tract infection, the absence of bacterial growth in the culture was considered indicative of chronic inflammation (3). Non-contrast computed tomography (CT) of the pelvis revealed a large stone measuring 24 × 12 mm in the ureterocele at the left vesicoureteral junction posterior to the bladder (Figure 1). Urinary tract ultrasonography confirmed that this ureterocele was located at the ureterovesical junction and contained a stone. The presence of a stone in the ureterocele was evaluated as a condition developing due to long-term urinary stasis and recurrent infections (4).

SURGICAL INTERVENTION AND FOLLOW-UP: The patient underwent endoscopic surgery under spinal anesthesia. During cystoscopy in the lithotomy position, the right ureteral orifice was observed normally, while the left ureteral orifice was obscured by a large intravesical ureterocele. During cystoscopy, the upper wall of the ureterocele was excised using holmium laser and the large stone in the ureterocele was exposed. In the same session, the stone was fragmented by cystolithotripsy and removed endoscopically. Endoscopic surgery is a preferred method because of its minimal invasiveness and high success rates (5). A D-J stent was placed from the left ureteral orifice into the renal pelvis with the aid of a guide wire. The procedure was concluded with the placement of a two-way 16F Foley catheter. On the first postoperative day, the Foley catheter was removed, and direct urinary system imaging confirmed the correct placement of the D-J stent and absence of stone fragments in the bladder. Post-removal ultrasonography confirmed no residual stones in the bladder (6). One month later, D-J stent removal, diagnostic ureterorenoscopy and voiding cystoureterography with 300 cc opaque material were performed. No reflux was detected in this examination. In addition, intravenous pyelography (IVP) revealed the presence of a double collecting system and double ureter on the left (Figure 2). This anatomical variation was considered as a factor that increased the patient's susceptibility to ureterocele and stone formation (7).

DISCUSSION: Stone formation within a ureterocele is a rare condition that can become complicated due to stasis and infection. This case is one of the rare instances where a large stone within a ureterocele was successfully treated endoscopically. Endoscopic surgery offers an effective and safe approach for the management of ureteroceles and associated stones. In this case, the use of Holmium laser to open the upper wall of the ureterocele and remove the stone was performed with a minimally invasive approach (8). In the postoperative follow-up, the presence of double collecting system and double ureter in the left kidney was found and this was considered as a factor that increased the patient's susceptibility to ureterocele and stone formation (9). Ureterocele and associated stones are complicated conditions that should be managed with long-term follow-up and appropriate treatment.

CONCLUSION: This case report emphasizes the importance of careful investigation of rare pathologies such as ureterocele in patients with recurrent UTI complaints. Stone formation within the ureterocele can be successfully treated with careful evaluation and endoscopic surgery. In addition, long-term follow-up of patients should be planned by considering the effects of anatomical variations on ureterocele and stone formation.

Keywords: ureterocele, bladder stone, distal ureteral stone, urinary tract infection

ÜRETEROSEL

ÜRETEROCELE

ÜRETEROSEL İÇİNDE TAŞ VAKASI

STONE CASE IN URETEROCELE

PP-078

Prostat Biyopsisi Yapılan Olgularda Patoloji Sonucunu Öngörmede Serum ve İdrar CRP Seviyesinin Rolü

Cihat Genç, Erkan Erkan, Uğur Yücetaş, Semih Aktaş
Suam İstanbul Eğitim ve Araştırma Hastanesi

AMAÇ: Erkeklerde en sık görülen ikinci kanser olan prostat kanserinin kesin tanısı prostat biyopsisi ile elde edilen histopatolojik doku incelemesine dayanır. Çoğunlukla transrektal, bazen de transperineal yolla uygulanan prostat biyopsisi; hastada oluşturduğu psikolojik stresin yanısıra, hematüriden ürosepsise kadar uzanan geniş bir skalada çeşitli komplikasyon riskleri barındırır. Gereksiz prostat biyopsilerinden kaçınmak bu açıdan önemlidir. Buna yönelik olarak enflamatuar bir belirteç olan CRP, lokal enflamatuar sebeplerle yükselen (nonneoplastik kökenli) PSA artışlarına bağlı gereksiz prostat biyopsilerden kaçınmada faydalı olabilir. Bu hipotezden yola çıkarak, çalışmamızda prostat biyopsisi planlanan hastaların idrar ve serum CRP değerlerini karşılaştırmalı olarak değerlendirerek; olası patoloji sonuçlarını (BPH, kronik prostatit ve PCa) öngörmedeki rolünü belirlemeyi amaçladık.

GEREÇ-YÖNTEM: 01/09/2023–31/01/2023 tarihleri arasında İstanbul Eğitim ve Araştırma Hastanesi üroloji polikliniğine başvuran ve biyopsi uygulanan hastalardan; başvuru sırasında tam idrar tetkiki normal, serum total PSA değeri 2,5-10 ng/dl arasında olan, dijital rektal muayene bulgusu normal olan toplamda 251 hasta çalışmaya dahil edildi. Prostat biyopsisi öncesi CRP seviyelerini belirlemek için idrar ve kan örnekleri alındı, numuneler santrifüj edilerek -80 derecede saklandı; uygun serum ve idrar kitleriyle çalışıldı. Ardından hastalara uygun şartlarda TRUS-Bx uygulandı. Histopatolojik sonuçlara göre hasta grubu BPH, Kr.prostatit ve PCa olarak 3 gruba ayrıldı. Hasta gruplarına; komorbidite (HT, CVD, KOAH, DM vb.), BMI, sigara kullanımı, PSA, PV, idrar ve serum CRP değerleri açısından ölçüm ve değerlendirme yapıldı. Sonuçlar, istatistiki analiz ile değerlendirilerek gruplar karşılaştırıldı.

BULGULAR: Demografik özellikler ve komorbidite grupları ile CRP arasındaki ilişki incelendiğinde; serum ve idrar CRP değerleri açısından anlamlı bir fark saptanmadı (p>0,05). Histopatolojik alt grup analizinde de (BPH, Kronik Enflamasyon, PCa); idrar ve serum CRP değerlerinin komorbidite, kilo, boy, BMI, sigara kullanımı ile ilişkili olmadığı görüldü (p>0,05), Üç grup içerisinde PV açısından anlamlı fark izlendiği halde (P=0,00) olup; PSA değerleri açısından bir fark izlenmedi. Üç çalışma grubu arasında serum ve idrar CRP değerleri açısında anlamlı bir fark olmadığı saptandı.

SONUÇ: Çalışmamızda elde ettiğimiz bulgulara göre, Prostat Ca şüphesine yönelik TRUS-BX öncesi İdrar ve Serum CRP değerleri, benign veya malign patoloji sonuçlarını ön görmede ek bir fayda sağlamamaktadır. Yine de, gelişmiş görüntüleme yöntemleri ile desteklenen daha geniş ve kapsamlı çalışmalara ihtiyaç vardır. Anahtar Kelimeler: serum CRP, İdrar CRP, Prostat Biyopsisi, Prostat Kanseri, Kronik Enflamasyon

Anahtar Kelimeler: serum CRP, İdrar CRP, Prostat Biyopsisi, Prostat Kanseri, Kronik Enflamasyon

The Role of Serum and Urine CRP Levels in Predicting Pathology Results in Prostate Biopsy Cases

Cihat Genç, Erkan Erkan, Uğur Yücetaş, Semih Aktaş
istanbul research and training hospital

AIM: The definitive diagnosis of prostate cancer, which is the second most common cancer in men, is based on histopathological tissue examination obtained by prostate biopsy. Prostate biopsy, which is mostly performed transrectal and sometimes transperineally, carries risks of complications in a wide scale ranging from hematuria to urosepsis, as well as the psychological stress it causes in the patient. It is important in this respect to avoid unnecessary prostate biopsies. In this regard, CRP, an inflammatory marker, may be useful in avoiding unnecessary prostate biopsies due to local inflammatory (nonneoplastic origin) PSA increases. Based on this hypothesis, we aimed to determine its role in predicting the probable pathology outcomes (BPH, Chronic Prostatitis and PCa) by comparative evaluation of urine and serum CRP values in patients planned for prostate biopsy.

MATERIAL-METHODS: Among the patients who had applied to the Urology Polyclinic of Istanbul Training and Research Hospital between 01/09/2021 and 31/01/2023 and undergone biopsy; a total of 251 patients with normal urinalysis, serum total PSA value between 2.5-10 ng/dl, and normal digital rectal examination findings at admission were included in the study. Urine and blood samples were taken to determine CRP levels before prostate biopsy, samples were centrifuged and stored at -80°C; were studied with appropriate serum and urine kits. After that, TRUS-Bx was performed to the patients under appropriate conditions. According to the histopathological results, the patient group was divided into 3 groups as BPH, Cr. prostatitis and PCa. The groups were evaluated interms of comorbidities (HT, CVD, COPD, DM, etc.), BMI, smoking, PSA, PV, urine and serum CRP values. Based on the statistical analysis of the findings, the groups were compared.

RESULTS: When the relationship between demographic characteristics and comorbidity groups and CRP is examined; There was no significant difference in serum and urine CRP values ($p>0.05$). In the histopathological subgroup analysis (BPH, Chronic Inflammation, PCa); urine and serum CRP values were not associated with comorbidity, weight, height, BMI, smoking ($p>0.05$). Although there was a significant difference in terms of PV in the three groups ($P=0.00$); No difference was observed in terms of PSA values. There was no significant difference between the three study groups in terms of serum and urine CRP values.

CONCLUSION: According to the findings of our study, the urine and serum CRP values before TRUS-BX for the suspicion of Prostate Ca do not provide any additional benefit in predicting the results of benign or malignant pathology. However, larger and more comprehensive studies supported by advanced imaging methods are needed. Keywords: serum CRP, Urine CRP, Prostate Biopsy, Prostate Cancer, Chronic Inflammation

Keywords: serum CRP, Urine CRP, Prostate Biopsy, Prostate Cancer, Chronic Inflammation

komorbidite

		Min-Mak	Medyan	Ortalama+/-
Yaş(yıl)		46.0 - 75.0	63.0	63.2 ± 6.3
Boy(cm)		102.0 - 188.0	170.0	171.1 ± 7.8
Kilo(kg)		55.0 - 145.0	80.0	80.4 ± 12.6
BMI(kg/cm²)		15.9 - 81.7	26.7	27.6 ± 5.3
Sigara Kullanımı	(-)			152 60.6%
	(+)			98 39.0%
HT	(-)			152 60.6%
	(+)			99 39.4%
CVD	(-)			202 80.5%
	(+)			48 19.1%
KOAH	(-)			228 90.8%
	(+)			23 9.2%
DM	(-)			214 85.3%
	(+)			35 13.9%
Diğer	(-)			244 97.2%
	(+)			4 1.6%
PSA(ng/dl)		0.7 - 45140.0	6.0	366.1 ± 4017.0
PV (cc)		15.0 - 225.0	30.0	35.9 ± 30.2
Serum CRP(mg/L)		0.08 - 3.50	1.01	1.18 ± 0.59
Idrar CRP(mg/L)		0.10 - 3.67	1.12	1.19 ± 0.38

3 grup analizi

			PCA		[illegible]		BPH		p	
[illegible]	Ortalama		63.6 ± 6.2		63.1 ± 6.3		62.9 ± 6.4		0.775	±
	Medyan		64.0		63.5		63.0			
Boy(cm)	Ortalama		171.5 ± 9.6		170.8 ± 6.2		171.0 ± 6.9		0.350	±
	Medyan		171.5		170.0		170.0			
Kilo(kg)	Ortalama		80.4 ± 11.9		80.0 ± 13.5		80.9 ± 12.6		0.870	±
	Medyan		79.0		78.5		80.0			
[illegible]	Ortalama		27.7 ± 7.1		27.4 ± 4.0		27.7 ± 4.0		0.699	±
	Medyan		26.5		26.6		27.0			
[illegible]	(-)	n-%	33	36.7 %	33	38.4%	34	45.3 %	0.497	X ²
	(+)	n-%	57	63.3 %	53	61.6%	41	54.7 %		
HT	(-)	n-%	56	62.2 %	50	58.1%	46	61.3 %	0.846	X ²
	(+)	n-%	34	37.8 %	36	41.9%	29	38.7 %		
CVD	(-)	n-%	69	76.7 %	72	83.7%	61	81.3 %	0.451	X ²
	(+)	n-%	21	23.3 %	14	16.3%	13	17.3 %		
KOAH	(-)	n-%	80	88.9 %	77	89.5%	71	94.7 %	0.385	X ²
	(+)	n-%	10	11.1 %	9	10.5%	4	5.3%		
DM	(-)	n-%	76	84.4 %	76	88.4%	64	85.3 %	0.736	X ²
	(+)	n-%	14	15.6 %	10	11.6%	11	14.7 %		
[illegible]	(-)	n-%	86	95.6 %	86	100.0 %	72	96.0 %		
	(+)	n-%	4	4.4%	0	0.0%	0	0.0%		

grafik

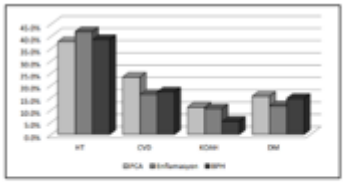

		PCA	Kronik inflamasyon(XOR 4)	BPH	p
PSA	Ortanca	6.2 ± 2.2	6.6 ± 2.3	6.1 ± 2.2	0.201 K
	Medyan	5.9	6.4	5.7	
PV	Ortanca	48.0 ± 28.2	58.4 ± 29.0	62.5 ± 32.3	0.000 K
	Medyan	40.0	51.0	55.0	

K Kruskal Wallis test

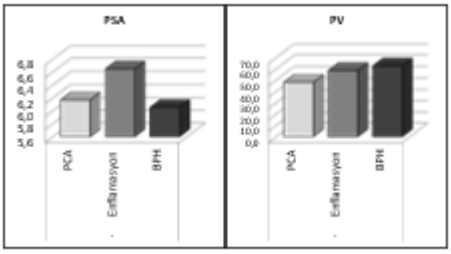

PP-079

Ankara Onkoloji Eğitim ve Araştırma Hastanesinde Transobturator Tape Sonuçlarımız

Serhat Haluk Ünal[1], Abdullah Çayırlı[1], Abdullah Bolat[1], Tuğrul Başar[2], Fatih Hızlı[1]
[1]Dr. Abdurrahman Yurtaslan Ankara Onkoloji Eğitim ve Araştırma Hastanesi
[2]Ankara Gölbaşı Devlet Hastanesi

AMAÇ: Uluslararası Kontinans Cemiyeti'ne göre stres üriner inkontinans (SÜİ) öksürme, hapşırma veya fiziksel efor ile ilişkili idrar kaçırma olarak tanımlanır. SÜİ tedavisinde amaç, vezikoüretral segmentin veya midüretranın desteklenmesidir. Bu amaçla yapılan cerrahi yöntemler, mesane boynu süspansiyonu, midüretral bant yerleştirilmesi, hacim artırıcı ajanların intraüretral enjeksiyonu ve artifisiyel üriner sfinkter yerleştirilmesini içermektedir. Güncel çalışmalarda transobturator tape (TOT) gibi minimal invaziv yöntemlerin başarı oranlarının daha yüksek olduğu gösterilmiştir.

MATERYAL-METOD: Kliniğimizde 2020-2024 yılları arası TOT yaptığımız 63 hastayı retrospektif olarak değerlendirdik. Hastaların demografik özellikleri, ek hastalıkları, vücut kitle indeksi (VKİ), menopozal durum, inkontinans tipleri, hastanede yatış süresi, postoperatif komplikasyonlar ve operasyon öncesine göre şikâyet durumları karşılaştırıldı.

BULGULAR: Hastaların yaş ortalaması 51,7 idi. 44 hasta pür SÜİ, 19 hasta ise stres baskın mix tip inkontinans tariflemekteydi. Vücut kitle indeksi (VKİ) 32 hastada 30'un üstünde, 19 hastada 25-29,99 arasında, 12 hastada ise 25'in altındaydı. Hastalara yapılan pelvik muayenede, tüm hastalarda stres testi pozitif, Q tip test 30 derece üstündeydi.

Hastaların 44'ü postmenopozal, 9'u perimenopozal, 10'u premenopozal dönemdeydi. Hastaların tamamı medikal tedaviye yanıtsızdı. 48 hastada bir veya birden fazla normal vajinal doğum öyküsü, 26 hastanın kronik hastalığa bağlı ilaç kullanım öyküsü, 18 hastanın malignite tanısı olduğu gözlendi. Bu hastaların 12'sinde jinekolojik, 6'sında ürolojik malignite öyküsü mevcuttu. 18 hastada sistosel varlığı izlendi. Bu hastalara kolporafi anterior yöntemi ile sistosel onarımı da yapıldı. Tüm hastalara operasyon sonunda tanısal sistoskopi yapıldı. Kasık bölgesinde ve operasyon bölgesinde olan geçici ağrı dışında hiçbir hastamızda peroperatif/postoperatif mesane perforasyonu, mesh erozyonu, ciddi kanama, enfeksiyon gelişimi, obturator damar-sinir yaralanması gibi ciddi komplikasyon gelişmedi. Sadece 2 hastamızda nöropraksiye bağlı olduğunu düşündüğümüz kısa süreli bacak ağrısı ve yürüme güçlüğü görüldü. Bunlar da antiinflamatuar tedavi ile ek bir tedavi gereksinimi olmaksızın kısa sürede düzeldi. Cinsel aktif 8 hastamızda ise erken dönemde disparoni şikayetinin olduğu, bunun da ilerleyen süreçte azaldığı anamnezi alındı. Hastaların postoperatif 1. gün üretral sondası çekildi. Tüm hastalar spontan miksiyon yapabildi ve ultrason ile bakıda rezidüel idrar volümü 100 cc'nin altındaydı. 1 hasta hariç, hastaların tamamında postoperatif kısa dönem 1. ay kontrollerinde inkontinansın büyük oranda gerilediği saptandı. Postoperatif 6. Ay orta dönem kontrollerinde yine benzer şekilde hastalarımızın inkontinansının olmadığı anamnezi alındı. Postoperatif 1., 2. Ve 3. Yıl kontrollerinde de benzer sonuçlar görüldü.

SONUÇ: Ağırlıklı olarak üroonkolojik cerrahilerin yapıldığı hastanemizde, yaptığımız TOT ameliyatlarının SÜİ tedavisinde komplikasyon oranı düşük, hasta memnuniyeti yüksek ve son derece başarılı bir yöntem olduğunu söyleyebiliriz.

Anahtar Kelimeler: Disparoni, Stres Üriner İnkontinans, TOT

Our Transobturator Tape Results at Ankara Oncology Training and Research Hospital

Serhat Haluk Ünal[1], Abdullah Çayırlı[1], Abdullah Bolat[1], Tuğrul Başar[2], Fatih Hızlı[1]
[1]Dr Abdurrahman Yurtaslan Ankara Oncology Training and Research Hospital
[2]Ankara Gölbaşı State Hospital

OBJECTIVE: According to the International Continence Society, stress urinary incontinence (SUI) is defined as involuntary urine leakage associated with coughing, sneezing, or physical exertion. The aim of SUI treatment is to support the vesicourethral segment or mid-urethra. Surgical methods employed for this purpose include bladder neck suspension, mid-urethral sling placement, intra-urethral injection of volume-increasing agents, and artificial urinary sphincter placement. Recent studies have shown that minimally invasive techniques, such as transobturator tape (TOT), have higher success rates.

MATERIALS AND METHODS: We retrospectively evaluated 63 patients who underwent TOT in our clinic between 2020 and 2024. The patients' demographic characteristics, comorbidities, body mass index (BMI), menopausal status, types of incontinence, hospital stay duration, postoperative complications, and preoperative complaint statuses were compared.

RESULTS: The mean age of the patients was 51.7 years. Forty-four patients had pure SUI, and 19 patients had stress-predominant mixed incontinence. The BMI was over 30 in 32 patients, between 25 and 29.99 in 19 patients, and below 25 in 12 patients. In the pelvic examination, all patients had a positive stress test, and the Q-tip test was above 30 degrees.

Forty-four patients were postmenopausal, 9 were perimenopausal, and 10 were premenopausal. All patients were unresponsive to medical treatment. A history of one or more normal vaginal deliveries was observed in 48 patients, 26 patients had a history of medication use due to chronic diseases, and 18 patients had a diagnosis of malignancy. Among these, 12 had a history of gynecological malignancy, and 6 had a history of urological malignancy. Cystocele was observed in 18 patients, and cystocele repair was performed using the anterior colporrhaphy method. Diagnostic cystoscopy was performed at the end of the operation for all patients.

Except for temporary pain in the groin and surgical area, no serious complications such as intraoperative/postoperative bladder perforation, mesh erosion, severe bleeding, infection, or obturator vessel-nerve injury were observed. Only 2 patients experienced short-term leg pain and difficulty walking, which were thought to be due to neuropraxia and resolved quickly with anti-inflammatory treatment without the need for additional therapy. Eight sexually active patients reported early-onset dyspareunia, which decreased in the subsequent period.

The urethral catheter was removed on the first postoperative day. All patients were able to urinate spontaneously, and the residual urine volume measured by ultrasound was below 100 cc. Except for one patient, incontinence was significantly reduced in the short-term follow-up (1 month) postoperatively. During the medium-term follow-up (6 months) postoperatively, similar results were noted, with no incontinence reported. Similar outcomes were observed during the 1st, 2nd, and 3rd year follow-ups.

CONCLUSION: In our hospital, which primarily conducts uro-oncological surgeries, we can say that the TOT surgeries performed for SUI treatment are a highly successful method with a low complication rate and high patient satisfaction.

Keywords: Dyspareunia, stress urinary incontinence, TOT

PP-080

Dev Sürrenal Kitle, Feokromasitoma: Vaka Sunumu

Burak Bilir, Kuvan Hasan Can, caner özer, atınç tozsin, Tevfik Aktoz, Ali Gözen
Trakya Üniversitesi Tıp Fakültesi Üroloji Anabilim Dalı

GİRİŞ: Sürrenal kitlelerin büyük kısmı hormon inaktif benign adenomlar olup bunun dışında kalanlar hormon aktif adenomlar ve malignitlerdir. Hormon üretmeyen adenomlar 4 cm'e kadar konservatif takip edilirken hormon aktif olanlarda cerrahi önerilmektedir. Aynı zamanda malign kitleler de boyuttan bağımsız cerrahi ilk seçenektir. Bu vaka sunumunda 20 yıldır feokromasitoma tanılı hastanın sağ sürrenalde 10 cm kistik kitle nedenli sürrenalektomi yapılışını sunmayı amaçladık.

VAKA: 68 yaş erkek hasta bilinen kronik akciğer hastalığı(KOAH) ve 20 yıldır feokromasitoma tanılı ancak hasta operasyonu yıllarca reddetmiş.Hastanın takiplerinde sağ yan ağrısı tariflemesi sonrası çekilen kontrastlı batın manyetik rezonans görüntülemede(MR) sağ sürrenal glandda loju dolduran 10x9,5 cm boyutlarında yoğun nekroz alanları içeren kontrast tutulumu gösteren kitle lezyon izlenmiş olup tariflenen kitle lezyon sağ böbrek üst pole ekstrensek bası oluşturmaktadır.Hastanın endokrinolojik değerlendirmesinde 1 mg deksametazon supresyon testi sonucu kortizol:1 ug/dl baskılı görülmüş. 24 saatlik idrarda metanefrin 365ug/gün(44-261),normetanefrin 1916ug/gün(138-521) olarak görülmüş.Hastaya feokromasitoma/sürrenal malignite ön tanıları ile anterior subkostal insizyon ile transperitoneal sağ sürrenalektomi yapıldı. Vaka sırasında kitlenin manipülasyonuna bağlı katekolaminlerin sisteme dökülmesinden ötürü sistemik sistolik tansiyon 280 mmHg seviyesini gördü. Hastanın vaka sırasında hipertansif ataklarına fentolamin ile müdahale edildi. Sürrenal ven bağlandıktan sonra hipertansif atak görülmedi.Hasta postop 1 gün ybü ünitesinde takip edildikten sonra servise devralındı. Servis takiplerinde taşikardik görülen hastada yeni tanı atrial fibrilasyon saptanıp kardiyoloji ile ortak tedavisi başlandı. Postop 2 gün minimal drenajı olan hastanın dreni 3. gün alındı. Takiplerinde stabil seyreden hasta atrial fibrilasyon kontrol altına alınınca 8. günde şifa ile taburcu edildi. Patolojisi feokromasitoma olarak sonuçlandığı bildirildi.

TARTIŞMA: Dev feokromasitoma tanımı 10 santimetreden büyük kitleler için kullanılmakta olup nadiren rastlanmaktadır. Genel olarak adrenal tüörler malignite riski taşır ve feokromasitomaya malign potansiyelde olduğu düşünülerek yaklaşılmalıdır. Bu vaka sunumu, feokromasitoma tanılı dev sürrenal kitle ile literatüre katkı sağlamıştır.

Anahtar Kelimeler: adrenal Kitle, feokromasitoma, sürrenalektomi

33. Ulusal Üroloji Kongresi
29 Ekim-01 Kasım 2024 Susesi Luxury Resort, Antalya

Giant Adrenal Mass, Pheochromocytoma: A Case Report

Burak Bilir, Kuvan Hasan Can, caner özer, atınç tozsin, Tevfik Aktoz, Ali Gözen
Trakya University Faculty of Medicine, Department of Urology

INTRODUCTION: The majority of adrenal masses are hormonally inactive benign adenomas, while the remainder consist of hormonally active adenomas and malignancies. Non-functioning adenomas are generally followed conservatively up to 4 cm in size, whereas surgery is recommended for hormonally active ones. Similarly, for malignant masses, surgery is the first-line option regardless of size. In this case report, we aim to present the adrenalectomy performed for a 10 cm cystic mass in the right adrenal gland of a patient diagnosed with pheochromocytoma for 20 years.

CASE: A 68-year-old male patient with a known history of chronic obstructive pulmonary disease (COPD) had been diagnosed with pheochromocytoma 20 years ago, but had refused surgery for years. During follow-up, after reporting right flank pain, contrast-enhanced abdominal magnetic resonance imaging (MRI) revealed a 10x9.5 cm mass lesion filling the right adrenal gland with areas of necrosis and contrast enhancement. This lesion caused extrinsic compression on the upper pole of the right kidney. Endocrinological evaluation showed suppressed cortisol levels of 1 µg/dL following a 1 mg dexamethasone suppression test. A 24-hour urine test showed elevated metanephrine levels at 365 µg/day (normal range 44-261) and normetanephrine at 1916 µg/day (normal range 138-521). The patient underwent a right transperitoneal adrenalectomy via an anterior subcostal incision with preoperative diagnoses of pheochromocytoma and adrenal malignancy. During the procedure, systemic systolic blood pressure spiked to 280 mmHg due to catecholamine release from mass manipulation. The hypertensive episodes were managed with phentolamine, and no further hypertensive crises occurred after ligation of the adrenal vein. The patient was monitored in the ICU for one day postoperatively before being transferred to the ward. During post-op follow-up, the patient developed new-onset atrial fibrillation and tachycardia, which was managed with cardiology consultation. The drain was removed on postoperative day 3. After stabilizing and controlling the atrial fibrillation, the patient was discharged on postoperative day 8. Pathology confirmed the diagnosis of pheochromocytoma.

DISCUSSION: The term “giant pheochromocytoma” is used for masses larger than 10 cm, which are rare. In general, adrenal tumors carry a risk of malignancy, and pheochromocytomas should be approached with the potential for malignancy in mind. This case report contributes to the literature with a presentation of a giant adrenal mass diagnosed as pheochromocytoma.

Keywords: adrenal mass, adrenalectomy, pheochromocytoma

BT görüntülemesi ve patoloi spesmeni

CT scan and pathological specimen

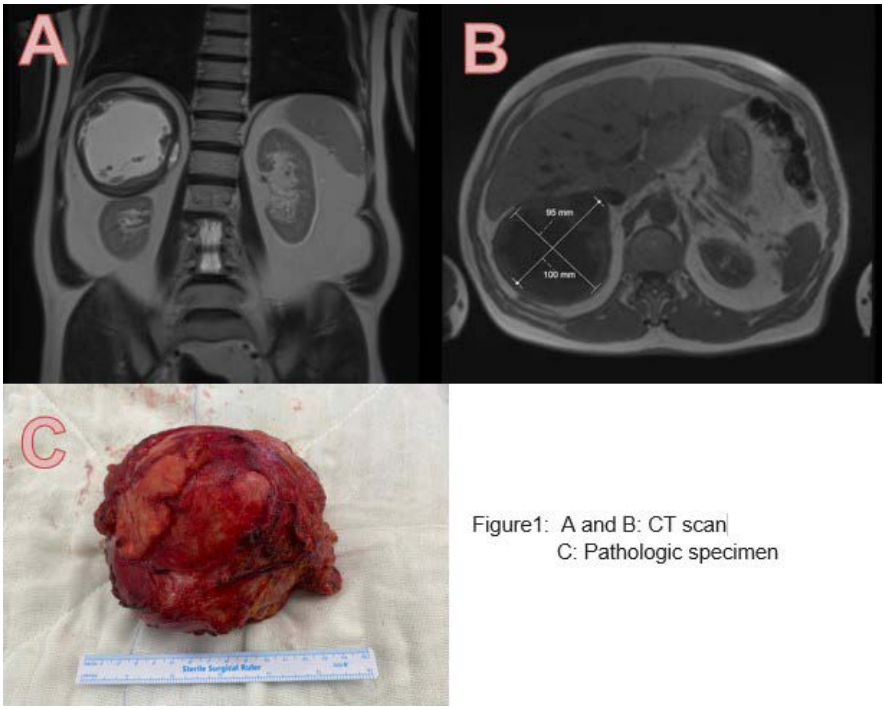

Figure1: A and B: CT scan
C: Pathologic specimen

PP-081

Klinik Olarak Düşük Risk Özellikleri Taşıyan Mesane Tümörü Hastalarında Preoperatif Bakılan SII (Sistemik İmmun İnflamatuar) İndeks Patolojik Evreyi Öngördürebilir Mi ?

Taha Burak Bulut, Erkan Sönmezay, Uğur Yücetaş, Mustafa Altıntaş, Hüseyin Aytaç Ateş
Sağlık Bilimleri Üniversitesi, İstanbul Sağlık Uygulama ve Araştırma Merkezi, Üroloji Kliniği,İstanbul

AMAÇ: Preoperatif klinik özellikleri düşük riskte olan primer mesane tümörlerinin (tek odak, 3 cm'den küçük, papiller karakterde) postoperatif patolojik sonucuna göre yer aldığı risk grubunu SII (sistemik immün enflamatuar) indeks değerine bakarak değerlendirdik.

MATERYAL-METOD: Primer mesane tümör rezeksiyonundan 1 ay öncesinde hastaların hemogram değerinden SII indeksi hesaplandı. Klinik olarak düşük riskli olan mesane tümörlerindeki SII indeks cut-off değeri elde edildi (SII= Nötrofil sayısı x Trombosit sayısı / lenfosit sayısı). Hastaların postoperatif patolojik evreleri not edildi. SII indeksin patolojik evreyi öngörmedeki etkinliği değerlendirildi. Normal dağılım gösteren ikili grup kıyaslamaları Bağımsız gruplar t testi ile göstermeyen değişkenler de ise Mann-Whitney U testi ile yapıldı. Roc analizi yardımı ile pozitif kestirim değeri hesaplandı. SII indeks doğruluk değerlendirmesi Lojistik regresyon testi ile yapıldı.

BULGULAR: Ortalama yaşları 63±11 olan 160 erkek 24 kadın toplam 184 klinik olarak düşük risk özellikleri gösteren primer mesane tümörü hastasının patolojik değerlendirmesi yapıldı. Risk grubu belirlendiğinde 122 hastanın düşük, 62 hastanın ise yüksek risk grubunda olduğu görüldü. Hastaların SII indeks değerlerinden yapılan tümör risk grubu analizinden anlamlı pozitif sınır değeri (Cut-Off) 517,2 olarak bulundu. ROC eğrisi oluşturularak eğri altında kalan alan (AUC) hesaplandı. ROC eğrisi altında kalan alan 0,639 dur. Bu değer istatistiksel olarak anlamlı bir tanı değeridir (p=0,002) (%95CI 0,551-0,727). Uygulanan diğer bir test olan Lojistik regresyon testi SII risk gruplarını ayırt etmede istatistiksel olarak anlamlı bir ölçümdür (p<0,001).

SONUÇ: Preoperatif bakılan SII indeks klinik olaraksi düşük riskli hastalarda cut-off değer altında düşük riski öngörmede anlamlı bulunmuştur. Son dönemde üzerine çalışılan kolay bulunabilen ve ucuz standart belirteçler tümör seyri, tedavi ve takip açısından değerlendirilebilecek ve üzerinde daha çok araştırma yapılabilecek yöntemler olabilir.

Anahtar Kelimeler: Mesane kanseri, klinik risk grubu, SII indeks, tümör risk grubu

Can Preoperative SII (Systemic Immune Inflammatory) Index Predict Pathological Stage In Bladder Tumor Patients With Clinically Low Risk Features?

Taha Burak Bulut, Erkan Sönmezay, Uğur Yücetaş, Mustafa Altıntaş, Hüseyin Aytaç Ateş
Department of Urology, Health Sciences University, İstanbul Health Practice & Research Center, İstanbul, Turkey

OBJECTIVE: We evaluated the risk group of primary bladder tumors (single focus, smaller than 3 cm, papillary character) with low preoperative clinical risk features based on their postoperative pathological outcomes using the SII (systemic immune-inflammatory) index value.

MATERIALS-METHODS: The SII index was calculated from the hemogram values of patients one month before primary bladder tumor resection. The cut-off value of the SII index was obtained in bladder tumors with clinically low risk group features (SII = Neutrophil count x Platelet count / Lymphocyte count). The postoperative pathological stages of the patients were recorded. The effectiveness of the SII index in predicting pathological stage was evaluated. Comparisons of normally distributed binary groups were performed using the Independent Samples t-test, while non-normally distributed variables were compared using the Mann-Whitney U test. The positive predictive value was calculated using ROC analysis. The accuracy assessment of the SII index was conducted with Logistic Regression analysis.

RESULTS: Among the sum of 184 patients with primary bladder tumors, 160 were male and 24 were female, with a mean age of 63±11 years. The pathological stages of the patients were evaluated. When the risk group was determined, it was found that 122 patients were in the low-risk group and 62 patients were in the high-risk group. The analysis of tumor risk groups based on the patients' SII index values revealed a significant positive cut-off value of 517.2. The ROC curve was generated, and the area under the curve (AUC) was calculated. The area under the ROC curve was 0.639, indicating a statistically significant diagnostic value ($p=0.002$) with a 95% confidence interval (CI) of 0.551-0.727. The Logistic Regression test, another applied test, demonstrated that the SII is a statistically significant measure in distinguishing risk groups ($p<0.001$).

CONCLUSION: The preoperatively assessed SII index was found to be significant in predicting low risk in patients with clinically low risk group, with values below the cut-off. Recently studied, easily accessible, and inexpensive standard markers could be valuable methods for evaluating tumor progression, treatment, and follow-up, warranting further research.

Keywords: Bladder cancer, clinically low risk group, SII index, tumor risk group

PP-082

Plastik şişeye penetre olan penis yaralanması ve onarımı

Burak Yılmaz
Osmaniye Devlet Hastanesi

Plastik şişeye sıkışıp kompartman sendromu benzeri tabloya giden penisden cismin uzaklaştırılması ve onarımındaki tecrübemizi paylaşmayı amaçladık

52 yaş mental retardasyonu olan hasta evde cinsel uyarı almak maksadıyla penisini sönümlenmiş halde 500 ml lik plastik pet şişeye penetre etmiş. Penis erekte olduğunda penis gövdesi ve glansı geri çıkaramamış ve içeride kalmış. Evde kendi imkanı ile plastik şişenin etrafını bıçak ve makas yardımıyla kesmiş. Ancak pet şişenin sert ağzını ve yakın olan kısıma müdahele edememiş. Sağlık hizmetine başvurmaktan çekindiği anlaşılan hasta sert menevralar ile plastik şişeyi çıkarmaya çalışırken kesilmiş olan plastik şişe kenarının penis gövdesini korpuslara kadar yaralamış. Aktif kanaması olan hasta ambulans ile acil servise getirilmiş.

Hasta acil serviste muayene edildiğinde. Penis gövdesinde dorsalde yaklaşık 5cm lik açık ve kanayan yara ile karşılaşıldı. Plastik şişe ağzına yakın kesimden kesilmiş, glans ve penil gövde ödemli görünümdeydi. Hasta operasyona alındı gerekli arıtım ve örtümü takiben önce alçı makası ile şişenin ağzında bulunan sert plastik kesilmeye çalışıldı ancak başarılı olunamadı. Ardından ortopedi bölümünün kullandığı tel ve çivileri kesmek amacıya kullanılan makas ile deneme yapıldı ancak güveni ve yeterli olmadığından başarılı olunamadı. Ardından beyin cerrahi bölümünün kullandığı kalın grasperlar ve kemik rongeurları ile plastik şişe ağız kısmının laterallerinden tutularak laterallere doğru çekilerek ortopedi bölümünde kullanılan disk motor ile plastik şişe penil şafta paralel şekilde kesildi ve uzaklaştırıldı. Tekrar povidin iyot ile temizlik yapıldı. Üretral mesane sondası takıldı. Kanama kontrol altına alındı. Korpus fasyası ve cilt onarıldı. Pansumanı yapılıp coban bandajı ile sarıldı. Penis yukarı dönük şekilde gövdeye bantlandı.

Toplumda cinsel sapkınlık veya çeşitli amaçlarla yapılan eylemlerden dolayı bu tür durumlarla karşı karşıya gelmek kaçınılmazdır. Kişilerin bu durumdan çekinip sağlık merkezine geç başvurmaları olasıdır. Ürolojik ekipmanlar ile çözümün yetersiz kaldığı bu gibi durumlarda yaratıcı olmak ve diğer bölümlerin aletlerinden destek almak zaten gecikmiş olarak gelen hastaya zaman kaybetmeden müdahale etmekte faydalı olacaktır.

Anahtar Kelimeler: penis, travma, plastik şişe

Penile injury and repair after penetrating a plastic bottle

Burak Yılmaz
Osmaniye State Hospital

We aimed to share our experience in removing and repairing the object from the penis that got stuck in a plastic bottle and caused a compartment syndrome-like picture

A 52-year-old mentally retarded patient penetrated his penis into a 500 ml plastic bottle in a dampened state in order to get sexual stimulation at home. When the penis became erect, he could not remove the penis body and glans and remained inside. At home, he cut the area around the plastic bottle with his own means using a knife and scissors. However, he could not intervene in the hard mouth of the PET bottle and the nearby part. The patient, who was understood to be hesitant to seek medical attention, injured the penis body up to the corpus by the cut plastic bottle edge while trying to remove the plastic bottle with hard maneuvers. The patient, who was actively bleeding, was brought to the emergency room by ambulance.

When the patient was examined in the emergency room, an open and bleeding wound of approximately 5 cm was encountered on the dorsal side of the penis body. The plastic bottle was cut from the area close to the mouth, and the glans and penile body appeared edematous. The patient was taken to the operation, after the necessary treatment and covering, first the hard plastic in the mouth of the bottle was tried to be cut with plaster scissors, but it was not successful. Then, an attempt was made with the scissors used by the orthopedics department to cut the wires and nails, but it was not successful because it was not reliable and sufficient. Then, with the thick graspers and bone rongeurs used by the neurosurgery department, the plastic bottle mouth was held from the lateral sides and pulled towards the laterals, and the plastic bottle was cut parallel to the penile shaft with the disk motor used in the orthopedics department and removed. Cleaning was done with povidine iodine again. Urethral bladder catheter was inserted. Bleeding was controlled. Corpus fascia and skin were repaired. Dressing was done and wrapped with a shepherd's bandage. The penis was taped to the body in an upward direction.

It is inevitable to encounter such situations due to sexual perversion or actions performed for various purposes in society. It is possible for people to hesitate in this situation and apply to the health center late. In such cases where the solution with urological equipment is insufficient, being creative and getting support from the equipment of other departments will be useful in intervening without wasting time for the patient who has already arrived late.

Keywords: penis, trauma, plastic bottle

plastik şişeye sıkışmış penis / *penis stuck in plastic bottle*

Penisin sıkıştığı plastik şişenin hasta tarafından kesildikten sonra travmatik zorlanması ile kesilmiş plastik yüzeyin penis gövdesi ve korpuslara verdiği zarar(acil servisde ilk başvuru anında)

Damage to the penis body and corpus due to traumatic strain caused by the cut plastic surface of the plastic bottle in which the penis was stuck, after it was cut by the patient (at the time of first admission to the emergency room)

PP-083

Mesane İnfiltrasyonu Gösteren B Hücreli Lenfoblastik Lösemi: Nadir Bir Olgu

Osman Çağatay Çiftci[1], Şeyma Öztürk[2], İbrahim Halil Albayrak[1], Mehmet Barış Kartal[1], Bahtiyar Ademoglu[1]
[1]Şanlıurfa Eğitim Araştırma Hastanesi, Üroloji Anabilim Dalı, Şanlıurfa
[2]Şanlıurfa Eğitim Araştırma Hastanesi, Patoloji Anabilim Dalı, Şanlıurfa

GİRİŞ: Akut lösemi kemik iliğini tutan sistemik bir hastalıktır. Lösemik hücreler birçok organı infiltre edebilir. Ürolojik sistem daha az sıklıkta tutulum göstermektedir ve mesanede çok nadiren ekstramedüller lösemik hücre infiltrasyonu izlenir. Bu olguda yaklaşık 10 yıl sonra görülen ve gros hematüri ile başvuran b hücreli lenfoblastik löseminin mesane tutulumu nadir görülmesi nedeniyle sunuldu.

OLGU: 47 yaşında kadın hasta hematüri ve karın ağrısı sebebi ile başvurdu. Hastanın özgeçmişinde 2014 yılında lenfoblastik lösemi/lenfoma teşhisi ile dış merkezde tedavi aldığı öğrenildi. Yapılan tahlillerde abdomen ultrasonografide bilateral böbreklerde grade 3 pelviektazi olduğu için izlendi. Laboratuvar incelemesinde kreatin değeri 2.5 mg/dl ölçüldü. Hastaya tüm abdomen bilgisayarlı tomografi çekildi. 'Sol böbrek toplayıcı sistemde hafif düzeyde hidroüreteronefroz izlendi. Sağ böbrek parankim kalınlığında azalma, toplayıcı sisteminde ileri düzeyde hidroüreteronefroz görüldü. Uterus konturunda düzensizlik ve boyut artışı dikkati çekti. Sağ adneksiyel lojda yaklaşık 78x42 mm boyutunda semisolid kitle izlendi.' olarak yorumlandı. Hastaya sistoüreteroskopi ve bilateral üreteral stent takılması amaçlanarak interne edildi. Ameliyathanede sistoskopisi yapıldı. Sistoskopide mesane trigonda solid görünümlü yaygın, multiple tümöral lezyonlar izlendi. Bilateral üreter orifisleri görülemedi, mesanedeki lezyonlardan multipl biyopsiler alındı. Daha sonra hastaya bilateral perkütan nefrostomi kateteri takıldı. Serviksteki kitleden jineko onkoloji tarafından multipl biyopsiler alındı. Mesaneden ve serviksten alınan örneklerin mikroskopik incelemesinde epitel altı alanı kordonlar ve tek hücreler halinde infilte eden küçük- orta boyutta yaygın ezilme artefaktı gösteren tümöral doku izlendi. Yapılan immunohistokimyasal çalışmada lenfoid prekürsör hücrelerinde pozitif boyanma gösteren CD34, TdT ve PAX5 tümör hücrelerinde pozitif boyandı. CD45 ve CD20 pozitifliği mevcut olup mitotik indeks oldukça yüksekti (Resim 1). Mevcut bulgularla olgu Prekürsör B hücreli lenfoblastik lösemi/lenfoma infiltrasyonu' olarak yorumlandı. Hasta hematoloji bölümüne yönlendirildi. Yapılan PET -CT de 'Bilateral servikal, torakal, abdominal alanda multipl malignite düzeyinde hipermetabolik lenf nodları ve batın içerisinde kitlesel lezyonlar' görüldü ve hastanın yatışı yapılarak kemoterapi başlandı.

SONUÇ: B hücreli lenfoblastik lösemi kemik iliği ve iç organ tutulumu ile seyreden malign bir hematolojik hastalıktır. Mesane tutulumu oldukça nadir görülmektedir. Hematüri gibi ürolojik semptomlarla gelen hastalarda klinik progresyon anlamına gelebilir. Patolojik tanı konulduktan sonra hastalığın tedavisine hızlıca başlanması hayati önem arzetmektedir.

Anahtar Kelimeler: Lösemi, Mesane İnfiltrasyonu, Üroloji

33. Ulusal Üroloji Kongresi
29 Ekim-01 Kasım 2024 Susesi Luxury Resort, Antalya

B-Cell Lymphoblastıc Leukemıa Wıth Bladder Infıltratıon: A Rare Case

Osman Çağatay Çiftci[1], Şeyma Öztürk[2], İbrahim Halil Albayrak[1], Mehmet Barış Kartal[1], Bahtiyar Ademoglu[1]
[1]Department of Urology, Sanliurfa Training and Research Hospital, Sanliurfa
[2]Department of Pathology, Sanliurfa Training and Research Hospital, Sanliurfa

INTRODUCTION: Acute leukemia is a systemic disease involving the bone marrow. Leukemic cells can infiltrate many organs. The urologic system is less frequently involved and extramedullary leukemic cell infiltration in the bladder is rarely observed. In this case, bladder involvement of B-cell lymphoblastic leukemia presenting with gross hematuria after approximately 10 years is presented because of its rarity.

CASE: A 47-year-old woman presented with hematuria and abdominal pain. It was learned that she received treatment in an external center with the diagnosis of lymphoblastic leukemia/lymphoma in 2014. Abdominal ultrasonography revealed grade 3 pelviectasis in bilateral kidneys. Creatine value was measured as 2.5 mg/dl in laboratory tests. The patient underwent whole abdomen computed tomography. 'Mild hydroureteronephrosis was observed in the left renal collecting system. Decreased parenchymal thickness of the right kidney and severe hydroureteronephrosis in the collecting system were observed. Uterus contour was irregular and increased in size. A semisolid mass approximately 78x42 mm in size was observed in the right adnexal lobe.' The patient was interned for cystoureteroscopy and bilateral ureteral stent placement. Cystoscopy was performed in the operating room. On cystoscopy, diffuse, multiple tumoral lesions with solid appearance were observed in the bladder trigone. Bilateral ureteral orifices could not be seen and multiple biopsies were taken from the lesions in the bladder. A bilateral percutaneous nephrostomy catheter was then inserted. Multiple biopsies were taken from the mass in the cervix by gyneco oncology. Microscopic examination of the specimens obtained from the bladder and cervix revealed a small to medium-sized tumoral tissue infiltrating the subepithelial space as cords and single cells with diffuse crushing artifact. In the immunohistochemical study, CD34, TdT and PAX5, which stained positively in lymphoid precursor cells, stained positively in tumor cells. CD45 and CD20 positivity was present and mitotic index was quite high (Figure 1). With the present findings, the case was interpreted as 'precursor B-cell lymphoblastic leukemia/lymphoma infiltration'. The patient was referred to the hematology department. PET-CT showed 'multiple malignancy level hypermetabolic lymph nodes in bilateral cervical, thoracic and abdominal areas and mass lesions in the abdomen' and the patient was hospitalized and chemotherapy was started.

CONCLUSION: B-cell lymphoblastic leukemia is a malignant hematologic disease with bone marrow and visceral organ involvement. Bladder involvement is extremely rare. It may mean clinical progression in patients presenting with urologic symptoms such as hematuria. It is vital to start treatment of the disease rapidly after pathologic diagnosis.

Keywords: Leukemia, Bladder Infiltration, Urology

Resim 1 / ***Figure 1***

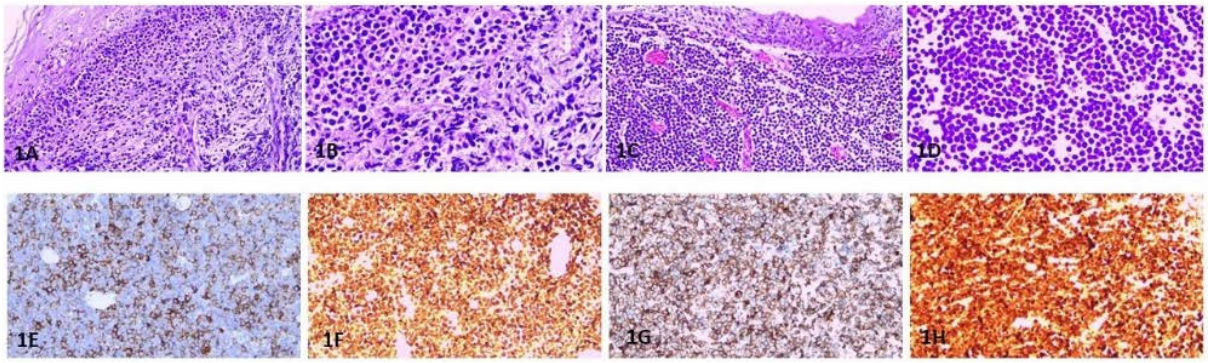

Vajen tepesinden alınan örneklerde çok katlı yassı epitel altında kordonlar ve tek hücreler halinde infiltre olan atipik hücrelerden oluşan tümöral infiltrasyon izlendi (1A, HEX200). Tümör hücreleri oval yuvarlak hiperkromatik çekirdekli dar soluk eozinofilik sitoplazmalıdır. Yaygın şekilde ezilme artefaktı göstermektedir (1B, HEX400). Mesaneden alınan örneklerde bir önceki biyopsiye benzer şekilde epitel altı alanı tamamen infiltre etmiş tümöral doku görülmüştür (1C, HEx200). Tümör hücreleri küçük-orta boyutlu monoton görünümdedir (1D, HEX400). Tümör hücreleri CD20 (1E), PAX5 (1F), CD34 (1G) ve TdT (1H) ile diffüz pozitiflik göstermiştir (İmmunperoksidaz x200).
Samples taken from the apex of the vagina showed tumoral infiltration consisting of atypical cells infiltrating as cords and single cells under multilayered squamous epithelium (1A, HEX200). Tumor cells have oval round hyperchromatic nuclei with narrow pale eosinophilic cytoplasm. They show diffuse crushing artifact (1B, HEX400). Samples from the bladder showed tumoral tissue completely infiltrating the subepithelial space, similar to the previous biopsy (1C, HEx200). Tumor cells have a small to medium sized monotonous appearance (1D, HEX400). Tumor cells were diffusely positive for CD20 (1E), PAX5 (1F), CD34 (1G) and TdT (1H) (Immunoperoxidase x200).

PP-084

At Nalı Böbrekli Hastada Ksantogranülomatöz Piyelonefrite Yaklaşım

Miraç Kaan Bay, Aybars Çomak, Kuvan Hasan Can, Süleyman Ayvaz, Gökhan Çevik, Ali Gözen
Trakya Üniversitesi,Üroloji Ana Bilim Dalı,Edirne

Ksantogranulomatöz Piyelonefrit (KGP) nadir görülen bir böbrek hastalığıdır ve böbreklerde granülomatöz iltihaplanma ve ksantoma benzeri lezyonlarla karakterizedir. KGP genellikle idrar yolu enfeksiyonları, bel ağrısı, yüksek ateş ve idrar yaparken ağrı gibi semptomlarla ortaya çıkmaktadır. Erken teşhis edilip uygun şekilde tedavi edilmediğinde, ilerleyici bir seyir izleyebilir ve kalıcı böbrek hasarına yol açabilir. Literatürde sınırlı olgu sunumları bulunmaktadır ve bu olguda, KGP'nin klinik özelliklerini ve tedavi süreçlerini daha iyi anlamak amacıyla sunulmuştur.

VAKA: Kliniğimize şiddetli sağ bel ağrısıyla başvuran 43 yaşında bir kadın hasta değerlendirildi. Manyetik Rezonans Görüntüleme (MRG) yapıldı ve sağ üreterin distalinde 3.5 mm'lik bir taş, atrofik sol böbrek ve at nalı böbrek anomalisini gösterdi. Hasta, sağ üreteroskopi ve Double J stent yerleştirilmesi işlemi için operasyona alındı ve bir gün sonra taburcu edildi. Hasta, 5 gün sonra hastaneye 38°C'nin üzerinde ateş, bulantı, iştahsızlık ve sağ üst ve alt karnında ağrı şikayetleri ile tekrar başvurdu. MRG yapıldı ve sağ böbrekte 8 cm'lik kitle benzeri bir lezyon görüldü. Hastaya, teikoplanin ve meropenem tedavisi başlandı. Antibiyotik tedavisinin ardından yapılan kontrol MRG'de at nalı böbrek içerisinde sağ böbrek orta-alt polde KGP ile uyumlu hipodens alanlar görüldü. Klinik stabilizasyonun ardından, transperitoneal sağ parsiyel nefrektomi operasyonu gerçekleştirildi. Patolojik inceleme, KGP ile uyumlu bir apsenin varlığını doğruladı.

TARTIŞMA: Bu vaka, at nalı böbrek tanılı hastada KGP yönetiminde karşılaşılan zorlukları göstermektedir; bu nadir durumlarla başa çıkmada multidisipliner bir yaklaşımın önemini vurgulamaktadır. Başvuru anında, at nalı böbrek varyasyonunun etkisi ve sağ böbrekteki komplikasyonlar tedavi sürecinde kritik bir rol oynamıştır. Taşların, dilatasyonun ve sağ böbrekteki KGP'nin ilerlemesinin vaka üzerinde karmaşık etkileri olmuş ve uygun bir tedavi planı gerektirmiştir. Tedavi sürecinde, enfeksiyonu kontrol altına almak için başlangıç antibiyotik tedavisi ve stent yerleştirilmesi uygulanmıştır. Ancak, apsenin ilerlemesi ve lezyonların genişlemesi cerrahi müdahaleyi gerekli kılmıştır. Anatomik varyasyon ve patolojik bulgular göz önüne alındığında, parsiyel nefrektomi en uygun cerrahi yaklaşım olarak seçilmiştir.

Sonuç olarak, nadir ve karmaşık durumlar olan KGP ve at nalı böbrek için erken teşhis, kapsamlı antibiyotik tedavisi ve gerekli cerrahi müdahale başarılı bir tedavi süreci için hayati öneme sahiptir. Bu vaka, multidisipliner yaklaşımın önemini vurgulamıştır. Multidisipliner yaklaşım, bu tür nadir vakaların yönetiminde kritik öneme sahip olup klinik pratiğin ve hasta yönetiminin ilerlemesine katkıda bulunan değerli öğrenme fırsatları sunar.

Anahtar Kelimeler: At Nalı Böbrek, Ksantogranülomatöz Piyelonefrit, parsiyel nefrektomi

Approach to Xanthogranulomatous Pyelonephritis in a Patient with Horseshoe Kidney

Miraç Kaan Bay, Aybars Çomak, Kuvan Hasan Can, Süleyman Ayvaz, Gökhan Çevik, Ali Gözen
Department of Urology,Trakya University,Edirne,Turkey

Xanthogranulomatous pyelonephritis (XGP) is a rare kidney disease characterized by granulomatous inflammation and xanthoma-like lesions in the kidneys. XGP commonly presents with symptoms such as urinary tract infections, flank pain, high fever, and pain during urination. If not diagnosed early and treated appropriately it follows a progressive course and can lead to permanent kidney damage. There are limited case reports in the literature, and this report is presented to better understand the clinical features and treatment processes of XGP.

CASE PRESENTATION: A 43-year-old female patient presented to our outpatient clinic with severe right flank pain. Magnetic Resonance Imaging (MRI) was performed and showed a horseshoe kidney anomaly with atrophic left kidney and a 3.5 mm calculus in the distal right ureter, in the previous week, The patient underwent a right ureterorenoscopy and placement of a Double J stent and was discharged 1 day later. The patient returned to the hospital 5 days later due to experiencing multiple episodes of fever above 38°C, nausea, loss of appetite, and pain in the right upper and lower abdomen. MRI was performed and showed an 8 cm mass-like lesion in the right kidney. The patient, who was started on teicoplanin and meropenem treatment, Post-antibiotic MRI revealed hypodense areas in the middle-lower pole of the right kidney within the horseshoe kidney, consistent with XGP. After clinical stabilization of the patient, transperitoneal right partial nephrectomy was performed. The pathological examination confirmed the presence of an abscess consistent with XGP.

DISCUSSION: This case demonstrates the challenges encountered in managing a patient with horseshoe kidney and XGP, emphasizing the importance of a multidisciplinary approach in dealing with these rare conditions. At the time of presentation, the effect of the horseshoe kidney variant and complications in the right kidney played a critical role in the treatment process. The presence of stones, dilation, and progression of XGP in the right kidney complicated the case and required a suitable treatment plan. In the treatment process, the initial antibiotic therapy and stent placement were employed to control the infection. However, the development of an abscess and expanding lesions led us to surgical intervention. Partial nephrectomy was chosen as the most appropriate surgical approach for the patient with anatomical variation and the pathological findings reflect the severity of the disease and the response to treatment.

In conclusion, early diagnosis, comprehensive antibiotic therapy, and necessary surgical intervention are essential for a successful treatment process in rare and complex conditions like XGP and horseshoe kidney. This case underscores the importance of a multidisciplinary approach and contributes to clinical practice. Multidisciplinary approach is crucial in managing such rare cases. These cases provide valuable learning opportunities that contribute to the advancement of clinical practice and patient management.

Keywords: Horseshoe Kidney, Partial nephrectomy, Xanthogranulomatous Pyelonephritis,

preoperatif görüntülemeler / *Preoperative imaging*

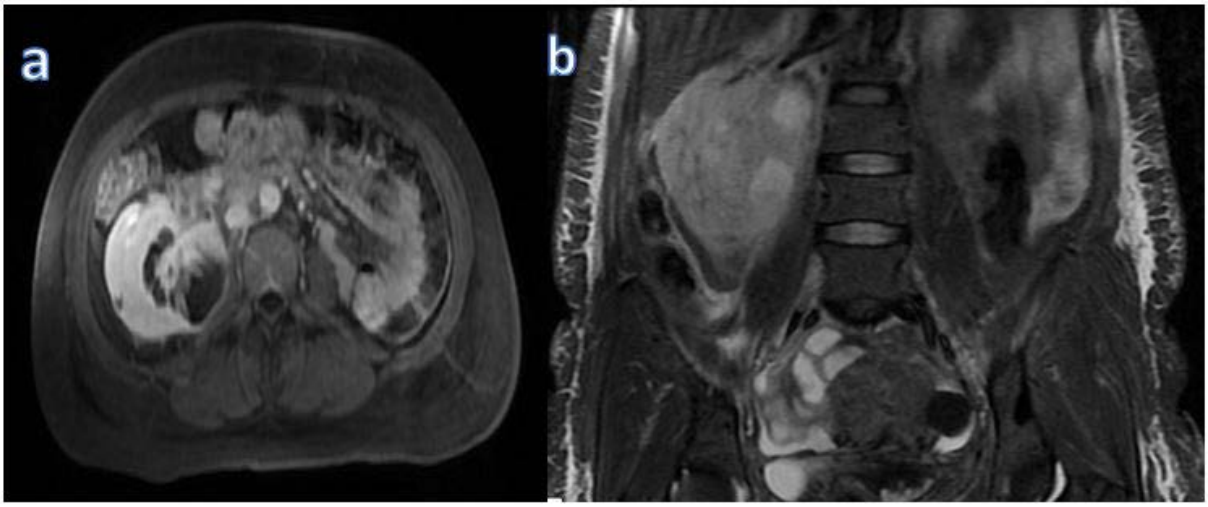

a preoperatif abdominal mr transvers kesit b preoperatif abdominal mr koronal kesit
a Preoperative abdominal MRI transverse section b Preoperative abdominal MRI coronal section

PP-085

Nadir bir vaka sunumu:Hipertansiyon ile seyretmeyen Page böbrek

Utku Can, Mahmut Selman Mert, Mehmet Burak Doğrusever, Ahmet Halil Sevinç, Alpcan Torun
Sağlık Bilimleri Üniversitesi, Kartal Dr.Lütfi Kırdar Şehir Hastanesi, Üroloji Ana Bilim Dalı, İstanbul

Page böbrek, böbrek parankimine dıştan bası yapan hematom veya kitle ile ortaya çıkar. Bu durum genellikle intrarenal vasküler yapıların sıkışmasıyla RAAS(renin angiotensin aldosteron sistemi) aktivasyonuna ve bunun sonucunda hipertansiyona yol açar. Page böbrek vakalarının mikrovasküler hemodinaminin bozulması nedeniyle gerçekleştiği düşünülmektedir. Öne çıkan vakalar, genellikle belirli travma türlerinden kaynaklanmaktadır. Bizim vakamızın özelliği ise hipertansiyon ile seyretmeyen page böbrek tablosuna sahip olmasıdır. Page böbrek etyolojisinden Tablo -1 de bahsedilmiştir Bizim vakamız; 54 yaşında erkek hasta, bilinen hipertansiyon, diabetes mellitus ve koroner arter hastalığı mevcut. Ekim 2023'te ürolitiazis nedenli atrofiye uğramış sol böbreğe laparoskopik simple nefrektomi uygulandı ve aynı seansta sağ böbrekteki taşlar için fleksibl-URS işlemi gerçekleştirildi.Sağ böbrekteki taşların tamamı kırılamayan ve double j stent takılan hastaya operasyon sonrası Üç seans ESWL uygulandı. Ocak 2024'te yapılan kontrol tomografisinde sağ böbrekte alt ve orta zonda bulunan büyüğü 7 mm olan 2 adet kalkül tespit edildi ve kalan taşlar için flexible urs kararı alındı. Şubat 2024'te uygulanan ikinci fleksibl-URS işleminde alt polde bulunan kalküle cihazın ulaşılamaması nedenli o bölgedeki taş için takip kararı verildi ve işlem sonlandırıldı. Ameliyat süresi 50 dk olarak kaydedildi. Postoperatif erken dönemden itibaren hastada idrar çıkışında azalma ve sağ yan ağrısı gözlemlendi. Hastaya iv sıvı tedavisi uygulandı ancak anüri ve sağ yan ağrısı devam etti.Hemodinamik olarak stabil görülen hastanın en yüksek sistolik tansiyon değeri 140 diyastolik tansiyon değeri ise 95 olarak izlendi. Takiben yapılan Kan tetkiklerinde kreatin 5.4 (preop 1.7), hemoglobin 8.2 (preop 11.7) ve hematokrit 23.2 (preop 35) olarak izlendi ve nefroloji konsültasyonu istendi. Hasta bu süreçte toplam 4 defa diyaliz aldı ve anürik olarak takip edildi. Postop 2. Günde kontrastsız batın bt çekildi ve subkapsüler kendini sınırladığı görülen 3 cm lik hematom alanı izlendi, hidronefroz görülmedi. Mevcut hematom alanının perkütan drenajı planlandı ve katater takıldı ancak hematomun organize olmuş olması nedeniyle işlem başarısız oldu ve cerrahi kararı alındı. Cerrahi drenaj ve kapsulotomi sonrasında hastanın genel durumu ve laboratuvar tetkiklerinde dramatik olarak düzelme izlendi. Kreatin değeri 2.01 olarak izlendi. Hastanın İdrar çıkışı günlük ortalama 3000 cc olduğu görüldü. Hasta flexible urs sonrası 13. Gün ve kapsulotomi sonrası postoperatif 5. Günde şifa ile taburcu edildi.

Page böbrek vakalarının tedavisinde perkütan drenaj, cerrahi drenaj veya nefrektomi uygulanabilirken, standart bir tedavi yöntemi bulunmamaktadır. Hipertansiyonla seyreden vakalarda antihipertansif tedavi önceliklidir. Tedavi planında temel amaç hematomun rezorbe olmasıyla böbrek üzerindeki baskıyı azaltmak olmalıdır. Ancak hasta klinik olarak unstabil ise cerrahi müdahale gerekebilir. Cerrahinin geciktirilmesi halinde irreversible renal hasar gelişebilir. Perkütan drenaj genellikle başarısız olurken, nefrektomi en çok uygulanan cerrahi seçenektir. Kapsülotomi başarılı bir şekilde uygulandığında hem renal fonksiyonlar korunabilir hem de hipertansiyon tedavisi açısından faydalı olabilir.

Anahtar Kelimeler: Hipertansiyon, fleksible urs, page böbrek, renal hematom, Kapsülotomi

A rare case report: Page kidney without hypertension

Utku Can, Mahmut Selman Mert, Mehmet Burak Doğrusever, Ahmet Halil Sevinç, Alpcan Torun
Univercity of Saglık Bilimleri, Kartal Dr.Lütfi Kirdar City Hospital, Department of Urology, Istanbul, Turkey

This condition usually leads to compression of intrarenal vascular structures, activation of the RAAS (renin angiotensin aldosterone system) and consequently hypertension. Page kidney cases are thought to occur due to deterioration of microvascular hemodynamics. The feature of our case is that it has a page kidney disease without hypertension. Page kidney etiology is mentioned in Table -1 Our case; 54 years old male patient, known hypertension, diabetes mellitus and coronary artery disease. In October 2023, a laparoscopic simple nephrectomy was performed on the left kidney that had atrophied due to urolithiasis and flexible URS procedure was performed for stones in the right kidney in the same session. Three sessions of ESWL were applied to the patient, who could not remove all the stones in the right kidney and a double J stent was placed. The control tomography performed 2 stones were detected in the lower and middle zones of the right kidney and flexible-URS urs decision was made for the stones. The second flexible -URS procedure performed in February 2024, a follow-up decision was made for the stone in that region due to the inability to reach the stone in the lower pole and the procedure was terminated. The duration of the surgery was recorded as 50 minutes. From the early postoperative period, patient had an anuria, right side pain. IV fluid therapy was applied; but anuria, right side pain continued. The patient, had a highest systolic blood pressure value of 140 and a diastolic blood pressure value of 95. In the subsequent blood tests, creatinine 5.4 (preoperative 1.7), hemoglobin 8.2 (preoperative 11.7) and hematocrit 23.2 (preoperative 35) were monitored and nephrology consultation was requested. The patient received dialysis a total of 4 times during this period and was followed as anuric. On the 2nd postoperative day, an abdominal CT was performed and a 3 cm subcapsular hematoma was seen Percutaneous drainage of the hematoma area was planned and a catheter was placed, but the procedure was unsuccessful because the hematoma was organized and a decision was made for surgery. After surgical drainage and capsulotomy, the patient's general condition improved dramatically. Creatinine value was monitored as 2.01. The patient's urine output was observed to be an average of 3000 cc per day. The patient was discharged with recovery on the 13th day after flexible urs and on the 5th postoperative day after capsulotomy.

While percutaneous drainage, surgical drainage or nephrectomy can be applied in the treatment of Page kidney cases, there is no standard treatment method. The main purpose of the treatment plan is to should be to reduce the pressure on the kidney by resorption. However, if the patient is clinically unstable, surgical intervention may be required. If surgery is delayed, irreversible Renal damage may occur. Percutaneous drainage is often unsuccessful, while nephrectomy is the most commonly performed surgical option. When capsulotomy is successfully performed, renal function can be preserved.

Keywords: Hypertension, flexible urs, Page Kidney, Renal Hematoma, Capsulotomy

Page Böbrek Etyolojisine Genel Bakış

Etyoloji	Vaka Sayısı	Açıklama
Spor Faaliyetleri Esnasında	28	Spor sırasında meydana gelen yaralanmalar.
Künt Travma	18	Doğrudan darbelere bağlı vakalar.
Motorlu Taşıt Kazası	12	Motorlu taşıt kazaları sonucu gelişen vakalar.
Post-op	6	Ameliyat sonrası vakalar.
Böbrek Biyopsisi Sonrası	12	Böbrek biyopsisi sonrası oluşan vakalar.
Toplam	78	

Overview of etiology of Page kidney cases.

Etiology	Number of cases	Explanation
During Sports Activities	28	Injuries occurring during sports.
Blunt Trauma	18	Cases directly related to impacts.
Motor Vehicle Accident	12	Cases developing as a result of motor vehicle accidents.
Post-op	6	Postoperative cases.
After Kidney Biopsy	12	Cases occurring after kidney biopsy.
Total	78	

33. Ulusal Üroloji Kongresi
29 Ekim-01 Kasım 2024 Susesi Luxury Resort, Antalya

PP-086

Komplet nekroze dev adrenal tümör; nadir bir olgu

Çağrı Öktem[1], Ramazan Çalışkan[1], Ömer Gökhan Doluoğlu[1], Berat Cem Özgür[1], Nuray Doğan[2]
[1]Sağlık Bilimleri Üniversitesi Ankara Eğitim ve Araştırma Hastanesi, Üroloji Kliniği, Ankara
[2]Sağlık Bilimleri Üniversitesi Ankara Eğitim ve Araştırma Hastanesi, Patoloji Kliniği, Ankara

GİRİŞ: Adrenokortikal karsinomlar (AKK) yılda bir milyon nüfusta 0,5-2 vaka insidansı ile nadir görülen tümörlerdir ve tüm malignitelerin %0,05-0,2'sini oluştururlar (1). Yaşamın 1. ve 5. dekatında pik yapan bimodal bir yaş dağılımı vardır (2). AKK'ler çoğu geniş seride kadınlarda erkeklerden biraz daha sık gelişir ve yaklaşık 10 ile 12 cm boyutlarındadır. Tümörlerin yaklaşık %80'i fonksiyoneldir ve en sık glukokortikoid (%45), glukokortikoid ve androjenik steroid (%45) ve sadece androjenik steroid (%10) salgılar. Nadiren mineralokortikoid üretimi de olabilir (3). Bu olgumuzda insidental olarak saptanan dev adrenal tümörü olan ve adrenokortikal karsinom şüphesiyle adrenalektomi yaptığımız, patolojisi komplet nekroze tümör olarak gelen ileri yaştaki erkek hastanın tanı ve tedavi aşamalarını sunduk. Olgumuz, bilgimiz dahilinde olan ileri yaştaki erkek hastaların içindeki en büyük adrenal kitledir. Komplet nekroze dev adrenal kitle çok nadir görülmesi nedeniyle literatürde ulaşılabilen olgu sayısı oldukça sınırlıdır.

OLGU: 80 yaşında erkek hasta polikliniğimize akut üriner retansiyon sebebiyle başvurdu ve hastaya üretral kateter takıldı. Çekilen ultrasonografide sol adrenal dev kitle saptandı. Kitleyi aydınlatmak için çekilen tomografide sol adrenal lojda 14x12x11 cm ölçülen, heterojen kontrastlanan, kistik-nekrotik komponentler barındıran hipodens kitle izlendi. Özgeçmişinde hipertansiyon ve koroner arter hastalığı vardı, 4 sene önce koroner bypass operasyon öyküsü vardı. Fizik muayenede batın sol üst kadranda sert kitle ele geliyordu. Ortalama kan basıncı 130/90 mmHg, kan şekeri normal ölçüldü. Hormonal değerlendirmede kitle nonfonksiyone değerlendirildi. Hastaya genel anestezi altında supin pozisyonda sol yarım chevron kesiyle sol açık adrenalektomi yapıldı. Kitlenin patolojisi komplet nekroze adrenal tümör olarak geldi. Ameliyat sonrası kemoterapi ve radyoterapi almadı. Hastanın 6 ay sonra çekilen kontrol tomografisi normaldi. Hastanın takibine devam edilmektedir.

TARTIŞMA: Adrenal kitlenin nekrozu için varsayılan nedenler tümör içine kanama, fentolamin uygulamasıyla indüklenen hipotansiyon, tümörün büyümesine bağlı yüksek intrakapsüler basınç,vasküler oklüzyona ikincil enfarkt, şok ve tümörü besleyen veya tümör içindeki damarlarda katekolamin kaynaklı vazokonstriksiyondur (4). Bizim kitlemizin de yüksek intrakapsüler basınç ve vasküler oklüzyona bağlı enfarkt gelişmesi sonucu komplet nekroze olduğu düşünüldü. Kitlemiz literatürdeki en büyük spontan komplet nekroze giden adrenal tümördür.

AKK'li hastaların yaklaşık %60'ında hormonal sekresyon semptom ve bulguları mevcuttur. Hormon salgılanması benign ve malign adrenokortikal kitleler arasında ayırt edici bir özellik değildir. Nonfonksiyone AKK'nin sessiz klinik doğası daha kötü sonuçlara yol açmaktadır. Bu nedenle, nonfonksiyone AKK'li hastaların çoğu lokal ileri veya metastatik hastalıkla başvurur. Adrenal kitleler için yapılacak çalışma, kitlenin fonksiyonel olup olmadığının ve benign ya da malign olup olmadığının belirlenmesini içermelidir (5). Bu olgumuzdaki kitlemiz nonfonksiyone ve nonmetastatik olduğu için asemptomatik seyretti, böylece ileri derecede büyümüş vaziyetteyken insidental olarak saptandı.

Lokal invazyonun olmadığı durumlarda, adrenal kitlelerin malignite potansiyeli modifiye Lin-Weiss-Bisceglia (LWB) skorlama sistemine göre belirlenir. Tümörler majör veya minör kriterlere göre benign, borderline veya malign olarak sınıflandırılır. Majör kriterler arasında 50 büyük büyütme alanı başına >5 mitotik oran, atipik mitozlar ve venöz invazyon yer alır. Minör kriterler ise boyut >10 cm veya ağırlık >200 g, mikroskobik nekroz, kapsüler invazyon veya sinüzoidal invazyondur. Tümör bir majör kriter gösteriyorsa malign, bir veya daha fazla minör kriter gösteriyorsa borderline ve herhangi bir majör veya minör kriter göstermiyorsa benign olarak kabul edilir (6). Olgumuzdaki kitlemiz de borderline sınıfına girmektedir.

Adrenalektomi için klinik endikasyonlar şunlardır: preoperatif çalışmada tanımlanan fonksiyonel adrenal kitle (primer aldosteronizm, feokromositoma, adrenal Cushing sendromu, hipofiz hedefli tedaviye refrakter Cushing hastalığı), preoperatif görüntülemede >4 cm boyutunda adrenal kitle, adrenokortikal karsinom veya metastatik tümör. Şiddetli koagülopati ve kötü kardiyopulmoner performans durumu, herhangi bir teknikle adrenalektominin mutlak kontrendikasyonlarıdır. Minimal invaziv kontrendikasyonlar arasında büyük tümör boyutu (>6 cm) ve adrenokortikal karsinom yer almaktadır. Olgumuzdaki kitlenin boyutunun 14 cm olması, adrenokortikal karsinom şüphesi olması sebepleriyle açık adrenalektomi yaptık (7). Hastamızda metastaz olmaması, kitlenin komplet şekilde çıkarılması ve takibinde nükssüz seyretmesi sebebiyle herhangi bir kemoterapi ve radyoterapi verilmemiştir.

SONUÇ: Büyük nonfonksiyone adrenal kitleler tanısal ve terapötik bir zorluk teşkil eder ve çoğu geç evrede teşhis edilir. Tedaviden önce kitlenin uygun şekilde görüntülenmesi ve fonksiyonel olarak incelenmesi hayati önem taşır. Cerrahi eksizyon, büyük adrenal kitleler için bile güvenlidir; ilerlemiş hastalığı olan hastalarda eksizyonun en iyi sonuçlara sahip olduğu gösterilmiştir.

REFERANSLAR:

1.Osamura R,Grossman A,Korbonits M,Kovacs K,Lopes M,Matsuno A,et al.WHO classification of tumours of endocrine organs. IARC Lyon, France. 2017.

2.Else T,Kim AC,Sabolch A,Raymond VM,Kandathil A,Caoili EM,et al.Adrenocortical carcinoma. Endocrine reviews. 2014;35(2):282-326.

3.Mills SE,Carter D,Greenson JK,Reuter VE,Stoler MH.Sternberg's diagnostic surgical pathology:Lippincott Williams & Wilkins; 2012.

4.Ohara N,Uemura Y,Mezaki N,Kimura K,Kaneko M,Kuwano H,Ebe K,Fujita T,Komeyama T,Usuda H,Yamazaki Y,Maekawa T,Sasano H,Kaneko K,Kamoi K. Histopathological analysis of spontaneous large necrosis of adrenal pheochromocytoma manifested as acute attacks of alternating hypertension and hypotension: a case report. J Med Case Rep. 2016 Oct 12;10(1):279. doi: 10.1186/s13256-016-1068-3. PMID: 27729064; PMCID:PMC5059976.

5.Deandreis D,Leboulleux S,Caramella C,Schlumberger M,Baudin E.FDG PET in the management of patients with adrenal masses and adrenocortical carcinoma. Horm Cancer. 2011;2(6):354-62.

6.Bisceglia M,Ludovico O,Di Mattia A,Ben-Dor D,Sandbank J,Pasquinelli G,Lau SK,Weiss LM.Adrenocortical oncocytic tumors: report of 10 cases and review of the literature. Int J Surg Pathol. 2004 Jul;12(3):231-43.doi: 10.1177/106689690401200304. PMID: 15306935.

7.Li AY,Dream S. Adrenalectomy. 2023 Jul 24.In:StatPearls [Internet].Treasure Island (FL):StatPearls Publishing; 2024 Jan–. PMID: 32644519.

Anahtar Kelimeler: nekroze, tümör, adrenal, komplet, adrenalektomi, dev

Complete necrosing giant adrenal tumor; a rare case

Çağrı Öktem[1], Ramazan Çalışkan[1], Ömer Gökhan Doluoğlu[1], Berat Cem Özgür[1], Nuray Doğan[2]
[1]Department of Urology, Health Sciences University Ankara Training and Research Hospital, Ankara, Turkey
[2]Department of Pathology, Health Sciences University Ankara Training and Research Hospital, Ankara, Turkey

INTRODUCTION: Adrenocortical carcinomas (ACCs) are rare tumors with an incidence of 0.5-2 cases per million population per year and account for 0.05-0.2% of all malignancies (1). They have a bimodal age distribution with a peak in the 1st and 5th decade of life (2). In most large series, ACCs develop slightly more frequently in women than men and are approximately 10 to 12 cm in size. Approximately 80% of tumors are functional and most commonly secrete glucocorticoids (45%), glucocorticoids and androgenic steroids (45%) and androgenic steroids only (10%). Rarely, mineralocorticoid production may also be present (3). In this case report, we presented the diagnosis and treatment stages of an elderly male patient with an incidental giant adrenal tumor who underwent adrenalectomy with suspicion of adrenocortical carcinoma and whose pathology revealed a complete necrotic tumor. Our case is the largest adrenal mass among the elderly male patients to our knowledge. Complete necrotic giant adrenal mass is very rare and the number of cases available in the literature is very limited.

CASE: An 80-year-old male patient was admitted to our outpatient clinic with acute urinary retention and a urethral catheter was inserted. Ultrasonography revealed a left adrenal giant mass. Tomography performed to clarify the mass showed a hypodense mass measuring 14x12x11 cm in the left adrenal lobe with heterogeneous contrast and cystic-necrotic components. He had a history of hypertension and coronary artery disease and a history of coronary bypass operation 4 years ago. On physical examination, a hard mass was palpable in the left upper quadrant of the abdomen. Mean blood pressure was 130/90 mmHg and blood glucose was normal. Hormonal evaluation revealed a nonfunctioning mass. The patient underwent left open adrenalectomy with a left half chevron incision in the supine position under general anesthesia. The pathology of the mass came back as a complete necrotic adrenal tumor. She did not receive postoperative chemotherapy and radiotherapy. The control tomography taken 6 months later was normal. The patient is still being followed up.

DISCUSSION: The putative causes of necrosis of an adrenal mass are hemorrhage into the tumor, hypotension induced by phentolamine administration, high intracapsular pressure due to tumor growth, infarction secondary to vascular occlusion, shock and catecholamine-induced vasoconstriction in the vessels feeding the tumor or within the tumor (4). Our mass was thought to be completely necrosed as a result of infarction due to high intracapsular pressure and vascular occlusion. Our mass is the largest spontaneously complete necrosing adrenal tumor in the literature. Approximately 60% of patients with ACC have symptoms and signs of hormonal secretion. Hormone secretion is not a distinguishing feature between benign and malignant adrenocortical masses. The silent clinical nature of nonfunctioning ACC leads to worse outcomes. Therefore, most patients with nonfunctioning ACC present with locally advanced or metastatic disease. The workup for adrenal masses should include determination of whether the mass is functional and whether it is benign or malignant (5). Our mass in this case was asymptomatic because it was nonfunctional and nonmetastatic, thus it was detected incidental to its advanced enlargement. In the absence of local invasion, the malignant potential of adrenal masses is determined according to the modified Lin-Weiss-Bisceglia (LWB) scoring system. Tumors are classified as benign, borderline or malignant according to major or minor criteria. Major criteria include a mitotic rate of >5 mitotic per 50 large magnification fields, atypical mitoses and venous invasion. Minor criteria include size >10 cm or weight >200 g, microscopic necrosis, capsular invasion or sinusoidal invasion. The tumor is considered malignant if it shows one major criterion, borderline if it shows one or more minor criteria and benign if it does not show any major or minor criteria (6). The mass in our case is also classified as borderline. Clinical indications for adrenalectomy include: functional adrenal mass defined in preoperative study (primary aldosteronism, pheochromocytoma, adrenal Cushing's syndrome, Cushing's disease refractory to pituitary-targeted therapy), adrenal mass >4 cm in size on preoperative imaging, adrenocortical carcinoma or metastatic tumor. Severe coagulopathy and poor cardiopulmonary performance status are absolute contraindications to adrenalectomy by any technique. Minimally invasive contraindications include large tumor size (>6 cm) and adrenocortical carcinoma. In our case, we performed open adrenalectomy because the size of the mass was 14 cm and adrenocortical carcinoma was suspected (7). No chemotherapy or radiotherapy was given in our patient because of the absence of metastasis, complete removal of the mass and recurrence-free follow-up.

CONCLUSION: Large nonfunctioning adrenal masses pose a diagnostic and therapeutic challenge and most are diagnosed at a late stage. Appropriate visualization and functional examination of the mass before treatment is vital. Surgical excision is safe even for large adrenal masses; excision has been shown to have the best outcomes in patients with advanced disease.

Keywords: necrotic, tumor, adrenal, complete, adrenalectomy, giant

Şekil 1 / *Shape 1*

Adrenal kitlenin kontrastlı abdomen BT aksiyel kesit görüntüsü

Şekil 2 / Shape 2

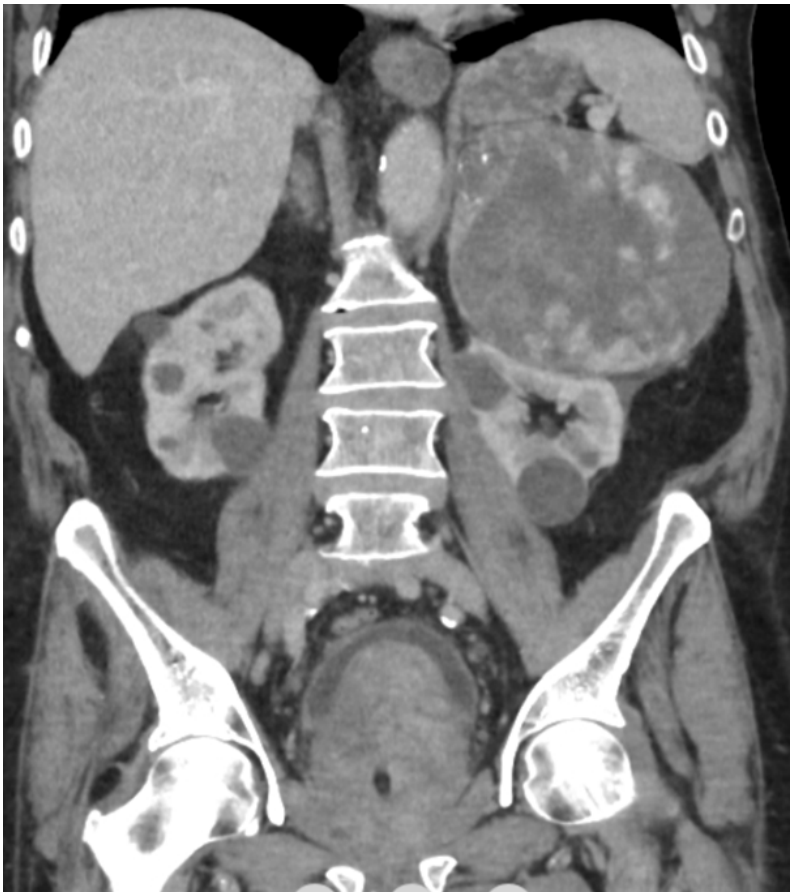

Adrenal kitlenin kontrastlı abdomen BT koronal kesit görüntüsü

Contrast-enhanced abdominal CT coronal section image of adrenal mass

Şekil 3 / *Shape 3*

Resim 3: Adrenal kitlenin makroskobik görüntüsü

Macroscopic image of adrenal mass

Şekil 4 / *Shape 4*

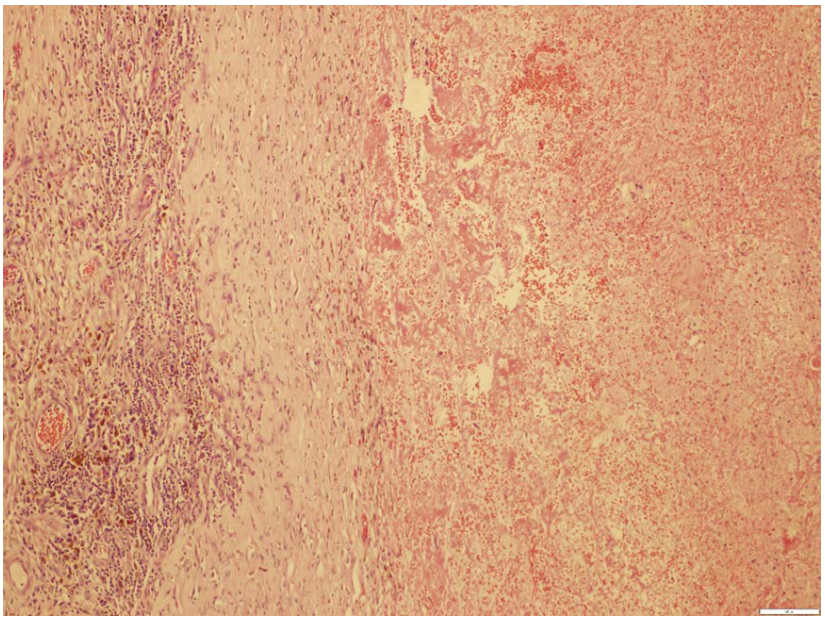

Solda lipofuskin pigmenti içeren adrenal korteks retikularis tabakası ve ondan kalın fibrotik bir kapsülle ayrılan kanamalı ve nekroze tümör (H&E, x100)

Adrenal cortex reticularis layer containing lipofuscin pigment on the left and a haemorrhagic and necrotic tumour separated from it by a thick fibrotic capsule (H&E, x100)

Şekil 5 / *Shape 5*

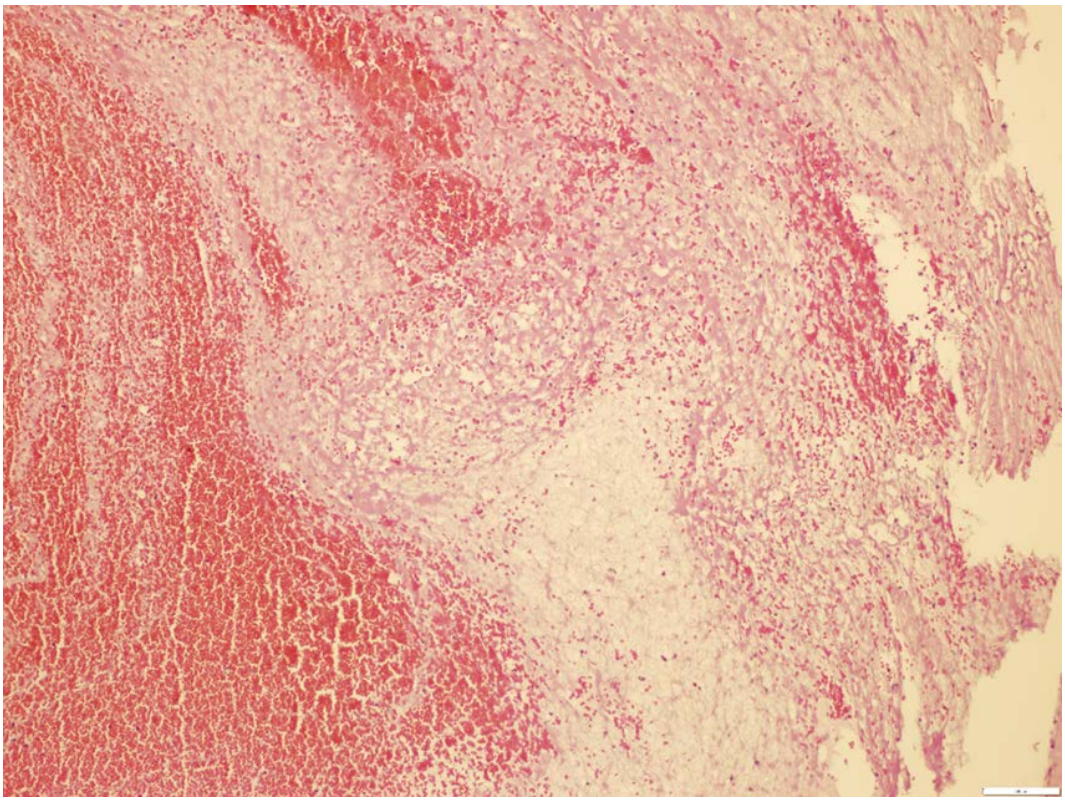

Hücresel detayı seçilemeyen nekroz, kanama ve ödem içeren tümör (H&E, X100)
Tumour with necrosis, haemorrhage and oedema with indistinguishable cellular detail (H&E, X100)

Şekil 6 / *Shape 6*

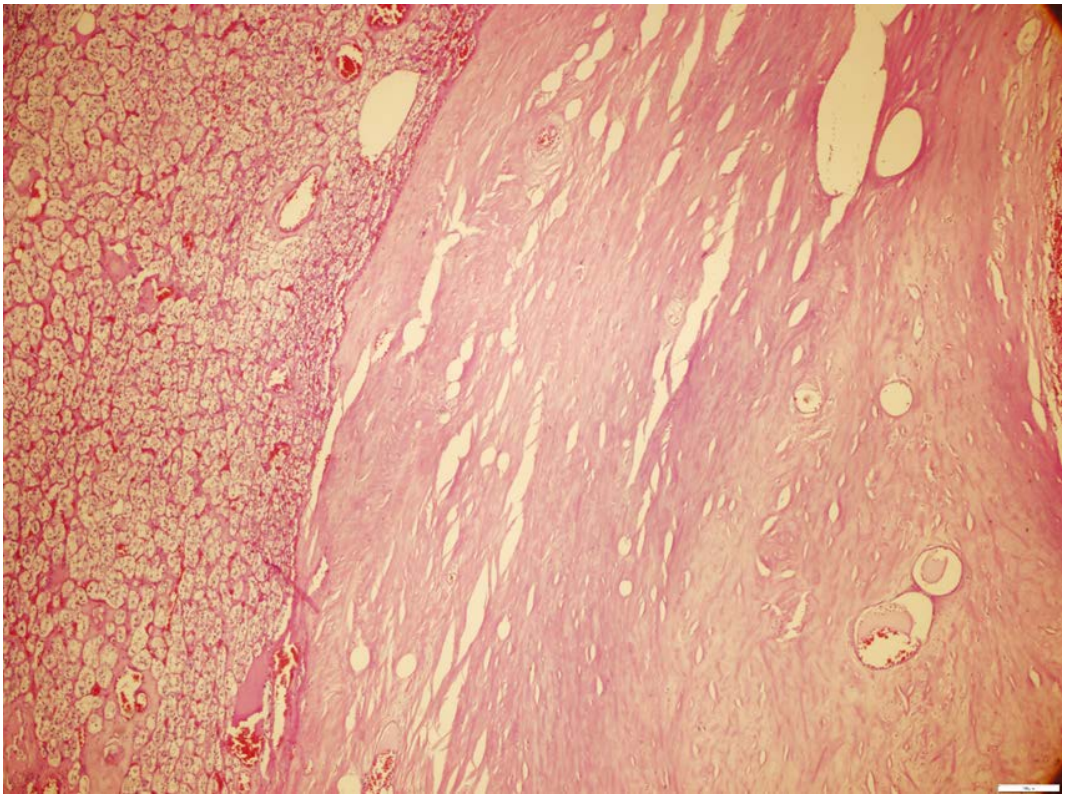

Çevre adrenal korteksten düzgün sınırla ayrılan hyalinize tümör (H&E, x40)
Hyaline tumour separated from the surrounding adrenal cortex by a smooth border (H&E, x40)

PP-087

Mesane Kanseri Hasta Bilgilendirme Formu Bilgilendirme için etkili midir?

Fatih Sandıkçı, Furkan Çapar, Selim Koç, Mehmet Altan, Doruk Demirel, Muhammet Abdurrahim İmamoğlu
Etlik Şehir Hastanesi, Üroloji; Ankara

GİRİŞ: Mesane kanseri, mesanenin iç yüzeyini kaplayan hücrelerin kontrolsüz çoğalması sonrasında ortaya çıkar. Mesane kanseri erkeklerde en sık teşhis edilen 7. kanserdir. Her iki cinsiyet açısından da en sık görülen 10. kanserdir. Hastaların mesane kanseri hakkında bilgilendirilmesi tedaviye uyumu ve hekime güveni artırmaktadır. Mesane kanseri takibi nüksün önlenmesi ve sağ kalımın artırılması açısından önemlidir. Mesane kanserinin önlenmesi ve risk faktörlerinin azaltılması açısından hastaların bilgilendirilmesi medikolegal sorunları da önlemektedir. Çalışmamızın amacı Avrupa Üroloji Derneği, Hasta Bilgilendirme Ofisi tarafından hazırlanan 'Mesane Kanseri Hasta Bilgilendirme Rehberi'nin Türkçe versiyonunun etkinliğini ve anlaşılabilirliğini değerlendirmektir.

MATERYAL-YÖNTEM: Çalışmamız mesane kanseri hakkında bilgi veren, bilgi düzeyini ölçen ve bilgi düzeyini arttıran bir anket çalışması olarak tasarlanmıştır. Avrupa Üroloji Derneği Bilgilendirme Ofisi'nin web sitesinde bulunan mesane kanseri bilgilendirme broşürünün Türkçe versiyonu hastalara okundu. Çalışmaya primer mesane tümörü tanısı almış, 18-79 yaş arası, en az ilköğretim düzeyinde eğitim almış yetişkin hastalar dahil edilmiştir. Değerlendirme, mesane kanseri bilgi formunda açıklanan konulara dayanan anket soruları ile yapıldı. Hastalara yaş, cinsiyet, eğitim durumu, ekonomik durum, tütün kullanım öyküsü ve süresi soruldu.

BULGULAR: Çalışmamız primer mesane tümörü tanısı alan 92 hasta ile tamamlandı. Hastaların 80'i erkek, 12'si kadındı. Ortalama yaş 68.9 (min:38, maks:88) idi. En yüksek tanı konulan yaş aralığı 50-60 idi (n: 41, %46,6). Anket soruları, cevaplar ve istatistiksel sonuçlar tablolarda verilmiştir (Tablo-2,3,4). Anket sonrasında hastaların mesane kanseri ile ilgili çeşitli konulardaki bilgi düzeylerindeki değişiklikler analiz edilmiştir. İlgili değişiklikler ve istatistiksel analiz sonuçları tablolarda sunulmuştur (Tablo-5). Ankette bilgilendirme rehberinin ne kadar faydalı olduğu sorulmuştur. 36 hasta biraz yararlı, 34 hasta oldukça yararlı, 12 hasta çok yararlı ve 4 hasta çok fazla yararlı yanıtını vermiştir. Ortalama puan 2.69±0.97 olarak hesaplanmıştır.

TARTIŞMA: Hastalar hastalıkları ve yapılacak operasyonlar hakkında bilgilendirilmelidir. Ameliyatın neden yapılacağının, tedavi seçeneklerinin, yararlarının ve risklerinin açıklanması onam belgesinin geçerliliği için gereklidir. Hastalar hastalıkları hakkında bilgi almak için çeşitli kaynaklara başvurmaktadır. Hastaların bu konuda doğru yönlendirilmesi önemlidir. İngiliz Ürolojik Cerrahlar Birliği (BAUS) ve Avrupa Üroloji Birliği Hasta Bilgilendirme Ofisi'nin mesane kanseri hakkında bilgilendirme kılavuzları vardır. Hastalara bilimsel dernekler tarafından hazırlanan bu ve benzeri kılavuzlar önerilebilir. Ancak bu kılavuzlarda yer alan bilgilerin güvenilirliği ve anlaşılabilirliği etik ve yasal açıdan önemlidir. Bu nedenle bu kılavuzların anlaşılabilirliğinin ve hastalar için etkili olup olmadığının değerlendirilmesi gerekmektedir. Bu ve benzeri çalışmalarla hastalara verilecek tedaviler öncesinde alınacak aydınlatılmış onam formlarının hastalar için geçerli olması ve yeterli bilgiye sahip olmalarının sağlanması önemlidir. Toplumun her kademesinde kolayca anlaşılabilecek bilgileri içeren ve EAU, AUA ve BAUS gibi üroloji dernekleri tarafından onaylanmış broşürler gereklidir. Bu broşürler sürekli güncellenmeli ve denetlenmelidir.

Anahtar Kelimeler: mesane, kanser, bilgilendirme, onam, medikolegal

Is the Bladder Cancer Patient Information Form effective for Information?

Fatih Sandıkçı, Furkan Çapar, Selim Koç, Mehmet Altan, Doruk Demirel, Muhammet Abdurrahim İmamoğlu
Etlik City Hospital, Urology, Ankara

INTRODUCTION: Bladder cancer occurs after uncontrolled proliferation of cells lining the inner surface of the bladder. Bladder cancer is the 7th most frequently diagnosed cancer in men. It is the 10th most common cancer in terms of both sexes. Informing patients about bladder cancer increases treatment compliance and trust in physicians. Bladder cancer follow-up is important for preventing recurrence and increasing survival. Informing patients in terms of prevention of bladder cancer and reduction of risk factors also prevents medico-legal problems. The aim of our study was to evaluate the effectiveness and comprehensibility of the Turkish version of the 'Bladder Cancer Patient Information Guide' prepared by the European Association of Urology, Patient Information Office.

MATERIALS-METHODS: Our study was designed as a questionnaire study that provides information about bladder cancer, measures the level of knowledge and increases the level of knowledge. The Turkish version of the bladder cancer information brochure available on the website of the European Urological Association Information Office was read to the patients. Adult patients diagnosed with primary bladder tumour, aged between 18-79 years, with at least primary education level were included in the study. The evaluation was made with questionnaire questions based on the topics described in the bladder cancer information form. Patients were asked about age, gender, educational status, economic status, history and duration of tobacco use.

RESULTS: Our study was completed with 92 patients diagnosed with primary bladder tumour. 80 of the patients were male and 12 were female. The mean age was 68.9 years (min:38, max:88). The highest diagnosed age range was 50-60 years (n: 41, 46.6%). Survey questions, answers and statistical results are given in the tables (Table-2,3,4). After the survey, the changes in the level of knowledge of the patients on various topics related to bladder cancer were analysed. Related changes and statistical analysis results are presented in the tables (Table-5). The questionnaire asked how useful the information guide was. 36 patients answered somewhat useful, 34 patients answered quite useful, 12 patients answered very useful and 4 patients answered very much useful. The mean score was calculated as 2.69±0.97.

DISCUSSION: Patients should be informed about their diseases and the operations to be performed. Explaining why the operation will be performed, treatment options, benefits and risks is necessary for the validity of the consent document. Patients refer to various sources for information about their diseases. It is important that patients are guided correctly in this regard. The British Association of Urological Surgeons (BAUS) and the Patient Information Office of the European Urological Association have information guides on bladder cancer. Patients can be offered these and similar guidelines prepared by scientific associations. However, the reliability and comprehensibility of the information in these guidelines is ethically and legally important. Therefore, it is necessary to evaluate the comprehensibility of these guidelines and whether they are effective for patients. With these and similar studies, it is important to ensure that the informed consent forms to be taken before the treatments to be given to the patients are valid for the patients and that they have sufficient information. Brochures containing information that is easily understood at all levels of society and approved by urological associations such as EAU, AUA and BAUS are necessary. These brochures should be constantly updated and audited.

Keywords: bladder, cancer, information, consent, medico-legal

Tablo-1 / *Table-1*

Parameters	Sub Parameters	Number (n)	Ratio (%)
Gender	Female	12	13.04
	Male	80	86.96
Age	Min. 38		
	Max. 88		
	Mean: 68.9		
Marital Status	Maried	83	90.22
	Single	9	9.78
Education	Primary	42	45.7
	High School	34	37
	University	15	16.3
	Master Degree	1	1.1
Economic Status	Poor (<17kb)	20	21.7
	Middle (17k-35kb)	47	51.1
	Good (35k-70k)	21	22.8
	Very Good (>70k)	4	4.3
Tobacco Products Using	Using	76	82.6
	Not using	16	17.4
Tobacco Products Using Time	10-20 (year)	27	29.3
	20-30 (year)	39	42.4
	30-40 (year)	17	18.5
	>40 years	9	9.8
I wish I hadn't used it	Yes	74	80.4
	No	18	19.6

Demografik Verileri ve Tütün Kullanma Durumu Verisi
Demographic Datas and Tobacco Using Status Data

PP-088

Retrograd Intrarenal Cerrahide Access Sheath Kullanımının Postoperatif Hasta Sonuçları Üzerine Etkisi: Tek Merkez Deneyimlerimiz

Caner Özer, Atınç tozsin, Bulut Bildik, Burak Akgül, Hakan Akdere, Ali Gözen
Trakya Üniversitesi, Üroloji Ana Bilim Dalı, Edirne

AMAÇ: Bu çalışmamızda kliniğimizde yapılan retrograd intrarenal cerrahi operasyonlarında access sheath kullanımının hastaların postoperatif sonuçlarına etkisini sunmayı amaçladık.

GEREÇ-YÖNTEM: 2018-2024 yılları arasında kliniğimizde retrograd intrarenal cerrahi gerçekleştirilen 87 hastanın verileri retrospektif olarak analiz edildi. Hastaların yaşı, cinsiyeti, BKİ, preop ve postop kreatinin değerleri, taş boyutu, lokasyonu ve Hounsfield değeri, preop dj stent varlığı, access sheath kullanımı, laser fiber özellikleri, operasyon ve hastanede yatış süresi, rezidü kalkül varlığı analiz edildi. Tek değişkenli analizde nominal veriler için ki-kare testi, parametrik değişkenler için t-testi, nonparametrik değişkenler için Mann-Whitney U testi kullanıldı ve $p<0.05$ değeri anlamlı kabul edildi.

BULGULAR: Hastaların demografik bilgileri ve kalkül verileri tablo 1'de gösterildi. 46 hastaya sağ, 39 hastaya sol ve 2 hastaya da bilateral RIRC uygulandı. 61 hastanın preoperatif dj stenti mevcutken 26 tanesinin yoktu. Vakaların 63 tanesinde access sheath kullanılırken diğer 24 tanesinde kullanılmamıştı. Bu 63 hastanın 24 tanesinde 11 fr access sheath kullanırken 39 tanesinde 10 fr access sheath kullanılmıştır. Access sheath kullanımı ve hastanede yatış süresi arasında istatistiksel olarak anlamlı fark saptandı (p:0,001). Preoperatif dj stent varlığı ile operasyon süresi arasında negatif yönde düşük düzeyde korelasyon saptandı ancak istatistiksel olarak anlamlı fark bulunmadı (p:0,6). Preop dj stent varlığı ve rezidü kalkül olup olmadığı karşılaştırıldığında. Preop dj stent varlığının rezidü kalkül olmasını anlamlı olarak azalttığı anlamlı bulundu(p:0,014). Taş yerleşimi, HU değeri, ve access sheath kullanımı ile rezidü kalkül karşılaştırıldığında istatistiksel olarak anlamlı fark saptanmadı (p>0,05).

SONUÇ: Çalışmamızda retrograd intrarenal cerrahide access sheath kullanımının postoperatif dönemde hastanede yatış süresini azalttığı gösterilmiştir.

Anahtar Kelimeler: access sheath, hastane yatış süresi, operasyon süresi, renal kalkül

Effect of Access Sheath Use on Postoperative Patient Outcomes in Retrograde Intrarenal Surgery: Our Single Center Experience

Caner Özer, Atınç tozsin, Bulut Bildik, Burak Akgül, Hakan Akdere, Ali Gözen
Department of Urology, Trakya University, Edirne

AIM: In this study, we aimed to present the effect of access sheath usage on postoperative outcomes of patients in retrograde intrarenal surgery operations performed in our clinic.

MATERIAL-METHOD: Data of 87 patients who underwent retrograde intrarenal surgery in our clinic between 2018-2024 were analyzed retrospectively. Age, gender, BMI, preoperative and postoperative creatinine values, stone size, location and Hounsfield value, presence of preoperative DJ stent, use of access sheath, laser fiber properties, duration of operation and hospitalization, presence of residual calculus were analyzed. In univariate analysis, chi-square test was used for nominal data, t-test for parametric variables, Mann-Whitney U test for nonparametric variables, and $p<0.05$ was considered significant.

RESULTS: Demographic information and calculus data of the patients are shown in Table 1. 46 patients underwent right, 39 patients underwent left and 2 patients underwent bilateral RIRC. 61 patients had preoperative DJ stents while 26 did not. Access sheath was used in 63 of the cases and not in the other 24. 11 fr access sheath was used in 24 of these 63 patients while 10 fr access sheath was used in 39. A statistically significant difference was found between access sheath usage and hospital stay (p:0.001). A negative low level correlation was found between preoperative DJ stent presence and operation time but no statistically significant difference was found (p:0.6). When preoperative DJ stent presence and presence of residual calculus were compared, it was found that the presence of preoperative DJ stent significantly reduced the occurrence of residual calculus (p:0.014). When stone location, HU value, and access sheath usage were compared with residual calculus, no statistically significant difference was found ($p>0.05$).

CONCLUSION: Our study has shown that the use of access sheath in retrograde intrarenal surgery reduces the duration of postoperative hospital stay.

Keywords: access sheath, hospital stay, operation time, renal calculus

Tanımlayıcı Bilgiler

Yaş (ort±ss)	50.21±14,02
Cinsiyet Kadın Erkek	 53 (%60,9) 34 (%39,1)
BKİ (ort±ss)	28,17±4,96
Taş çapı mm (ort±ss)	15,2 ± 8,01
Taş HU değeri (ort±ss)	962 ± 310,3
Alt pol Orta pol Üst pol Pelvis Proksimal üreter Alt pol ve proksimal üreter Alt pol ve orta pol Alt pol ve üst pol Üst pol ve pelvis Orta pol ve pelvis Alt pol ve pelvis	18 (%51,1) 5 (%5,7) 4 (%4,4) 21 (%24,1) 16 (%18,3) 7 (%8) 2 (%2,2) 2 (%2,2) 4 (%4,4) 3 (%3,3) 5 (%5,7)
Laser prob 272 mikron	87 (%100)
Laser gücü 8,4 Joule	87(%100)
Preop kreatinin	0,97±0,29
Postop kreatinin	0,89±0,32
Postoperatif sepsis gelişen hasta	5 (%5,7)
Operasyon süresi (dk)(ort±ss)	97,6±37,05
Hastane yatış süresi (gün)(ort±ss)	0,89 ± 0,32

Identifying Information

Descriptive InformationAge (mean±sd)	50.21±14,02
Gender Female Male	 53 (%60,9) 34 (%39,1)
BMI (mean±sd)	28,17±4,96
Stone diameter mm (mean±sd)	15,2 ± 8,01
Stone HU value (mean±sd)	962 ± 310,3
Lower pole Mid pole Upper pole Pelvis Proximal ureter Lower pole and proximal ureter Lower pole and mid pole Lower pole and upper pole Upper pole and pelvis Mid pole and pelvis Lower pole and pelvis	18 (%51,1) 5 (%5,7) 4 (%4,4) 21 (%24,1) 16 (%18,3) 7 (%8) 2 (%2,2) 2 (%2,2) 4 (%4,4) 3 (%3,3) 5 (%5,7)
Laser probe 272 micron	87 (%100)
Laser power 8.4 Joule	87(%100)
Preoperative creatinine	0,97±0,29
Postop creatinine	0,89±0,32
Patients who developed postoperative sepsis	5 (%5,7)
Operation time (min)(mean±sd)	97,6±37,05
Hospital stay (days)(mean±sd)	0,89 ± 0,32

PP-089

Transperineal Prostat Biyopsisinde Müzik Dinlemenin Ağrı ve Anksiyete Skorları Üzerine Etkisi

İsa Dağlı, Tuncel Uzel, Mustafa Işıkdoğan, Nurullah Hamidi, Erdem Öztürk
Sağlık Bilimleri Üniversitesi Dr.Abdurrahman Yurtaslan Ankara Onkoloji Eğitim ve Araştırma Hastanesi

AMAÇ: Transperineal prostat biyopsisi (TPBx) sırasında ağrı ve anksiyeteyi azaltmak amacıyla, bu durum üzerinde müzik dinlemenin etkisini değerlendirmeyi amaçladık.

MATERYAL VE YÖNTEMLER: Bu çalışmaya müzik grubuna ve müzik olmayan gruba ayrılan 97 hasta dahil edildi. Müzik grubundaki hastalar, biyopsi sırasında hoparlörler aracılığıyla çalınmak üzere klasik, popüler veya yerel halk müziği arasından seçim yaptılar. Anksiyete, Spielberger Durumluk-Sürekli Anksiyete Envanteri (STAI) ve Beck Anksiyete Envanteri (BAI) ile değerlendirilirken, ağrı Görsel Analog Skala (VAS) kullanılarak ölçüldü. Ayrıca, hastalara gerektiğinde başka bir biyopsiye girme istekleri soruldu.

BULGULAR: Müzik dinlemenin TPBx sırasında ağrı ve anksiyeteyi önemli ölçüde azalttığını gösterdik. Müzik grubunda, genel ağrı ve lokal anestezi uygulaması sırasında ağrı için VAS skorları daha düşüktü (sırasıyla p: 0.002 ve p: 0.003). Biyopsi sonrası anksiyete skorları da müzik grubunda anlamlı şekilde daha düşüktü. Bu bulgular, müziğin hasta konforunu artırdığını ve tekrarlayan prosedürlere katılma isteğini artırdığını göstermektedir.

SONUÇ: Meditasyon veya ilaç gibi diğer yöntemlerin aksine, müzik maliyet açısından etkili olup yan etkilerden arınmıştır. Müzik, ağrı algısında yer alan belirli beyin bölgelerini harekete geçirerek hastaların dikkatini ağrıdan uzaklaştırır. Hoparlörler aracılığıyla müzik yayını, kulaklık kullanılan önceki çalışmalardan farklı olarak, hastaların tıbbi ekip ile iletişimini sürdürmelerini sağladı. Sonuç olarak, bu çalışma, TPBx sırasında müziğin hasta deneyimini iyileştirmek, ağrı ve anksiyeteyi azaltmak ve hastaların gelecekteki biyopsilere katılma olasılığını artırmak amacıyla kullanılmasını önermektedir. Bu yaklaşım, kolay uygulanabilirliği ve maliyet etkinliği ile ayakta tedavi ortamlarında hasta bakımına değerli bir katkı sağlar.

Anahtar Kelimeler: Ağrı, Anksiyete, Müzik, Prostat, Transperineal Prostat Biyopsisi

33. Ulusal Üroloji Kongresi
29 Ekim-01 Kasım 2024 Susesi Luxury Resort, Antalya

The Effect of Listening to Music on Pain and Anxiety Scores During Transperineal Prostate Biopsy

İsa Dağlı, Tuncel Uzel, Mustafa Işıkdoğan, Nurullah Hamidi, Erdem Öztürk
University of Health Sciences Dr.Abdurrahman Yurtaslan Ankara Oncology Training and Research Hospital

OBJECTIVE: We aimed to evaluate the effect of listening to music on reducing pain and anxiety during transperineal prostate biopsy (TPBx).

MATERIALS-METHODS: Ninety-seven patients were included in this study, divided into the music group and the non-music group. Patients in the music group chose between classical, popular, or local folk music to be played through speakers during the biopsy. Anxiety was assessed using the Spielberger State-Trait Anxiety Inventory (STAI) and the Beck Anxiety Inventory (BAI), while pain was measured using the Visual Analog Scale (VAS). Additionally, patients were asked about their willingness to undergo another biopsy if needed.

RESULTS: We demonstrated that listening to music significantly reduced pain and anxiety during TPBx. In the music group, VAS scores for overall pain and pain during local anesthesia administration were lower (p: 0.002 and p: 0.003, respectively). Post-biopsy anxiety scores were also significantly lower in the music group. These findings indicate that music enhances patient comfort and increases their willingness to undergo repeated procedures.

CONCLUSION: Unlike other methods such as meditation or medication, music is cost-effective and free of side effects. Music activates specific brain regions involved in pain perception, diverting the patient's attention away from the pain. Unlike previous studies that used headphones, broadcasting music through speakers allowed patients to maintain communication with the medical team. In conclusion, this study suggests that using music during TPBx can improve the patient experience, reduce pain and anxiety, and increase the likelihood of patients participating in future biopsies. This approach offers a valuable contribution to patient care in outpatient settings due to its ease of implementation and cost-effectiveness.

Keywords: Anxiety, Music, Pain, Prostate, Transperineal Prostate Biopsy

Tablo 1. Demografik, laboratuvar ve patolojik veriler

Table 1. Demographic, Laboratory, and Pathological Data

	Müzik Grubu (n=49)	Kontrol Grubu (n=48)	p değeri
Yaş, ortalama (SD)	65,77 (± 8,50)	64,58 (± 6,31)	0,436ɣ
Serum Total PSA, medyan (IQR)	7.25 (6.83)	7.13 (5.20)	0,188β
Prostate Hacmi, medyan (IQR)	51.50 (22.50)	52.50 (26.50)	0.691β
PSA Dansistesi, medyan (IQR)	0.14 (0.13)	0.13 (0.15)	0.484β
VAS Total, ortalama (SD)	1.85 (± 0.91)	2.75 (± 1.53)	**0.002β**
VAS Prob Yerleştirme (SD)	2.51 (± 0.98)	3.08 (± 1.79)	0.197β
VAS Lokal Anestezi, ortalama (SD)	2.08 (± 1.22)	2.81 (± 1.00)	**0.003β**
VAS Biopsy Tabanca Atışı, ortalama (SD)	0.65 (± 0.59)	0.75 (± 0.75)	0.684β
ISUP, n (%)			0.179ε
Benign	23 (46.94%)	31 (64.58%)	
ISUP Grade 1	12 (24.49%)	6 (12.50%)	
ISUP Grade 2	3 (6.12%)	2 (4.17%)	
ISUP Grade 3	3 (6.12%)	1 (2.08%)	
ISUP Grade 4	4 (8.16%)	3 (6.25%)	
ISUP Grade 5	4 (8.16%)	5 (10.42%)	
Post-biyopsi STAI-1, ortalama (SD)	43.53 (13.85)	53.02 (13.44)	**0.001ɣ**
STAI-1 Değişmi, medyan (IQR)	7.00 (11.50)	2.00 (5.75)	**<0.001β**
Tatminkarlık, medyan (IQR)	8.00 (4.00)	6.00 (3.75)	**0.003β**
VAS Biopsy Tabanca Atışı, ortalama (SD)	0.65 (± 0.59)	0.75 (± 0.75)	**0.017β**
Tekrar Biyopsi Yaptırma Durumu, medyan (IQR)	7.00 (4.00)	5.00 (3.00)	**0.002β**

ɣ: Independent Sample T Test, β: Mann-Whitney U Test, ε: Chi-Square Test

PP-090

Mesane kanserinin nadir metastazları

Ilkin Hamid-Zada, Ozgur Arikan, Asıf Yıldırım
İstanbul Medeniyet Üniversitesi, Üroloji Ana Bilim Dalı, İstanbul

Bu olgulardamesane kanserinin nadir metastazı olan dört olgu sunumunu sunmayı amaçladık. Çalışmamıza kliniğimizde takip edilen nadir metastazlı 4 olgu dahil edildi ve incelendi.

OLGU 1: TUR-BT sonrası T2 mesane kanseri tanısı konulan ve KT ve RT ile tedavi edilen 66 yaşında erkek hasta, penis metastazına bağlı tekrarlayan priapizm nedeniyle hastanemize başvurdu.

OLGU 2: T1HG mesane karsinomu tanısı almış 69 yaşında erkek hasta, güçsüzlük ve sağ omuz ağrısı şikayetiyle kliniğimize başvurdu. PET-CT'de sol akciğer bölgesinde, beynin temporoparietal lobu, adrenal bezi ve aksiller lenf nodlarında metastazlar saptandı.

OLGU 3: T2 mesane kanseri tanısı konulan 86 yaşında erkek hastaya radikal sistektomi ileal konduit (pT3aN0) oeprasyonu yapıldı. Operasyondan sonra dudakta hızla büyüyen bir lezyon görüldü ve ürotelyal karsinomun metastazı olarak raporlanan lezyon için biyopsi yapıldı.

OLGU 4: T1HG mesane kanseri için BCG ile tedavi edilen 52 yaşında bir erkek hasta senkop ve baş ağrısı ile başvurdu. Beyinde 3 cm'lik kitle tespit edildi ve nöroşirürji kitleyi çıkardı. Patoloji beyindeki ürotelyal karsinomun metastazı olarak sonuçlandı. Ameliyat sonrası, beyin RT ve KT ile tedavi edildi.

SONUÇ: Bazı tedavi protokolleri olmasına rağmen metastatik mesane kanseri için yaşam beklentileri çok uzun değildir. Hastaların poliklinik muayeneleri ve yeni semptomatik şikayetleri atlanmamalı ve hastalar yakından takip edilmelidir.

Anahtar Kelimeler: mesane kanseri, uzak metastaz, kemoterapi

A rare metastasis of Bladder cancer: Clinical experiences

Ilkin Hamid-Zada, Ozgur Arikan, Asıf Yıldırım
Department of Urology Istanbul Medeniyet University, İStanbul, Turkey

In this report we aimed to introduce four cases with rare metastasis of the bladder cancer. In our study, 4 cases with rare metastases that were followed up in our clinic were included and examined.

CASE 1. A 66-year-old male, who diagnosed with T2 bladder cancer after TUR-BT treated with KT and RT admitted our hospital for stuttering priapism due to penile metastasis.

CASE 2. A 69-year-old male, who diagnosed with T1HG bladder carcinoma admitted our clinic with weakness and right shoulder pain. PET-CT was positive for metastasis in the region of the left lung, temporoparietal lobe of the brain, adrenal gland, and axillary lymph nodes.

CASE 3 An 86-year-old male, who diagnosed with T2 bladder cancer underwent radical cystectomy with ileal conduit (pT3aN0). After the operation, rapidly growing lesion of from lip was seen and biopsy performed for the lesion reported as metastasis of the urothelial carcinoma.

CASE 4 A 52-year-old male, who treated with BCG for T1HG bladder cancer admitted with syncope and headache. 3 cm mass was detected in the brain and neurosurgery perform excision of the mass. The pathology result as metastasis of urothelial carcinoma in the brain. Postoperatively, he was treated with brain RT and KT.

CONCLUSION: Although there are some treatment protocols life expectancies is not very long for metastatic bladder cancer. Patients examinations and new symptomatic complaints should not be skipped in the outpatient clinic and patients should be followed closely.

Keywords: bladder cancer, distant metastasis, chemotherapy

PP-091

Yüksek Riskli Üretelyal Tümörlerde Radikal Nefroüreterektomi Deneyimlerimiz

Mehmet Duvarcı, Oğuzhan Ceylan, Nurullah Hamidi
Sağlık Bilimleri Üniversitesi Dr.Abdurrahman Yurtaslan Ankara Onkoloji Eğitim ve Araştırma Hastanesi

GİRİŞ: Üretelyal kanserler (ÜK), gelişmiş ülkelerde en sık 2. Ürolojik malignitedir. 70-90 yaş aralığında insidansı artış gösterirken erkeklerde 2 kat daha sık görülmektedir(%70/%30). Hastalarda çoğunlukla ilk semptom olarak hematüri görülmektedir ve hastaların %53.3'ünde sigara öyküsü vardır. Üretelyal kanserler tümör lokalizasyonuna göre alt (mesane ve üretra tümörleri) ve üst (üreter ve pelvikalisyel sistem tümörleri) olarak ikiye ayrılırlar. Mesane tümörleri total ÜK'lerin %90-95'ini oluştururken, üst üretelyal sistem karsinomları %5-10'luk prevelansa sahiptir.Pelvikalisyel tümörler, üreter tümörlerinden 2 kat daha sık görülür. Üst üriner sistem tümörü bulunan hastaların %17'sinde eş zamanlı olarak mesane tümörü de izlenmektedir.Düşük riskli üst üriner sistem tümörlerinde çoğu guideline böbrek koruyucu yaklaşım önermekle birlikte, yüksek riskli üst üriner sistem tümörlerinde tümörün lokalizasyondan bağımsız olarak önerilen tedavi seçeneği açık radikal nefroüreterektomidir (RNU).

MATERYAL METOD: Kliniğimizde son 5 yıl içerisinde yüksek riskli üst üriner sistemi tümörü nedeniyle 26 hastadan 6'sına laparoskopik, 20'sine açık RNU uyguladık. Hastalarımızın 8'i kadın 18'i erkekti. Ortalama yaş 64,7 idi (min: 31 max: 87). 9 hastaya sol, 17 hastaya sağ RNU uygulandı. 4 hastada eş zamanlı üreter ve pelvis tümörü, 3 hastada ise izole üreter tümörü mevcut idi. Tanıdan tedaviye geçen sürenin medianı 1 ay idi. Hastaların %30'unun patoloji sonucu T3, %38'i T2, %30'u hastanın T1 olarak sonuçlandı. 26 hastanın 1'inde cerrahi sınır pozitifliği izlendi ve toplamda 7 hasta adjuvan kemoterapi aldı. Adjuvan KT almayan 1 hastanın takiplerinde nüks izlendi. Takiplerde hiçbir hasta ex olmadı.

TARTIŞMA: Üretelyal kanserler her ne kadar ileri yaşta daha sık görülse de erken görüntüleme ve tetkiklerle hastalar erken tanı alabilmektedir. Tedavide deneyimli kişilerce yapılan açık ve laporoskopik cerrahi seçenekleri hastalara hem nükssüz sağkalım hem de genel sağ kalımda fayda sağlamaktadır. Bu nedenle klinik olarak tanıdan tedaviye hastaları bir bütün olarak değerlendirip en uygun tedavi seçeneğini tecrübeli ellerden uygulamanın önemini bu çalışma ile ortaya koymuş olduk.

Anahtar Kelimeler: Nefroüreterektomi, Pelvikalisyel tümör, Üretelyal karsinom

Our Experience with Radical Nephroureterectomy in High-Risk Urothelial Tumors

Mehmet Duvarcı, Oğuzhan Ceylan, Nurullah Hamidi
University of Health Sciences Dr.Abdurrahman Yurtaslan Ankara Oncology Training and Research Hospital

INTRODUCTION: Urethelial cancers (UC) are the 2nd most common urological malignancy in developed countries. While its incidence increases in the 70-90 age range, it is twice as common in men (70%/30%). Hematuria is often seen as the first symptom in patients, and 53.3% of patients have a history of smoking. Urethelial cancers are divided into two groups according to tumor location: lower (bladder and urethra tumors) and upper (ureter and pelvicalyceal system tumors). While bladder tumors constitute 90-95% of total UC, upper urethelial system carcinomas have a prevalence of 5-10%. Pelvicalyceal tumors are 2 times more common than ureteral tumors. In 17% of patients with an upper urinary tract tumor, a bladder tumor is also observed simultaneously. While most guidelines recommend a kidney-sparing approach in low-risk upper urinary tract tumors, the recommended treatment option for high-risk upper urinary tract tumors, regardless of the location of the tumor, is open radical nephroureterectomy (RNU).

MATERIAL METHOD: In our clinic, in the last 5 years, we performed laparoscopic RNU on 6 of 26 patients and open RNU on 20 due to high-risk upper urinary tract tumors. 8 of our patients were women and 18 were men. The average age was 64.7 years (min: 31 max: 87). Left RNU was performed in 9 patients and right RNU was performed in 17 patients. 4 patients had simultaneous ureteral and pelvic tumors, and 3 patients had isolated ureteral tumors. The median time from diagnosis to treatment was 1 month. The pathology result of 30% of the patients was T3, 38% was T2, and 30% was T1. Surgical margin positivity was observed in 1 of 26 patients, and a total of 7 patients received adjuvant chemotherapy. Recurrence was observed in the follow-up of 1 patient who did not receive adjuvant chemotherapy. No patient died during follow-up.

DISCUSSION: Although urethelial cancers are more common in older ages, patients can be diagnosed early with early imaging and examinations. Open and laporoscopic surgery options performed by people experienced in treatment provide benefits to patients in both relapse-free survival and overall survival. Therefore, with this study, we have demonstrated the importance of evaluating patients as a whole, from clinical diagnosis to treatment, and applying the most appropriate treatment option from experienced hands.

Keywords: Nephroureterectomy, Pelvicalyceal Tumor, Urothelial Carcinoma

PP-092

Böbrek Transplantasyonu Yapılan Hastaların Preoperatif ve Postoperatif Alt Üriner Sistem Semptomlarının Değerlendirilmesi ve Yönetimi

Onur Erdemoğlu[1], Anıl Eker[1], Muhammet Halil Dağaşan[1], Bülent Günlüsoy[1], Tansu Değirmenci[1], Adam Uslu[2], İbrahim Halil Bozkurt[1]
[1]Sağlık Bilimleri Üniversitesi İzmir Şehir Hastanesi Üroloji Ana Bilim Dalı
[2]Sağlık Bilimleri Üniversitesi İzmir Şehir Hastanesi Genel Cerrahi Ana Bilim Dalı

GİRİŞ-AMAÇ: Böbrek transplantasyonu öncesinde hemodiyalize bağlı olarak mesane kapasitesinde azalma ve alt üriner sitem semptomlarında artış olduğu bilinmektedir. Yapılan literatür çalışmalarında, böbrek nakli sonrası ortalama bir yıl gibi bir sürede hastaların mesane kapasitelerinde artış olduğu ortaya konulmuştur. Alt üriner sistem şikayetlerinin ise ortalama dört ile altı yıl gibi bir sürede düzelebildiği saptanmıştır.

MATERYAL VE YÖNTEM: Çalışmamızda hastalar üç gruba bölünerek değerlendirildi. Birinci gruptaki hastalar mesane kapasitesi 300 ml'nin altında olan ve antikolinerjik ilaç başlanması planlanan hastalar, ikinci gruptaki hastalar mesane kapasitesi 300 ml'nin altında olan antikolinerjik ilaç kullanımına engel durum teşkil eden ve takip edilen hastalar, üçüncü grup ise mesane kapasitesi 300 ml'nin üstünde olan hastalar olarak planlandı. Hastalarının tümünün anamnezi ve geçmiş tıbbi öyküleri alındı. Preoperatif dönemde AÜSS açısından IPSS, ICIQ-SF, OAB-V8, mesane günlüğü formları doldurtularak üroflow – rezidü yapıldı. Hastaların hayat kalitelerini kantitatif olarak değerlendirilmesi esnasında; dizüri, ani idrar hissi, pollaküri ve noktüri gibi hayat kalitelerini belirleyen faktörler not edildi.

BULGULAR: Birinci gruptaki hastaların antikolinerjik ilaç başlanması sonrası mesane kapasitelerindeki artış miktarının ikinci gruba göre daha fazla olduğu görüldü. Aynı zamanda birinci gruptaki hastaların ikinci gruptaki hastalara göre üriner şikayetlerinin azaldığı görüldü. İkinci grup ve üçüncü gruptaki hastaların mesane kapasitelerinin arttığı fakat buna rağmen üriner şikayetlerinin arttığı görüldü. Birinci gruptaki hastaların hayat kalitelerinin postoperatif dönemde antikolinerjik kullanımına bağlı olarak düzeldiği fakat ikinci ve üçüncü gruptaki hastaların postoperatif dönemde hayat kalitelerinin bozulduğu görülmüştür.

SONUÇ: Renal transplant öncesi mesane kapasitesi düşük olan hasta grubunda antikolinerjik kullanımının mesane kapasitesi artışında, alt üriner sistem semptomlarında ve buna bağlı hayat kalitesinde istatistiksel olarak anlamlı iyileşme sağladığını saptadık.

Anahtar Kelimeler: Böbrek Nakli, Mesane Kapasitesi, Hemodiyaliz, Alt Üriner Sistem Semptomları

Evaluation and Management of Preoperative and Postoperative Lower Urinary Tract Symptoms in Patients Undergoing Kidney Transplantation

Onur Erdemoğlu[1], Anıl Eker[1], Muhammet Halil Dağaşan[1], Bülent Günlüsoy[1], Tansu Değirmenci[1], Adam Uslu[2], İbrahim Halil Bozkurt[1]
[1]Sağlık Bilimleri University Izmir City Hospital Urology Department
[2]Sağlık Bilimleri University Izmir City Hospital, Department of General Surgery

AIM: It is known that there is a decrease in bladder capacity and an increase in lower urinary tract symptoms due to hemodialysis before kidney transplantation. Literature studies have shown that patients' bladder capacities increase in an average of one year after kidney transplantation. It has been determined that lower urinary tract complaints can be resolved in an average of four to six years.

MATERIALS-METHODS: In our study, patients were divided into three groups and evaluated. The first group included patients with bladder capacity below 300 ml and planned to start anticholinergic medication, the second group included patients with bladder capacity below 300 ml, which prevented the use of anticholinergic medication and were being followed up, and the third group included patients with bladder capacity above 300 ml. Anamnesis and past medical history of all patients were taken. In the preoperative period, IPSS, ICIQ-SF, OAB-V8, bladder diary forms were filled in for LUTS and uroflow-residue was performed. During the quantitative evaluation of the patients' quality of life; factors determining the quality of life such as dysuria, urge to urinate, pollakiuria and nocturia were noted.

RESULTS: It was observed that the increase in bladder capacity of the patients in the first group after starting anticholinergic medication was greater than the second group. It was also observed that urinary complaints of the patients in the first group decreased compared to the patients in the second group. It was observed that the bladder capacity of the patients in the second and third groups increased, but despite this, their urinary complaints increased. It was observed that the quality of life of the patients in the first group improved due to the use of anticholinergics in the postoperative period, but the quality of life of the patients in the second and third groups deteriorated in the postoperative period.

CONCLUSION: We found that the use of anticholinergics in the patient group with low bladder capacity before renal transplantation provided statistically significant improvement in bladder capacity increase, lower urinary tract symptoms and related quality of life.

Keywords: Kidney Transplantation, Bladder Capacity, Hemodialysis, Lower Urinary Tract Symptoms

PP-093

Preoperatif Görüntülerle Prostat Apsesinin Transrektal Ultrason Kılavuzluğunda Drenajı ve Uzun Dönem Sonuçlar

Muzaffer Tansel Kılınç[1], Batuhan Ağrulu[1], Mehmet Giray Sönmez[2]
[1]Konya Şehir Hastanesi Üroloji Kliniği
[2]Necmettin Erbakan Üniversitesi Tıp Fakültesi Üroloji AD

AMAÇ: Sunumumuzda prostat apsesi saptanıp antibiyoterapi ile birlikte ultrason kılavuzluğunda transrektal drenaj uygulanan hastalarımızla ilgili klinik verileri ve uzun dönem takip sonuçlarını paylaşmayı amaçladık.

MATERYAL-METOD: Ocak 2020- Haziran 2024 tarihleri arasında prostat apsesi nedeniyle tedavi edilen hastaların verileri retrospektif olarak incelendi. Hastaların demografik verileri, ek hastalıkları, başvuru semptomları, laboratuvar bulguları, görüntüleme yöntemleri, uygulanan medikal ve cerrahi tedaviler, hastanede yatış süreleri, komplikasyonlar ve takip verileri incelendi. Çalışmaya 18 yaş üstü, kanama diyatezi olmayan hastalar dahil edildi. Apse drenajı povidone-iodine ile rektal dezenfeksiyon sonrası transrektal ultrason kılavuzluğunda, 18 Gauge iğne ile lokal anestezi altında uygulandı. Klinik takipte apse nüksü pelvik ultrasonla kontrol edildi.

BULGULAR: Çalışmaya dahil edilen 7 hastanın ortalama yaşı 61.5 (46-81) yıldı. Hastaların 5'inde kontrolsüz diabetes mellitus mevcutken, 2 hastada hipertansiyon, 1 hastada koroner arter hastalığı mevcuttu. Hastaların en sık başvuru semptomu (5 hasta) dizüri ve ateşti. 1 hastada idrar yapamama şikayeti mevcutken, 1 hastada pelvik bölgede dolgunluk hissi mevcuttu. Abdomen MR-CT veya transrektal ultrason ile ölçülen prostat apse boyutu 58±25.9 (34-65) mm idi (Figür 1). 3 hastanın idrar tahlilinde lökosit esteraz pozitifliği mevcutken; hastaların hiçbirinde idrar kültüründe bakteri üremesi yoktu. Drenaj sırasında alınan apse kültüründe 3 hastada bakteri, mantar ve Tüberküloz basili üremesi olmazken; 3 hastada Escherichia coli üremesi mevcuttu. Antibiyotik olarak bütün hastalara profilaktik Seftriakson 2x1 g/gün ve Metronidazol 500 2x1 mg/gün verildi. 2 hastaya ise antibiyogramda Seftriakson direnci saptandığı için Meropenem 3x1 g/gün'e geçildi. Drenaj ve antibiyotik tedavisi sonrası tam kan sayımında Lökosit (WBC) sayısında ve C-reaktif protein düzeylerinde anlamlı düşüş mevcuttu (p:0.04). Hastaların yatış süresi ortalama 10 (3-14) gün iken; hastaların hiçbirinde komplikasyon gelişmedi. Hastaların tamamı taburculukta semptomsuz ve ateşsiz hale gelmişti. Ortalama 1.8 (1-2.5) yıllık takipte apse nüksü saptanmadı.

SONUÇ: Prostat apsesi, alt üriner sistem semptomlarına neden olan ve erken dönemde diğer alt üriner sistem patolojilerinden ayrımı zor olan, nadir görülen bir durumdur. Kontrolsüz diabeti olan, ateş ve üriner sistem enfeksiyonu bulgularıyla başvuran hastalarda ayırıcı tanıda akılda tutulmalıdır. Antibiyoterapi ile birlikte transrektal yoldan ultrason kılavuzluğunda iğne aspirasyonu ile drenaj etkin, güvenilir, lokal anestezi ile uygulanabilen, tekrar edilebilir, minimal invaziv bir tedavi yöntemidir.

Anahtar Kelimeler: İğne aspirasyonu,prostat apsesi, transrektal drenaj

33. Ulusal Üroloji Kongresi
29 Ekim-01 Kasım 2024 Susesi Luxury Resort, Antalya

Transrectal Ultrasound-Guided Drainage of Prostatic Abscess with Preoperative Images and Long-Term Outcomes

Muzaffer Tansel Kılınç[1], Batuhan Ağrulu[1], Mehmet Giray Sönmez[2]
[1]Konya City Hospital, Department of Urology
[2]Necmettin Erbakan University, Department of Urology

PURPOSE: In our presentation, we aimed to share the clinical data and long-term follow-up results of our patients who were diagnosed with prostate abscesses and underwent ultrasound-guided transrectal drainage along with antibiotics.

MATERIALS-METHODS:: Data from patients treated for prostate abscesses between January 2020 and June 2024 were retrospectively analyzed. Demographic data, comorbidities, presenting symptoms, laboratory findings, imaging methods, applied medical and surgical treatments, hospitalization time, complications, and follow-up data of the patients were reviewed. Patients over 18 years without bleeding diathesis were included in the study. Abscess drainage was performed under local anesthesia with an 18-gauge needle under transrectal ultrasound guidance after rectal disinfection with povidone-iodine. Abscess recurrence was controlled with pelvic ultrasound during clinical follow-up.

RESULTS: The mean age of the seven patients included in the study was 61.5 (46-81). Five of the patients had uncontrolled diabetes mellitus, 2 had hypertension, and 1 had coronary artery disease. The most common presenting symptoms of the patients (5 patients) were dysuria and fever. One patient had a complaint of inability to urinate, and one patient had a feeling of fullness in the pelvic region. The prostate abscess size measured by abdominal MR-CT or transrectal ultrasound was 58±25.9 (34-65) mm (Figure 1). While three patients had positive leukocyte esterase in their urine tests, none of the patients had bacterial growth in their urine cultures. In the abscess culture taken during drainage, three patients did not show bacterial, fungal, or Tuberculosis bacilli growth, while three had Escherichia coli growth. All patients were given prophylactic Ceftriaxone 2x1 g/day and Metronidazole 500 2x1 mg/day as antibiotics. Two patients were switched to Meropenem 3x1 g/day because Ceftriaxone resistance was detected in the antibiogram. After drainage and antibiotic treatment, there was a significant decrease in the Leukocyte (WBC) count and C-reactive protein levels in the complete blood count (p:0.04). The average hospitalization period of the patients was 10 (3-14) days; none developed complications. All patients were asymptomatic and afebrile at discharge. No abscess recurrence was detected in the average follow-up of 1.8 (1-2.5) years.

CONCLUSIONS: The prostatic abscess is a rare condition that causes lower urinary tract symptoms and is difficult to distinguish from other lower urinary tract pathologies in the early stages. It should be kept in mind in the differential diagnosis in patients with uncontrolled diabetes who present with fever and urinary tract infection findings. Transrectal ultrasound-guided needle aspiration drainage and antibiotics are effective, reliable, repeatable, minimally invasive treatments that can be applied with local anesthesia.

Keywords: Needle aspiration, prostate abscess, transrectal drainage

Prostat apsesinin preoperatif MR görüntüleri / *Preoperative MRI images of prostate absces*

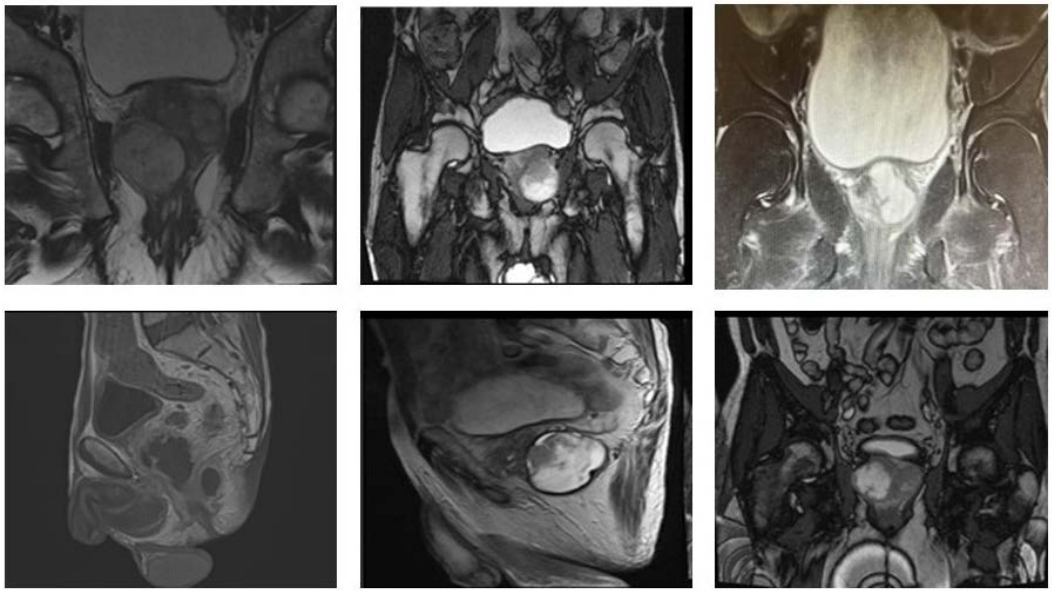

PP-094

Testiküler Lezyondan Lenfomaya

Muhammed Zübeyr Canbolat, Abdullah Bolat, Abdullah Çayırlı, Ali İhsan Arık, Halil Başar
Sağlık Bilimleri Üniversitesi Dr.Abdurrahman Yurtaslan Ankara Onkoloji Eğitim ve Araştırma Hastanesi

GİRİŞ: Testis kanseri yetişkinlerin %1'inde görülür ve tüm ürolojik tümörlerin %5'ini oluşturur. En sık 20-40 yaşları arasında görülmektedir ve %98'i tanı anında tek taraflıdır. Primer Testiküler Lenfoma ise daha sıklıkla 60 yaş sonrasında görülürken çoğunlukla bilateral olarak karşımıza çıkmaktadır. Bu olgu sunumunda Primer Testiküler Lenfoma tanısı alan bir hasta takdim edilecektir.

OLGU SUNUMU: 62 yaşında erkek hasta bir haftadır skrotal şişlik şikayetiyle tarafımıza başvurdu. Fizik muayenede bilateral testisler düzensiz sınırlı idi ve ele gelen bilirgin bir kitle palpe edilmedi. Kan testis tümör marker tetkikinde sadece LDH'da kısmi yükseklikle sonuçlandı, AFP VE B-HCG normaldi. Skrotal doppler usg'de sağ testis orta kesim posteriorda 13mm çapa ulaşan düzensiz hipoekoik alanlar ve sol testis orta alt kesimi dolduran heterojen hipoekoik alanlar mevcuttur, sol testisteki imaj kitle lezyonlarıyla uyumludur. Hastanın skrotal görüntülemesinde testis tümörünü düşündürecek belirgin bir lezyon olmaması ve tümör markerlarının uyumsuzluğu nedeniyle hastada sistemik bir patolojiden şüphelenilerek FDG-PET BT istendi. FDG-PET BT'de Vena Cava İnferior ve Aort çevresindeki konglomere lenf nodlarında artmış patolojik tutulum izlendi. Bu konglomere lenfadenopatilerden yapılan trucut biyopsi patolojisi Diffüz Büyük B Hücreli Lenfoma olarak sonuçlandı. Hastaya hematoloji bölümü tarafından 6 kür CHOP tedavisi uygulandı ve 6. ay kontrol FDG-PET BT'de önceki bulguların tamamen gerilediği görüldü.

TARTIŞMA: Primer testiküler lenfoma (PTL), ekstranodal lenfomanın nadir bir türüdür ve tüm non-Hodgkin lenfomaların yaklaşık %1 ila %2'sini ve testiküler malignitelerin %5'ini oluşturur. PTL tipik olarak 60 yaşından büyük hastaları etkiler. Diffüz büyük B hücreli lenfoma primer testiküler lenfoma arasında en sık görülen histolojik tiptir. En yaygın klinik semptom ağrısız skrotal şişliktir. Testiküler lenfomada bilateral tutulum insidansı oldukça yüksektir ve ekstranodal yayılma eğilimi vardır. Fizik muayene, tümör markerları ve skrotal görüntülemeye rağmen arada kalınan ileri yaş erkek hastalarda Primer Testiküler Lenfoma ayırıcı tanıda düşünülmesi gerekmektedir.

Anahtar Kelimeler: Bilateral, Lenfoma, Testis Kanseri

From Testicular Lesion to Lymphoma

Muhammed Zübeyr Canbolat, Abdullah Bolat, Abdullah Çayırlı, Ali İhsan Arık, Halil Başar
University of Health Sciences Dr.Abdurrahman Yurtaslan Ankara Oncology Training and Research Hospital

INTRODUCTION: Testicular cancer occurs in 1% of adults and accounts for 5% of all urological tumors. It is most common between the ages of 20-40 and 98% of it is unilateral at the time of diagnosis. Primary Testicular Lymphoma is more common after the age of 60 and is usually bilateral. In this case report, a patient diagnosed with Primary Testicular Lymphoma will be presented.

CASE REPORT: A 62-year-old male patient applied to us with a complaint of scrotal swelling for a week. On physical examination, bilateral testicles were irregularly bordered and no obvious mass was palpated. Blood testicular tumor marker examination resulted in only a partial increase in LDH, AFP and B-HCG were normal. In scrotal Doppler USG, there are irregular hypoechoic areas reaching 13 mm in diameter in the middle posterior part of the right testicle and heterogeneous hypoechoic areas filling the middle lower part of the left testicle. The image in the left testicle is compatible with mass lesions. Since there was no obvious lesion suggestive of a testicular tumor in the patient's scrotal imaging and the incompatibility of tumor markers, systemic pathology was suspected in the patient and FDG-PET CT was requested. In FDG-PET CT, increased pathological involvement was observed in the conglomerate lymph nodes around the Inferior Vena Cava and Aorta. Trucut biopsy pathology of these conglomerate lymphadenopathies resulted as Diffuse Large B Cell Lymphoma. The patient was administered 6 cycles of CHOP treatment by the hematology department, and in the 6th month control FDG-PET CT, it was observed that the previous findings had completely resolved.

DISCUSSION: Primary testicular lymphoma (PTL) is a rare form of extranodal lymphoma, accounting for approximately 1% to 2% of all non-Hodgkin lymphomas and 5% of testicular malignancies. PTL typically affects patients older than 60 years. Diffuse large B-cell lymphoma is the most common histological type among primary testicular lymphoma. The most common clinical symptom is painless scrotal swelling. The incidence of bilateral involvement in testicular lymphoma is quite high and there is a tendency for extranodal spread. Primary Testicular Lymphoma should be considered in the differential diagnosis in older male patients who remain in the middle despite physical examination, tumor markers and scrotal imaging.

Keywords: Bilateral, Lymphoma, Testicular Cance

Bilateral Ultrason Görüntüsü

Bilateral Ultrasound Image

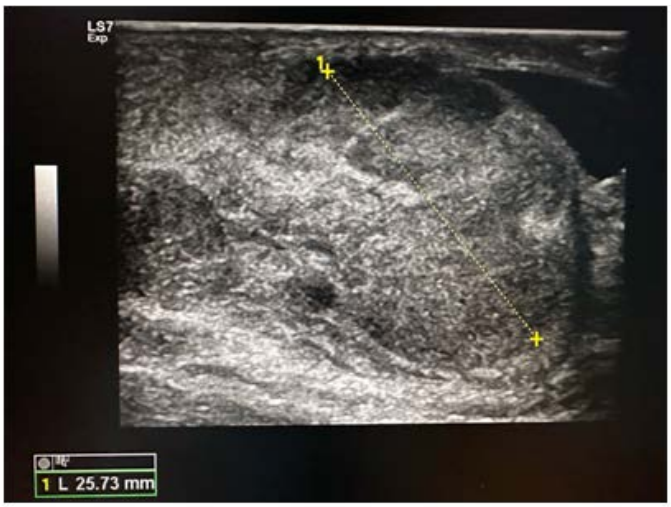

PP-095

Prostat Kanseri Tanısı Konulan Hastaların Covıd-19 Pandemisinden Önceki ve Sonraki Döneme Ait Patoloji, Klinik Evre ve Tedavilerinin Karşılaştırılması

Kemal Bala[1], İlayda Yıldırım[1], Reha Ordulu[2], Emrah Küçük[1], Ekrem Akdeniz[2], Mahmut Ulubay[1], Mustafa Kemal Atilla[1]
[1]Samsun Üniversitesi Tıp Fakültesi, Üroloji Anabilim Dalı, Samsun
[2]Samsun Eğitim Araştırma Hastanesi, Üroloji Kliniği, Samsun

AMAÇ: Bu çalışma, Koronavirüs hastalığı-2019 (COVID-19) pandemisinin prostat kanseri tanısı konulan hastaların patoloji, klinik evre ve tedavi süreçleri üzerindeki etkilerini değerlendirmeyi amaçlamaktadır.

GEREÇ-YÖNTEM: Çalışma, Samsun Üniversitesi Tıp Fakültesi Üroloji Kliniği'nde Ocak 2016 ile Kasım 2022 tarihleri arasında prostat kanseri tanısı konulan 551 hastanın klinik verilerinin retrospektif olarak incelenmesiyle gerçekleştirilmiştir. Hastalar, COVID-19 pandemisi öncesi ve sonrası olarak iki gruba ayrılarak demografik verileri, laboratuvar sonuçları, patoloji bulguları, klinik evreleri ve tedavi yöntemleri karşılaştırılmıştır.

BULGULAR: COVID-19 pandemisi öncesi (Grup 1) 353 hasta, pandemi sırasında ve sonrasında (Grup 2) 198 hasta değerlendirilmiştir. Her iki grubun yaş ortalamaları sırasıyla 67,98 ± 7,97 ve 68,63 ± 8,62 yıl ve prostat spesifik antijen (PSA) seviyeleri sırasıyla 11,17 ve 13,35 ng/mL olarak bulunmuştur ve gruplar arasında fark izlenmemiştir. Pandemi öncesi ve sonrası grupların patoloji ve klinik evrelerinde anlamlı bir fark bulunamamıştır. Ayrıca metastatik hastalık oranı pandemi sonrası grupta daha yüksek saptanmış olmasına rağmen bu yükseklik istatistiksel olarak anlamlı değildir (Grup 1: %17, Grup 2: %20 ,8). PSA yüksekliği ile biyopsi arasındaki süre pandemi sonrası grupta daha uzunken ($p < 0,001$), biyopsi tarihinden tedaviye kadar geçen süre her iki grupta benzerdir ($p = 0,081$). Tedavi yöntemleri karşılaştırıldığında aktif izlem, androjen deprivasyon tedavisi, radyoterapi ve kombine tedavi tercih oranları her iki grupta da benzer bulunmuştur. Pandemi sonrası grupta cerrahi tedaviye (radikal prostatektomi) yönelim varken androjen deprivasyon tedavisi + radyoterapi tedavisi alanların oranı anlamlı olarak düşüktür ($p = 0,023$).

SONUÇ: COVID-19 pandemisi, prostat kanseri tanı ve tedavi süreçlerinde belirgin değişikliklere yol açmamıştır. Pandemi sonrası dönemde tanı konulan hastalarda metastatik hastalık oranlarında anlamlı bir artış gözlenmemiştir. Tedaviye erişim süresinde gecikme olmamış, ancak tedavi yöntemlerinde bazı değişiklikler meydana gelmiştir.

Anahtar Kelimeler: Prostat kanseri, Koronavirüs hastalığı-2019 pandemisi, klinik evre, tedavi, patoloji.

Comparison Of Pathology, Clinical Stage And Treatment Of Patients Diagnosed With Prostate Cancer Before And After The Covid-19 Pandemic

Kemal Bala[1], İlayda Yıldırım[1], Reha Ordulu[2], Emrah Küçük[1], Ekrem Akdeniz[2], Mahmut Ulubay[1], Mustafa Kemal Atilla[1]
[1]Samsun University Faculty of Medicine, Department of Urology, Samsun
[2]Samsun Training and Research Hospital, Urology Clinic, Samsun

OBJECTIVE: This study aims to evaluate the impact of the Coronavirus disease-2019 (COVID-19) pandemic on the pathology, clinical stages, and treatment processes of patients diagnosed with prostate cancer.

MATERIALS-METHODS: The study was conducted by retrospectively analyzing the clinical data of 551 patients diagnosed with prostate cancer at the Department of Urology, Faculty of Medicine, Samsun University, between January 2016 and November 2022. The patients were divided into two groups before (Group 1) and after (Group 2) the COVID-19 pandemic, and their demographic data, laboratory results, pathology findings, clinical stagesand treatment methods were compared.

RESULTS: We evaluated 353 patients before the COVID-19 pandemic (Group 1) and 198 patients during and after the pandemic (Group 2). The mean ages of both groups were 67.98 ± 7.97 and 68.63 ± 8.62 years, respectively, and prostate-specific antigen (PSA) levels were 11.17 and 13.35 ng/mL, respectively, with no difference between the groups. No significant difference was found between the groups before and after the pandemic in terms of clinical stages and pathological findings. Additionally, although the rate of metastatic disease was higher in the post-pandemic group, it was not statistically significant (Group 1: 17%, Group 2: 20.8 %). The time between PSA elevation and biopsy was longer in the post-pandemic group ($p < 0,001$), while the time from biopsy to treatment was similar in both groups ($p = 0,081$). When comparing treatment methods, the rates of active surveillance, androgen deprivation therapy, radiotherapy, and combination therapy were similar in both groups. There was a trend towards surgical treatment (radical prostatectomy) in the post-pandemic group, while the rate of androgen deprivation therapy + radiotherapy treatment was significantly lower ($p = 0,023$).

CONCLUSION: The COVID-19 pandemic has not led to significant changes in the diagnosis and treatment processes of prostate cancer. There was no significant increase in the rates of metastatic disease in patients diagnosed in the post-pandemic period, and no delay in accessing treatment but there were some changes in treatment methods.

Keywords: Prostate cancer, Coronavirus disease-2019 pandemic, clinical stage, treatment, pathology.

Grupların Karşılaştırılması

Comparison of Groups

Veri	Grup 1 (N = 353)	Grup 2 (N = 198)	p	Ulaşılan veri	
				Grup 1 (N/353)	Grup 2 (N/198)
Yaş (yıl) (ortalama ± SS)	67,98 ± 7,97	68,63 ± 8,62	0,374*	353	198
Total PSA (ng/mL)	11,17 (5,79-36,41)	13,35 (6,75-33,80)	0,170	346	198
PSA ile biyopsi arası süre (gün)	17 (12-26)	24 (15-36)	**<0,001**	342	197
Biyopsi ile ilk tedavi arası süre (gün)	61 (40-102)	69 (45-111)	0,081	330	188

Veri	Grup 1 N (%)	Grup 2 N (%)	p	Ulaşılan veri Grup 1 (N/353)	Ulaşılan veri Grup 2 (N/198)
ISUP skoru					
ISUP 1	137 (39,0)	75 (38,3)	0,860	351	197
ISUP 2	36 (10,3)	23 (11,7)	0,302		
ISUP 3	31 (8,8)	19 (9,7)	0,740		
ISUP 4	68 (19,4)	43 (21,9)	0,480		
ISUP 5	79 (22,5)	36 (18,4)	0,244		
Klinik evre					
Lokalize-düşük risk	73 (20,7)	31 (15,7)	0,143	353	197
Lokalize-orta risk	52 (14,7)	28 (14,2)	0,868		
Lokalize-yüksek risk	107 (30,3)	67 (34,0)	0,375		
Lokal invaziv	61 (17,3)	30 (15,2)	0,529		
Metastatik	60 (17,0)	41 (20,8)	0,278		

Veri	Grup 1 N (%)	Grup 2 N (%)	p	Ulaşılan veri Grup 1 (N/353)	Ulaşılan veri Grup 2 (N/198)
Aktif İzlem	20 (5,9)	12 (6,1)	0,930	337	196
ADT	48 (14,2)	37 (18,9)	0,171		
RT	58 (17,2)	23 (11,7)	0,076		
ADT+RT	55 (16,3)	19 (9,7)	**0,023**		
Kombine	46 (13,6)	28 (14,3)	0,839		
RP	92 (27,3)	64 (32,7)	0,196		
Takipsiz	7 (2,1)	9 (4,6)	0,136		

Covid-19 pandemisi öncesi ve sonrası gruplara ait verilerin karşılaştırılması

Comparison of data from groups before and after the Covid-19 pandemic

PP-096

Üreterokutanostomi sonrası ostomi stenozu: daimi DJ stent gerekli mi?

Muhammet Halil Dağaşan[1], Ömer Koraş[2], Anıl Eker[1], Tansu Degirmenci[1], Bulent Gunlusoy[1], İbrahim Halil Bozkurt[1], Yusuf Arıkan[2], Mehmet Zeynel Keskin[2], Eyüp Tekin[2], Muhammet Bilal Nart[1], Serkan Yarimoglu[1], Ertugrul Sefik[3]
[1]T.C. Sağlık Bakanlığı İzmir Şehir Hastanesi, Üroloji Anabilim Dalı, İzmir
[2]T.C. Sağlık Bakanlığı Tepecik Eğitim ve Araştırma Hastanesi,Üroloji Anabilim Dalı, İzmir
[3]İzmir Tınaztepe Üniversitesi, Üroloji Anabilim Dalı,İzmir

Radikal sistektomi invaziv mesane kanseri olgularında standart tedavi seçeneği olup yapılan bu işlem ciddi oranda komplikasyon ve postoperatif morbiditeye neden olabilmektedir. Radikal sistektomi sonrası üriner diversiyonları non-kontinan kutanöz, kontinan kutanöz ve ortotopik diversiyonlar olarak basitçe üç gruba ayrılabilir. Barsak segmenti kullanılamayan, yaşlı veya düşkün hastalarda kullanılabilecek güvenilir bir yöntem ise 'üreterokutanostomi' dir. Ancak bu diversiyonun en önemli komplikasyonu üreter çapı nedenli gelişen stoma stenozudur. Stoma stenozu sonrası zamanla hidronefroz ve kronik böbrek yetmezliğine yol açan komplikasyonlar ortaya çıkabilmektedir. Çalışmamız iki merkezde yapılan ve üreterokutanostomi tekniği uygulanan tüpsüz modifiye üreterokutanostomi ve daimi üreteral double-j(DJ) stent ile takip edilen hastalarda yapılan tekniğin böbrek fonksiyonlarına etkisi karşılaştırmaktadır. Çalışmamızda 2010-2023 yılları arasında T.C. Sağlık Bakanlığı Bozyaka Eğitim Araştırma Hastanesi ve T.C. Sağlık Bakanlığı Tepecik Eğitim Araştırma Hastanesi Üroloji kliniklerinde invaziv mesane kanseri nedenli radikal sistektomi ve ureterokutanostomi yapılan 77 hastanın verileri incelendi, 54 ü operasyon sırasında DJ stent takılarak sonrasında devamlı DJ ile takip edildi, 22 sine operasyon sırasında üreter katateri takıldı ve postop 14. gün çıkarılarak bir daha takılmadan takip edildi. İki grup preoperatif yaş, cinsiyet, glomerüler filtrasyon hızı(GFR), kreatinin, hidronefroz ve hidronefroz grade i açısından karşılaştırıldığında hiçbir parametre açısından iki grup arasında istatiksel olarak fark olmadığı görüldü. Postoperatif erken dönemde ve postoperatif 1,6 ve 12. Aylarda kreatinin takibi yapıldı. İki grup arasında anlamlı fark saptanmadı. Yine iki grup arasında 6 ay sonra bakılan hidronefroz varlığı açısından da fark saptanmadı. Postoperatif geç dönemde anastomoz darlığı gelişimi açısından DJ stent ile takip edilen hastalar ile DJ siz takip edilen hastalar arasında fark saptanmadı. Sonuç olarak radikal sistektomi üreterokutanostomi yapılan hastaların ileal kondüit diversiyon yapılan hastalar arasında literatürde çeşitli çalışmalar mevcut olup, biz ise DJ stent ve tüpsüz izlem arasında bir çalışma yapmak istedik. Radikal sistektomi ve üreterokutanostomi yapılan hastalarda postoperatif dönemde devamlı suretle DJ stent ile takip gereksiz ve maliyetli olabilmektedir. Bu konuda daha çok çalışmaya ihtiyaç vardır

Anahtar Kelimeler: radikal sistektomi, üreterokutanostomi, diversiyon,DJ stent, ostomi stenozu

33. Ulusal Üroloji Kongresi
29 Ekim-01 Kasım 2024 Susesi Luxury Resort, Antalya

Ostomy stenosis after ureterocutaneostomy: is permanent DJ stent necessary?

Muhammet Halil Dağaşan[1], Ömer Koraş[2], Anıl Eker[1], Tansu Degirmenci[1], Bulent Gunlusoy[1], İbrahim Halil Bozkurt[1], Yusuf Arıkan[2], Mehmet Zeynel Keskin[2], Eyüp Tekin[2], Muhammet Bilal Nart[1], Serkan Yarimoglu[1], Ertugrul Sefik[3]
[1]Department of Urology,Republic of Turkey Ministry of Health Izmir City Hospital, Izmır,Turkey
[2]Department of Urology, Republic of Turkey Ministry of Health Tepecik Training and Research Hospital, Izmır, Turkey
[3]Department of Urology,Izmir Tinaztepe University,Izmir, Turkey

Radical cystectomy is the standard treatment option in invasive bladder cancer cases, and this procedure can cause serious complications and postoperative morbidity. Urinary diversions after radical cystectomy can be simply divided into three groups as non-continent cutaneous, continent cutaneous and orthotopic diversions. A reliable method that can be used in elderly or debilitated patients whose bowel segment cannot be used is 'ureterocutaneostomy'. However, the most important complication of this diversion is stoma stenosis due to the diameter of the ureter. Complications leading to hydronephrosis and chronic renal failure may occur over time after stoma stenosis. Our study compares the effects of tubeless modified ureterocutaneostomy and permanent ureteral double-J (DJ) stent techniques on renal functions in patients who were followed up in two centers and ureterocutaneostomy technique was applied. In our study, between the years 2010-2023, T.C. Ministry of Health Bozyaka Training and Research Hospital and T.C. Tepecik Education and Research Hospital of the Ministry of Health Data of 77 patients who underwent radical cystectomy and ureterocutaneostomy due to invasive bladder cancer in the Urology clinics the were examined. 54 of them had DJ stents inserted during the operation and were followed up continuously with DJ afterwards, 22 of them had ureteral catheters inserted during the operation and were removed on the 14th postoperative day and followed up without being inserted again. When the two groups were compared in terms of preoperative age, gender, glomerular filtration rate (GFR), creatinine, hydronephrosis and hydronephrosis grade, it was seen that there was no statistical difference between the two groups in terms of any parameter. Creatinine was followed up in the early postoperative period and at the 1st, 6th and 12th months postoperatively. No significant difference was found between the two groups. Again, no difference was found between the two groups in terms of the presence of hydronephrosis examined 6 months later. No difference was found between the patients followed up with DJ stents and those followed up without DJ in terms of the development of anastomotic stenosis in the late postoperative period. In conclusion, there are various studies in the literature on patients who underwent radical cystectomy and ureterocutaneostomy and ileal conduit diversion, and we wanted to conduct a study on DJ stent and tubeless follow-up. In patients who underwent radical cystectomy and ureterocutaneostomy, continuous follow-up with DJ stent in the postoperative period may be unnecessary and costly. More studies are needed on this subject.

Keywords: radical cystectomy, ureterocutaneostomy, diversion, DJ stent, ostomy stenosis

Tablo 1: İki grubun preoperatif yaş, cinsiyet, kreatinin ve hidronefroz açısından karşılaştırılması Tablo 2: İki grubun postopratif kreatinin, hidronefroz ve anostomoz darığı açısından karşılaştırması

Table 1: Comparison of two groups in terms of preoperative age, gender, creatinine and hydronephrosis Table 2: Comparison of two groups in terms of postoperative creatinine, hydronephrosis and anastomotic stenosis

		Grup 1 (n=54)	Grup 2 (n=22)	P değeri
Yaş		72,14 ± 8,38	71,86 ± 9,62	0,904
Cinsiyet	Kadın	7 (%13)	4 (%18,2)	0,591
	Erkek	47 (%87)	18 (%81,8)	
Preoperatif Kreatinin (mg/dl)		1,35 ± 0,81	1,41 ± 0,86	0,778
Preoperatif Hidronefroz	Var	15 (%27,8)	7 (%31,8)	0,464
	Yok	39 (%72,2)	15 (%68,2)	
Preoperatif Hifronefroz Grade	Grade 0	39 (%72,2)	15 (%68,2)	0,569
	Grade 1	1 (%1,9)	2 (%9,1)	
	Grade 2	8 (%14,8)	2 (%9,1)	
	Grade 3	5 (%9,3)	2 (%9,1)	
	Grade 4	1 (%1,9)	1 (%4,5)	

		Grup 1 (n=54)	Grup 2 (n=22)	P değeri
Postoperatif Kreatinin (mg/dl)		1,58 ± 0,85	1,51 ± 0,81	0,738
Postoperatif 1. Ay Kreatinin (mg/dl)		1,50 ± 0,83	1,66 ± 1	0,483
Postoperatif 6. Ay Kreatinin (mg/dl)		1,66 ± 0,93	1,93 ± 1,5	0,338
Postoperatif 12. Ay Kreatinin (mg/dl)		1,65 ± 1,11	2 ± 1,47	0,257
Postoperatif Hidronefroz	Var	12 (%22,2)	7 (%31,8)	0,381
	Yok	42 (%77,8)	15 (%68,2)	
Postoperatif Anostomoz Darlığı	Var	2 (%3,7)	3 (%13,6)	0,113
	Yok	52 (%96,3)	19 (%86,4)	

PP-097

Laparoskopik Transperitoneal Adrenalektomide Perioperatif Sonuçların Tahmini: Mayo Yapışıklık Olasılık Skorunun(MAP) Değeri

Muhidin Hassan İbrahim, Caner Özer, Burak Bilir, Bulut Bildik, Tevfik Aktoz, Ali Gözen
Trakya Üniversitesi, Üroloji Ana Bilim Dalı, Edirne

AMAÇ: Laparoskopik transperitoneal adrenalektomi (LTA), adrenal tümörlerin cerrahi yönetiminde altın standart olarak kabul edilmektedir. Mayo Yapışkanlık Olasılık Skoru (MAP), preoperatif görüntülemeye dayalı olarak intraoperatif yapışıklık ve perirenal yağın yapışkanlık olasılığını tahmin eden bir araçtır. Bu çalışmanın amacı, MAP skorunun LTA'nın komplikasyonunu değerlendirmedeki prognostik değerini belirlemek ve perioperatif sonuçlarla olan ilişkisini analiz etmektir.

YÖNTEMLER: Bu retrospektif çalışmada, transperitoneal laparoskopik adrenalektomi geçiren 76 hasta değerlendirilmiştir. Preoperatif görüntüleme verilerine erişim sağlanamayan iki hasta çalışma dışında bırakılmıştır. Hastaların demografik bilgileri, tümör lokalizasyonu ve boyutu, preoperatif görüntülemeden elde edilen MAP skorları ve perioperatif sonuçlar (operasyon süresi ve kan kaybı) kaydedilmiştir. Hastalar, MAP skorlarına göre iki farklı gruba ayrıldı: 0 ile 1 arasında skor alan bireylerden oluşan düşük MAP skoru grubu ve 2 ile 5 arasında skor alan bireylerden oluşan yüksek MAP skoru grubu. MAP skorlarının perioperatif sonuçları tahmin etme gücünü değerlendirmek amacıyla lojistik regresyon analizi yapılmıştır.

BULGULAR: Çalışmada, 45 kadın ve 31 erkek olmak üzere toplam 76 hastadan oluşmuştur. Katılımcıların ortalama yaşı 53.19 ± 12.09 yıl olarak bulunmuştur. Tümörler, 44 sol taraflı ve 32 sağ taraflı olarak sınıflandırılmış olup, ortalama tümör çapı 4.07 ± 2.45 cm dir. Ortalama operasyon süresi 141 ± 38.05 dakika, ortalama kan kaybı ise 400 ± 227 ml olarak belirlenmiştir. Ortalama MAP skoru 2.42 ± 1.51 saptanmıştır ve Hastaların %40,5'inin düşük MAP skoru ve %59,5'inin yüksek MAP skoru olarak saptanmıştır. Yapılan analizde, MAP skorlarının 2 ve üzerinde olması durumunda operasyon süresinin uzaması ($p = 0.03$) ve kan kaybının artması ($p = 0.029$) ile anlamlı bir ilişki gösterdiğini ortaya koymuştur. Ayrıca, erkek cinsiyet ($p = 0.012$) ve yaşın ilerlemesi ($p = 0.02$) yüksek MAP skorları için bağımsız risk faktörleri olarak belirlenmiştir.

SONUÇ: Yüksek MAP skorları, operasyon süresinin uzaması ve artmış kan kaybı ile pozitif bir ilişki göstermektedir. Ayrıca, erkek cinsiyet ve yaşın ilerlemesi yüksek MAP skorları için bağımsız risk faktörleri olarak tanımlanmıştır. Bu bulgular, MAP skorunun laparoskopik transperitoneal adrenalektomi için preoperatif risk değerlendirme aracı olarak klinik değerini vurgulamaktadır.

Anahtar Kelimeler: Mayo Adhesive Probability score, Perioperatif Sonuçlar, Transperitoneal Laparoskopik Adrenalektomi

Predicting Perioperative Outcomes in Transperitoneal Laparoscopic Adrenalectomy: The Value of the Mayo Adhesive Probability Score

Muhidin Hassan İbrahim, Caner Özer, Burak Bilir, Bulut Bildik, Tevfik Aktoz, Ali Gözen
Department of Urology, Trakya University, Edirne

Introduction And AIM: Laparoscopic transperitoneal adrenalectomy (LTA) has become the gold standard for the surgical management of adrenal tumors. The Mayo Adhesive Probability (MAP) score is a predictive tool that estimates the likelihood of intraoperative adhesions and adherent perinephric fat based on preoperative imaging. This study aimed to evaluate the prognostic value of the MAP score in assessing the complexity of LTA and to analyze its correlation with key perioperative outcomes

METHODS: A retrospective study was performed to analyze the clinical characteristics and perioperative outcomes of 76 patients with adrenal tumors who underwent transperitoneal laparoscopic adrenalectomy. Two patients were excluded for lack of access to preoperative imaging. Patient demographics, tumor location and size, MAP scores determined from preoperative imaging, and perioperative outcomes like operation time, blood loss were recorded. The patients were divided into two groups based on their MAP scores: a low MAP score group, consisting of individuals with scores ranging from 0 to 1, and a high MAP score group, comprising those with scores between 2 and 5 MAP scores. Logical Regression analysis was conducted to assess the prognostic value of MAP scores in predicting perioperative outcomes.

RESULTS: A total of 76 patients were included in the analysis, comprising 45 females and 31 males. The mean age of the patients was 53.19 ± 12.09 years. Tumor characteristics included 44 left-sided and 32 right-sided tumors, with a mean tumor size of 4.07 ± 2.45 cm. The mean operative duration was 141 ± 38.05 minutes, and the mean estimated blood loss was 400 ± 227 ml. The mean MAP score was 2.42 ± 1.51. The distribution of MAP scores among patients showed that 40.5% had a low MAP score, whereas 59.5% had a high MAP score Our analysis revealed that MAP scores ≥ 2 were significantly associated with prolonged operative time ($p = 0.03$) and increased blood loss ($p = 0.029$). Additionally, male gender ($p = 0.012$) and increasing age ($p = 0.02$) were identified as independent risk factors for elevated MAP scores.

CONCLUSIONS: A higher MAP score was positively correlated with prolonged operative duration and higher blood loss. Additionally, male gender and age were identified as independent risk factors for a higher MAP score. These findings demonstrate the clinical value of the MAP score as a preoperative risk stratification tool for laparoscopic transperitoneal adrenalectomy.

Keywords: Mayo adhesive probability score, perioperative outcomes, transperitoneal laparoscopic adrenalectomy

PP-098

Radikal sistektomi sonrası diversiyon tipi, renal fonksiyon için gerçekten belirleyici mi?

Muhammet Bilal Nart[1], Muhammet Halil Dağaşan[1], Anıl Eker[1], Tansu Degirmenci[1], Bulent Gunlusoy[1], İbrahim Halil Bozkurt[1], Ömer Koraş[2], Murat Sahan[1], Ertugrul Sefik[3]
[1]T.C. Sağlık Bakanlığı İzmir Şehir Hastanesi, Üroloji Anabilim Dalı, İzmir
[2]T.C. Sağlık Bakanlığı Tepecik Eğitim ve Araştırma Hastanesi,Üroloji Anabilim Dalı, İzmir
[3]İzmir Tınaztepe Üniversitesi, Üroloji Anabilim Dalı,İzmir

Radikal sistektomi metastatik olmayan invaziv mesane tümörü olgularında standart tedavi seçeneği olup, invaziv olmayan mesane kanserlerinde bazı durumlarda ve metastatik mesane tümörlerinde nadir de olsa palyatif amaçlı yapılmaktadır. Sistektomi morbiditesi yüksek bir ameliyat olmasına ramen postoperatif komplikasyon oranına etki eden en önemli durumlardan birisi diversiyon seçimidir. Diversiyonları abdominal veya üretral olarak sınıflandırabiliriz. Bir diğer sınıflandırma biçimi ise kontinan veya non-kontinan diversiyonlar olarak sınıflandırılabilir. Diversiyon tipini seçerken hastanın yaşı, ameliyat sonrası beklentisi, tümör evresi, üroloğun diversiyon tipindeki tecrübesi, muhtemel komplikasyonlar, nörolojik/psikiyatrik hastalık varlığı gibi durumlar göz önünde tutulmalıdır. Çeşitli diversiyonlarda barsak segmentlerinin kullanılmasından dolayı komplikasyon oranları üreterokutanostomiye göre daha fazla olabilmektedir. Diversiyon sonrası sık görülen ve renal fonksiyon kaybına neden olana durum anastomoz stenozudur. Çalışmamızda 2010-2023 yılları arasında T.C. Sağlık Bakanlığı Bozyaka Eğitim Araştırma Hastanesi ve T.C. Sağlık Bakanlığı Tepecik Eğitim Araştırma Hastanesi Üroloji kliniklerinde invaziv mesane kanseri nedenli radikal sistektomi yapılan diversiyon olarak ise; üreterokutanostomi, ileal kondüit(Bricker), ortotopik yeni mesane(Hautmann) yapılan 147 hasta incelendi. 76 hastaya üreterokutanostomi, 32 hastaya ileal kondüit ve 39 hastaya ortotopik neobladder yapıldı. Bu üç grup yaş, cinsiyet, preoperatif kreatinin, postoperatif 0-1-6-12. aylarda kreatinin, pre-operatif ve post-operatif hidronefroz ve postoperatif anastomoz darlığı açısından karşılaştırıldı. Yapılan incelemede üç grup arasında sadece yaş arasında istatiksel olarak anlamlı bir fark bulundu. Cinsiyet, preoperatif kreatinin, postoperatif 0-1-6-12. aylarda kreatinin, pre-operatif ve post-operatif hidronefroz ve postoperatif anastomoz darlığı açısından istatiksel olarak anlamlı bir fark gözlenmedi. Yaş ile ilgili farklılığın ise yaşlı hastalarda daha çok üreterokutanostomi ameliyatının tercih edilmesi sonucu olduğu düşünüldü. Sonuç olarak yapılan üç diversiyon çeşidinin de postoperatif renal fonksiyonlar üzerine anlamlı bir etkilerinin olmadığı görülmesine ramen, hastanın postoperatif beklentisi, komplikasyon oranları, yaşam biçimi, hastanın yaşı gibi faktörleri de diversiyon seçiminde göz önünde göz önünde bulundurulmalıdır.

Anahtar Kelimeler: radikal sistektomi,ortotopik mesane, üreterokutanostomi, böbrek fonsiyon

33. Ulusal Üroloji Kongresi
29 Ekim-01 Kasım 2024 Susesi Luxury Resort, Antalya

Is the type of diversion really predictive of renal function after radical cystectomy?

Muhammet Bilal Nart[1], Muhammet Halil Dağaşan[1], Anıl Eker[1], Tansu Degirmenci[1], Bulent Gunlusoy[1], İbrahim Halil Bozkurt[1], Ömer Koraş[2], Murat Sahan[1], Ertugrul Sefik[3]
[1]Department of Urology,Republic of Turkey Ministry of Health Izmir City Hospital, Izmır,Turkey
[2]Department of Urology, Republic of Turkey Ministry of Health Tepecik Training and Research Hospital, Izmır, Turkey
[3]Department of Urology,Izmir Tinaztepe University,Izmir, Turkey

Radical cystectomy is the standard treatment option for non-metastatic invasive bladder tumors, and is rarely performed for palliative purposes in non-invasive bladder cancers and metastatic bladder tumors. Although cystectomy is a surgery with high morbidity, one of the most important factors affecting the postoperative complication rate is the choice of diversion. Diversions can be classified as abdominal or urethral. Another classification is as continent or non-continent diversions. When choosing the type of diversion, the patient's age, postoperative expectations, tumor stage, urologist's experience in diversion type, possible complications, and the presence of neurological/psychiatric diseases should be taken into consideration. Due to the use of bowel segments in various diversions, complication rates may be higher than ureterocutaneostomy. The most common condition after diversion and causing renal function loss is anastomotic stenosis. In our study, between the years 2010-2023, T.R. A total of 147 patients who underwent radical cystectomy due to invasive bladder cancer in the Urology clinics of the Bozyaka Education and Research Hospital of the Ministry of Health and the Tepecik Education and Research Hospital of the Republic of Turkey Ministry of Health were examined. Ureterocutaneostomy, ileal conduit (Bricker) and orthotopic neobladder (Hautmann) were performed as diversions. Ureterocutaneostomy was performed in 76 patients, ileal conduit in 32 patients and orthotopic neobladder in 39 patients. These three groups were compared in terms of age, gender, preoperative creatinine, postoperative 0-1-6-12. months creatinine, pre-operative and post-operative hydronephrosis and postoperative anastomotic stenosis. In the examination, a statistically significant difference was found only between the three groups in terms of age. Gender, preoperative creatinine, postoperative 0-1-6-12. No statistically significant difference was observed in creatinine, preoperative and postoperative hydronephrosis and postoperative anastomotic stenosis in the 1st and 2nd months. The difference related to age was thought to be due to the fact that ureterocutaneostomy surgery is preferred more in elderly patients. In conclusion, although it was observed that none of the three diversion types had a significant effect on postoperative renal functions, factors such as the patient's postoperative expectations, complication rates, lifestyle and age should also be taken into consideration in the selection of diversion.

Keywords: radical cystectomy, orthotopic bladder, ureterocutaneostomy, renal function

Tablo 1: üç grubun preoperatif yaş, cinsiyet, kreatinin ve hidronefroz açısından karşılaştırılması

Table 1: Comparison of the three groups in terms of preoperative age, gender, creatinine and hydronephrosis.

		Grup 1 (n=76)	Grup 2 (n=32)	Grup 3 (n=39)	P değeri
Yaş		72,06 ± 8,69	66,84 ± 6,65	62,92 ± 7,53	<0,001
Cinsiyet	Kadın	10 (%13,2)	4 (%12,5)	0 (%0)	0,157
	Erkek	66 (%86,8)	28 (%87,5)	39 (%100)	
Preoperatif Kreatinin (mg/dl)		1,37 ± 0,82	1,31 ± 0,67	1,16 ± 0,71	0,386
Preoperatif Hidronefroz	Var	22 (%28,9)	8 (%12,5)	8 (%20,5)	0,615
	Yok	54 (%71,1)	24 (%87,5)	31 (%79,5)	
Preoperatif Hifronefroz Grade	Grade 0	54 (%71,1)	24 (%75)	30 (%76,9)	0,816
	Grade 1	3 (%3,9)	0 (%0)	1 (%2,6)	
	Grade 2	10 (%13,2)	6 (%18,8)	6 (%15,4)	
	Grade 3	7 (%9,2)	2 (%6,2)	2 (%5,1)	
	Grade 4	2 (%2,6)	0 (%0)	0 (%0)	

		Grup 1 (n=76)	Grup 2 (n=32)	Grup 3 (n=39)	P değeri
Postoperatif Kreatinin (mg/dl)		1,58 ± 0,82	1,64 ± 1,01	1,42 ± 0,79	0,502
Postoperatif 1. Ay Kreatinin (mg/dl)		1,59 ± 0,86	1,79 ± 1,12	1,6 ± 0,89	0,594
Postoperatif 6. Ay Kreatinin (mg/dl)		1,79 ± 1,1	2 ± 1,28	1,73 ± 0,92	0,561
Postoperatif 12. Ay Kreatinin (mg/dl)		1,8 ± 1,2	1,85 ± 1,16	1,65 ± 1,05	0,742
Postoperatif Hidronefroz	Var	19 (%25)	8 (%25)	12 (%30,8)	0,783
	Yok	57 (%75)	24 (%75)	27 (%69,2)	
Postoperatif Anostomoz Darlığı	Var	5 (%6,6)	0 (%0)	2 (%5,1)	0,339
	Yok	71 (%93,4)	32 (%100)	37 (%94,9)	

PP-099

Subsantrimetrik distal üreter taşına bağlı spontan üreter ruptürü: Olgu sunumu

Erkan Aravacık, Oğuz Tarhan, Hakan Üçok, Mahmut can Karabacak, Mehmet Zeynel Keskin
Subsantrimetrik distal üreter taşına bağlı spontan üreter ruptürü: Olgu sunumu

Spontanüreterrüptürü,başlangıçtakiklinikbenzerliklernedeniylesıklıklabirçokkarınhastalıklarıylakarıştırılabilennadirbirdurumdur. Bizim vakamız 72 yaşında erkek hasta, 2 aydır devam eden ve herhangi bir sağlık kuruluşuna başvurmayan sağ yan kasık ağrısı şikayetiyle polikliniğe başvurdu.Yapılan ürolojik muayenede pozitif bir bulguya rastlanmadı. Hastanın öyküsünde ürolojik öykü ve operasyon yoktu. Ancak kontrastsız CT de sağ distal üreterde 7 mm taş sağda psoas kasının önünde 15 cm Ürinoma uyumlu bir görünüm mevcuttu. Muayene ve tedavi ettiğimiz bu olgumuzda tanıya batın bilgisayarlı tomografisine (ABDOMİNAL BT) ve hastanın kliniğine dayanarak ulaştık.Tedavide üç seçenek vardır. Bunlar DJS yerleştirilmesi ile takip, endoskopik taş cerrahisi uygulamaları ve antibiyotik tedavisi ile gözlemdir. Muayene ve tedavi ettiğimiz bu olgumuzda ilk şikayeti yan ağrısı olan hastamıza BT ile tanıyı koyduk.Tedavi sürecinde mevcut ürinoma boyutunun çözümlenmesi için drenaj kateterinin yanı sıra DJS de yerleştirdik. Daha sonra minimal distal üreter taşını cerrahi müdahale ile(URS) çıkardık.

Anahtar Kelimeler: ürinom, üreter taşı, spontan üreter ruptürü

33. Ulusal Üroloji Kongresi
29 Ekim-01 Kasım 2024 Susesi Luxury Resort, Antalya

Spontaneous ureteral rupture due to subcentrimetric distal ureteral stone: A case report

Erkan Aravacık, Oğuz Tarhan, Hakan Üçok, Mahmut can Karabacak, Mehmet Zeynel Keskin

Spontaneous ureteral rupture is a rare condition that can often be confused with many abdominal diseases due to clinical similarities in the initial presentation and course of the disease. A 72-year-old male patient is admitted to the outpatient clinic with right flank pain hitting the inguinal region, which has been going on for 2 months and has not applied to any health institution. No positive finding was found in the urological examination. There was no urological history and operation in the patient's history. But non-contrast US CT. 7 mm stone in the right distal ureter and 15 cm urinoma in front of the psoas muscle on the right. There was an appearance compatible with urinoma. In this case, which we examined and treated, we reached the diagnosis based on abdominal computed tomography (ABDOMINAL CT) and the patient's clinic.There are three options for treatment. These were follow-up with DJS placement, endoscopic stone surgery applications, and observation with antibiotic therapy. In this case that we examined and treated, we also made the diagnosis with US CT in the patient whose first complaint was flank pain. In the treatment process, we placed a DJS as well as a drainage catheter for the resolution of the existing urinoma size. Then, we extirpated the minimal distal ureteral stone with endoscopic stone surgery (URS).

Keywords: urinoma, ureteral stone, spontaneous ureteral rupture

Figure: Tedavi öncesi ve sonrası Abdominal BT
Figure 1. Before and after Treatment Abdominale CT

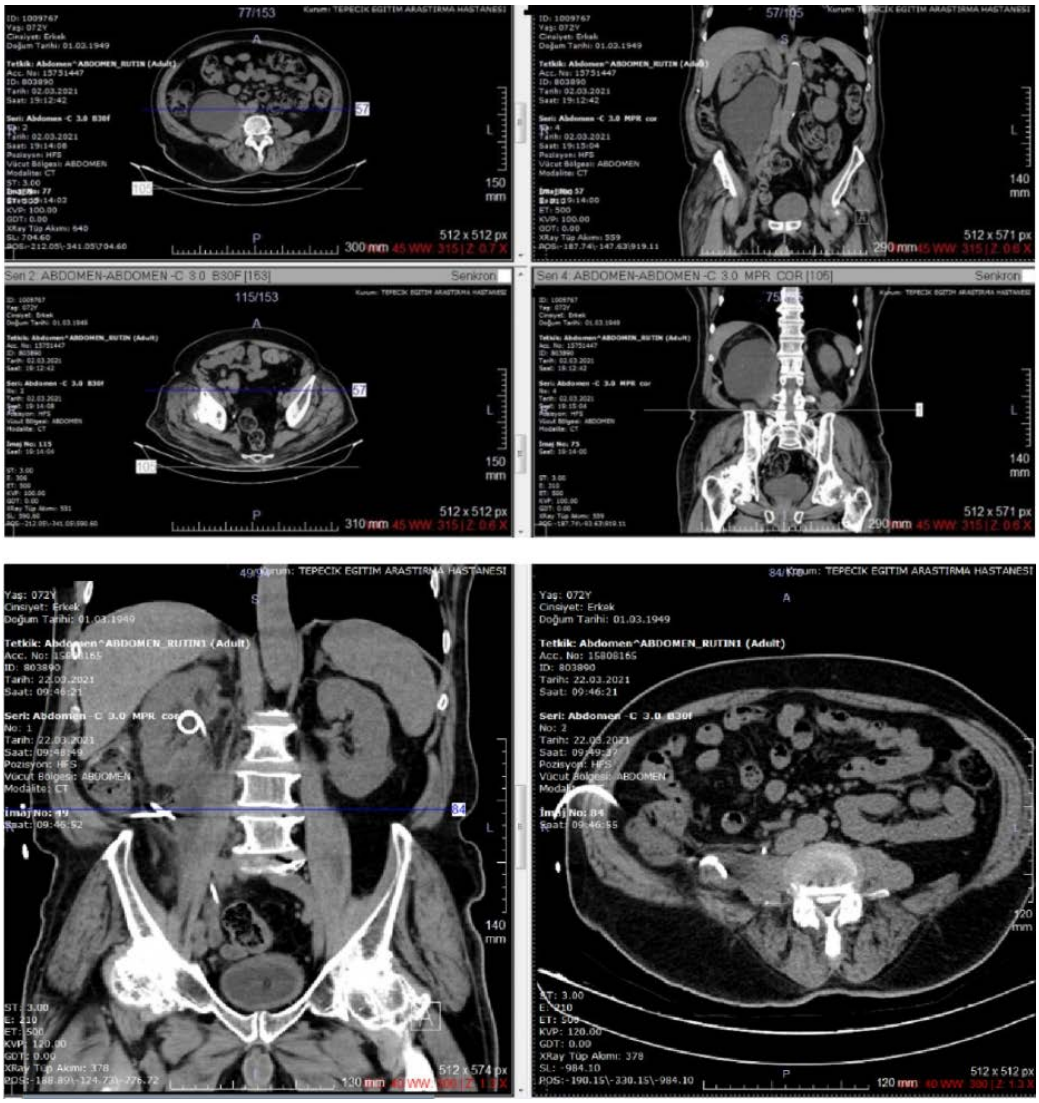

PP-100

Üreterde görünümü üretelyal tümörle karışan fungus topu

Oğuz Tarhan, Erkan Aravacık, Hakan Üçok, Mahmut Can Karabacak, Mehmet Zeynel Keskin

Üreterde Görünümü Üretelyal Tümör ile Karışan Fungus Topu

Üst üriner sistem kanserleri nadir görülen ürolojik malignitelerdir. Klinik olarak gözlenen hematüri ve hidroüreteronefroz ile ortaya çıkar. Tanı genellikle tomografi sistoskopi, tanısal üreteroskopi ve punch biyopsi ile konur. Bazen hidroüreteronefroza neden olabilecek ve tanı yöntemlerinde tümörle karıştırılabilecek durumlar olabilir. Bu vakamızda da hidroüreteronefrozla gelen ve diagnostik urs sonucu gördüğümüz ve patolojiye gönderdiğimiz üretelyal tümör görünümlü kitlenin fungus topu olduğunu tespit ettik. Hastamız üretelyal dekompresyon ve antifungal tedavi sonucu şifa ile taburcu olmuştur.

Anahtar Kelimeler: fungus topu, üst üriner sistem üretelyal karsinom, candida albicans, üriner trakt enfeksiyonları

Fungus ball in ureter whose appearance is confused with tumor

Oğuz Tarhan, Erkan Aravacık, Hakan Üçok, Mahmut Can Karabacak, Mehmet Zeynel Keskin

Fungus Ball in Ureter Whose Appearance is Confused With Tumor

Upper urinary tract cancers are rare urological malignancies. It presents with clinically observed hematuria and hydroureteronephrosis. Diagnosis is usually made by ct urography cystoscopy, diagnostic ureteroscopy and punch biopsy. Sometimes, there may be conditions that can cause hydroureteronephrosis and can be confused with the tumor in diagnostic methods such as imaging. In this case, we determined that the mass of urethral tumors that presented with hydroureteronephrosis, for which the diagnostic result was resolved and we sent it to pathology, was a fungus ball. Our patient was discharged with full recovery as a result of urethelial decompression and antifungal treatment.

Keywords: fungus ball, Upper Urinary Tract Urothelial Cell Carcinoma, candida albıcans, urinary tract infections

Preoperatif ve Postoperatif BT Ürografi

Preoperative and Postoperative CT Urography Imaging

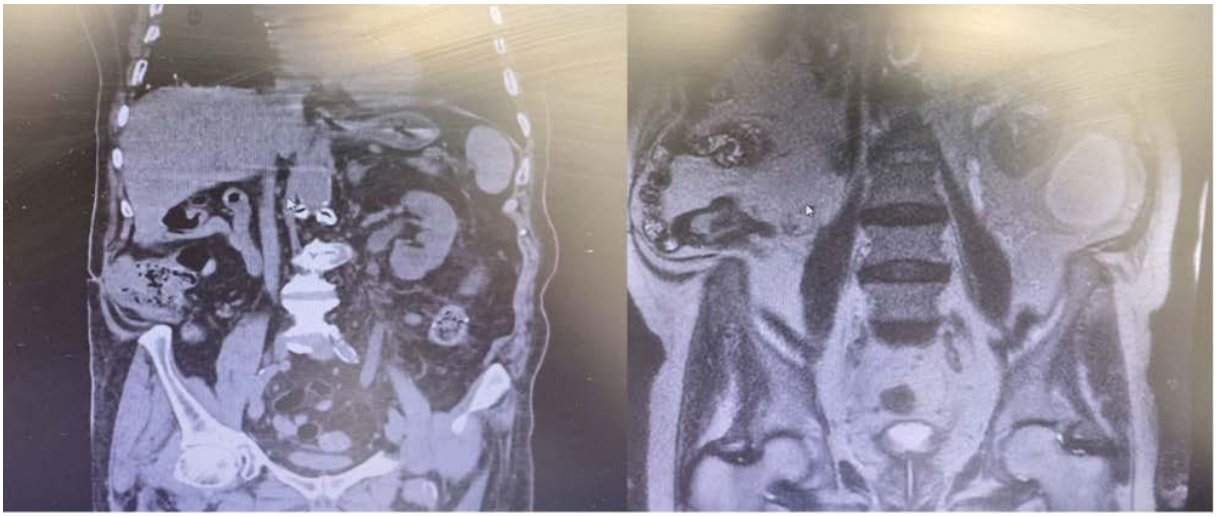

PP-101

Transrektal prostat biyopsisinde enfektif komplikasyonlar gerçekten yüksek mi? 3460 olgunun analizi

Efekan Koyuncu, Fırat Yıldırım, Furkan Çot, Kasım Emre Ergün, Fuat Kızılay, Barış Altay, Erdal Apaydın
Ege Üniversitesi, Üroloji Ana Bilim Dalı, İzmir

AMAÇ: Prostat biyopsisinin hangi teknikle yapılmasının doğru olacağı uzun yıllardır tartışılmaktadır. Özellikle biyopsi sonrası enfeksiyöz komplikasyonlar ve sepsis ile ilgili bir çok çalışma yapılmış, transperineal biyopsi transrektal biyopsiye göre daha üstün bulunmuştur. Bu sebeple günümüzde EAU kılavuzunda öncelikle transperineal yaklaşımla biyopsi önerilmektedir. Son yıllarda ise transrektal biyopsinin doğru ön hazırlıkla enfeksiyöz komplikasyonlar açısından zannedildiği kadar dezavantajlı olmadığı ile ilgili çalışmaların da yapılmasıyla konu çelişkili bir hal almıştır. Bu çalışmamızda amacımız kliniğimizde her gün yapılan rutin bir işlem olan transrektal prostat biyopsi sonrası enfeksiyöz komplikasyon ve mortalite yükünü saptamak ve prostat biyopsisinin transrektal yaklaşımla yapılmasının risklerini aydınlatmaktır.

GEREÇ VE YÖNTEM: Bu çalışmada kliniğimizde 2014 yılı ocak ayından itibaren yapılan 3460 adet transrektal biyopsi olgusu incelenmiştir. Transrektal biyopsi kliniğimizde, siprofloksasin ve metronidazol tek doz profilaksisi ve batikonlu lavman ile gerçekleştirilmektedir. Hastalara transrektal ultrason eşliğinde, periprostatik lokal anestezi verilerek 18G biyopsi iğnesi ile işlem yapılmıştır. İşlem sonrası vital takibi yapılan hastalar genelde aynı gün antibiyotik reçete edilerek taburcu edilmiş, 15 gün içinde ateş veya genel durum bozukluğu ile başvuran hastalar çalışmada incelenmiştir.

BULGULAR: Çalışmamızda taranan 3460 hastadan 31 tanesinin (%0.9) biyopsi sonrası enfeksiyon nedeniyle tekrar başvurduğu ve yatarak tedavi aldığı saptandı.Biyopsi sonrası enfeksiyon ile başvuran hastalara bakıldığında 2 hasta hariç tamamının 60 yaş ve üzeri olduğu dikkat çekmektedir. En sık eşlik eden ek hastalık hipertansiyondu. Hastaların tamamında ateş öncelikli başvuru şikayetiydi. 10 hasta (%0.28) 3. kuşak sefalosporin, 15 hasta karbapenem (%0.42) ve 5 hasta diğer beta laktam grubu antibiyotiklerle tedavi edilmiş. 3 hastanın (%0.08) yoğun bakım ihtiyacı gelişmiş, 2 (%0.06) tanesi yoğun bakımda tedavi görmesine rağmen ürosepsis sebebiyle ex olmuştur. Ex olan hastaların yaşı sırasıyla 87 ve 73 idi. Taburcu olan hastaların tedavi süreleri 3 ile 24 gün arası değişkenlik göstermekte iken ortalama tedavi süresinin 7 gün olduğu belirlendi. 9 hastanın (%0.25) idrar kültüründe üreme saptandı. (6 ESBL+ E. coli, 2 ESBL - E. coli, 1 K. pneumoniae). 4 hastanın (%0.1) kan kültüründe üreme saptandı. (2 ESBL+ E.coli, 2 ESBL- E.coli)

SONUÇ: Prostat biyopsisi günlük üroloji pratiğinde önemli yer tutan bir işlem olup, işlem sonrası komplikasyonların yönetimi hakkında bilgi sahibi olunması büyük önem arz etmektedir. Hastaların idrar kültürünün işlem öncesi veya sonrası steril olmasına rağmen hastada hızlıca ürosepsis tablosuna ilerleme olabileceği akılda bulundurulmalıdır. Kliniğimizde yapılan transrektal biyopsilere bakıldığında doğru profilaksi ve ön hazırlık ile enfeksiyon oranlarının kabul edilebilir düzeyde tutulabileceği, enfeksiyonla başvuran hastalarda erken müdahale ile mortalite yükünün azaltılabileceği görülmektedir.

Anahtar Kelimeler: Biyopsi, Enfeksiyon, Komplikasyon, Prostat, Transrektal

Are infectious complications really high in transrectal prostate biopsy? Analysis of 3460 cases

Efekan Koyuncu, Fırat Yıldırım, Furkan Çot, Kasım Emre Ergün, Fuat Kızılay, Barış Altay, Erdal Apaydın
Department of Urology, Ege University, Izmir, Turkey

OBJECTIVE: The debate over which technique should be used for prostate biopsy has been ongoing for many years. Numerous studies have focused on infectious complications and sepsis following biopsy, with transperineal biopsy found to be superior to transrectal biopsy. Therefore, current EAU guidelines recommend a transperineal approach for biopsy. However, recent studies have suggested that with proper preparation, transrectal biopsy may not be as disadvantageous in terms of infectious complications as previously thought, leading to conflicting opinions on the matter. The aim of our study is to determine the burden of infectious complications and mortality following routine transrectal prostate biopsy performed daily in our clinic and to shed light on the risks associated with transrectal prostate biopsy.

MATERIALS AND METHODS: This study examines 3460 transrectal biopsy cases performed in our clinic since January 2014. In our clinic, transrectal biopsy is performed with single-dose prophylaxis of ciprofloxacin and metronidazole, along with a povidone-iodine enema. Patients underwent the procedure with periprostatic local anesthesia under transrectal ultrasound guidance using an 18G biopsy needle. Patients were typically discharged the same day after being prescribed antibiotics, and those who presented with fever or general condition deterioration within 15 days post-procedure were included in the study. RESULTS: Among the 3460 patients reviewed, 31 patients (0.9%) returned for treatment due to infection following the biopsy. It was noted that all but two of the patients who presented with post-biopsy infections were aged 60 years or older. Hypertension was the most common comorbid condition. Fever was the primary complaint upon presentation in all cases. Ten patients (0.28%) were treated with third-generation cephalosporins, 15 patients (0.42%) with carbapenems, and five patients with other beta-lactam antibiotics. Three patients (0.08%) required intensive care, and two patients (0.06%) succumbed to urosepsis despite intensive care treatment. The ages of the deceased patients were 87 and 73, respectively. The duration of treatment for discharged patients ranged from 3 to 24 days, with an average treatment duration of 7 days. Bacterial growth was detected in the urine cultures of nine patients (0.25%) (6 ESBL+ E. coli, 2 ESBL- E. coli, 1 K. pneumoniae). Bacterial growth was detected in the blood cultures of four patients (0.1%) (2 ESBL+ E. coli, 2 ESBL- E. coli).

CONCLUSION : Prostate biopsy is a significant procedure in daily urological practice, and it is crucial to have knowledge of managing post-procedural complications. Even if the patient's urine culture is sterile before or after the procedure, rapid progression to urosepsis should be considered. In our clinic, it has been observed that with proper prophylaxis and preparation, the infection rates can be kept at an acceptable level, and the mortality burden can be reduced with early intervention in patients who present with infection.

Keywords: Biopsy, Complication, Infection, Prostate, Transrectal

PP-102

Üreteral 'Access Sheat' kullanılmadan uygulanan RIRS tedavisinde etkinlik ve postoperatif üriner sistem enfeksiyonu gelişiminin değerlendirilmesi

Haşmet Sarıcı, Osman Gerçek, Berkay Eren, Recep Uzun, Muhammed Ali Ulucak
Afyonkarahisar Sağlık Bilimleri Üniversitesi, Üroloji Ana Bilim Dalı, Afyonkarahisar

GİRİŞ: RIRS Retrograd intrarenal cerrahi (RIRS) operasyonu böbrek taşlarının tedavisinde başarı oranı yüksek ve artan bir popülariteye sahip cerrahi bir metottur. Üreteral 'Access Sheat' (ÜAS) kullanımı RIRS sırasında üreter ve böbrek toplayıcı sistemine tekrarlayan giriş imkanı sağlamayı, cerrahi sırasında toplayıcı sistem basıncını düşürmeyi, postoperatif enfeksiyon oranlarını azaltmayı ve taşsızlık oranını arttırmayı amaçlar. Ancak artan maliyetler dışında postoperatif enfeksiyon ile taşsızlık oranları, operasyon süresi ve üreteral yaralanmalar gibi intraoperatif komplikasyonlar göz önüne alındığında rutin olarak Üreteral 'Access Sheat' kullanımı literatürde hala tartışmalıdır.

AMAÇ: Biz bu çalışmamızda böbrek taşları nedeni ile 'Access Sheat' kullanılmadan RIRS uyguladığımız hastalarda, taşın böbrekteki yerleşim yeri ile taşın boyutu, preoperatif DJ stent varlığı ve preoperatif pozitif idrar kültürü varlığının postoperatif erken dönem enfeksiyon gelişimine etkisini ve taşın böbrekteki yerleşim yeri ile taşın boyutu ve Hounsfield Unit değerinin taşsızlık oranlarına etkisini karşılaştırmayı amaçladık.

MATERYAL-METOD: Bu retrospektif çalışma 2021-2024 tarihleri arasında böbrek taşı nedeni ile 'Access Sheat' kullanılmadan RIRS+ Laser Litotripsi uyguladığımız ve DJ-Stent yerleştirilen 326 hasta üzerinde yapılmıştır. Hastaların RE-RIRS gereksinimi, postoperatif erken dönem enfeksiyon gelişimi ve postoperatif 4. Haftada renal taşsızlık durumları incelenmiştir.

SONUÇLAR: Çalışmaya dahil edilen 326 hastanın yaş ortalaması 48,91±14,13 olup, 223'ünü (%68,4) erkek hastalar oluşturmaktaydı. 33 (%10,1) hastanın preoperatif idrar kültüründe üreme saptanmıştır. 64 (%19,6) hastaya preoperatif hidronefroz ± ağrıdan dolayı DJS takılmıştır. En sık izlenen taş lokalizasyonu 144 (%44,2) hastada renal pelvisti. Tüm hastaların taş hacminin median değeri 0,56 cm3, ortalama Hounsfield Unit değeri ise 955,75±162,31 olarak saptandı. 54 (%16,6) hastada postoperatif enfeksiyon izlenirken, 113 (%34,7) hastada postoperatif anlamlı rezidü taş olduğu tespit edildi. Rezidü taş saptanan hastaların 94'üne (%28,8) ileri bir tarihte Re-RIRS operasyonu gerçekleştirildi. Ortalama operasyon süresi 51,62±11,19 dakika olarak saptandı. Postoperatif enfeksiyon gelişen ve gelişmeyen hastalar iki farklı grup olarak incelendiğinde; gruplar arasında, yaş, cinsiyet, taş hacmi, taş lokalizasyonu ve operasyon süresi açısından istatistiksel anlamlı fark saptanmadı (sırasıyla; p=0,968, p=0,346, p=0,318, p=0,151, 0,621). Preoperatif pozitif idrar kültürü varlığının, postoperatif enfeksiyona etkisi incelendiğinde; enfeksiyon gelişen grupta daha yüksek oranda preoperatif pozitif idrar kültürü olmasına rağmen istatistiksel anlamlı fark saptanmadı (p=0,211). Preoperatif DJS takılması ile postoperatif enfeksiyon gelişimi arasındaki ilişki incelendiğinde; enfeksiyon gelişen grupta 19 (%35,2) hastada preoperatif DJS takıldığı izlendi ve bu oran enfeksiyon gelişmeyen gruba göre anlamlı olarak yüksekti (p=0,002). Ayrıca postoperatif enfeksiyon gelişen grupta, gelişmeyen gruba göre anlamlı derecede yüksek rezidü taş varlığı saptandı (p<0,001). Postoperatif rezidü taş saptanan ve Re-RIRS operasyonu gereken hastalar ile rezidü taş saptanmayan hastalar incelendiğinde; rezidü taş saptanan ve Re-RIRS operasyonu gereken grupta median taş hacmi ve ortalama HU değeri diğer gruba göre anlamlı olarak yüksek izlendi (sırasıyla; p<0,001, p<0,001). Taş lokalizasyonu ile rezidü taş varlığı ilişkisi incelendiğinde ise, rezidü taş saptanan grupta alt pol ve multiple taş varlığının diğer gruba göre anlamlı olarak yüksek olduğu görüldü (p=0,016). Taş lokalizasyonu ile Re-RIRS gerekliliği arasında anlamlı ilişki saptanmadı (p=0,453).

SONUÇ: Böbrek taşlarının RIRS ile tedavisinde rutin olarak Üreteral 'Access Sheat' kullanımı her zaman gerekli değildir. Postoperatif enfeksiyon gelişimi özellikle taşa bağlı hidronefroz nedeni ile preoperatif DJS takılması ile ilişkili bulunmuştur. Ayrıca rezidü taş varlığı postoperatif enfeksiyon gelişimi ile ilişkilidir. Üreteral 'Access Sheat' kullanılmadan uygulanan cerrahilerin başarısı, taşsızlık oranları, taşın Hounsfield Unit (HU) değeri ve taş hacmi ile ilişkilidir. Özellikle rezidü taş varlığı ve Re-RIRS ihtiyacı alt pol ve multiple taş varlığında daha fazladır. Ayrıca 'Access Sheat' kullanılarak yapılan cerrahilerde görülen üreteral yaralanmalar uyguladığımız hiçbir cerrahide görülmemiştir. Ayrıca operasyon süresi literatürde 'Access Sheat' kullanılarak yapılan cerrahiler dikkate alındığında daha kısadır.

Anahtar Kelimeler: Üreteral 'Access sheath', RIRS, üriner sistem enfeksiyonu, rezidüel taş varlığı

33. Ulusal Üroloji Kongresi
29 Ekim-01 Kasım 2024 Susesi Luxury Resort, Antalya

Evaluation of the effectiveness and postoperative urinary tract infection development in RIRS treatment performed without the use of an ureteral 'Access Sheath'

Haşmet Sarıcı, Osman Gerçek, Berkay Eren, Recep Uzun, Muhammed Ali Ulucak
Department of Urology, Afyonkarahisar Health Sciences University, Afyonkarahisar, Turkey

INTRODUCTION: Retrograde Intrarenal Surgery (RIRS) is a highly successful and increasingly popular surgical method for treating kidney stones. The use of a ureteral access sheath (UAS) during RIRS aims to provide repeated access to the ureter and renal collecting system, reduce collecting system pressure during the procedure, decrease postoperative infection rates, and increase stone-free rates. However, routine use of the ureteral access sheath remains controversial in the literature due to increasing costs and intraoperative complications such as postoperative infections, stone-free rates, operative time, and ureteral injuries.

OBJECTIVE: This study aims to evaluate the impact of stone location in the kidney, stone size, preoperative DJ stent presence, and preoperative positive urine culture on early postoperative infection development, as well as to compare the effects of stone location, stone size, and Hounsfield Unit (HU) values on stone-free rates in patients undergoing RIRS without the use of an access sheath.

MATERIALS-METHODS: This retrospective study was conducted on 326 patients who underwent RIRS + Laser Lithotripsy without the use of an access sheath between 2021 and 2024 for kidney stones and had a DJ stent placed. The need for RE-RIRS, early postoperative infection development, and renal stone-free status at the fourth postoperative week were analyzed.

RESULTS: The mean age of the 326 patients included in the study was 48.91 ± 14.13 years, with 223 (68.4%) being male. Preoperative urine culture growth was detected in 33 (10.1%) patients. A preoperative DJ stent was placed in 64 (19.6%) patients due to preoperative hydronephrosis ± pain. The most common stone location was the renal pelvis, found in 144 (44.2%) patients. The median stone volume for all patients was 0.56 cm^3, and the average Hounsfield Unit value was 955.75 ± 162.31. Postoperative infection was observed in 54 (16.6%) patients, while significant residual stone was detected in 113 (34.7%) patients. Re-RIRS was performed in 94 (28.8%) of the patients with residual stones at a later date. The average operation time was 51.62 ± 11.19 minutes.

When comparing patients with and without postoperative infection, no statistically significant differences were found between the groups in terms of age, sex, stone volume, stone location, and operation time ($p=0.968$, $p=0.346$, $p=0.318$, $p=0.151$, and $p=0.621$, respectively). The presence of a preoperative positive urine culture did not show a statistically significant difference in postoperative infection rates, despite a higher rate of positive cultures in the infection group ($p=0.211$). The relationship between preoperative DJ stent placement and postoperative infection development revealed that 19 (35.2%) patients in the infection group had a preoperative DJ stent, which was significantly higher compared to the non-infection group ($p=0.002$). Additionally, a significantly higher presence of residual stones was found in the infection group compared to the non-infection group ($p<0.001$).

When comparing patients with residual stones requiring Re-RIRS to those without residual stones, the median stone volume and average HU value were significantly higher in the residual stone group ($p<0.001$ and $p<0.001$, respectively). Stone location was significantly associated with residual stones, with a higher presence of lower pole and multiple stones in the residual stone group ($p=0.016$). No significant relationship was found between stone location and the need for Re-RIRS ($p=0.453$).

CONCLUSION: Routine use of a ureteral access sheath is not always necessary for RIRS in the treatment of kidney stones. Postoperative infection development is notably associated with the placement of a preoperative DJ stent due to stone-related hydronephrosis. Residual stone presence is also associated with postoperative infection development. The success of surgeries performed without a ureteral access sheath is related to stone-free rates, stone's Hounsfield Unit (HU) value, and stone volume. Specifically, the presence of residual stones and the need for Re-RIRS are more prevalent in cases with lower pole and multiple stones. Furthermore, no ureteral injuries were observed in surgeries performed without an access sheath, and the operation time was shorter compared to surgeries where an access sheath was used, according to the literature.

Keywords: Ureteral 'Access sheath', RIRS, urinary tract infection, residual stone presence

Hastaların demografik ve klinik verileri

	N=326 n (%)
Yaş (yıl) (Ort ± SS)	48,91±14,13
Cinsiyet Kadın Erkek	 103 (31,6) 223 (68,4)
Taş Tarafı Sağ Sol	 156 (47,9) 170 (52,1)
Preoperatif idrar kültürü Üreme var Üreme yok	 33 (10,1) 293 (89,9)
Preoperatif DJS Var Yok	 64 (19,6) 262 (80,4)
Taş lokalizasyonu Üst pol Orta pol Alt pol Renal pelvis Multiple	 6 (1,8) 30 (9,2) 61 (18,7) 144 (44,2) 85 (26,1)
Ortalama Toplam Taş Hacmi (cm3)	0,56 (0,29-1,22)*
Ortalama Hounsfield Unit (Ort ± SS)	955,75±162,31
Operasyonda püy nedenli DJS takılması Var Yok	 11 (3,4) 315 (96,6)
Postoperatif enfeksiyon Var Yok	 54 (16,6) 272 (83,4)
Rezidü taş varlığı Var Yok	 113 (34,7) 213 (65,3)
Ortalama operasyon süresi (dk) (Ort ± SS)	51,62±11,19
Re-RIRS operasyonu Yapıldı Yapılmadı	 94 (28,8) 232 (71,2)

(:median (25-75 percetiles), DJS: Double-J-Stent, RIRS: Retrograd Intrarenal Cerrahi)*

Demographic and clinical data of the patients

	N=326 n (%)
Age (years) (Mean ± SD)	48,91±14,13
Gender Female Male	 103 (31,6) 223 (68,4)
Stone Side Right Left	 156 (47,9) 170 (52,1)
Preoperative Urine Culture Positive Growth No Growth	 33 (10,1) 293 (89,9)
Preoperative DJ Stent Present Absent	 64 (19,6) 262 (80,4)
Stone Localization Upper Pole Middle Pole Lower Pole Renal Pelvis Multiple	 6 (1,8) 30 (9,2) 61 (18,7) 144 (44,2) 85 (26,1)
Average Total Stone Volume (cm^3)	0,56 (0,29-1,22)*
Average Hounsfield Unit (Mean ± SD)	955,75±162,31
Placement of DJ Stent Due to Purulent Material During Operation Present Absent	 11 (3,4) 315 (96,6)
Postoperative Infection Present Absent	 54 (16,6) 272 (83,4)
Residual Stone Presence Present Absent	 113 (34,7) 213 (65,3)
Average Operation Time (minutes) (Mean ± SD)	51,62±11,19
Re-RIRS Procedure Performed Not Performed	 94 (28,8) 232 (71,2)

(:median (25-75 percetiles), DJS: Double-J-Stent, RIRS: Retrograde Intrarenal Surgery)*

Tablo 2. Postoperatif enfeksiyon gelişimi ile diğer klinik ve cerrahi parametrelerin karşılaştırılması

	Postoperatif Enfeksiyon Gelişen Hastalar N=54 n %	Postoperatif Enfeksiyon Gelişmeyen Hastalar N=272 n %	p
Yaş (yıl)	48,98±14,10	48,90±14,17	0,968
Cinsiyet Kadın Erkek	 20 (37) 34 (63)	 83 (30,5) 189 (69,5)	0,346
Preoperatif idrar kültürü Üreme Var Üreme yok	 8 (14,8) 46 (85,2)	 25 (9,2) 247 (90,8)	0,211
Taş hacmi (cm3)	0,61 (0,23-1,73)*	0,55 (0,29-1,12)*	0,318
Taş lokalizasyonu Üst pol Orta pol Alt pol Renal pelvis Multiple	 1 (1,9) 2 (3,7) 12 (22,2) 19 (35,2) 20 (37)	 5 (1,8) 28 (10,3) 49 (18) 125 (46) 65 (23,9)	0,151
Preoperatif DJS Var Yok	 19 (35,2) 35 (64,8)	 45 (16,5) 227 (83,5)	0,002
Operasyon süresi (dk) (Ort ± SS)	50,93±14,63	51,75±10,40	0,621
Rezidü taş varlığı Var Yok	 30 (55,5) 24 (44,5)	 83 (30,5) 189 (69,5)	<0,001

(:median (25-75 percetiles), DJS: Double-J-Stent)*

Tablo 3. Rezidü taş varlığına etki eden faktörlerin karşılaştırılması

	Rezidü Taş + N=113 n %	Rezidü Taş - N=213 n %	p
Taş hacmi (cm3)	0,94 (0,43-2,05)*	0,46 (0,25-0,93)*	<0,001
Ortalama HU (Ort ± SS)	1039,32±184,54	911,41±129,23	<0,001
Taş lokalizasyonu Üst pol Orta pol Alt pol Renal pelvis Multiple	 2 (1,8) 7 (6,2) 25 (22,1) 39 (34,5) 40 (35,4)	 4 (1,9) 23 (10,8) 36 (16,9) 105 (49,3) 45 (21,1)	0,016

(:median (25-75 percetiles, HU: Hounsfield Unit)*

Tablo 4. Re-RIRS operasyon gerekliliğine etki eden faktörlerin karşılaştırılması

	Re-RIRS + N=94 n %	Re-RIRS - N=232 n %	p
Taş hacmi (cm3)	0,91 (0,38-2,18)*	0,50 (0,27-0,99)*	<0,001
HU	1091,00±161,88	900,95±126,71	<0,001
Taş lokalizasyonu Üst pol Orta pol Alt pol Renal pelvis Multiple	 2 (2,1) 7 (7,4) 15 (16) 39 (41,5) 31 (33)	 4 (1,7) 23 (9,9) 46 (19,8) 105 (45,3) 54 (23,3)	 0,453

(:median (25-75 percetiles, RIRC: Retrograd Intrarenal Cerrahi, HU: Hounsfield Unit)*

Tablo 5. Postoperatif enfeksiyon gelişimin etki eden faktörlerin lojistik regresyon analizi

Risk Faktörü	Postoperatif Enfeksiyon Gelişimi RR (%95 GA)	p değeri
Yaş (yıl)	0,995 (0,973-1,017)	0,645
Cinsiyet	0,633 (0,327-1,226)	0,175
Taş lokalizasyonu	1,258 (0,894-1,770)	0,189
Taş hacmi (cm3)	1,370 (0,980-1,915)	0,066
Taraf	1,023 (0,550-1,904)	0,942
Preoperatif kültür üremesi	1,796 (0,698-4,621)	0,224
Operasyon süresi (dk)	0,985 (0,954-1,017)	0,344
Rezidü taş varlığı	2,221 (1,139-4,329)	0,019
Preoperatif DJS takılması	2,421 (1,086-5,400)	0,031

(RR: estimated relative risk showed by odds ratio, GA: güven aralığı, DJS: Double-J-Stent, HU: Hounsfield Unit)

Tablo 6. Rezidü taş varlığına etki eden faktörlerin lojistik regresyon analizi

Risk Faktörü	Rezidü Taş Varlığı RR (%95 GA)	p değeri
Yaş (yıl)	1,009 (0,989-1,028)	0,385
Cinsiyet	1,185 (0,665-2,110)	0,565
Taş lokalizasyonu	1,060 (0,808-1,390)	0,674
Taş hacmi (cm3)	1,761 (1,271-2,439)	0,001
Taraf	1,273 (0,750-2,158)	0,371
HU	1,006 (1,004-1,007)	<0,001
Preoperatif kültür üremesi	0,792 (0,320-1,955)	0,612
Operasyon süresi (dk)	1,012 (0,986-1,040)	0,362

(RR: estimated relative risk showed by odds ratio, GA: güven aralığı, DJS: Double-J-Stent, HU: Hounsfield Unit)

PP-103

Kolon Kanseri Üreter Metastazı

Batuhan Furkan Berk, Murat SAMBEL, KAYHAN YILMAZ, Talip Kahiloğulları, Arda Durak, Mutlu Ates
Antalya Eğitim ve Araştırma Hastanesi, Üroloji Kliniği, Antalya

CASE: Kolon Kanseri Üreter Metastazı

GİRİŞ: Ürotelyal karsinomlar tüm kanserler içinde 4. Sırada izlenmektedirler. Üst üriner sistem kanserleri ise tüm ürotelyal kanserlerin %5'ini oluşturmaktadırlar. Üst üriner sistem kanserleri hematüri, renal kolik gibi semptomlar ile gelebilirler. Primer üst üriner sistem kanserlerinin yanında çeşitli organ kanserlerinin üreter metastazları değerlendirmede unutulmamalıdır. Bu olgu sunumumuzda 33 yaşında erkek hastamızın kolon kanseri üreter metastazını inceleyeceğiz.

CASE REPORT: 33 yaşında erkek hasta. 20 gündür süren karın ve bel ağrısı şikayeti ile dış merkeze başvurmuş. Yapılan tetkiklerde plevral efüzyonu ve renal taşları olduğu tespit edilmiş. Yapılan ultrasonografide solda grade 2-3 dilatasyon ve sol üreterde 5 milimetrelik taş saptanmış. Şikayetleri devam edince merkezimize başvurmuş. Yapılan fizik muayenede skrotum doğal izlendi. Yapılan skrotal ultrasonografide herhangi bir patoloji saptanmadı. Kontrastlı bilgisayarlı tomografide sol üreterde düzensiz duvar kalınlaşması + 5mm taşı mevcut. Tarafımızca sistoskopi planlandı. Hasta aynı zamanda plevral efüzyonu sebebiyle göğüs cerrahi tarafından değerlendirildi. Çekilen PET CT'de mediastinal lenf nodları + multipl sayıda metastatik interaortokaval, paraaortik ve renal lenf nodları saptandı. Aynı zamanda sigmoid kolon duvarında kalınlaşma mezenterde kirlenme (lenfoma?) saptandı. Lenf nodlarına yönelik yapılan ultrasonografide reaktif lenf nodu yönünden değerlendirildi. Hastanın grade 2-3 pelvikaliksiyel dilatasyonu ve şüpheli lenf nodları sebebiyle hasta anestezi altında sistoskopi ve tanısal üreterorenoskopi planıyla üroloji servisine yatırıldı. Yapılan tanısal üreterorenoskopide sol üreter orta kesimde lümeni kapatan papiller lezyonlar görülmesi üzerine punch biyopsi alındı. Hastanın patoloji sonucu kolon ca metastazı olarak raporlandı. Hasta gastroenteroloji cerrahisine yönlendirildi. Yapılan kolonoskopi ve endoskopide kolonda multipl sayıda polipler izlendi. Aile öyküsü de mevcut olan hasta Familyal Adenomatozis Polipozis olarak değerlendirilerek metastatik kolon ca tanısıyla onkolojiye devredildi. Son yapılan PET CT'sinde progresyon gösteren multipl kemik ve kas metastazları mevcut olan hasta aktif olarak kemoterapi almakta.

TARTIŞMA / SONUÇ: Üst üriner sistem kanserleri kendilerini belirli semptomlar ile gösterebilir. Ancak değerlendirme yapılırken diğer sistemler de detaylı bir şekilde değerlendirilmeli, çeşitli kanserler açısından aile öyküsü mutlaka göz önünde bulundurulmalı ve diğer organ kanserlerinin metastazları akla getirilmelidir.

Anahtar Kelimeler: Üreter, Metastaz, Kolon, FAP, TCC

Colorectal Cancer Ureteral Metastasis

Batuhan Furkan Berk, Murat Sambel, Kayhan Yılmaz, Talip Kahiloğulları, Arda Durak, Mutlu Ates
Antalya Training and Research Hospital, Department of Urology, Antalya, Turkey

CASE: Colorectal Cancer Ureteral Metastasis

INTRODUCTION: Urothelial carcinomas are ranked 4th among all cancers. Upper urinary tract cancers account for 5% of all urothelial cancers. These cancers can present with symptoms such as hematuria and renal colic. Alongside primary upper urinary tract cancers, metastases from various organ cancers to the ureter should not be overlooked in evaluation. In this case report, we will examine a 33-year-old male patient with colorectal cancer metastasis to the ureter.

CASE REPORT:: A 33-year-old male patient presented to an external center with complaints of abdominal and flank pain lasting for 20 days. Tests revealed pleural effusion and renal stones. An ultrasound showed grade 2-3 dilatation on the left side and a 5-millimeters stone in the left ureter. With persistent complaints, the patient came to our center. Physical examination showed a normal scrotum. A scrotal ultrasound did not reveal any pathology. Contrast-enhanced computed tomography (CT) showed irregular wall thickening and a 5mm stone in the left ureter. Cystoscopy was planned. The patient was also evaluated by thoracic surgery due to pleural effusion. PET-CT revealed mediastinal lymph nodes and multiple metastatic interaortocaval, paraaortic, and renal lymph nodes. Additionally, there was thickening of the sigmoid colon wall and possible mesenteric contamination (lymphoma?). Ultrasound of the lymph nodes indicated reactive lymph nodes. Due to the patient's grade 2-3 pelvicalyceal dilation and suspicious lymph nodes, the patient was admitted to the urology department for cystoscopy and diagnostic ureterorenoscopy under anesthesia. During diagnostic ureterorenoscopy, papillary lesions occluding the lumen in the middle section of the left ureter were observed, and a punch biopsy was taken. The pathology result was reported as colon cancer metastasis. The patient was referred to gastrointestinal surgery. Colonoscopy and endoscopy revealed multiple polyps in the colon. With a family history, the patient was evaluated as having Familial Adenomatous Polyposis and was referred to oncology with a diagnosis of metastatic colorectal cancer. The most recent PET-CT showed multiple bone and muscle metastases with progression, and the patient is currently receiving chemotherapy.

DISCUSSION / CONCLUSION: Upper urinary tract cancers can present with specific symptoms. However, when evaluating these cancers, other systems should be thoroughly assessed, family history of various cancers should be considered, and metastases from other organ cancers should be kept in mind.

Keywords: Ureter, Metastasis, Colon, FAP, TCC

PP-104

Hidronefrozun nadir bir nedeni: üreter herniasyonu

Veli Mert Yazar[1], Arif Bedirhan Bayraktar[2]
[1]Afyonkarahisar Sağlık Bilimleri Üniversitesi Sağlık Uygulama Ve Araştırma Merkezi, Üroloji Anabilim dalı
[2]Sağlık Bakanlığı Yozgat Şehir Hastanesi, Üroloji Kliniği

İnguinal herniler artmış intraabdominal basınç sonrası abdominal duvarın zayıflayan bölgesinde meydana gelmektedir. Genel olarak barsaklar veya omentum, daha az sıklıkla ise overler, appendiks veya mesane olabilir. Üreterin inguinal kanala herniasyonu ise oldukça nadir görülen bir durumdur. Bizim olgumuz, 70 yaşında erkek hasta olup sol inguinal bölgede şişlik ve ağrı şikayeti ile üroloji polikliniğine başvurdu. Fizik muayenesinde, sol inguinal bölgede ağrısız şişlik saptandı. Özgeçmişinde travma ve cerrahi öyküsü yoktu. Yapılan laboratuar tetkiklerinde böbrek fonksiyon testleri ve diğer biyokimyasal parametreler normal sınırlarda saptandı. İnguinal bölgeye yapılan ultrasonografik (USG) incelemede herni kesesi içerisinde üreter şüphesi olması üzerine bilgisayarlı tomografi (BT) yapıldı. BT'de sol pelvikalisyel sistemde evre 3 hidronefroz izlendi ve sol üreterin seyri boyunca dilate olup inguinal kanal içerisine hernie olduğu görüldü (Şekil 1). Hastaya elektif cerrahi planlandı. Sol üretere, üreterolizis, tailoring-tapering yapılarak double j stent yerleştirildi ve 6 hafta sonra double j stent çıkarıldı. Takiplerinde hastanın herhangi bir problemi olmadı. Üreteroinguinal herniler çok nadir görülen bir durum olup literatürde 200'den az olgu bulunmaktadır. Üreteroinguinal hernilerin %80'ni paraperitoneal herni, %20'sini ise extraperitoneal tipte herniler oluşturmaktadır. Ancak bizim vakamız da dahil olmak üzere literatürün de büyük bir kısmını ekstraperitoneal herniler oluşturmaktadır. Üreteroinguinal herniler sıklıkla operasyon sırasında tespit edilmektedir. Üreteroinguinal herni için risk faktörleri erkek cinsiyet, >50 yaş, kollajen sentezi bozuklukları, renal transplantasyonu öyküsü, üreter ve genitoinguinal ligamentin füzyonundan kaynaklanan embriyolojik defektler ve obezitedir. Genellikle asemptomatik olmakla beraber hastalar alt üriner sistem semptomları, ipsilateral yan ağrısı, tekrarlayan piyelonefrit ile başvurabilir. Tanıda intravenöz pyelografi, USG, BT ve manyetik rezonans görüntüleme (MRG) kullanılabilmektedir. Tedavisinde cerrahi düzeltme ile başarı şansı yüksektir. Sonuç olarak; üreter obstrüksiyonuna dair klinik veya biyokimyasal bulguları olan ve inguinal hernisi olan hastalar mutlaka olası üreter herniasyonu açısından değerlendirilmelidir.

Anahtar Kelimeler: Herni, Hidronefroz, Üreter

A rare cause of hydronephrosis: herniation of ureter

Veli Mert Yazar[1], Arif Bedirhan Bayraktar[2]
[1]Afyonkarahisar University Of Health Sciences Health Research And Practice Center, Department of Urology
[2]Ministry of Health Yozgat City Hospital, Urology Clinic

Inguinal hernias grow and form in the weakened abdominal wall area after intra-abdominal pressure. Generally, it may be the intestines or omentum, less commonly the ovaries, appendix or bladder. Ureteral inguinal canal herniation is a very rare condition. Our case is a 70-year-old male patient who applied to the urology clinic complaining of swelling and pain in the left inguinal region. In the physical examination, a painless swelling was detected in the left inguinal region. There was no history of trauma or surgery in his past medical history. Laboratory tests revealed that renal function tests and other biochemical parameters were within normal limits. Upon suspicion of a ureter within the hernia sac in the ultrasonographic (USG) examination of the inguinal region, computed tomography (CT) was performed. Grade 3 hydronephrosis was observed in the left pelvicalyceal system on CT, and the left ureter was seen to be dilated along its course and herniated into the inguinal canal (Figure 1). The patient was scheduled for elective surgery. A double J stent was placed in the left ureter by ureterolysis, tailoring-tapering, and the double J stent was removed 6 weeks later. The patient did not have any problems during follow-up. Ureteroinguinal hernias are a very rare condition with less than 200 cases reported in the literature. Of the ureteroinguinal hernias, 80% are paraperitoneal hernias and 20% are extraperitoneal hernias. However, a large part of the literature, including our case, consists of extraperitoneal hernias. Ureteroinguinal hernias are often detected during surgery. Risk factors for ureteroinguinal hernias include male gender, age >50 years, collagen synthesis disorders, history of renal transplantation, embryological defects resulting from fusion of the ureter and genitoinguinal ligament, and obesity. Although it is usually asymptomatic, patients may present with lower urinary tract symptoms, ipsilateral flank pain, and recurrent pyelonephritis. Intravenous pyelography, USG, CT and magnetic resonance imaging (MRI) can be used in diagnosis. The success rate of treatment is high with surgical correction. In conclusion; patients with clinical or biochemical findings of ureteral obstruction and inguinal hernia should definitely be evaluated for possible ureteral herniation.

Keywords: Hernia, Hydronephrosis, Ureter

Şekil 1 / ***Figure 1***

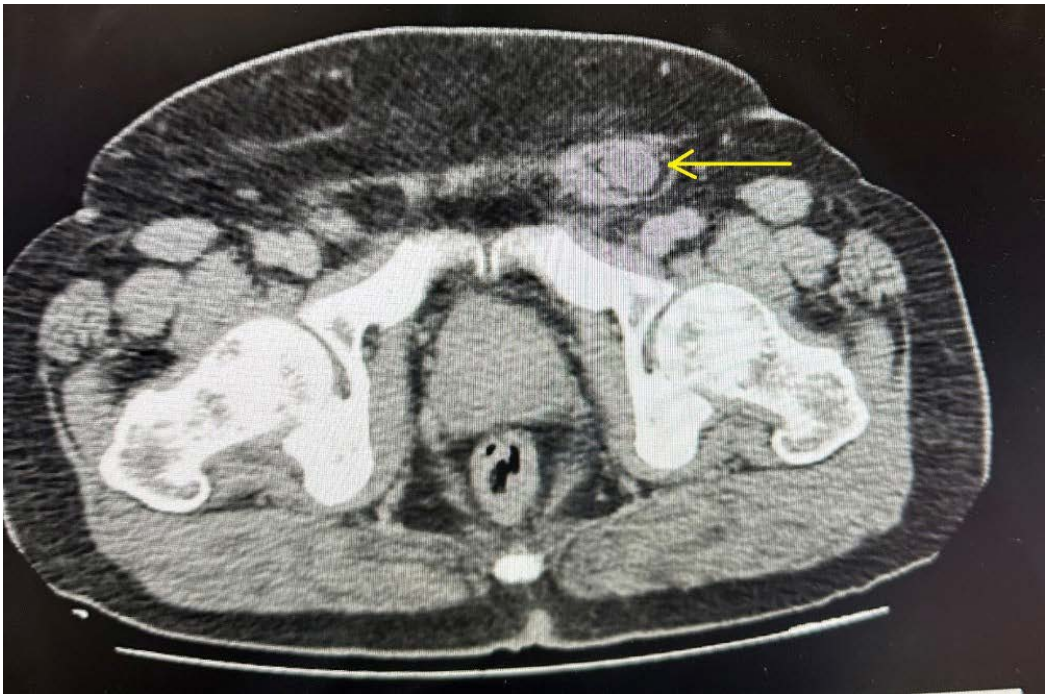

Sol üreterin inguinal kanala herniasyonu (Sarı ok)
Herniation of the left ureter into the inguinal canal (Yellow arrow)

PP-105

Robotik cerrahi deneyiminin açık radikal prostatektomi sonuçlarına etkileri: tek merkez ve tek cerrah deneyimi

Deniz Gul[1], Haci Ibrahim Cimen[2], Yavuz Tarik Atik[1], Anıl Erdik[1], Burak Uysal[1], Osman Köse[2], Hasan Salih Sağlam[2]
[1]Sakarya Üniversitesi Eğitim ve Araştırma Hastanesi, Üroloji Anabilim Dalı, Sakarya
[2]Sakarya Üniversitesi Tıp Fakültesi, Üroloji Anabilim Dalı, Sakarya

AMAÇ: Robotik cerrahi lokalize prostat kanseri tedavisinde uygulanan tekniklerden biridir ve cerrahi alanın çok iyi görüntülenmesini sağlar. Bu çalışmada robotik cerrahi deneyiminin açık radikal prostatektomi (ARP) sonuçlarına etkisinin değerlendirilmesi amaçlandı.

GEREÇ-YÖNTEM: Lokalize prostat kanseri (PCa) için aynı deneyimli cerrah tarafından ARP uygulanan 100 hasta retrospektif olarak incelendi. Hastalar robotik cerrahi deneyimi öncesindeki son 50 hasta (Grup 1) ve sonrasındaki ilk 50 hasta (Grup 2) olmak üzere 2 gruba ayrıldı. Ayrıntılı öykü, peroperatif ve onkolojik veriler kaydedildi. Kontinans durumu ve erektil fonksiyonlar ameliyattan önce ve ameliyat sonrası 1, 3, 6 ve 12. aylarda günlük ped sayımı ve Uluslararası Erektil Fonksiyon İndeksi (IIEF) kısa formu ile değerlendirildi ve gruplar arasında karşılaştırıldı.

BULGULAR: Demografik özellikler ve ameliyat öncesi veriler benzerdi. Grup 2'de ameliyat öncesi ve ameliyat sonrası Gleason skoru daha yüksekti (sırasıyla p=0,001, 0,033). Ameliyat süresi (200, 115 dakika), tahmini kan kaybı (400, 200 ml), peroperatif transfüzyon oranı (%46, %8), dren çıkarma süresi (4, 3 gün), hastanede kalış süresi (5, 4 gün) ve üretral kateterin çıkarılma süresi (21, 14 gün) Grup 2'de anlamlı derecede daha düşüktü ($p < 0,001$). Kontinans oranı Grup 2'de ilk ayda anlamlı olarak daha yüksekti (p=0,027), ancak 3, 6 ve 12. aylarda anlamlı bir fark bulunamadı. Erektil fonksiyonlar (ortalama IIEF: 12. ayda 9,47 vs. 11,18, $p = 0,220$) ameliyattan sonraki ilk yılda gruplar arasında anlamlı bir fark göstermedi.

SONUÇ: Robotik cerrahi, ergonomik faydalarının yanı sıra görselliğinin mükemmel olması nedeniyle önemli derecede cerrahi tecrübe sağlar. Robotik cerrahinin ARP tecrübemize kattığı en önemli avantajların erken dönemde kontinansın iyileştirilmesi; daha az kanama ve daha az transfüzyon ihtiyacı olması; ve daha kısa ameliyat süresi, hastanede kalış süresi ve üretral kateterin çıkarılma süresi görülmüştür.

Anahtar Kelimeler: açık radikal prostatektomi, prostat kanseri, robot yardımlı laparoskopik radikal prostatektomi

Effects of robotic surgery experience on open radical prostatectomy results: single center & single surgeon experience

Deniz Gul[1], Haci Ibrahim Cimen[2], Yavuz Tarik Atik[1], Anıl Erdik[1], Burak Uysal[1], Osman Köse[2], Hasan Salih Sağlam[2]
[1]Department of Urology, Sakarya University Training and Research Hospital, Sakarya
[2]Faculty of Medicine, Department of Urology, Sakarya University, Sakarya

BACKGROUND: Robotic surgery is one of the techniques performed in the treatment of localized prostate cancer and allows very good visualization of the surgical field. This study aimed to evaluate the effect of robotic surgery experience on open radical prostatectomy (ORP) outcomes.

METHODS: We retrospectively reviewed 100 patients who underwent an ORP for clinically localised prostate cancer (PCa) performed by the same experienced surgeon. The groups included the last 50 patients before (Group 1) and the first 50 patients after (Group 2) robotic surgery experience. A detailed history, peroperative, and oncological data were recorded. Continence status and erectile functions were evaluated before surgery and at 1, 3, 6, and 12 months postoperatively by daily ped count and an International Index of Erectile Function (IIEF) short form and were compared between groups.

RESULTS: The demographics and preoperative data were similar. The preoperative and postoperative Gleason score was higher in Group 2 ($p = 0.001$, 0.033; respectively). The operation time (200 vs. 115 min), estimated blood loss (400 vs. 200 ml), peroperative transfusion rate (46% vs. 8%), drain removal time (4 vs. 3 days), hospital stay (5 vs. 4 days), and urethral catheter removal time (21 vs. 14 days) were significantly lower in Group 2 ($p < 0.001$). The continence rate was significantly higher in Group 2 in the first month ($p = 0.027$), but no significant difference was found at 3, 6, and 12 months. Erectile functions (mean IIEF: 9.47 vs. 11.18 at 12th month, $p = 0.220$) showed no significant difference between the groups in the first year after surgery.

CONCLUSIONS: In addition to ergonomic benefits, robotic surgery provides a significant surgical procedure experience due to its great visualisation. The most important advantages that robotic surgery adds to our ORP experience were improved early continence; less bleeding and a decreased need for transfusions; and a shorter operation time, hospital stay, and urethral catheter removal time.

Keywords: open radical prostatectomy, prostate cancer, robot-assisted radical prostatectomy

Postoperatif IIEF skorları

Analysis of postoperative erectile functions

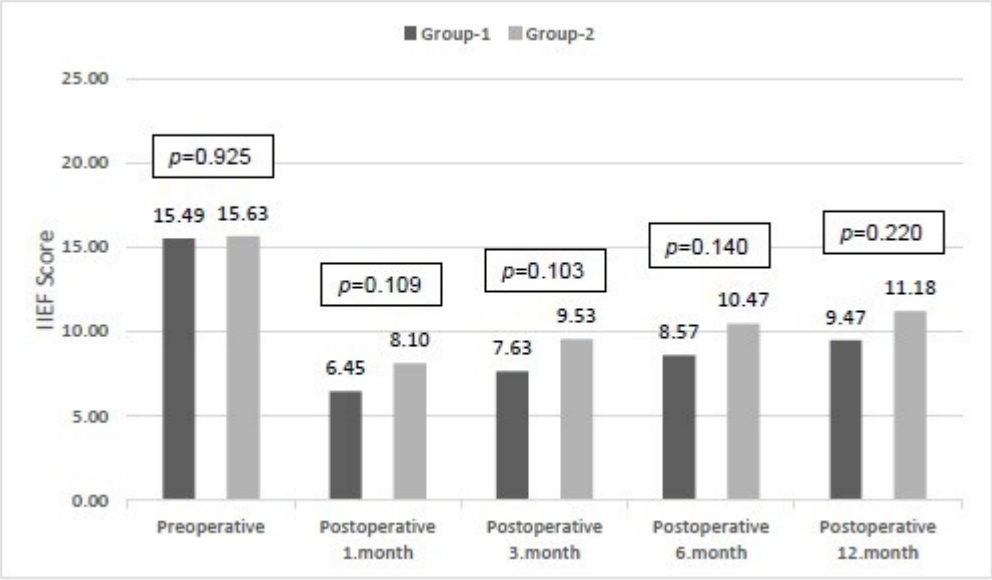

Gruplar arasındaki operasyon öncesi ve sonrası verilerin karşılaştırılması

	Grup 1 (n=50)	Grup 2 (n=50)	p
Yaş (yıl)	64 (60-68)	65 (62-69)	0.254a
BMI (kg/m2)	28.85 (26.60-32.60)	30.30 (27.00-33.57)	0.281a
CCI	2 (2-3)	2 (2-3)	0.193a
PSA (ng/dl)	8.25 (6.24-14)	10 (6.54-21.40)	0.237a
Prostat hacmi (ml)	43 (35-60)	50 (38.50-65)	0.174a
Batın cerrahisi öyküsü, evet	8 (16)	9 (18)	0.790b
Operasyon süresi (dk)	200 (180-215)	115 (102-125)	<0.001a
Tahmini kanama miktarı (ml)	400 (350-600)	200 (150-250)	<0.001a
Perioperatif transfüzyon, evet	23 (46)	4 (8)	<0.001b
Postoperatif transfüzyon, evet	12 (24)	8 (16)	0.368b
Dren çekilme süresi (gün)	4 (3-5)	3 (3-3)	<0.001a
Hastanede kalış süresi (gün)	5 (4-6)	4 (3-4)	<0.001a
Üretral kateterizasyon süresi (gün)	21 (20-21)	14 (14-21)	<0.001a
Kontinans durumu 1. Ay			0.027b
Kontinan (n) (%)	7 (14)	18 (36)	
Hafif inkontinan (n) (%)	18 (36)	16 (32)	
Ciddi inkontinan (n) (%)	25 (50)	16 (32)	
Kontinans durumu 3. Ay			0.130b
Kontinan (n) (%)	14 (28)	23 (46)	
Hafif inkontinan (n) (%)	20 (40)	16 (32)	
Ciddi inkontinan (n) (%)	16 (32)	11 (22)	
Kontinans durumu 6. Ay			0.373b
Kontinan (n) (%)	22 (44)	28 (56)	
Hafif inkontinan (n) (%)	16 (32)	13 (26)	
Ciddi inkontinan (n) (%)	12 (24)	9 (18)	
Kontinans durumu 12. Ay			0.670b
Kontinan (n) (%)	27 (54)	30 (60)	
Hafif inkontinan (n) (%)	13 (26)	13 (26)	
Ciddi inkontinan (n) (%)	10 (20)	7 (14)	

a:Mann-Whitney U test; b:Chi-square test

Comperison of preoperatif, peri- and postoperatif data between groups

	Group-1 (n=50)	Group-2 (n=50)	p
Age (yr)	64 (60-68)	65 (62-69)	0.254a
BMI (kg/m2)	28.85 (26.60-32.60)	30.30 (27.00-33.57)	0.281a
CCI	2 (2-3)	2 (2-3)	0.193a
PSA (ng/dl)	8.25 (6.24-14)	10 (6.54-21.40)	0.237a
Prostate volume (cc)	43 (35-60)	50 (38.50-65)	0.174a
Prior abdominal surgery, yes	8 (16)	9 (18)	0.790b
Operation time (min)	200 (180-215)	115 (102-125)	<0.001a
Estimated blood loss (ml)	400 (350-600)	200 (150-250)	<0.001a
Perioperative transfusion, yes	23 (46)	4 (8)	<0.001b
Postoperative transfusion, yes	12 (24)	8 (16)	0.368b
Drain removal time (day)	4 (3-5)	3 (3-3)	<0.001a
Hospitalisation time (day)	5 (4-6)	4 (3-4)	<0.001a
Urethral catheter removal time (day)	21 (20-21)	14 (14-21)	<0.001a
Continence satus 1. Month			0.027b
Continent (n) (%)	7 (14)	18 (36)	
Mild incontinent (n) (%)	18 (36)	16 (32)	
Severe incontinent (n) (%)	25 (50)	16 (32)	
Continence satus 3. Month			0.130b
Continent (n) (%)	14 (28)	23 (46)	
Mild incontinent (n) (%)	20 (40)	16 (32)	
Severe incontinent (n) (%)	16 (32)	11 (22)	
Continence satus 6. Month			0.373b
Continent (n) (%)	22 (44)	28 (56)	
Mild incontinent (n) (%)	16 (32)	13 (26)	
Severe incontinent (n) (%)	12 (24)	9 (18)	
Continence satus 12. Month			0.670b
Continent (n) (%)	27 (54)	30 (60)	
Mild incontinent (n) (%)	13 (26)	13 (26)	
Severe incontinent (n) (%)	10 (20)	7 (14)	

a:Mann-Whitney U test; b:Chi-square test

PP-106

Nadir bir olgu sunumu, TCC ve RCC nin birlikte görüldüğü olgu ve eş zamanlı tedavisi

Enes Candemir, Enis Mert Yorulmaz, Kürşad Dönmez, Osman Kose, Serkan Özcan, Sacit Nuri Gorgel, Yiğit Akın
İzmir Katip Çelebi Üniversitesi,Atatürk Eğitim ve Araştırma Hastanesi,Üroloji Kliniği, İzmir

Ürotelyal karsinomlar gelişmiş ülkelerde görülen en sık 6. kanserdir.Alt ve/veya üst üriner sistemde bulunabilirler. Mesane tümörleri ÜK (Ürotelyal karsinom)'lerin%90-95'ini oluşturup en yaygın üriner sistem maligniteleridir. Renal hücreli karsinom böbrek içindeki en yaygın solid lezyondur ve tüm böbrek malignitelerinin yaklaşık %90'ını oluşturur.Bu olgu sunumumuzda hematüri ile başvuran hastamızda saptanan mesane ve üst üriner sistem transizyonel hücreli karsinom ve karşı böbrekteki renal hücreli karsinomun eş zamanlı tedavi edilmesini anlatmayı amaçladık.66 yaşında, bilinen hipertansiyon ve diyabet tanılı erkek hasta 2 aydır olan aralıklı hematüri ve dizüri şikayetleriyle dış merkeze başvurmuş.30 paket yıl sigara öyküsü mevcut olmakla birlikte mesleki kimyasal maruziyeti olmamış.Dış merkezde çekilen MR da sağ böbrek alt polde egzofitik uzanım gösteren 5*3 cm boyutlarında heterojen boyanan kistik bileşenleri bulunan heterojen natürde kitle lezyonu, sol böbrekte grade 4 hidronefroz (Görüntü 1),sol uv bileşke düzeyinde 56*47 mm boyutlarında heterojen kontraslanma gösteren kitle lezyonu, tariflenen kitle lezyonu üreter 1/3 orta kesime dek uzanmaktadır (Görüntü 2) görülmesi üzerine hasta tarafımıza yönlendirilmiş. Hastaya spinal anestezi altında sistoskopi uygulandı. Mesane içi bakıda sol yan duvarda, sol orifisi de içine alan prostatik üretraya kadar uzanım gösteren papiller kitle saptandı. Bipolar sistem ile transüretral rezeksiyon (TUR) kararı alındı.Usulüne uygun inkomplet rezeke edildi Post op takibinde hematürik görülmeyen hastaya 1 hafta sonra girişimsel radyoloji tarafından sağ böbrek kitlesine yönelik biyopsi planlandı.Hastanın mesane içi kitleden alınan lezyonun patolojisi İnvaziv yüksek dereceli papiller ürotelyalkarsinom(pT1 HİGH GRADE) olarak raporlandı.Sağ böbrek biyopsi sonucu Berrak hücreli tipte renal hücreli karsinom olarak raporlandı.Hastanın çekilen toraks ve abdomen bt sinde metastaz düşündürecek lezyon saptanmaması üzerine, hastaya aynı seansta açık teknikle sol nefroüreterektomi, radikal sistoprostatektomi,sağ parsiyel nefrektomi ve sağ üreterokutanostomi operasyonu önerildi.Yazılı ve sözlü onamlarının alınmasının ardından açık teknikle operasyon komplikasyonsuz uygulandı.Sağ parsiyel nefrektomi patoloji sonucu Berrak tipte renal hücreli karsinom cerrahi sınır negatif, Nefroüreterektomi + sistoprostatektomi patoloji sonucu High grade invaviz ürotelyal karsinom, tümör sol üreterde 13 cm lik segment boyunca mevcut olup sol böbrek renal pelvis ve mesane içerisinde devam etmektedir, mesanedeki çapı 4.5 cm dir. Muskularispropria invazyonu yoktur.Tümör renal pelvis ve prostatik üretrada noninvazivdir, şeklinde geldi. Patoloji sonucuyla onkoloji konsultasyonu istendi. Onkoloji tarafından ek medikal tedavi planlanmadı.Takiplerinde hemodiyaliz veya ek tedavi ihtiyacı olmadı. 6 aylık süreçlerde kontrol görüntülemeleri istenmek üzere tarafımızca da takibe alındı. Bu olgu sunumumuzda amacımız nadir olarak birlikte görülen ürotelyal karsinom ve kontralateral rcc olgusunun aynı seansta böbrek fonksiyonlarını koruyarak, tümörsüz bir şekilde takibini paylaşmaktı.

Anahtar Kelimeler: böbrek, mesane, sistoprostatektomi

A rare case report, case of TCC and RCC together and their simultaneous treatment

Enes Candemir, Enis Mert Yorulmaz, Kürşad Dönmez, Osman Kose, Serkan Özcan, Sacit Nuri Gorgel, Yiğit Akın
İzmir Katip Çelebi University, Atatürk Training and Research Hospital,Clinic of Urology,İzmir

Urothelial carcinomas are the 6th most common cancer in developed countries. They can be found in the lower or upper urinary tract. Bladder tumors constitute 90-95% of UC (Urothelial carcinomas) and are the most common urinary system malignancies. Renal cell carcinoma is the most common solid lesion in the kidney and accounts for approximately 90% of all renal malignancies. In this case report, we aimed to explain the simultaneous treatment of transitional cell carcinoma of the bladder and upper urinary tract and renal cell carcinoma of the contralateral kidney in a patient presenting with hematuria.A 66 year old male patient with known hypertension and diabetes was admitted to an external center with complaints of intermittent hematuria and dysuria for 2 months.There is a 30 pack-year smoking history but no occupational chemical exposure.The patient was referred to us after the MRI taken at an external center revealed a 5*3 cm heterogeneous mass lesion with heterogeneous staining cystic components showing exophytic extension in the lower pole of the right kidney, grade 4 hydronephrosis in the left kidney (Image 1), a 56*47 mm heterogeneous contrasting mass lesion at the left UV junction, and the described mass lesion extending to the middle 1/3 of the ureter (Image 2).The patient underwent cystoscopy with spinal anesthesia.Intra-bladder imaging revealed a papillary mass on the left sidewall, extending to the prostatic urethra, including the left orifice.A decision was made for transurethral resection (TUR) with the bipolar system. An incomplete resection was performed as per procedure.The patient did not have any hematuria during post-operative follow-up, and a biopsy of the right kidney mass was planned by interventional radiology 1 week later.The pathology of the lesion taken from the patient's intrabladder mass was reported as Invasive high-grade papillary urothelial carcinoma (pT1 HIGH GRADE). The right kidney biopsy result was reported as clear cell type renal cell carcinoma.Since no lesions suggestive of metastasis were detected in the patient's thorax and abdomen CT, the patient was recommended to undergo open technique left nephroureterectomy, radical cystoprostatectomy, right partial nephrectomy and right ureterocutaneostomy operations in the same session.After obtaining written and verbal consent, the operation was performed with open technique without any complications.Right partial nephrectomy pathology result came as Clear type renal cell carcinoma with negative surgical margins, Nephroureterectomy + cystoprostatectomy pathology result came as High grade invasive urothelial carcinoma, the tumor is present along a 13 cm segment in the left ureter and continues into the left kidney, renal pelvis and bladder, the diameter in the bladder is 4.5 cm. There is no muscularis propria invasion. The tumor is noninvasive in the renal pelvis and prostatic urethra. Oncology consultation was requested with the pathology result. No additional medical treatment was planned by oncology. There was no need for hemodialysis or additional treatment during follow-up.We also followed up to request control imaging every 6 months.In this case report, our aim was to share the rare case of urothelial carcinoma and contralateral RCC that was followed up in the same session without any tumor, while preserving renal functions

Keywords: bladder, cystoprostatechtomy,kidney

RCC + MESANE TM
RCC + BLADDER CARCİNOMA

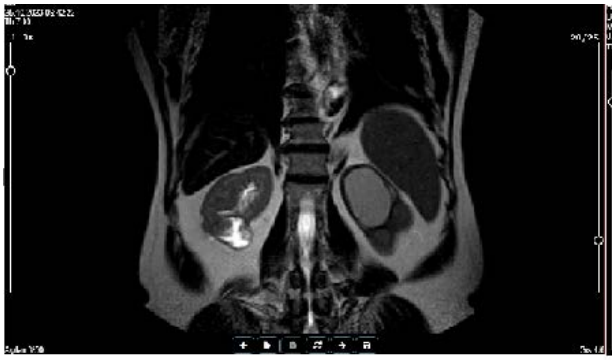

GÖRÜNTÜ 1

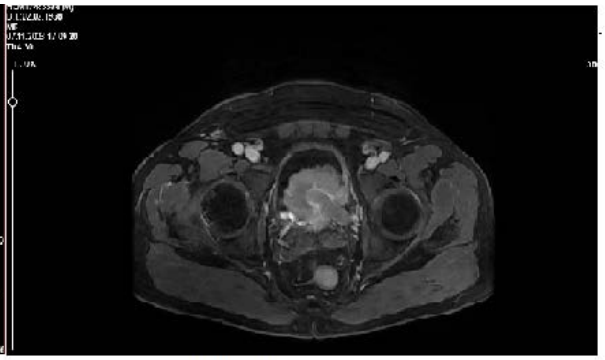

GÖRÜNTÜ 2

OLGUNUN RADYOLOJİK GÖRÜNTÜLEMELERİ

RADIOLOGICAL IMAGINGS OF THE CASE

PP-107

Retroperitoneal Schwannoma ve Şeffaf Hücreli Renal Karsinom: Nadir Görülen Bir Birliktelik

Alp Bardakcı, Hüseyin Gültekin, Yaşar Uğurlu, Muhammed Emin Polat
Bilkent Şehir Hastanesi, Üroloji Anabilimdalı,Ankara

GİRİŞ: Schwannoma, periferal sinirlerin kılıfında bulunan Schwann hücrelerinden kaynaklanan, genellikle benign karakterli bir neoplazmdır. Nadir bir tümör olan schwannoma, retroperitoneal kitlelerin %2-4'ünü oluşturur. Bu vaka sunumunda, renal kitle ile komşu yerleşimli retroperitoneal schwannoma saptanan bir olgu tartışılacaktır.

OLGU: 52 yaşında erkek hasta, yaklaşık 1,5 aydır aralıklı olarak mevcut olan sol yan ağrısı nedeni ile üroloji polikliniğine başvurdu. Hastanın bilinen diyabetes mellitus tanısı haricinde özgeçmişinde herhangi bir özellik ve sigara kullanım öyküsü yoktu. Fizik muayenede kostovertebral açı hassasiyeti ve batında ele gelen kitle saptanmadı. Hastanın laboratuvar bulgularında normal sınırlardaydı. Hastaya yapılan kontrastlı abdomen pelvis bilgisayarlı tomografi görüntülemelesinde orta hatta mezenter yaprakları arasında jejonum proksimal kesim, böbrek medial komşuluğunda 75x65 mm boyutlarında kalsifikasyonlar içeren heterojen, hipo ve hiperdens alanlar içeren, böbrek alt polü ile arasındaki sınır seçilemeyen kitle lezyonu ve sol böbrek alt polde 40x36 mm boyutlarında heterojen kontrastlanan kistik alanlar içeren tanımlı kitle lezyonu ile arasındaki sınırlar net olarak seçilemeyen kitle lezyonu saptandı. Hastaya tarafımızca genel anestezi altında endoskopik olarak sol üreter double j kateterizasyonu ve bunu takiben sol açık parsiyel nefrektomi ve retroperitonel kitle eksizyonu uygulandı. Operasyon esnasında retroperitondaki kitlenin renal kitle ile bağlantılı olmadığı görüldü. Postoperatif takiplerinde komplikasyon izlenmeyen hastanın DJ katateri 3 hafta sonrasında lokal anestezi altında çekildi. Retroperitoneal kitleye ait patoloji sonucu schwannoma, ve parsiyel nefrektomi materyali ise şeffaf hücreli renal karsinoma (WHO/ISUP GRADE 1) olarak sonuçlandı. Parsiyel nefrektomi materyalinde cerrahi sınır pozitifliği tespit edilen hastaya tarafımızca ek cerrahi müdahale planlanmadı ve tıbbi onkoloji görüşü alındı. Tıbbi onkoloji ek tedavi önerisinde bulunmadı ve hasta takibe alındı.

TARTIŞMA: Schwannoma, retroperitonun nadir görülen neoplazmlarındandır. Çoğunlukla büyük boyutlara ulaşıp çevre dokulara bası oluşturmadığı sürece klinik bulgu oluşturmamakla beraber insidental olarak saptanırlar. Çoğunlukla benign karakterlidirler. Genelde Bilgisayarlı Tomografi ya da Manyetik Rezonans Görüntüleme gibi kesitsel görüntülemeler ile tanı koyulabilse de görüntüleme ile kesin tanıyı koymak zordur ve çevre dokularla olan ilişkilerine bağlı olarak başka neoplazmlar ile karışabilmektedir. Vakamızda kanama riski, retroperitondaki kitlenin renal kitlenin metastazı olabilme ihtimali ve çevre dokulara ekilim ihtimali nedeni ile biyopsi düşünülmedi. Vakamızda retroperitonda yer alan kitlenin sol böbrek alt polde yerleşim gösteren kitlenin metastazı olabileceği ihtimali göz önünde bulundurularak ve retroperitondaki kitle ile renal kitlenin sınırlarının net ayırt edilememesi nedeniyle retroperitoneal eksplorasyon ve açık parsiyel nefrektomi öncelikli olarak planlandı ve uygulandı. Schwannomalar genellikle benign ve soliter tümörlerdir. Malign transformasyon, nörofibromatozis tip 2 vakaları dışında istisnai olarak gözlenir. Retroperitoneal tutulum, benign schwannomaların %0,7'sini ve malign schwannomaların %1,7'sini oluşturmaktadır. Şeffaf hücreli renal karsinom, böbrek kanserlerinin en sık görülen türüdür ve tüm böbrek kanserlerinin yaklaşık %75-80'ini oluşturur. Vakamız benign karakterli retroperitoneal schwannoma ile malign karakterli şeffaf hücreli renal karsinomun komşuluğu nedeni ile oldukça nadirdir.

SONUÇ: Retroperitoneal schwannoma nadir görülen bir olgu olup klinik olarak semptom vermemesi ve görüntüleme yöntemlerinde tam olarak ayırt edilememesi nedeni ile geç tanı alabilmektedir. Renal hücreli karsinom ve retroperitoneal schwannoma birlikteliği oldukça nadir olması nedeni ile literatürde kısıtlı sayıda vaka bulunmaktadır. Bu iki olgunun birlikteliğinin moleküler seviyede ilişkili olup olmadığını gösterebilmek için daha fazla olgunun saptanmasına ihtiyaç vardır.

Anahtar Kelimeler: RENAL HÜCRELİ KARSİNOM, RETROPERİTONEAL KİTLE, RETROPERİTONEAL SCHWANNOMA

33. Ulusal Üroloji Kongresi
29 Ekim-01 Kasım 2024 Susesi Luxury Resort, Antalya

Retroperitoneal Schwannoma and Clear Cell Renal Carcinoma: A Rare Coexistence

Alp Bardakcı, Hüseyin Gültekin, Yaşar Uğurlu, Muhammed Emin Polat
Urology Department, Bilkent City Hospital,Ankara

INTRODUCTION: Schwannoma is a generally benign neoplasm originating from Schwann cells located in the sheaths of peripheral nerves. Although a rare tumor, schwannoma accounts for 2-4% of retroperitoneal masses. This case report will discuss a case where a retroperitoneal schwannoma was found in close proximity to a renal mass.

CASE PRESENTATION: A 52-year-old male presented to the urology clinic complaining of intermittent left flank pain of approximately 1.5 months duration. Apart from a known history of diabetes mellitus, the patient had no other significant medical history or smoking habits. Physical examination revealed no costovertebral angle tenderness or palpable abdominal mass. Laboratory findings were within normal limits. Contrast-enhanced abdominal and pelvic computed tomography (CT) revealed a heterogeneous mass measuring 75x65 mm, containing hypodense and hyperdense areas with calcifications, located in the midline between the mesenteric leaves and in close proximity to the medial aspect of the kidney. The boundaries between this mass and the lower pole of the kidney were indistinct. Additionally, a well-defined mass measuring 40x36 mm was identified in the lower pole of the left kidney, containing heterogeneous enhancing cystic areas. The boundaries between this mass and the adjacent mass were also indistinct. The patient underwent endoscopic left ureteral double-J stent placement under general anesthesia, followed by open partial nephrectomy and retroperitoneal mass excision. During the operation, it was observed that the retroperitoneal mass was not connected to the renal mass. Postoperatively, the patient had an uneventful recovery, and the double-J stent was removed under local anesthesia after 3 weeks. Pathological examination of the retroperitoneal mass revealed a schwannoma, while the partial nephrectomy specimen showed clear cell renal carcinoma (WHO/ISUP Grade 1). Positive surgical margins were noted in the partial nephrectomy specimen. However, no additional surgical intervention was planned for the patient, and the case was discussed with the medical oncology team. The medical oncology team did not recommend any additional therapy, and the patient was scheduled for follow-up.

DISCUSSION: Schwannomas are rare neoplasms of the retroperitoneum. They often remain asymptomatic unless they reach a large size and compress surrounding tissues, and are frequently discovered incidentally. They are generally benign. Although computed tomography or magnetic resonance imaging can usually establish a diagnosis, definitive diagnosis based on imaging alone is difficult, and they can be confused with other neoplasms due to their relationships with surrounding tissues. In our case, biopsy was not considered due to the risk of bleeding, the possibility of the retroperitoneal mass being a metastasis from the renal mass, and the potential for seeding surrounding tissues. Given the possibility that the retroperitoneal mass could be a metastasis from the mass in the lower pole of the left kidney and the indistinct boundaries between the retroperitoneal mass and the renal mass, retroperitoneal exploration and open partial nephrectomy were prioritized and performed. Schwannomas are typically benign and solitary tumors. Malignant transformation is exceptional, except in cases of neurofibromatosis type 2. Retroperitoneal involvement accounts for 0.7% of benign schwannomas and 1.7% of malignant schwannomas. Clear cell renal carcinoma is the most common type of kidney cancer, accounting for approximately 75-80% of all kidney cancers. Our case, with the coexistence of a benign retroperitoneal schwannoma and a malignant clear cell renal carcinoma, is quite rare.

CONCLUSION: Retroperitoneal schwannomas are rare conditions that often present late due to the absence of clinical symptoms and the difficulty in differentiating them from other conditions using imaging studies. The coexistence of renal cell carcinoma and retroperitoneal schwannoma is extremely rare, with limited case reports in the literature. To determine whether there is a molecular link between these two conditions, more cases need to be identified.

Keywords: RENAL CELL CARCINOMA, RETROPERITONEAL MASS, RETROPERITONEAL SCHWANNOMA

Görüntü - 1 / Fıgure - 1

Retroperitoneal kitle ve renal kitlenin komşuluğunun BT görüntüsü.
CT scan showing the relationship between a retroperitoneal mass and a kidney mass.

Görüntü -2 / *Figure -2*

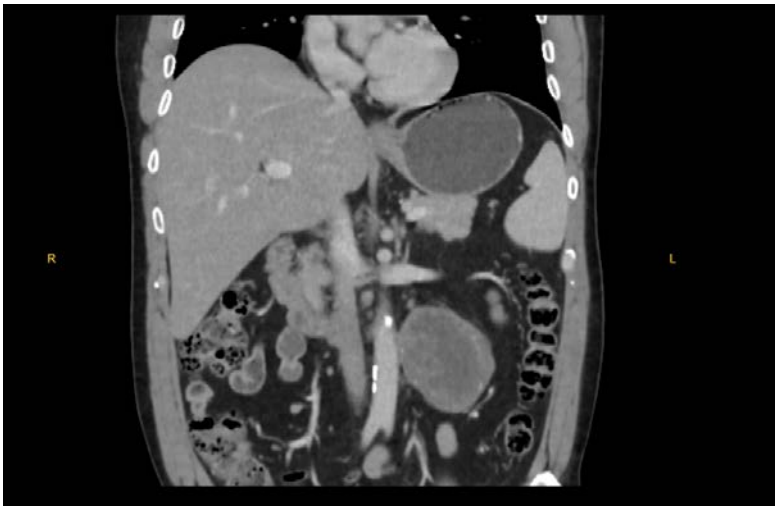

Retroperitoneal kitlenin koronal kesitte aort ile komşuluğu.
Neighborhood of a retroperitoneal mass with the aorta in a coronal section.

Görüntü -3 / *Figure - 3*

Renal kitlenin koroner kesitte BT görüntüsü.
Coronal CT scan of a renal mass

PP-108

Seminal kitle taklidi yapan asemptomatik pelvik aksesuar dalak: nadir bir olgunun literatür ışığında analizi

Halit Yasin Şahin, Kazım Ceviz, Göktuğ Özdemir, Yusuf Kasap
Ankara Bilkent Şehir Hastanesi, Üroloji Kliniği, Ankara

GİRİŞ : Aksesuar dalak konjenital bir anomalidir. Genellikle asemptomatik olmakla beraber semptomatik de olabilir. Aksesuar dalak %75 dalak hilusuna, %20 pankreas kuyruk kesimine yakın yerleşim göstermektedir (1). Bu vakalar genellikle asemptomatik seyrettiği için tanı başka sebeplerle yapılan görüntüleme yöntemleri, açık veya laporaskopik cerrahiler sırasında konulur (2). Bu yazıda 59 yaşında alt üriner sistem semptomları nedeni ile yapılan görüntüleme ve biyopsi sonucuyla tanı koyduğumuz pelvik bölgede seminal kitle şeklinde teşhir edilen aksesuar dalak olgusunu sunmayı amaçladık.

VAKA SUNUMU: 59 yaşında erkek hasta merkezimize zayıf idrar akışı, kesik kesik işeme, çatallanma ve noktüri gibi alt üriner sistem semptomları ile başvurdu. Hastanın hipertansiyon tanısı vardı ve 10 yıl önce bilateral inguinal herni onarımı yapılmıştı. Travma öyküsü yoktu. Yapılan laboratuvar tetkiklerinde PSA:6,4 ng/ml olarak saptanması üzerine çekilen multiparametrik prostat manyetik rezonans görüntüleme (MRG) tetkikinde sol seminal vezikül superior komşuluğunda 5 cm çapında komşu organlara invazyon göstermeyen homojen kontrastlanan kitle izlendi. Ardından transrektal ultrasonografi (USG) eşliğinde prostat bezinden ve sol seminal vezikülden biyopsi alındı. Prostat bezinden alınan örneklerde benign prostat hiperplazisi saptanırken sol seminal vezikülden alınan örnekte herhangi bir neoplazi bulgusu saptanmadı. Ardından tariflenen pelvik kitleden tru-cut biyopsi alındı ve kesitlerde kırmızı ve beyaz pulpa elemanları izlendi. Sonrasında çekilen kontrastlı pelvis bilgisayarlı tomografi'de (BT) seminal vezikül düzeyinde sol paramedian alanda alanda yaklaşık 52x67 mm boyutlarında prekontrast serilerde 52 HU dansitede, postkontrast serilerde diffüz homojen kontrastlanan (110 HU) düzgün sferik şekilli lezyon izlendi. Tariflenen bu lezyonun etrafında lezyon ile ilişkili vasküler yapılar dikkati çekmiş olup bu vasküler yapılar süperiora doğru takip edildiğinde splenik ve dalları ile ilişkili olduğu saptandı. Kitlenin dalak parankimi ile benzer olarak raporlandı. Bu görüntüleme bulguları ve histolojik tanı ışığında kitle pelvik aksesuar dalak tanısı konuldu. Ardından planlanan laparoskopik kitle eksizyon cerrahisi tarafımızca iptal edilerek hasta taburcu edildi.

TARTIŞMA: Dalak, karın boşluğunun sol üst kadranında bulunan büyük, kapsüllenmiş bir vasküler ve lenfoid doku kütlesidir. Dalağın tam agenezisi, çoklu dalak veya polispleni, izole küçük ek aksesuar dalaklar ve kalıcı lobülasyon dahil olmak üzere çeşitli gelişimsel anomalileri gözlemlenmiştir. Aksesuar dalak, embriyogenez sırasında, ayrı dalak kitlelerinin tam olmayan birleşimi sonucunda sol dorsal mezogastriumun sol tarafından gelişebilir (3). Aksesuar dalak genellikle asemptomatik seyretmektedir (4). Aksesuar dalak toplumda %10 ila %30 oranında izlenmektedir (5). Aksesuar dalak genellikle dalak hilusuna yakın yerleşim göstermektedir. Doğan ve arkadaşlarının yaptığı ardışık 720 otopsi vakasının 48'inde aksesuar dalak izlenmiş olup sadece 2 vakada pelvis yerleşimli aksesuar dalak saptanmıştır (1). Bu nedenle pelvis, aksesuar dalak için atipik bir lokalizasyon olarak değerlendirilmektedir. 2016 yılında Ota ve ark. (6) PubMED veri tabanında "accessory spleen" ve "pelvis" anahtar sözcükleri ile yaptıkları araştırmada son 30 senede kendi vakaları dahil yayınlanmış 9 vaka tespit etmişlerdir. Tespit ettikleri vakaların medyan yaşı 43 iken vakaların altısı kadın üçü erkek olarak saptanmıştır. İncelenen 9 vakadaki kitlelerin ortalama çapı 5 cm olarak hesaplanmıştır. Ayrıca aksesuar dalak vakalarının çoğu asemptomatik olmasına karşın pelvik aksesuar dalak vakasında karın ağrısı, karın rahatsızlığı ve anemi semptomları olduğu saptanmıştır. Bahsedilen bu 9 vakanın sadece 2 sine ameliyat öncesinde aksesuar dalak tanısı konulabilmiştir. Bu sonuca göre ameliyat öncesi pelvik aksesuar dalak tanısına ulaşılması genellikle zordur. Biz de Ota ve ark. yaptığı gibi PubMed veri tabanında "accessory spleen" ve "pelvis" anahtar kelimelerini kullanarak arama yaptık ve 2016'dan 2024 yılına kadar yayınlanmış kendi vakamız dahil 7 pelvik aksesuar dalak vakası tespit ettik (7-8-9-10-11). Bu altı vakanın yaş aralığı 8 ay (10) ve 67 yıl aralığında olup medyan yaş 28.5 olarak izlendi. Ota ve ark taramasında 9 vakada kadınlarda daha sık görülmesine rağmen bizim tespit ettiğimiz 7 vakanın 4 ü erkek 3 ü kadındı. Kitlelerin ortalama boyutu yaklaşık 5 cm idi. 7 vakanın 4 ünde karın ağrısı, 1 inde skrotumda mavilik (10) şikayetleri varken 2 vaka asemptomatikti. 7 vakanın 5 ameliyat sonrasında tanı konurken bizim vakamızın da dahil olduğu asemptomatik iki vakaya ameliyat olmadan tanı kondu. Ota ve arkadaşlarının araştırmasındaki 9 vakanın özellikleri ile bizim tespit ettiğimiz 7 vakanın özellikleri median yaş ve cinsiyet dağılımı dışında benzerdir. Bahsedilen vakaların hemen hepsinde tanı koyma sürecinde BT ve MR görüntüleme yöntemleri uygulanmıştır. 1 vakada ise tanıda altın standart olarak kabul edilen Tc99m sülfür kolloid sintigrafi kullanılmıştır. Ameliyat edilen olgularda skrotal vaka haricinde laparoskopik yaklaşım kullanılmıştır. Vasküler pedikküllü pelvik aksesuar dalak olgularında pedikül torsiyonu olabileceğinden cerrahi önerilmektedir. Morita ve ark. (12) torsiyon ile ilişkili faktörler yayınlamıştır. Bunlar arasında ektopik yerleşim, 40 yaş ve altındaki kadın hastalar, etraf dokulardan serbest olması, karın ağrısı varlığı, pedikülü olması, çapı 40 mm ve üzeri olması yer almaktadır. Pedikküllü ve ektopik yerleşimli olması nedeni ile hastaya torsiyon riski (13) anlatıldı laparoskopik cerrahi önerildi ancak hasta kabul etmemesi üzerine takip edilmesi kararlaştırıldı. Hasta 3 ayda 1 takibine devam etti.

SONUÇ: Sonuç olarak pelviste tespit edilen kitlelerde nadir de olsa karşılaşılabilen aksesuar dalak ön tanısı göz önünde bulundurulmalı ve pelvik malignite düşünülerek yapılacak olan cerrahiden kaçınılması mümkündür.

Anahtar Kelimeler: seminal vezikül, dalak, aksesuar dalak, pelvik kitle

33. Ulusal Üroloji Kongresi
29 Ekim-01 Kasım 2024 Susesi Luxury Resort, Antalya

Asymptomatic Pelvic Accessory Spleen Mimicking a Seminal Mass: Analysis of a Rare Case in the Context of the Literature

Halit Yasin Şahin, Kazım Ceviz, Göktuğ Özdemir, Yusuf Kasap
Department of Urology, Ankara City Hospital,Ankara, Turkey

INTRODUCTION: Accessory spleen is a congenital anomaly that is usually asymptomatic but can occasionally present with symptoms. Typically located at the splenic hilum (75%) or near the tail of the pancreas (20%) (1), accessory spleens are often discovered incidentally during imaging for other conditions or during surgeries (2). This study presents a case of an accessory spleen located in the pelvic region, initially misidentified as a seminal mass based on imaging and biopsy results.

CASE PRESENTATION: A 59-year-old male patient presented with symptoms including weak urine flow, intermittent urination, stream splitting, and nocturia. His medical history included hypertension and a bilateral inguinal hernia repair performed 10 years prior, with no trauma history.

Laboratory tests revealed a PSA level of 6.4 ng/ml, leading to a multiparametric prostate magnetic resonance imaging (MRI) scan. The MRI identified a 5 cm, homogeneously enhancing mass in the superior aspect of the left seminal vesicle, with no invasion into adjacent organs.

A transrectal ultrasound (US) guided biopsy was performed on both the prostate and left seminal vesicle. The prostate biopsy indicated benign prostatic hyperplasia, while the seminal vesicle biopsy showed no neoplastic findings. A tru-cut biopsy of the pelvic mass revealed red and white pulp elements.

Contrast-enhanced pelvic computed tomography (CT) demonstrated a smooth, spherical lesion approximately 52x67 mm in size at the left paramedian area near the seminal vesicle. The lesion had a density of 52 HU in pre-contrast and 110 HU in post-contrast series, with diffuse homogeneous enhancement. Vascular structures associated with the lesion were traced superiorly and found to be related to splenic structures. The lesion was reported to resemble splenic parenchyma.

Based on these findings, the mass was diagnosed as a pelvic accessory spleen. The planned laparoscopic excision was canceled, and the patient was discharged.

DISCUSSION: The spleen is a large, encapsulated mass of vascular and lymphoid tissue in the upper left abdomen. Developmental anomalies include splenic agenesis, multiple spleens or polysplenia, isolated small accessory spleens, and persistent lobulation.

Accessory spleens can form from incomplete fusion of separate splenic masses during embryogenesis (3). They are typically asymptomatic (4) and occur in 10% to 30% of the population (5). Most accessory spleens are found near the splenic hilum. A study by Doğan et al. found 48 accessory spleens in 720 autopsies, with only 2 in the pelvis (1). Thus, pelvic localization is considered atypical.

Ota et al. (6) identified 9 pelvic accessory spleen cases in a PubMed search from the last 30 years, with a median age of 43, including 6 females and 3 males. The average mass size was 5 cm. Although many accessory spleens are asymptomatic, pelvic cases have reported symptoms like abdominal pain, discomfort, and anemia. Preoperative diagnosis of pelvic accessory spleens is challenging, as only 2 of the 9 cases had this diagnosis before surgery.

Our search of PubMed using “accessory spleen” and “pelvis” identified 7 cases published from 2016 to 2024, including ours (7-11). The age range of these cases was 8 months to 67 years, with a median age of 28.5 years. Unlike Ota et al.’s study, which found a higher prevalence in women, our cases included 4 males and 3 females. The average mass size was about 5 cm. Of the 7 cases, 4 had abdominal pain, 1 had scrotal bruising (10), and 2 were asymptomatic.

Five cases were diagnosed postoperatively, while 2 asymptomatic cases, including ours, were diagnosed without surgery. The characteristics of these cases are similar to those reported by Ota et al., except for median age and gender distribution.

CT and MRI were used for diagnosis in most cases, with one using Tc99m sulfur colloid scintigraphy. Laparoscopic approaches were employed in all surgical cases except one. In cases with vascular pedicles, surgery is recommended to prevent torsion. Morita et al. (12) identified risk factors for torsion, including ectopic location, age under 40, free movement from surrounding tissues, abdominal pain, pedicle presence, and size over 40 mm. Despite advising laparoscopic surgery due to torsion risk (13), the patient declined, and follow-up was chosen. The patient continues follow-up every 3 months.

CONCLUSION: In conclusion, the possibility of an accessory spleen should be considered when evaluating pelvic masses, even though it is rare. Recognizing this possibility may help avoid unnecessary surgeries intended for suspected pelvic malignancies.

Keywords: Seminal vesicle, Spleen, Accessory spleen, Pelvic mass

H&E BİYOPSİ KESİTİ 200X

H&E-stained biopsy section 200X

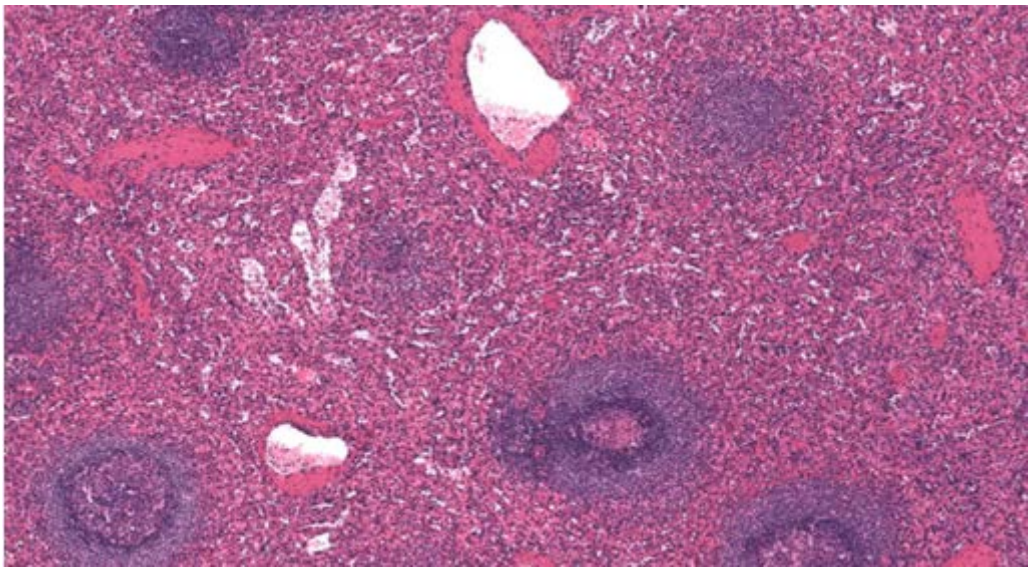

KONTRASTLI PELVİS BT KESİTLERİ

Contrast-enhanced pelvic CT scans

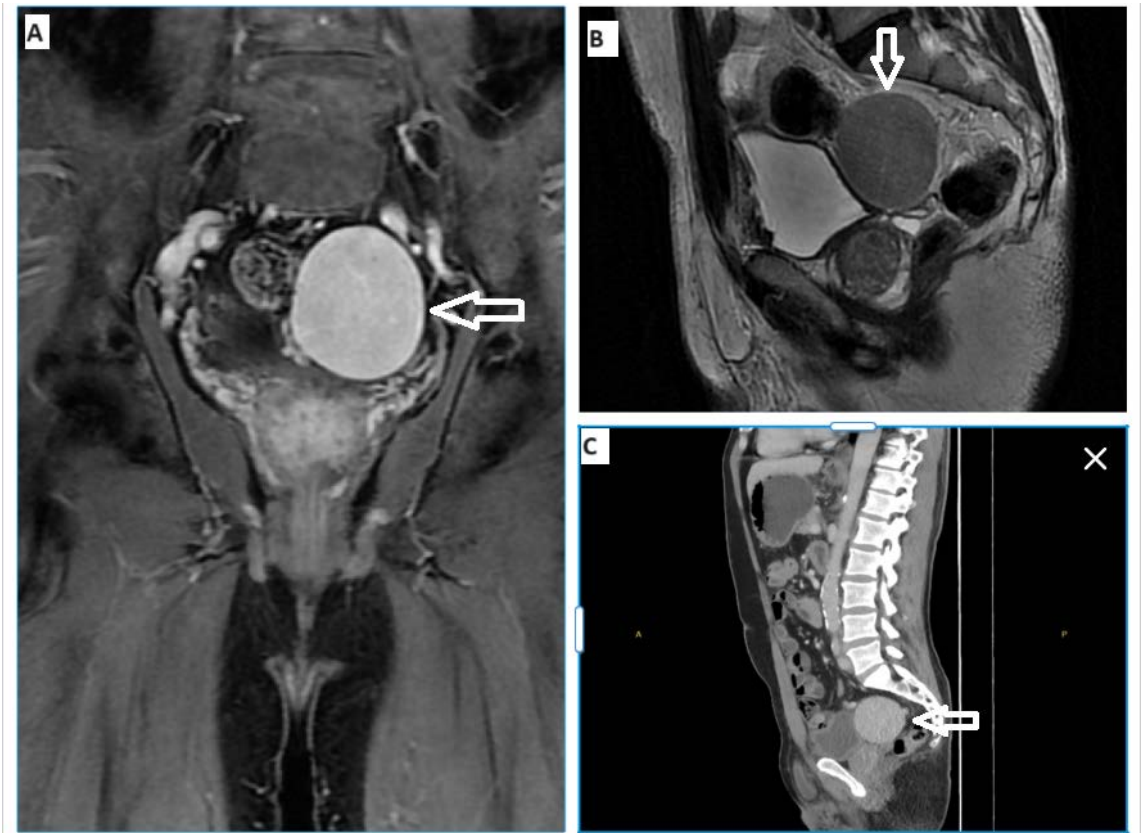

KORONAL KESİTTE SOL SEMİNAL VEZİKÜL KOMŞULUĞUNDAKİ AKSESUAR DALAK (A), TRANSVERS KESİTTE AKSESUAR DALAĞIN PELVİK YAPILARLA İLİŞKİSİ (B), KORONAL KESİTTE DALAK HİLUSUNDAN KÖKEN ALIP PELVİSE UZANIM GÖSTEREN VASKÜLER YAPI

Accessory spleen adjacent to the left seminal vesicle in a coronal section (A) Relationship of the accessory spleen with pelvic structures in a transverse section (B) Vascular structure originating from the splenic hilum and extending into the pelvis in a coronal section (C)

KONTRASTLI PELVİS BT KESİTLERİ; KORONAL KESİTTE SOL SEMİNAL VEZİKÜL KOMŞULUĞUNDAKİ AKSESUAR DALAK (A), TRANSVERS KESİTTE AKSESUAR DALAĞIN PELVİK YAPILARLA İLİŞKİSİ (B), KORONAL KESİTTE DALAK HİLUSUNDAN KÖKEN ALIP PELVİSE UZANIM GÖSTEREN VASKÜLER YAPI

Contrast-enhanced pelvic CT scans, Accessory spleen in the vicinity of the left seminal vesicle on coronal cuts (A), Relationship of the accessory spleen with pelvic structures on transverse cuts (B), Vascular structure originating from the splenic h

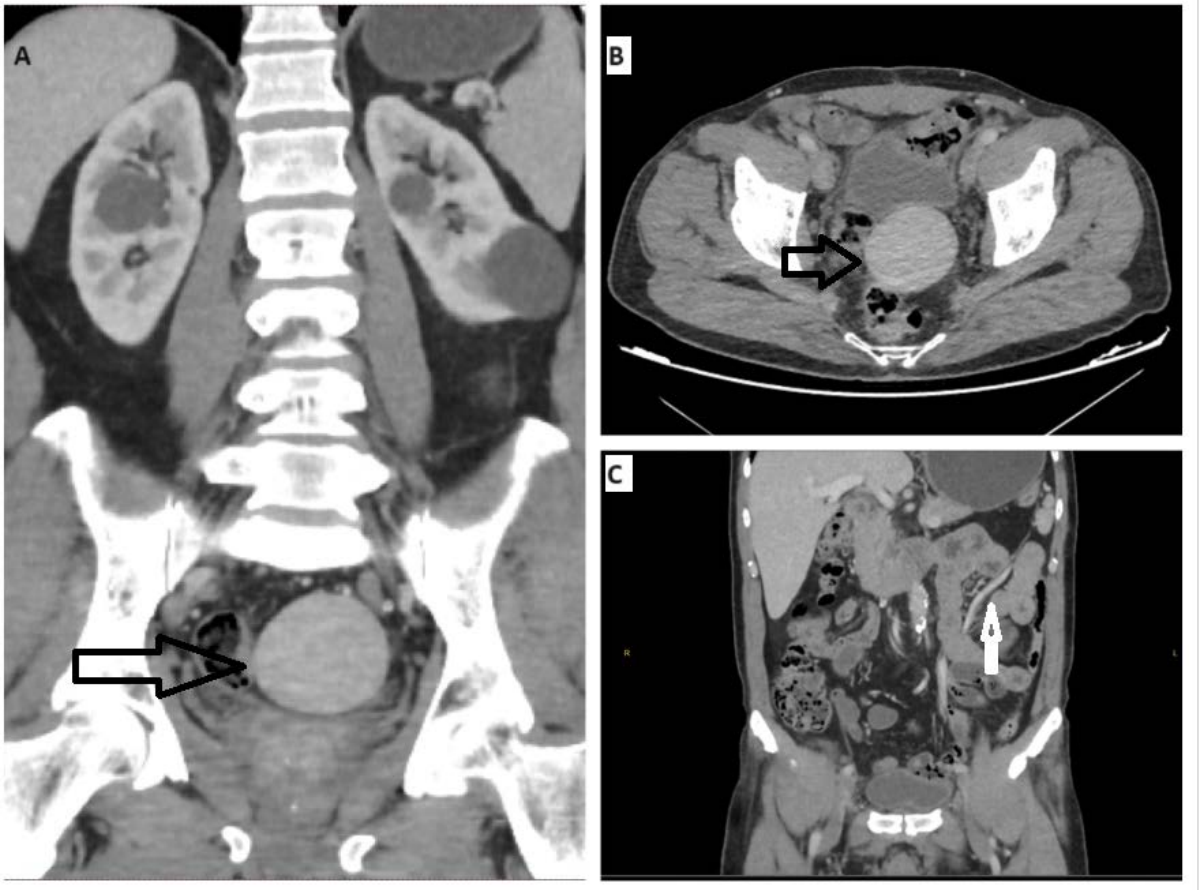

PP-109

Unpleasant complication during Ureterescopy: Simultaneous rupture of the distal and proximal parts of ureter and salvage management

Turgay Turan, Javid Ahmadzada, Salih Polat, Yunus Erol Bozkurt
Department of Urology Izmir Democracy University, Buca Seyfi Demirsoy Research and Training Hospital, İzmir, Turkey

Urinary tract injuries are not rare in urologic experiences. That's why injuries on urinary tract can be recognized and managed significantly. On the other hand, injuries like ureteric rupture during diagnostic urologic evaluation are rare and not well reported in the literature. We present a case of simultaneous rupture of proximal and distal ureteric parts during ureterescopy. A 48 year old female patient consulted to the urology department with renal colic and left sided hydronephrosis (grade 3). During ultrasonographic and tomographic evaluations there were no any obstructions like stone. Ureterereneoscopy and Double J stent placement have been planned for the patient. During movement of ureteroscope from distal part to the mid ureter unpleasant phenomenon has been occurred. So that, firstly distal part then proximal part have been ruptured. Surgeon has made salvage decision with conversion to open pyeloplasty. With 2 incision, surgeon repaired distal and proximal ureteric parts immediately. During bladder anastomosis we performed Boari flap technique. Double J stent and nephrostomy have been placed to left ureter and kidney. Two drenage tube-one for renal lodge another for pelvis have been placed. Nephrostomy in the left kidney has been removed after 15 days. Drenage tube on pelvis removed after first week. Second tube which was on the renal lodge has been removed after 10th day. Patient has been followed up closely during 10 month. Control USG demonstrated that ureteric integrity has been preserved and there were ureteral efflux. Patient's renal complaints have been regressed. There will be planned controlled scintigraphy after one year of follow up. As a final point, complications during surgeries are not rare. On this hand sharing unpleasant phenomenon as we mentioned above needs more discussion from different surgeons. What would you do during this complications?

Keywords: Salvage pyeloplasty, ureteric rupture, urologic complications

PP-110

Yüksek Hacimli Bir Üroloji Kliniğinde Mortalite Sıklığı ve Risk Faktörlerinin Değerlendirilmesi

Alpaslan Yüksel, Burak Çalışkan, Ahmet Keleş, Asif Yildirim
Medeniyet Üniversitesi Göztepe Prof. Dr. Süeyman Yalçın Şehir hastanesi Üroloji A.D, İstanbul

Yüksek Hacimli Bir Üroloji Kliniğinde Mortalite Sıklığı ve Risk Faktörlerinin Değerlendirilmesi

AMAÇ: Bu çalışmanın amacı üroloji kliniğimizde yatan hastaların mortalite oranlarını ve risk faktörlerini belirlemektir.

METOD: Ocak 2020 ile Haziran 2024 arasında Medeniyet Üniversitesi Tıp Fakültesi Hastanesi üroloji kliniğimizde yatan hastalar tek merkezli, retrospektif çalışmamıza dahil edildi. Bu hastalar içerisinde mortalite ile karşılaşılan hastaların yaş ve cinsiyetleri, yatış nedenleri, başvuru şekli, eşlik eden hastalıklar, yatış süresi dahil olmak üzere demografik verileri incelendi.

BULGULAR: Çalışma süresince toplam 9.625 hasta yatırıldı ve bu hastalardan 24'ü (%0,25) öldü. Mortalite oranı erkeklerde (%83, n=20) kadınlara (%17, n=4) göre daha yüksekti. Hastaların ortalama yaşı 75 (48-89) olarak saptandı. Hastaların %54'ü serviste, %46'sı ise yoğun bakım ünitesinde öldü. Hastaların çoğunluğu (n=16) onkolojik tanılarla, özellikle mesane kanseri (n=10) ve prostat kanseri (n=6) ile yatırıldı.

SONUÇ: Üroloji kliniğinde yatan hastalar içerisinde mortalite oranı en yüksek hasta grubu yaşlı ve kanser nedeniyle takip edilen hastalardır.

Anahtar Kelimeler: Mortalite oranı, mortalite sebepleri, ürogenital kanserler

Evaluation of Mortality Frequency and Risk Factors in a High-Volume Urology Clinic

Alpaslan Yüksel, Burak Çalışkan, Ahmet Keleş, Asif Yildirim
Department of Urology, Goztepe Prof: Dr. Süleyma Yalçın Hospital, Medeniyet University, İstanbul

Evaluation of Mortality Frequency and Risk Factors in a High-Volume Urology Clinic

AIM: This study aimed to determine the mortality rates and risk factors of patients hospitalized in our urology clinic.

METHODS: Patients hospitalized in our urology clinic at Medeniyet University Faculty of Medicine Hospital between January 2020 and June 2024 were included in our single-center, retrospective study. Demographic data of patients with mortality, including age and gender, reasons for hospitalization, admission type, comorbidities, and length of hospitalization were examined.

RESULT: A total of 9,625 patients were admitted during the study period and 24 (0.25%) were died. The mortality rate was higher in males (83%, n=20) compared to females (17%, n=4). The mean age of the patients was 75 years (range: 48-89). Regarding the place of death, 54% of the patients died in the ward, while 46% died in the intensive care unit. The majority of patients (n=16) were admitted with oncological diagnoses, primarily bladder cancer (n=10) and prostate cancer (n=6).

CONCLUSION: Among the patients hospitalized in the urology clinic, the patient groups with the highest mortality rate were the elderly and those followed up for cancer.

Keywords: Mortality rate, causes of mortality, urogenital cancers

Tablo 1

	Kadın	Erkek
Mesane Kanseri	1	9
Prostat Kanseri	-	6
Renal Kanser	-	1
Fournier Gangreni	-	1
Abdominal kitle	1	-
Vesikovajinal fistül	1	-
Pyelonefrit (Sepsis)	1	2
Hidronefroz(Akut Böbrek Yetmezliği)	-	1

Çalışmaya alınan hastaların tanıları

Table 1:

	Female	Male
Bladder cancer	1	9
Prostate cancer	-	6
Renal cancer	-	1
Fournier Gangrene	-	1
Abdominal mass	1	-
Vesicovaginal fistula	1	-
Pyelonephritis (Sepsis)	1	2
Hydronephrosis (Acute Renal Failure)	-	1

Diagnosis of the patients included in the study

PP-111

Double j stent takmadan önce böbrek pelvikaliksiyel sisteminin retrograd pyelografi ile görüntülenmesinin komplikasyonlar üzerindeki etkisi

Muhammed Nur Karadeniz, Halil Çiftçi, Mehmet Demir
Harran Üniversitesi, Üroloji Ana Bilim Dalı, Şanlıurfa

GİRİŞ: Double J stent takımında evrensel olarak kabul görmüş bir metot yoktur. Bazı hastalarda stent takıldıktan sonra erken ve geç komplikasyonlar gelişebilmektedir. Kliniğimizde uyguladığımız metodun başarı ve komplikasyon oranlarını ortaya koyarak bizim ile aynı teknik alt yapı ve imkanlara sahip klinikler için bir öngörü ortaya koymayı amaçladık.

GEREÇ VE YÖNTEMLER: Endoskopik tedavi sonrası double j stent takacağımız 36 hastamıza stent takmadan önce %50 sulandırılmış opak maddeyi 20 cc enjektör ile yavaş infüzyon halinde vererek floroskopik görüntüler alınarak böbrek pelvikaliksiyel yapısı ortaya konulduktan sonra guide wire gönderilerek double j stentleri taktık. Bu 36 hastanın 25 ine taş nedeniyle, 11 ine de darlık nedeniyle stent takıldı.33 hastaya da opak madde vermeden guide wıre üzerinden double j stent yerleştirildi. Bu 33 hastanında 24 tanesine taş nedeniyle, 9 tanesine darlık nedeniyle stent takıldı. Post op renal kolik, perirenal hematom, ateş ve idrar yolu enfeksiyonu verileri kaydedildi. Tüm hastalara standart olarak 4.7 f 26 cm double j stent takıldı.

BULGULAR: Retrograd pyelografi yapılarak double j stent takılan 36 hastanın sadece 2 tanesinde post op dönemde renal kolik tarifledi, 3 tanesinde de post op kontrollerde idrar kültüründe üreme oldu uygun antibiyotikler ile kültürler steril hale gelene kadar tedavi verildi. Hastaların hiçbirinde böbrek travması ve ateş gelişmedi. Retrograd pyelografi yapılmadan double j stent takılan 33 hastanın; 7 tanesi renal kolik şikâyeti tarifledi, 1 hastamızda post op hematüri gelişmesi üzerine yapılan usg de subkapsüler hematom görüldü ve bunun üzerine double j stenti değiştirildi, 2 hastada post op ateş gelişmesi üzerine intravenöz antibiyotik ve hidrasyon tedavisine ateş geçene kadar devam edildi, 4 hastamızında post op kontrollerinde idrar kültürlerinde üreme oldu uygun antibiyotikler ile kültürler steril hale gelene kadar tedavi verildi.

SONUÇ: Double j stent takılmadan önce opak madde ile pelvikaliksiyel sistemin görünmesi stent lokalizasyonunun ayarlanması ve böbrek dışına çıkması önlenmesi açısından güvenli bir yöntem olup post op ağrı ve komlikasyonları azalttığı sonucuna vardık. Kontrendikasyon yoksa güvenli bir şekilde yapılması halinde son derece güvenilir bir yöntem olarak uygulanabileceğini öngörmekteyiz.

TARTIŞMA: Özellikle dikkat edilmesi gereken konu ise opak maddenin üreterorenoskoptan verilmesi sırasında çok yavaş bir şekilde verilmelidir. Hızlı ve yüksek basınçta verilmesi halinde özellikle pediatrik hastalarda böbrekten opak maddenin ekstravaze olacağı ve komplikasyon riskini arttıracağı unutulmamalıdır. Yöntemin güvenirliği açısından daha büyük hasta katılımlı serilere de ihtiyaç vardır.

Anahtar Kelimeler: Double j stent takılması, retrograd pyelografi, stent komplikasyonu

Effect of retrograde pyelography imaging of the renal pelvicalyceal system before double J stent placement on complications

Muhammed Nur Karadeniz, Halil Çiftçi, Mehmet Demir
Department of Urology, Harran University, Şanlıurfa, Turkey

INTRODUCTION: There is no universally accepted method in the double J stent team. Early and late complications may develop in some patients after stent placement. We aimed to present a prediction for clinics with the same technical infrastructure and facilities as us by revealing the success and complication rates of the method we applied in our clinic.

MATERIAL-METHODS: Before stent placement in 36 patients to whom we would place double J stents after endoscopic treatment, we gave 50% diluted opaque material as a slow infusion with a 20 cc syringe, took fluoroscopic images and revealed the renal pelvicalyceal structure, then placed double J stents by sending a guide wire. Stents were placed in 25 of these 36 patients due to stones and in 11 due to stenosis. Double J stents were placed in 33 patients over the guide wire without giving opaque material. Stents were placed in 24 of these 33 patients due to stones and in 9 due to stenosis. Post-op renal colic, perirenal hematoma, fever and urinary tract infection data were recorded. All patients received a standard 4.7 f 26 cm double j stent.

RESULTS: Only 2 of the 36 patients who underwent retrograde pyelography and had double j stents described renal colic in the post-op period, and 3 had positive urine cultures in their post-op controls, and were treated with appropriate antibiotics until the cultures became sterile. None of the patients developed renal trauma or fever. Of the 33 patients who underwent double j stents without retrograde pyelography; 7 described renal colic complaints, 1 patient developed post-op hematuria, and a subcapsular hematoma was seen in the USG, and the double j stent was replaced. In 2 patients, post-op fever developed, and intravenous antibiotics and hydration therapy were continued until the fever passed. In 4 patients, urine cultures showed positive urine cultures in their post-op controls, and were treated with appropriate antibiotics until the cultures became sterile.

CONCLUSION: Before the insertion of the double j stent, we concluded that the visualization of the pelvicalyceal system with opaque material is a safe method in terms of adjusting the stent localization and preventing it from moving out of the kidney, and that it reduces postoperative pain and complications. We predict that it can be applied as a highly reliable method if there is no contraindication and it is done safely.

DISCUSSION: The issue that should be paid special attention to is that the opaque material should be given very slowly through the ureterorenoscope. It should not be forgotten that if it is given quickly and at high pressure, the opaque material will extravasate from the kidney, especially in pediatric patients, and this will increase the risk of complications. Larger patient-participation series are also needed for the reliability of the method.

Keywords: Double J stent placement, retrograde pyelography, stent complication

İntraop retrograd pyelografi ile double j stent takılması

Double J stent placement with intraoperative retrograde pyelography

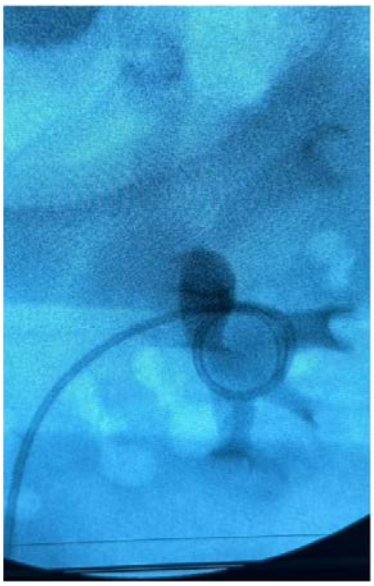

PP-112

Perkütan Nefrolitotomi operasyonunda karaciğer yaralanması ve postoperatif dönemde konservatif yaklaşım

Alican Catik, Ali Emre Fakir, Taner Kargı, Ubeyd Sungur, Ekrem Guner, Alper Bitkin
Bakırköy Dr Sadi Konuk Eğitim ve Araştırma Hastanesi, Üroloji Anabilim Dalı, İstanbul

GİRİŞ: Perkütan Nefrolitotomi (PNL), 2 cm'nin üzerindeki böbrek taşları için altın standart tedavi yöntemidir. PNL sırasında meydana gelen karaciğer hasarı, çoğunlukla fark edilmeyen nadir bir komplikasyondur.

OLGU SUNUMU: 47 yaşındaki komorbiditesi olmayan erkek hastada sağ böbrekte 41x15 mm boyutlarında taş saptandı. PNL ile taş kırıldı ve renal pelvise 14Fr nefrostomi kateteri yerleştirildi. Postoperatif dönemde abdominal ağrı ve subfebril ateş görüldü. Kontrastsız BT'de nefrostomi hattının karaciğer parankimi içerisinden geçtiği belirlendi. Hastanın serum AST ve ALT düzeyleri normaldi. Nefrostomi kateteri 5. gün çekildi ve hasta taburcu edildi. İki gün sonra hasta kusma ve abdominal ağrı şikayetiyle tekrar başvurdu. Yeni çekilen BT'de cilt ve cilt altı dokulardan böbreğe uzanan, karaciğer parankimi boyunca devam eden lineer heterojen değişiklikler görüldü. Laboratuvar testlerinde yüksek WBC ve CRP düzeyleri saptandı, ancak diğer parametreler normaldi. Hastanın vital bulguları stabil olup, poliklinik kontrolü planlandı.

SONUÇ: PNL işlemi, basit tıbbi tedavilerden ölümle sonuçlanabilecek ciddi komplikasyonlara kadar geniş bir yelpazede komplikasyonlara yol açabilir. Karaciğer hasarı, PNL sırasında nadir ve genellikle fark edilmeyen bir komplikasyondur. Literatürde, tanı zorlukları nedeniyle bu durumla ilgili sınırlı sayıda vaka sunumu mevcuttur. Hastamıza konservatif tedavi uygulandı ve ileri dönem takiplerinde herhangi bir gastrointestinal komplikasyon veya morbidite gözlemlenmedi.

Anahtar Kelimeler: Perkütan Nefrolitotomi (PNL), Böbrek Taşı, Karaciğer Hasarı, Komplikasyonlar

33. Ulusal Üroloji Kongresi
29 Ekim-01 Kasım 2024 Susesi Luxury Resort, Antalya

Liver injury in Percutaneous Nephrolithotomy operation and conservative approach in the postoperative period

Alican Catik, Ali Emre Fakir, Taner Kargı, Ubeyd Sungur, Ekrem Guner, Alper Bitkin
Department of Urology, Bakirkoy Dr. Sadi Konuk Training & Research Hospital, Istanbul, Turkey

INTRODUCTION: Percutaneous nephrolithotomy (PCNL) is the gold standard treatment for kidney stones over 2 cm. Liver injury during PCNL is a rare complication that often goes unrecognized.

CASE REPORT: A 47-year-old man with no comorbidities was found to have a 41x15 mm stone in the right kidney. The stone was crushed by PCNL and a 14Fr nephrostomy catheter was placed in the renal pelvis. Abdominal pain and subfebrile fever were observed in the postoperative period. Non-contrast CT showed that the nephrostomy line passed through the liver parenchyma. Serum AST and ALT levels were normal. The nephrostomy catheter was withdrawn on day 5 and the patient was discharged. Two days later, the patient presented again with vomiting and abdominal pain. A new CT scan showed linear heterogeneous changes extending from the skin and subcutaneous tissues to the kidney and continuing along the liver parenchyma. Laboratory tests revealed elevated WBC and CRP levels, but other parameters were normal. The patient's vital signs were stable and outpatient follow-up was planned.

CONCLUSION: PCNL can lead to a wide range of complications, from simple medical treatments to serious complications that can result in death. Liver injury is a rare and often unrecognized complication during PCNL. There are limited number of case reports in the literature about this condition due to diagnostic difficulties. Our patient was treated conservatively and no gastrointestinal complications or morbidity were observed during follow-up.

Keywords: Percutaneous Nephrolithotomy (PCNL), Kidney Stone, Liver Damage, Complications

Karaciğer Hasarı
Liver Damage

Karaciğer parankimi içerisinden geçen nefrostomi hattı

Nephrostomy line through liver parenchyma

PP-114

Asistan hekimlerin görev aldıkları branşlara göre psikoseksüel fonksiyonlarının karşılaştırılması

Baki Numan Özkaynak, Bayram Ali Elmas, Şeref Coşer, Okan Alkış, Hüseyin Akman, İbrahim Güven Kartal, Bekir Aras
Kütahya Sağlık Bilimleri Üniversitesi,Üroloji Ana Bilim Dalı,Kütahya

GİRİŞ: Uzmanlık eğitimi süreci, asistan hekimler için farklı zorluklar barındırmakta olup hekimler, bu süreç içerinde seksüel açıdan ve psikolojik olarak sorunlar yaşayabilmektedirler. Bu çalışmamızda asistan hekimlerin yer aldığı dahili ve cerrahi branşlara göre psikoseksüel fonksiyonlar açısından fark olup olmadığını tespit etmeyi amaçladık.

MATERYAL-METOD: Kütahya Sağlık Bilimleri Üniversitesi hastanesinde görev yapan 59 asistan hekime Google anket yöntemi aracılığı anket çalışması yapıldı. Ankete katılan asistan hekimlerin, demografik verileri, Beck depresyon ölçeği sonuçları ve IIEF-15 (Uluslar arası erektil işlev formu) skorları değerlendirildi. Asistan hekimler, Dahili branşta görev yapanlar Grup 1, cerrahi branşta görev yapanlar Grup 2 olmak üzere iki gruba ayrıldı.

BULGULAR: 59 asistan hekimin 27 si(%45) dahili branşta (Grup 1), 32 si (%55) cerrahi branşta (Grup 2) çalışmaktaydı. Grup 1 in yaş ortalaması 28.41 iken Grup 2 nin yaş ortalaması 28.26 idi. Grup 1'in BMI ortalaması 26.45, Grup 2 'nin BMI ortalaması 26.91 olarak tespit edildi. Grup 1'de asistan yılı ortalaması 1.63±0.83 iken Grup 2'de 2.53±1.66 idi. Her iki grup arasında sigara kullanımı açısından fark yoktu. (p=0.993) Grup 1'de IIEF-15 skor ortalaması 58.22±16.75 iken Grup 2'de IIEF-15 skor ortalaması 48.67±20.08 idi ve gruplar arasında anlamlı fark saptanmadı.(p=0.092) Beck depresyon ölçeği puan ortalaması değerlendirildiğinde ise Grup 1'de 11.51±12.54 iken Grup 2'de 22.03±19.38 idi ve her iki grup karşılaştırıldığında anlamlı fark tespit edildi. (p=0.018)

SONUÇ: Çalışmamızda cerrahi branşta asistanlık eğitimi alan hekimlerin dahili branştakilere göre Beck depresyon ölçeği puanının istatisiksel olarak daha yüksek olduğu saptanmış olup IIEF-15 skorları açısından fark izlenmemiştir. Bu sonuçlar bağlamında her ne kadar seksüel fonksiyonlara etki etmese de cerrahi branşta görev alan asistan hekimlerin daha depresif yapıda oldukları öngörülebilir. Katılım sayısının daha fazla olduğu yeni çalışmalara ihtiyaç bulunmaktadır.

Anahtar Kelimeler: Asistan Hekim, Beck Depresyon Ölçeği, IIEF-15, Psikoseksüel

33. Ulusal Üroloji Kongresi
29 Ekim-01 Kasım 2024 Susesi Luxury Resort, Antalya

Comparison of psychosexual functions of resident physicians according to the clinics they working at

Baki Numan Özkaynak, Bayram Ali Elmas, Şeref Coşer, Okan Alkış, Hüseyin Akman, İbrahim Güven Kartal, Bekir Aras
Department of Urology, Kütahya Science Health University, Kütahya,Turkey

INTRODUCTION: The residency training process involves various challenges for resident physicians, and during this period, they may experience sexual and psychological issues. In this study, we aimed to determine whether there is a difference in psychosexual functions between medical and surgical specialties among resident physicians.

MATERIALS AND METHODS: A survey was conducted using the Google Forms method with 59 resident physicians working at Kütahya Health Sciences University Hospital. The demographic data, Beck Depression Inventory results, and IIEF-15 (International Index of Erectile Function) scores of the participating residents were evaluated. The residents were divided into two groups: those working in medical specialties (Group 1) and those working in surgical specialties (Group 2).

RESULTS: Of the 59 resident physicians, 27 (45%) were working in medical specialties (Group 1), while 32 (55%) were working in surgical specialties (Group 2). The average age of Group 1 was 28.41, while the average age of Group 2 was 28.26. The mean BMI in Group 1 was 26.45, and in Group 2, it was 26.91. The average residency duration in Group 1 was 1.63±0.83 years, while in Group 2, it was 2.53±1.66 years. There was no difference between the groups in terms of smoking status (p=0.993). The mean IIEF-15 score in Group 1 was 58.22±16.75, while in Group 2, it was 48.67±20.08, and no significant difference was found between the groups (p=0.092). When the average Beck Depression Inventory scores were evaluated, it was 11.51±12.54 in Group 1 and 22.03±19.38 in Group 2, with a significant difference between the two groups (p=0.018).

CONCLUSION: In our study, it was found that the Beck Depression Inventory scores of residents in surgical specialties were statistically higher than those in medical specialties, while no difference was observed in IIEF-15 scores. Although these results do not indicate an effect on sexual functions, it can be predicted that residents in surgical specialties may have a more depressive nature. Further studies with a larger sample size are needed.

Keywords: Beck Depression Inventory, IIEF-15,psychosexual, Resident Physicians

Tablo-1

	Grup 1 (n=27)	Grup 2 (n=32)	P değeri
Yaş(yıl)	28.41	28.26	P=0.862
BMI(kg/m²)	26.45	26.91	P=0.684
Asistan yılı	1.63 ±0.83	2.53 ±1.66	P=0.02
Sigara kullanımı	11(%40.7)	13(%40.6)	P=0.993
IIEF-15 skoru	58.22 ±16.75	48.67 ±20.08	P=0.092
Beck depresyon ölçeği skoru	11.51 ±12.54	22.03 ±19.38	P=0.018

Demografik Veriler ve IIEF-15 - Beck Depresyon Ölçeği Skorları

Table-1

	Group 1 (n=27)	Group 2 (n=32)	P value
Age(years)	28.41	28.26	P=0.862
BMI(kg/m²)	26.45	26.91	P=0.684
Residency year	1.63 ±0.83	2.53 ±1.66	P=0.02
Smoking status	11(%40.7)	13(%40.6)	P=0.993
IIEF-15 score	58.22 ±16.75	48.67 ±20.08	P=0.092
Beck depression score	11.51 ±12.54	22.03 ±19.38	P=0.018

Demographic Data and IIEF-15 - Beck Depression Inventory Scores

PP-115

Deneyimli Bir Endoüroloji Kliniğinde Supin PNL'ye Geçiş: İlk 100 Supin PNL ile Son 100 Prone PNL Karşılaştırması

Nahit Öğüt, Süleyman Ordu, Alp Akyol, Buğra Yıldız, Kasım Emre Ergün, Fuat Kızılay, Barış Altay
Ege Üniversitesi Tıp Fakültesi, Üroloji Anabilim Dalı,İzmir

Taş insidansı coğrafi bölge, iklimsel özellikler, etnik köken, diyet ve genetik faktörlere bağlıdır. Üriner sistem taş prevelansı %1 ile %20 arasında değişmektedir. Perkütan nefrolitotomi (PNL) 2 cm üzerindeki böbrek taşlarında, multiple böbrek taşlarında, staghorn böbrek taşlarında,ekstrakorporeal şok dalga tedavisi (ESWL)ve retrograd intrarenal cerrahinin (RİRC)uygun veya başarılı olmadığı 2 cm altı böbrek taşlarında tercih edilen tedavi yöntemidir. Prone pozisyon, çoğu cerrah tarafından tercih edilen klasik pozisyondur ancak son yıllarda supin perkütan nefrolitotomi sayısı dünya çapında artmaktadır.

AMAÇ: Bu çalışmada endoüroloji konusunda oldukça deneyimli olan kliniğimizde supin perkütan nefrolitotomiye (PNL) geçiş sonrası yapılan ilk 100 supin PNL ile son 100 prone PNL'nin sonuçlarının karşılaştırılmasıdır.

YÖNTEM: Bu retrospektif çalışmaya, Ocak 2023 ile Ağustos 2023 tarihleri arasında gerçekleştirilen son 100 prone PNL ve Eylül 2023 ile Mayıs 2024 tarihleri arasında yapılan ilk 100 supin PNL ameliyatına ait klinik veriler dahil edilmiştir. Taşsızlık oranları,katater süresi,anestezi süresi,kan transfüzyon ihtiyacı,komplikasyon oranları ve hastanede kalış süresi gibi parametreler analiz edildi.

SONUÇLAR: Supin yapılan hastaların yaş ortalaması:48.02 (18-75) prone 46.55(16-74) olarak hesaplandı.Daha önce taş cerrahisi geçiren oranı supinde %52 iken prone da ise %50'dir.Taşın maksimal uzunluğu ortalaması supin grubunda 26.31 mm(7-64 mm) iken prone grubunda 27.8 mm(12-63)dir. Hem supin hem de prone cerrahi yapılan 12 hastanın staghorn taşı mevcuttur. Ayrıca hem supin hem de prone PNL yapılan hastaların taşların yerleşimi en sık alt pol ve renal pelvistir. Supin PNL grubunda 75 hastada çoklu, 25 hastada tek taş görülürken, prone PNL grubunda 64 hastada çoklu, 36 hastada tek taş tespit edilmiştir. Her iki hasta grubunda da en sık alt polden giriş ve dilastasyon yapılmış olup diğer kombinasyonlar daha az sıklıkla görülmektedir.Per-op dj stent tatbiki; supin yapılan grupta %32 iken prone yapılan grupta %15 dir. Postop dj stent tatbiki ise supin yapılan grupta %13 iken prone grubunda %6'dır.Her iki grupta da 4 hastada postop ateş gözlemlenmiştir.Supin grubunda 2 hastaya anjioembolizasyon yapılmışken prone PNL yapılan hiçbir hastaya anjioembolizasyon yapılmamıştır. Yatış süresi supin grupta 55.6 saat(24-168)iken prone grubunda 70.08 saat(48-144) olarak ortalama kateter süresi ise supin grupta 49.18(0-144) prone grupta 63.6 saat(24-144)olarak hesaplanmıştır. Anestezi süresi supin grupta 183 dakika prone grubunda ise 232 dakika olarak ölçülmüştür.Taşsızlık oranı ise supin grupta %84 iken prone grubunda %80 olarak saptanmıştır. Perop ve postop kan transfüzyon ihtiyacı supin grupta %10 olarak ölçülürken prone grubunda bu oran %12 olarak hesaplanmıştır. Sonuç olarak hastanede yatış süresi ($p< 0.001$)kateter süresi($p< 0.001$)anestezi süresi($p< 0.001$)istatistiksel olarak supin PNL yapılan grup lehine anlamlı bulunurken diğer parametrelerde istatistiksel olarak anlamlı fark saptanmadı.

TARTIŞMA: Deneyimli bir endoüroloji kliniğinde supin PNL'ye geçiş, prone PNL'ye kıyasla daha kısa operasyon süreleri, benzer taşsızlık oranları, daha düşük anestezi süresi ve daha kısa hastanede kalış süresi ile başarılı sonuçlar göstermiştir. Bu bulgular, supin pozisyonun perkütan nefrolitotomi için geçerli bir alternatif olabileceğini göstermektedir. Bu bulguları doğrulamak için daha geniş hasta gruplarıyla yapılacak ek çalışmalara ihtiyaç vardır.

Anahtar Kelimeler: PNL, Prone, Supin

Transition to Supine PNL in an Experienced Endourology Clinic: Comparison of the First 100 Supine PNLs and the Last 100 Prone PNLs

Nahit Öğüt, Süleyman Ordu, Alp Akyol, Buğra Yıldız, Kasım Emre Ergün, Fuat Kızılay, Barış Altay
Department of Urology, Ege University Faculty of Medicine,İzmir, Turkey

INTRODUCTION: The incidence of stone disease depends on geographic region, climate characteristics, ethnicity, diet, and genetic factors. The prevalence of urinary system stones ranges between 1% and 20%. Percutaneous nephrolithotomy (PNL) is the preferred treatment method for kidney stones larger than 2 cm, multiple kidney stones, staghorn kidney stones, or stones smaller than 2 cm when extracorporeal shock wave lithotripsy (ESWL) and retrograde intrarenal surgery (RIRS) are not suitable or successful. The prone position is the classic position preferred by most surgeons; however, the number of supine percutaneous nephrolithotomy procedures has been increasing worldwide in recent years.

OBJECTIVE: This study aims to compare the outcomes of the first 100 supine PNLs performed after transitioning to supine PNL in our clinic, which is highly experienced in endourology, with the results of the last 100 prone PNLs.

METHODS: This retrospective study included the clinical data of the last 100 prone PNL surgeries performed between January 2023 and August 2023, and the first 100 supine PNL surgeries performed between September 2023 and May 2024. Parameters such as stone-free rates, catheter duration, anesthesia duration, need for blood transfusion, complication rates, and length of hospital stay were analyzed.

RESULTS: The mean age of patients in the supine group was 48.02 (18-75) years, while it was 46.55 (16-74) years in the prone group. The rate of patients who had previously undergone stone surgery was 52% in the supine group and 50% in the prone group. The average maximum stone length was 26.31 mm (7-64 mm) in the supine group and 27.8 mm (12-63 mm) in the prone group. Twelve patients in both groups had staghorn stones. In both supine and prone PNL, the stones were most frequently located in the lower pole and renal pelvis. In the supine group, 75 patients had multiple stones and 25 patients had a single stone, while in the prone group, 64 patients had multiple stones and 36 had a single stone. In both groups, the most common site of entry and dilation was the lower pole, with other combinations being less common. Peroperative DJ stent insertion was 32% in the supine group and 15% in the prone group, while postoperative DJ stent insertion was 13% in the supine group and 6% in the prone group. Postoperative fever was observed in four patients in each group. Angioembolization was performed on two patients in the supine group, while no patients in the prone group required angioembolization. The average length of hospital stay was 55.6 hours (24-168) in the supine group and 70.08 hours (48-144) in the prone group. The average catheter duration was 49.18 hours (0-144) in the supine group and 63.6 hours (24-144) in the prone group. The anesthesia duration was 183 minutes in the supine group and 232 minutes in the prone group. The stone-free rate was 84% in the supine group and 80% in the prone group. The need for perioperative and postoperative blood transfusions was 10% in the supine group and 12% in the prone group. In conclusion, the length of hospital stay ($p<0.001$), catheter duration ($p<0.001$), and anesthesia duration ($p<0.001$) were statistically significantly shorter in favor of the supine group, while no statistically significant differences were found in other parameters.

DISCUSSION: Transitioning to supine PNL in an experienced endourology clinic has shown successful outcomes, with shorter operation times, comparable stone-free rates, shorter anesthesia duration, and reduced hospital stays compared to prone PNL. These findings suggest that the supine position may be a valid alternative for percutaneous nephrolithotomy. Further studies with larger patient groups are needed to confirm these results.

Keywords: PNCL,Prone, Supine

P-116

Fournier Gangreni'nde Mortalitenin Etkileyen Faktörlerin Değerlendirilmesi: LRİNEC Skoru

Ahmet Turhan, Can Arici, Murat Bozlu, Erdem Akbay, Ercüment Ulusoy, Selahittin Çayan, Hasan Erdal Doruk, Erim Erdem, Mesut Tek
Mersin Üniversitesi Tıp Fakültesi, Üroloji Anabilimdalı

AMAÇ: Fournier gangreni(FG), yüksek mortalite ve morbidite oranlarıyla seyreden, hızlı bir şekilde ilerleyen ve perine ile eksternal genital organların sinerjistik enfeksiyonuna bağlı olarak ortaya çıkan bir Nekrotizan Fasiit'idir(NF). Bu çalışmanın amacı, FG'nde mortaliteyi etkileyen teşhis ve tedavi yöntemlerini gözden geçirmektir. The Laboratory Risk Indicator for Necrotizing Fasciitis score(LRINEC), bu hastalığın erken tanısını desteklemek amacıyla kullanılan basit bir araç olmasına rağmen, prognoz üzerindeki etkisi incelenmiştir.

GEREÇ VE YÖNTEMLER: Çalışmamızda kliniğimizde 2015 ile 2023 yılları arasında FG nedeniyle teşhis ve tedavi uygulanan 55 olgunun retrospektif olarak incelenmiştir. Hastalara FG tanısı konulduktan sonra uygun antibiyoterapi başlanmış ve acil cerrahi debridman planlanmıştır. Takip sırasında yara kültürlerinin steril raporlanması üzerine cerrahi alan, primer veya flep yöntemiyle onarılmıştır. Çalışmamızda hasta yaşı, cinsiyeti, etken mikroorganizmalar, eşlik eden hastalıklar, LRINEC skoru, hastaların mortalite zamanı, HbA1c düzeyi, operasyon yeri, debridman sayısı ve kan grubu verileri SPSS 21.0 kullanılarak çözümlenmiştir. İlk cerrahi debridman öncesi ve sonrası (1-3 saat arasında) LRINEC skoru hesaplanmış ve bağımlı örneklem t-testi ile ROC analizi kullanılarak kesim değeri belirlenmiştir. P<0,05 anlamlı kabul edilmiştir.

BULGULAR: Çalışma grubundaki olguların 54'ü(%98,2) erkek ve 1'i(%1,8) kadındır. Yaş ortalaması 59,87 yıl(35-85) olarak hesaplanmıştır. Hastalığa bağlı mortalite oranı %18,2(n=10) olarak hesaplanmıştır. Bu 10 hastanın hastanede kalış süresi ortalama 20,7 gün(2-45) olarak bulunmuştur. Bir yıl içinde genel sağkalım oranı %27,3(n=15) olarak belirlenmiştir. Olguların 36'sında(%65,5) eşlik eden diabetes mellitus(DM) tespit edilmiştir. DM tanısı almış hastalarda HbA1c ortalama değeri 9,1 olarak ölçülmüştür. Yara örneklerinden elde edilen kültür sonuçlarına göre, en sık izole edilen mikroorganizma Escherichia coli olup, 16 hastada(%29,1) saptanmıştır. Diğer hastalarda ise Acinetobacter baumannii, Proteus mirabilis, methicillin-dirençli Staphylococcus aureus ve Enterococcus spp. gibi patojenler üremiştir. İlk cerrahi debridman öncesi LRNİEC skorunun ortalaması 5,98±3,34, sonrası LRNİEC skorunun ortalaması ise 5,42±3,19 olarak bulunmuş olup, bu fark istatistiksel olarak anlamlıdır(p=0,045). Bilinen kan grubuna sahip 38 hastadan 18'inin(%47,4) kan grubu A Rh(+) olarak saptanmıştır. Ortalama cerrahi debridman sayısı 5,38(1-21) olarak belirlenmiştir. 8 hastada(%14,5) orşiektomi gerçekleştirilmiştir. FG tedavisi sonrası %30.9(n=17)'u primer ve %41.8(n=23)'i flep ile cerrahi alan onarılmıştır. İlk cerrahi debridman öncesi ve sonrası hesaplanan LRINEC skorları arasında istatistiksel olarak anlamlı bir fark bulunmuştur(p=0,045). Ayrıca, ilk debridman sonrası skorların anlamlı derecede azaldığı gözlemlenmiştir (t=2,05, ortalama fark=-0,564). İlk cerrahi debridman öncesi LRINEC skorunun hastalığa bağlı mortalite ile 1 yıl içindeki genel sağkalım arasında yapılan ROC analizi anlamlı bulunmamıştır. Ancak, ilk cerrahi debridman sonrası LRINEC skorunun kesim değeri(cut-off) 7,5 olarak belirlenmiş ve bu skor ile hastalığa bağlı mortalitede testin sensitivitesi %80 ve spesifitesi %84,4 olarak hesaplanmıştır (AUC=0,790, p=0,04)(figür 1). Bu sonuçlar, testin istatistiksel olarak anlamlı olduğunu ve rastgele sonuçlardan farklı bir performans sergilediğini göstermektedir. Ayrıca, testin yüksek duyarlılık ve özgüllük ile hastalığa bağlı mortaliteyi tespit etme yeteneğini ortaya koymaktadır. İlk cerrahi debridman sonrası LRINEC skorunun bir yıl içindeki genel sağkalım arasında yapılan ROC analizi anlamlı bulunmamıştır.

SONUÇ: FG'inde teşhiste geç kalınması ve yüksek LRINEC skoru, prognozun kötüleşmesi ve mortalite riskinin artması ile ilişkilidir. Erken tanı ve hastalığın şiddetinin belirlenmesi; uygun antibiyoterapi ile birlikte agresif cerrahi debridman uygulamaları, hastalığın prognozunu olumlu yönde etkileyebilir. LRINEC skoru, hastalığın ciddiyetini ve prognozunu değerlendirmek açısından önemli bir gösterge olarak, klinik yönetim stratejilerinin belirlenmesinde kritik rol oynamaktadır.

Anahtar Kelimeler: Fournier gangreni, nekrotizan fasiit, yumuşak doku enfeksiyonu, LRINEC, debridman

Evaluation of Factors Affecting Mortality in Fournier Gangrene: LRINEC Score

Ahmet Turhan, Can Arici, Murat Bozlu, Erdem Akbay, Ercüment Ulusoy, Selahittin Çayan, Hasan Erdal Doruk, Erim Erdem, Mesut Tek
Mersin University Faculty of Medicine, Department of Urology

PURPOSE OF REVIEW: Fournier's Gangrene(FG) is a rapidly progressing necrotizing fasciitis(NF) characterized by high mortality and morbidity rates, arising from a synergistic infection of the perineum and external genital organs. The objective of this study is to review diagnostic and treatment methods affecting mortality in FG. Although the Laboratory Risk Indicator for Necrotizing Fasciitis(LRINEC) score is a simple tool used to support the early diagnosis of this disease, its impact on prognosis has been examined.

MATERIALS AND METHODS: In our study, 55 cases diagnosed and treated for FG at our clinic between 2015 and 2023 were retrospectively analyzed. After diagnosing FG, appropriate antibiotic therapy was initiated, and emergency surgical debridement was planned. During follow-up, after sterile reports of wound cultures, the surgical area was repaired using either primary closure or flap techniques. Data including patient age, sex, causative microorganisms, comorbidities, LRINEC score, time of mortality, HbA1c levels, operation site, number of debridements, and blood group were analyzed using SPSS 21.0. The LRINEC score was calculated before and after the first surgical debridement(between 1-3 hours), and the cut-off value was determined using dependent sample t-tests and ROC analysis. A p-value of< 0.05 was considered statistically significant.

RECENT FINDINGS: Among the study group, 54 cases(98.2%) were male and 1 case(1.8%) was female. The average age was calculated as 59.87 years(35-85). The mortality rate associated with the disease was 18.2%(n=10). The average hospital stay for these 10 patients was found to be 20.7 days(2-45). The one-year overall survival rate was determined to be 27.3%(n=15). Diabetes mellitus(DM) was detected in 36 cases(65.5%). In patients with a DM diagnosis, the average HbA1c value was measured at 9,1. According to the culture results from wound samples, Escherichia coli was the most frequently isolated microorganism, found in 16 patients(29.1%). Other pathogens identified included Acinetobacter baumannii, Proteus mirabilis, methicillin-resistant Staphylococcus aureus, and Enterococcus spp. The average LRINEC score before the first surgical debridement was 5.98±3.34, while the average LRINEC score after debridement was 5.42±3.19, with this difference being statistically significant(p=0.045). Among the 38 patients with known blood types, 18(47.4%) were identified as having blood type A Rh(+). The average number of surgical debridements was determined to be 5.38(1-21). Orchiectomy was performed in 8 patients(14.5%). Following FG treatment, 30.9%(n=17) of the surgical areas were repaired with primary closure and 41.8%(n=23) with flap techniques.

A statistically significant difference was found between the LRINEC scores calculated before and after the first surgical debridement(p=0.045). Additionally, it was observed that the scores significantly decreased after the first debridement(t=2.05, mean difference=-0.564).

ROC analysis of the LRINEC score before the first surgical debridement did not reveal a significant association with disease-specific mortality or one-year overall survival. However, the cut-off value for the LRINEC score after the first surgical debridement was determined to be 7.5. At this cut-off score, the test demonstrated a sensitivity of 80% and a specificity of 84.4% for detecting disease-specific mortality (AUC=0.790, p=0.04)(Figure 1). These results indicate that the test is statistically significant and performs better than random results. Additionally, it highlights the test's ability to detect disease-related mortality with high sensitivity and specificity. ROC analysis of the LRINEC score after the first surgical debridement did not reveal a significant association with one-year overall survival.

CONCLUSION: Delayed diagnosis of FG and a high LRINEC score are associated with worsened prognosis and increased mortality risk. Early diagnosis and assessment of disease severity, along with appropriate antibiotic therapy and aggressive surgical debridement, can positively impact the prognosis of the disease. The LRINEC score serves as a crucial indicator for evaluating the severity and prognosis of the disease, playing a critical role in guiding clinical management str

Keywords: necrotizing fasciitis, Fournier's Gangrene, soft tissue infection, LRINEC, debridement

İlk cerrahi debridmandan sonra hastalığa özgü mortalite üzerine LRINEC skorunun ROC eğrisi

ROC curve of LRINEC score on disease-specific mortality after initial surgical debridement

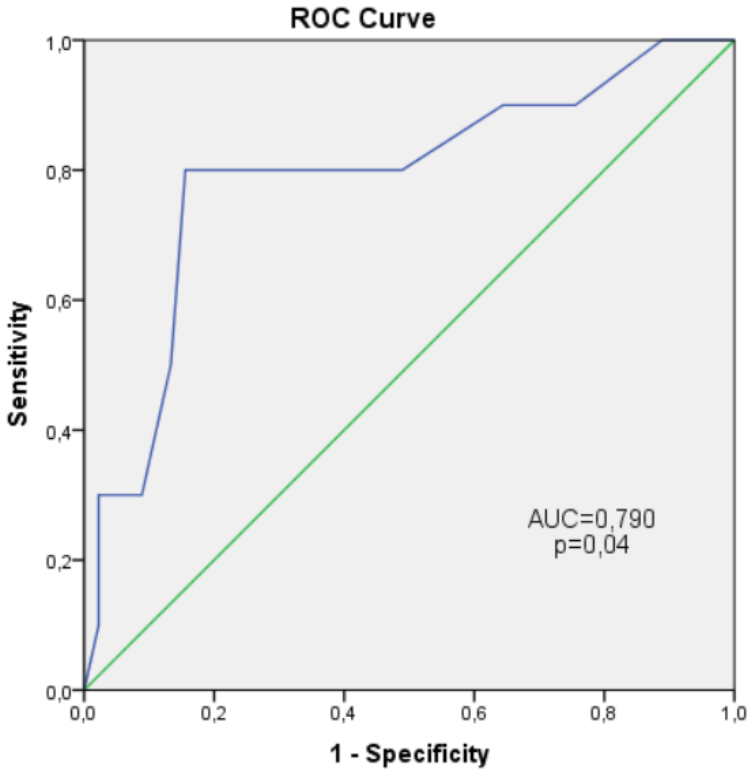

Figure 1:ROC curve of LRINEC score on disease-specific mortality after initial surgical debridement

PP-117

Akut skrotum hastalarının ayırıcı tanısında ana değişkenler

Fatih Üstün[1], Emre Bülbül[2], Yavuz Karaca[3]
[1]Sultanbeyli Devlet Hastanesi Üroloji Kliniği, İstanbul
[2]Vakfıkebir Devlet Hastanesi Üroloji Kliniği, Trabzon
[3]Sağlık Bilimleri Üniversitesi Sancaktepe Şehit Prof. Dr. İlhan Varank Eğitim ve Araştırma Hastanesi Üroloji Kliniği, İstanbul

GİRİŞ: Akut skrotum; inguinoskrotal bölgede kızarıklık, şişlik, ödem ve ağrı ile kendini belli eden acil durumlardan biridir. Akut skrotum tablosu epididimit, epididimorşit, testis torsiyonu, strangüle inguinal herni, travma ve testiküler hematoma bağlı olabilir. Testis torsiyonu gibi organ kaybına yol açabilen patolojilerden birini ekarte etmek bu aşamada çok mühimdir. Bu çalışmada, akut skrotal ağrı ile acil servise/üroloji polikliniğine başvuran hastaların ayırıcı tanısında ana değişkenlerin saptanması amaçlanmıştır.

GEREÇ-YÖNTEM: Akut skrotal ağrı şikayetiyle başvuran 98 hasta ile, akut olmayan uzun zamandır künt ağrı tarifleyen (hidrosel, varikosel, spermatosel) 84 hasta retrospektif olarak karşılaştırılmıştır. Hastalar akut olan ve akut olmayan skrotal ağrı olarak 2 ana gruba ayrılmıştır. Akut skrotum tanısıyla başvuran 98 hastanın 78'ini epididimorşit, 12'sini testis torsiyonu ve 8 hastayı da testis tümörüne bağlı orşitler oluşturuyordu. Akut olmayan skrotal ağrı şikayetiyle başvuran 84 hastanın 42'sini hidrosel, 21'ini spermatosel, 21'ini varikosel hastaları oluşturuyordu. Hastaların demografik bilgileri ve ürogenital sistem fizik muayeneleri kaydedildi. Tam kan, glukoz, üre, kreatinin, CRP, idrar tetkiki, idrar kültürü ve skrotal renkli doppler ultrason sonuçları kaydedildi. Değişkenler ki kare, Anova ve Welch'in t testi ile değerlendirildi.

BULGULAR: Akut skrotum hastaları ve elektif şartlarda künt skrotal ağrı ile başvuran hastalar karşılaştırıldığında akut skrotum tarafında VAS skorunun ortalamasının epididimorşitlerde, torsiyonlarda sırasıyla (5 ve 8) olduğu, akut olmayan ağrılarda ortalamanın 1 olduğu saptanmıştır. Akut skrotum tarafında semptom başlangıcı ve hastane başvurusunun anlamlı derecede kısa olduğu saptanmıştır. ($p \leq 0.001$) Akut skrotumda CRP, WBC, nötrofil ve monosit sayısı anlamlı derecede yüksek bulunmuşken, akut olmayan skrotal ağrılarda tam kanda lenfosit sayısı anlamlı derecede yüksek saptanmıştır. Tam idrar tetkiki özellikle epididimorşit tanısı açısından yol gösterici olurken, idrar kültürü ayırıcı tanıda anlamlı çıkmamıştır (p:0.02; p:0.6). Akut skrotal ağrı tarafında 8 kişide skrotal travma hikayesi varken, akut olmayan ağrılarda 3 kişide skrotal travma saptanmış olup sonuç anlamlı bulunmamıştır. (p:0.36) Phren bulgusu 78 epididimorşit hastasının 75'inde + bulunmuş, ayırıcı tanıda anlamlı derecede yüksek saptanmıştır ($p \leq 0.001$).

SONUÇ: Semptom başlangıcı ve hastane başvuru süresinin kısa olması, CRP ve WBC değerinin yüksek bulunması, VAS skorunun yüksek olması akut skrotumu düşündürmektedir. Tam idrar tetkikinde pyüri saptanması ve Phren bulgusunun (+) olması kişide öncelikle epididimorşiti düşündürmektedir.

Anahtar Kelimeler: akut skrotum, epididimit, epididimorşit, skrotal travma, testiküler torsiyon

33. Ulusal Üroloji Kongresi
29 Ekim-01 Kasım 2024 Susesi Luxury Resort, Antalya

Main variables in the differential diagnosis of patients with acute scrotum

Fatih Üstün[1], Emre Bülbül[2], Yavuz Karaca[3]
[1]Department of Urology, Sultanbeyli State Hospital, Istanbul, Turkey
[2]Department of Urology, Vakfıkebir State Hospital, Trabzon, Turkey
[3]Department of Urology, University of Health Science Sancaktepe Şehit Prof. Dr. İlhan Varank Training and Research Hospital, Istanbul, Turkey

INTRODUCTION: Acute scrotum: It is one of the emergency conditions manifested by redness, swelling, edema and pain in the inguinoscrotal area. Acute scrotum condition may be due to epididymitis, epididymorchitis, testicular torsion, strangulated inguinal hernia, trauma and testicular hematoma. It is very important at this stage to rule out a pathology that can lead to organ loss, such as testicular torsion. This study aimed to determine the main variables in the differential diagnosis of patients presenting to the emergency service/urology outpatient clinic with acute scrotal pain.

MATERIAL-METHODS: 98 patients who presented with acute scrotal pain and 84 patients who described non-acute dull pain for a long time (hydrocele, varicocele, spermatocele) were compared retrospectively. Patients are divided into two main groups: acute and non-acute scrotal pain. Of the 98 patients admitted with the diagnosis of acute scrotum, 78 patients had epididymorchitis, 12 patients had testicular torsion, and 8 patients had orchitis due to testicular tumor. Of the 84 patients who presented with non-acute scrotal pain, 42 were hydrocele patients, 21 were spermatocele patients, and 21 were varicocele patients. Demographic information and urogenital system physical examinations of the patients were recorded. Hemogram, glucose, urea, creatinine, CRP, urinalysis, urine culture and scrotal color doppler ultrasound results were recorded. Variables were evaluated using chi square, ANOVA and Welch's t test.

RESULTS: When acute scrotum patients and patients presenting with blunt scrotal pain under elective conditions were compared, it was determined that the average VAS score on the acute scrotum side was (5 and 8) in epididymorchitis and torsions, respectively, and the average was 1 in non-acute pain. On the acute scrotal side, symptom onset and hospital admission were found to be significantly shorter ($p \leq 0.001$). While CRP, WBC, neutrophil and monocyte counts were found to be significantly high in acute scrotum, the lymphocyte count in whole blood was found to be significantly high in non-acute scrotal pain. While urinalysis is especially helpful in diagnosing with epididymorchitis, urine culture was not significant in the differential diagnosis (p:0.02; p:0.6). On the acute scrotal pain side, 8 people had a history of scrotal trauma, while in non-acute pain, scrotal trauma was detected in 3 people and the result was not found to be significant (p:0.36). Phren's sign was positive in 75 of 78 epididymorchitis patients and was found to be significantly higher in the differential diagnosis ($p \leq 0.001$).

CONCLUSION: Short symptom onset and hospital admission time, high CRP and WBC values, and high VAS score suggest acute scrotum. Detection of pyuria in urinalysis and positive Phren sign suggest that the person has epididymorchitis.

Keywords: acute scrotum, epididymitis, epididymorchitis, scrotal trauma, testicular torsion

Akut skrotum hastalarının ayırıcı tanısında ana değişkenler

Tablo 1.	Epididimorşit (84)	Testiküler torsiyon/ testis tm (20)	Hidrosel/varikosel/spermatosel (84)	p değeri
Yaş	41 (9-67)	17 (10-28)	43.5 (14- 71)	<0.001
VKİ	26.8 (-+4.6)	24.3 (-+3.2)	25.2 (-+3.3)	0.022
VAS skoru	5 (2-7)	8 (3-10)	1 (0-4)	<0.001
WBC	8.5 (3-12.3)	9.6 (5.4-15.1)	7.1 (4-9.2)	<0.001
Nötrofil	5.1 (1.1-8.4)	5.9 (2-9.9)	3.8 (2.1-5.2)	<0.001
Nötrofil %	62.3 (-+11.5)	64.3 (-+12.1)	55.7 (-+6.9)	<0.001
Lenfosit	2.3 (-+0.8)	2.4 (-+1.2)	2.4 (-+0.9)	0.673
Lenfosit %	26.1 (-+9.7)	25.4 (-+12.9)	32.5 (-+6.8)	0.001
Monosit	0.7 (0.2-1)	0.7 (0.4-1.3)	0.5 (0.2-0.8)	<0.001
Monosit %	7.8 (4.6-10.1)	8 (5-10.8)	7.9 (3.9-10.2)	0.653
CRP	5.8 (0.2-27.9)	3.2 (0.2-42.9)	1.8 (0.4-3.9)	0.004
Şikayetin başlangıcı ile hastaneye başvuru arasındaki süre	7 (1-17.5)	2.5 (0.2-12)	365 (7-915)	<0.001
Tam idrar tetkiki Pyüri var Pyüri yok	 13 53	 1 7	 0 34	0.021
İdrar kültürü Üreme var Steril	 5 48	 0 1	 0 15	0.609
Skrotal travma	7	1	3	0.367
Phren bulgusu	75	7	0	<0.001

Main variables in the differential diagnosis of patients with acute scrotum

Table 1	Epididym-orc-hitis (78)	Testicular torsion/ Testicular cancer (20)	Hydrocele/varicocele /spermatocele (84)	p value
Age	41 (9-67)	17 (10-28)	43.5 (14- 71)	<0.001
BMI	26.8 (-+4.6)	24.3 (-+3.2)	25.2 (-+3.3)	0.022
VAS score	5 (2-7)	8 (3-10)	1 (0-4)	<0.001
WBC	8.5 (3-12.3)	9.6 (5.4-15.1)	7.1 (4-9.2)	<0.001
Neutrophil	5.1 (1.1-8.4)	5.9 (2-9.9)	3.8 (2.1-5.2)	<0.001
Neutrophil %	62.3 (-+11.5)	64.3 (-+12.1)	55.7 (-+6.9)	<0.001
Lymphocyte	2.3 (-+0.8)	2.4 (-+1.2)	2.4 (-+0.9)	0.673
Lymphocyte %	26.1 (-+9.7)	25.4 (-+12.9)	32.5 (-+6.8)	0.001
Monocyte	0.7 (0.2-1)	0.7 (0.4-1.3)	0.5 (0.2-0.8)	<0.001
Monocyte %	7.8 (4.6-10.1)	8 (5-10.8)	7.9 (3.9-10.2)	0.653
CRP	5.8 (0.2-27.9)	3.2 (0.2-42.9)	1.8 (0.4-3.9)	0.004
Time between complaint onset and hospital admission	7 (1-17.5)	2.5 (0.2-12)	365 (7-915)	<0.001
Urinalysis Pyuria (+) Pyuria (-)	 13 53	 1 7	 0 34	0.021
Urine culture (Bacteria+/not sterile) Sterile	 5 48	 0 1	 0 15	0.609
Scrotal trauma	7	1	3	0.367
Phren sign (+)	75	7	0	<0.001

PP-118

Taş impaksiyonunun üreteroskopik litotripsi başarısı üzerine etkisi: Tek merkez deneyimi

Emre Şam, Samet Yavuz, Tugay Aksakakllı, Hüseyin Koçakgöl, İbrahim Karabulut
Erzurum Şehir Hastanesi Üroloji Kliniği, Erzurum

GİRİŞ: Üreter taşlarının aynı pozisyonda uzun dönem kalması, üreter mukozası etrafında kronik inflamasyona ve sonuç olarak taşın impakte olmasına sebep olur. Cerrahi teknolojideki gelişmelere rağmen impakte üreter taşlarının endoskopik tedavisi ürologlar için zorluk çıkarmaya devam etmektedir. Bu çalışmada, üreteroskopik litotripsi (URS-L) uygulanan hastaların sonuçlarının değerlendirilmesi amaçlandı.

MATERYAL-METOD: Ocak 2024- Haziran 2024 tarihleri arasında geçekleştirilen URS-L operasyonuna ait veriler retrospektif olarak değerlendirildi. Hastaların demografik özellikleri, taşa ait özellikler, intraoperatif ve postoperatif verileri değerlendirildi. Preoperatif D-J stenti olan, multiple üreter taşı olan, üreter kalibrasyon darlığı sebebiyle taşa ulaşılamayan ve verileri eksik olan hastalar çalışma dışı bırakıldı. Taşsızlık, postoperatif 1. ayda opak taşlarda direk grafi ile, non-opak taşlarda nonkontrast bilgisayarlı tomografi ile belirlendi. Hastalar impakte ve non-impakte üreter taşları olarak iki gruba ayırıldı ve karşılaştırıldı.

BULGULAR: Toplam 166 hasta çalışmaya dahil edildi. Hastaların 43 (25,9%)'ünde impakte üreter taşı saptandı. Preoperatif demografik özellikler, taş lateralitesi, boyutu, hacmi, dansitesi ve hidronefroz varlığı açısından gruplar arasında anlamlı farklılık saptanmadı. Sadece taş lokasyonunun impakte taşlarda non-impakte taşlara göre anlamlı daha proksimal yerleşimli olduğu belirlendi (p=0,001). İmpakte taşlarda, nonimpakte taşlara göre anlamlı daha uzun operasyon süresi (p=0,033) ve litotripsi süresi (p=0,01) ile anlamlı daha fazla intraoperatif komplikasyon (p=0,001) saptandı. İmpakte taşlarda, non impakte taşlara göre anlamlı daha fazla D-J stent gereksinimi (p=0,023) ve anlamlı daha düşük taşsızlık oranı (p=0,025) olduğu belirlendi. Postoperatif ateş açısından iki grup arasında anlamlı farklılık saptanmadı.

SONUÇ: İmpakte üreter taşları, daha uzun operasyon süresi, daha fazla intraoperatif komplikasyon, daha fazla DJ stent gereksinimi ve daha düşük taşsızlık oranıyla ilişkilidir. Özellikle proksimal yerleşimli taşlarda hastalar preoperatif daha ayrıntılı bilgilendirilmelidir.

Anahtar Kelimeler: İmpakte üreter taşı, Üreteroskopik litotripsi, Taşsızlık, Komplikasyon

The Impact of Stone Impaction on the Success of Ureteroscopic Lithotripsy: A Single-Center Experience

Emre Şam, Samet Yavuz, Tugay Aksakakllı, Hüseyin Koçakgöl, İbrahim Karabulut
Erzurum City Hospital Urology Clinic, Erzurum

INTRODUCTION: Prolonged retention of ureteral stones in the same position leads to chronic inflammation around the ureteral mucosa and, consequently, to stone impaction. Despite advancements in surgical technology, the endoscopic treatment of impacted ureteral stones remains a challenge for urologists. This study aimed to evaluate the outcomes of patients who underwent ureteroscopic lithotripsy (URS-L).

MATERIALS-METHODS: Data of URS-L operations performed between January 2024 and June 2024 were retrospectively analyzed. Demographic characteristics of the patients, stone characteristics, intraoperative and postoperative data were evaluated. Patients with preoperative D-J stents, multiple ureteral stones, those in whom the stone could not be reached due to ureteral calibration, and those with incomplete data were excluded from the study. Stone-free status was determined by direct radiography for opaque stones and non-contrast computed tomography for non-opaque stones at the first postoperative month. Patients were divided into two groups as impacted and non-impacted ureteral stones and compared.

RESULTS: A total of 166 patients were included in the study. Impacted ureteral stones were detected in 43 patients (25.9%). No significant differences were found between the groups in terms of preoperative demographic characteristics, stone laterality, size, volume, density, or the presence of hydronephrosis. However, stone location was significantly more proximal in the impacted group compared to the non-impacted group (p=0.001). In the impacted group, there was a significantly longer operation time (p=0.033) and lithotripsy duration (p=0.01), as well as a significantly higher rate of intraoperative complications (p=0.001) compared to the non-impacted group. Moreover, the impacted group had a significantly higher requirement for D-J stent (p=0.023) and a significantly lower stone-free rate (p=0.025). There was no significant difference between the two groups in terms of postoperative fever.

CONCLUSION: Impacted ureteral stones are associated with longer operation times, higher intraoperative complication rates, increased D-J stent requirement, and lower stone-free rates. Patients, particularly those with proximally located stones, should be informed in more detail preoperatively.

Keywords: Impacted ureteral stone, Ureteroscopic lithotripsy, Stone-free, Complication

İmpakte ve non-impakte üreter taşı olan hastaların karşılaştırılması

Değişkenler, ortalama±SS / n (%)	İmpakte	Non-impakte	p value
	(n=43)	(n=123)	
Yaş (Yıl)	48,8 ± 13,2	45,4 ± 15,1	0,186*
Cinsiyet			
Erkek	28 (65,1%)	85 (69,1%)	
Kadın	15 (34,9%)	38 (30,9%)	
Beden Kitle İndeksi (kg/m²)	26 ± 3,4	26 ± 3,6	0,957*
Ürolitiyazis öyküsü	9 (20,9%)	28 (22,8%)	0,804#
URS-L Öyküsü	6 (14%)	15 (12,3%)	0,779#
Taraf			
Sağ	18 (41,9%)	49 (39,8%)	
Sol	25 (58,1%)	74 (60,2)	
Lokasyon			
Üst Üreter	19 (44,2%)	25 (20,3%)	
Orta Üreter	11 (25,6%)	20 (16,3%)	
Alt Üreter	13 (30,2%)	78 (63,4%)	
Taş çapı (mm)	12,7 ± 4,1	12,1 ± 5,3	0,527*
Taş Hacmi (mm3)	336,2 ± 258,2	355,2 ± 566,3	0,176**
Taş Yoğunluğu (HU)	1076,2 ± 360	1035,6 ± 375,6	0,538*
Hidronefroz Varlığı	19 (90,7%)	98 (79,7%)	0,101#
Operasyon Süresi (dk)	48,2 ± 21	41,6 ± 16,7	0,033**
Litotripsi Süresi (dk)	23 ± 11,7	17,8 ± 8,8	0,01**
Postoperatif DJ stent	43 (100%)	109 (88,6%)	0,021#
Taşsızlık	33 (76,7%)	111 (90,2%)	0,025#
İntraoperatif Komplikasyonlar	7 (16,3%)	3 (2,4%)	0,001#
Kanama	4	3	
Perforasyon	1	0	
Başarısızlık	2	0	
Postoperatif Ateş	3 (7%)	5 (4,1%)	0,443#
* Student t test, # Chi-square test, ** Mann-Whitney U test, URS-L: Üreteroskopik Litotripsi, SS: Standart Sapma, HU: Hounsfield ünitesi			

Comparison of patients with impacted vs non-impacted ureteral stones

Variables, mean±SD / n (%)	Impacted	Non-impacted	p value
	(n=43)	(n=123)	
Age (Years)	48,8 ± 13,2	45,4 ± 15,1	0,186*
Gender			
Male	28 (65,1%)	85 (69,1%)	
Female	15 (34,9%)	38 (30,9%)	
Body-Mass Index (kg/m²)	26 ± 3,4	26 ± 3,6	0,957*
Urolithiasis History	9 (20,9%)	28 (22,8%)	0,804#
URS-L History	6 (14%)	15 (12,3%)	0,779#
Laterality			
Right	18 (41,9%)	49 (39,8%)	
Left	25 (58,1%)	74 (60,2)	
Location			
Proximal Ureter	19 (44,2%)	25 (20,3%)	
Middle Ureter	11 (25,6%)	20 (16,3%)	
Distal Üreter	13 (30,2%)	78 (63,4%)	
Stone Diameter (mm)	12,7 ± 4,1	12,1 ± 5,3	0,527*
Stone Volume (mm3)	336,2 ± 258,2	355,2 ± 566,3	0,176**
Stone Density (HU)	1076,2 ± 360	1035,6 ± 375,6	0,538*
Presence of Hydronephrosis	19 (90,7%)	98 (79,7%)	0,101#
Operation Time (min)	48,2 ± 21	41,6 ± 16,7	0,033**
Lithotripsy Time (min)	23 ± 11,7	17,8 ± 8,8	0,01**
Postoperative DJ stenting	43 (100%)	109 (88,6%)	0,021#
Stone-free	33 (76,7%)	111 (90,2%)	0,025#
Intraoperative Complications	7 (16,3%)	3 (2,4%)	0,001#
Bleeding	4	3	
Perforation	1	0	
Failure	2	0	
Postoperative Fever	3 (7%)	5 (4,1%)	0,443#
* Student t test, # Chi-square test, ** Mann-Whitney U test, URS-L: Ureteroscopic lithotripsy, SD: Standart deviation, HU: Hounsfield Unity			

33. Ulusal Üroloji Kongresi
29 Ekim-01 Kasım 2024 Susesi Luxury Resort, Antalya

PP-119

Obstruktif azospermi nedeni olarak; utrikul kisti

Gönenç Kuş, Caner Özkan, Kadir Eryılmaz, Osman Mert Yirmibeş, Sefa Alperen Öztürk
Süleyman Demirel Üniversitesi, Tıp Fakültesi, Üroloji Ana Bilim Dalı, Isparta

GİRİŞ: Dünyada genel olarak çiftlerin % 15'inde fertilite problemi saptanmaktadır. Subfertilite nedeniyle başvuran bu çiftlerin % 30-40'ında neden olarak erkek faktörü rol oynar. İnfertilite obstruktif ve non-obstruktif olmak üzere ikiye ayrılır. Obstrüktif azospermik olgularda tedavi etkene ve konjenital/edinsel oluşuna göre değismektedir. Epididim obstrüksiyonları obstrüktif azospermilerin % 20-30'unu oluşturmaktadır. Proksimal obstrüksiyonda obstrüksiyonun yerine göre vazovazostomi veya epididimo-vazostomi, distal obstrüksiyona yol açan ejakülatör kanal patolojilerinde transüretral yolla ejakülatör kanalın rezeksiyonu seçkin tedavi seçeneklerini oluşturur. Distal ejakülatör kanal obstrüksiyonlarının tedavisinde endoskopik rezeksiyon, balon dilatasyonu ve lazer insizyon/eksizyon gibi yöntemler bulunmakla birlikte transüretral ejakülatör kanal rezeksiyonu (TUR-ED) altın standart tedavi yöntemidir. Biz de bu olgumuzda obstruktif azospermiye neden olan utrikul kisti olan hastamıza uyguladığımız tedaviden ve tedavi sonrasından bahsedeceğiz.

OLGU SUNUMU: Ek hastalığı ve operasyon öyküsü olmayan 43 yaş erkek hasta yaklaşık 3 senedir olan semen volüm kaybı ve 2 hafta önce aniden başlayan anejekülasyon şikayeti olan hasta tarafımıza başvurdu. Hasta orgazm olduğunu ancak ejekülasyon olmadığını belirtiyor. Hastaya yapılan tetkiklerde hemogram ve biyokimya parametreleri doğal idi. Tam idrar tetkiki temiz olarak sonuçlandı. İstenen üroflovmetri olağan saptandı. Hastadan istenen hormon profili normal aralıkta saptandı. Fizik muayenede bilateral testis volümleri doğal saptandı. Fizik muayenede varikosel vb. infertiliteye neden olabilecek patoloji saptanmadı. Bunun üzerine hastadan transrektal ultrasonografi(TRUS) istendi. TRUS sonucunda; yaklaşık 3 cm'lik utrikul kisti ile uyumlu görünüm saptandı. Seminal vezikül transvers çapı 18 mm saptandı. Ejekülatör kanal çapı 2,8 mm saptandı.Bunun üzerine hastaya TUR-ED operasyonu planlandı ve hastaya bilgi verildi. Hastanın operasyonu kabul etmesi üzerine hastaya anestezi hazırlığı yapıldı. Spinal anestezi altında hasta litotomi pozisyonuna alındı. 24 F rezektoskop ile üretral meatustan girildi ve verumontanum proksimalinde yaklaşık 3 cm utrikul kisti gözlendi. Takiben kist bipolar yöntemle rezeke edildi. Minimal olacak şekilde koagülasyon yapıldı ve kist içeriği drene edildi. Takiben prostat rektal tuşe ile uyarıldı ve duktuslardan semen gelişi gözlendi. Takiben hastaya 16 F silikon sonda takıldı ve işleme son verildi. Postoperatif 24 saat sonra hastanın sondası çekildi. Hasta taburcu edildi. Hastaya 2 hafta cinsel perhiz önerildi. Hasta 1 ay sonra kontrole çağırıldı. Kontrolde hasta şikayetinin geçtiğini ve ejekülasyonda meni çıkışının olduğunu belirtti. Hastadan rutin kanları, hormon profili ve semen analizi istendi. Kan değerleri normal aralıkta saptanan hastanın semen analizinde; semen volümü 3,4 ml, sperm sayısı yaklaşık 125 milyon, morfoloji ve motilitesi normal aralıkta saptandı.

SONUÇ: Çeşitli serilerde ejakülatör kanalların obstrüktif patolojilerinin TUR-ED ile tedavisinde sperm parametrelerinde % 60–70 oranında düzelme ve % 20 –30 oranında gebelik bildirilmiştir. Ayrıca TUR- ED sonrası spontan gebelik sağlanamayan olgularda postoperatif artmış sperm parametreleri, üremeye yardımcı tedavi yöntemlerinden IVF/ICSI yerine daha basit uygulanabilen IUI ile gebelik olasılığı sağlar. TUR-ED, distal obstrüktif azospermide uygulanması gereken önemli bir endoskopik cerrahi yöntemidir.

Anahtar Kelimeler: azospermi, tur ed, infertilite

Utrıcular cyst as a cause of obstructıve azoospermıa

Gönenç Kuş, Caner Özkan, Kadir Eryılmaz, Osman Mert Yirmibeş, Sefa Alperen Öztürk
Süleyman Demirel University, Medicine Faculty, Urology Department, Isparta

INTRODUCTION: In general, 15% of couples in the world are diagnosed with fertility problems. In 30-40% of these couples who apply for subfertility, the male factor plays a role as the cause. Infertility is divided into two groups: obstructive and non-obstructive. In obstructive azoospermia cases, treatment varies according to the factor and congenital/acquired nature. Epididymal obstructions constitute 20-30% of obstructive azoospermia. In proximal obstruction, vasovasostomy or epididymo-vasostomy depending on the location of the obstruction, and in ejaculatory duct pathologies causing distal obstruction, transurethral resection of the ejaculatory duct constitutes the distinguished treatment options. There are methods such as endoscopic resection, balloon dilatation and laser incision/excision in the treatment of distal ejaculatory duct obstructions, but transurethral ejaculatory duct resection (TUR-ED) is the gold standard treatment method. In this case, we will talk about the treatment we applied to our patient with a utricular cyst causing obstructive azoospermia and the post-treatment period.

CASE REPORT: A 43-year-old male patient with no additional disease or history of surgery applied to us with complaints of semen volume loss for approximately 3 years and anejaculation that started suddenly 2 weeks ago. The patient states that he had an orgasm but did not have ejaculation. In the tests performed on the patient, hemogram and biochemistry parameters were normal. Complete urine test was found to be clean. The requested uroflowmetry was found to be normal. The hormone profile requested from the patient was found to be within the normal range. In the physical examination, bilateral testicular volumes were found to be normal. In the physical examination, no pathology that could cause infertility such as varicocele was detected. Thereupon, a transrectal ultrasonography (TRUS) was requested from the patient. As a result of TRUS; an appearance compatible with a utricular cyst of approximately 3 cm was detected. The transverse diameter of the seminal vesicle was detected as 18 mm. The ejaculatory duct diameter was detected as 2.8 mm. Thereupon, the patient was planned for TUR-ED operation and the patient was informed. After the patient accepted the operation, the patient was prepared for anesthesia. The patient was placed in the lithotomy position under spinal anesthesia. A 24 F resectoscope was entered through the urethral meatus and an approximately 3 cm utricular cyst was observed proximal to the verumontanum. Subsequently, the cyst was resected with the bipolar method. Minimal coagulation was performed and the cyst content was drained. Subsequently, the prostate was stimulated with rectal touch and semen discharge from the ducts was observed. Subsequently, a 16 F silicone catheter was inserted into the patient and the procedure was terminated. The patient's catheter was removed 24 hours after the operation. The patient was discharged. The patient was advised to remain sexually abstinent for 2 weeks. The patient was called for a check-up 1 month later. During the check-up, the patient stated that his complaints had passed and that he had semen discharge during ejaculation. Routine blood tests, hormone profile and semen analysis were requested from the patient. The patient's blood values were found to be within the normal range and in the semen analysis; semen volume was 3.4 ml, sperm count was approximately 125 million, morphology and motility were within normal range.

CONCLUSION: In various series, TUR-ED treatment of obstructive pathologies of ejaculatory ducts reported a 60–70% improvement in sperm parameters and a 20–30% pregnancy rate. In addition, in cases where spontaneous pregnancy cannot be achieved after TUR-ED, postoperatively increased sperm parameters provide the possibility of pregnancy with IUI, which can be applied more simply than IVF/ICSI among assisted reproduction treatment methods. TUR-ED is an important endoscopic surgical method that should be applied in distal obstructive azoospermia.

Keywords: azoospermia, tur ed, infertility

USG'de utrikul kisti görünümü

Utricular cyst appearance on USG

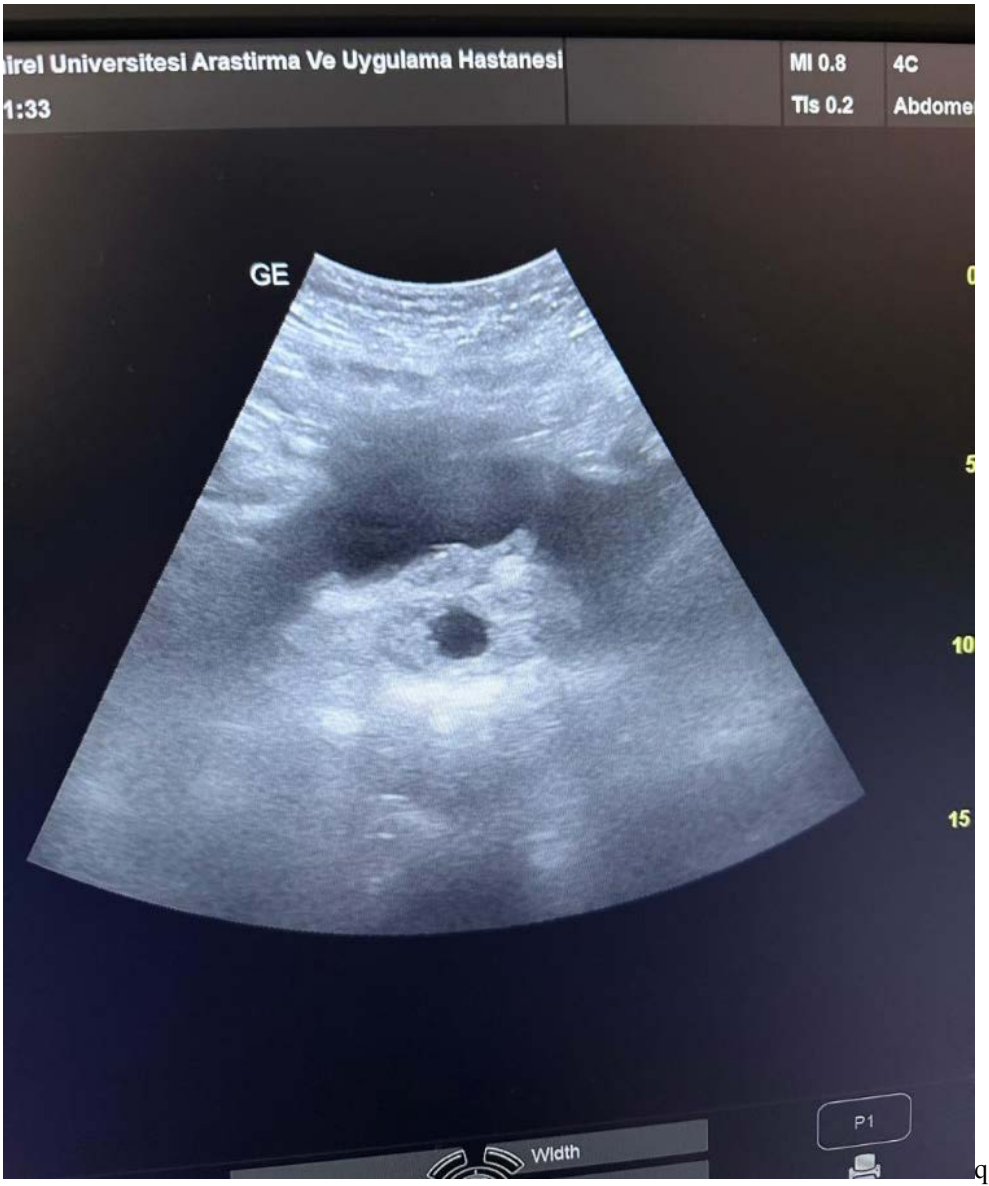

q

USG'de utrikul kisti görünümü

Utricular cyst appearance on USG

PP-120

Genç hastalarda atipik prostat hiperplazisi

Caner Özkan, Gönenç Kuş, Osman Mert Yirmibeş, Berat Alp, Osman Ergün
Süleyman Demirel Üniversitesi, Tıp Fakültesi, Üroloji Ana Bilim Dalı, Isparta

GİRİŞ: Benign prostat hiperplazisi (BPH) en sık görülen mesane çıkım obstrüksiyon(mço) nedeni olup 4. dekaddan itibaren görülme sıklığı artarak 5.-6. dekadda popülasyonda yaklaşık %50 oranda görülmekte olup yaşla birlikte insidansı artmaktadır. genç hastalarada mço genellikle mesane boynu darlığı ve yüksekliğine bağlı görülmekle birliklikte etyolojide yine bph yerini almaktadır.bizim olgumuzda atipik prostat hiperplazisine bağlı olan mço tanı ve tedavisinden bahsedeceğiz.

OLGU SUNUMU: Bilinen raynoud sendorumu tanılı, operasyon öyküsü olmayan 32 yaşında erkek hasta özellikle son 2 yıldır olan kalibrasyon kaybı, pollaküri ve postmiksiyonel rezidü(PMR) hissi şikayetleri ile polikliniğe başvurdu.Yapılan tetkiklerde; üriner ultrasonografide (USG) bilateral böbrekler doğal, mesane doğal, prostat 21 cc saptandı. PMR volümü ise 225 cc olarak ölçüldü. Tam idrar tetkiki (TİT) temiz idi. Üroflowmetride maksimum akım hızı 5,1 ml/sn saptanırken; işenen hacim 635 cc olarak ölçüldü. Hastaya lokal anestezi altında üretroskopi planlandı ancak hasta uyumsuzluğu nedenli yapılamadı ve hastadan onam alınarak anestezi hazırlıklarına başlandı. Hasta spinal anestezi altında litotomi pozisyonunda 21 f üretroskop ile üretral meatustan girildiğinde, üretranın doğal prostatik üretrada saat 12 hizasından prostat anterior dokusunun deplase görünümde olduğu ve loju kapattığı izlendi ve anterior dokuların rezeksiyon kararı alındı. Takiben 24 f rezektoskop ile üretral meatustan girildi ve obstrüktif dokular rezeke edildi, koagülasyon sonrası prostatik lojun ve mesane boynunun açık olduğu izlenmesi üzerine 20 f 3 yollu sonda takılarak işleme son verildi. Post operatif dönemde 24 saat irrigasyon ile takip edildikten sonra irrigasyon kesildi. İrrigasyon kesildikten 4 saat sonra sondası ekstrakte edildi ve işeme takibi yapıldı. idrar rengi açık, usg'de pmr si olmayan hasta taburcu edildi. Post operatif 21. gün poliklinik kontrolüne gelen hastanın şikayetlerinin tamamen gerilediği görüldü ve tetkiklerinde; TİT'i temiz saptandı. Üroflowmetri tetkikinde; maksimum akım hızı 32 ml/sn, işenen hacim miktarı 794 cc saptandı. USG' de PMR volümü yok idi. Hastanın 6. ay kontrolünde ürolojik şikayetlerinin ve ejekülasyon bozukluğu olmadığı görüldü.

SONUÇ: Genç erkek hastalarda MÇO nedeni olarak atipik prostat hiperplazisi nadir görülse de akılda tutulmalıdır. Atipik prostat hiperplazisine bağlı gelişen obstürksiyonda hasta bilgilendirilerek rezeksiyon ile hasta şikayetlerinde dramatik düzelme sağlanabilir.

Anahtar Kelimeler: aüss, bph, genç hasta, tur p

Atypical prostate hyperplasia in young patients

Caner Özkan, Gönenç Kuş, Osman Mert Yirmibeş, Berat Alp, Osman Ergün
Süleyman Demirel University, Medicine Faculty, Urology Department, Isparta

INTRODUCTION: Benign prostatic hyperplasia (BPH) is the most common cause of bladder outlet obstruction (BOO), and its incidence increases from the 4th decade onwards, reaching approximately 50% in the population in the 5th-6th decades, and its incidence increases with age. In young patients, BOO is usually seen due to bladder neck stenosis and elevation, but BPH takes its place in the etiology. In our case, we will discuss the diagnosis and treatment of BOO due to atypical prostate hyperplasia.

CASE REPORT: A 32-year-old male patient with known Raynaud syndrome, no history of surgery, applied to the outpatient clinic with complaints of loss of calibration, pollakiuria and postvoid residual (PMR) sensation, especially in the last 2 years. In the examinations performed; bilateral kidneys were normal, bladder was normal, prostate was 21 cc in urinary ultrasonography (USG). PMR volume was measured as 225 cc. Complete urine test (CUT) was clean. Maximum flow rate was determined as 5.1 ml/sec in uroflowmetry; voided volume was measured as 635 cc. Urethroscopy was planned for the patient under local anesthesia, but could not be performed due to patient incompatibility, and anesthesia preparations were started after obtaining consent from the patient. When the patient was entered through the urethral meatus with a 21 f urethroscope in the lithotomy position under spinal anesthesia, it was observed that the anterior prostate tissue of the urethra appeared displaced from the 12 o'clock position in the natural prostatic urethra and closed the lodge, and a decision was made to resect the anterior tissues. Subsequently, a 24 f resectoscope was entered through the urethral meatus and the obstructive tissues were resected, and after observing that the prostatic lodge and bladder neck were open after coagulation, a 20 f 3-way catheter was inserted and the procedure was terminated. After 24 hours of irrigation monitoring in the postoperative period, irrigation was stopped. The catheter was removed 4 hours after irrigation was stopped and urination monitoring was performed. The patient was discharged with a light urine color and no PMR on USG. The patient's complaints were observed to have completely regressed when he came for a postoperative 21st day outpatient clinic check-up and his TIT was found to be clean in his examinations. In the uroflowmetry examination; maximum flow rate was 32 ml/sec, voided volume was 794 cc. There was no PMR volume on USG. It was observed that the patient had no urological complaints and ejaculation disorder in his 6th month follow-up.

CONCLUSION: Although atypical prostatic hyperplasia is rarely seen as a cause of BOO in young male patients, it should be kept in mind. In obstruction due to atypical prostatic hyperplasia, the patient can be informed and dramatic improvement in patient complaints can be achieved with resection.

Keywords: bph, luts, tur p, young patients

Prostat anterior dokusunun prostatik loju deplase ettiği görüntü
Image showing anterior prostate tissue displacing the prostatic lodge

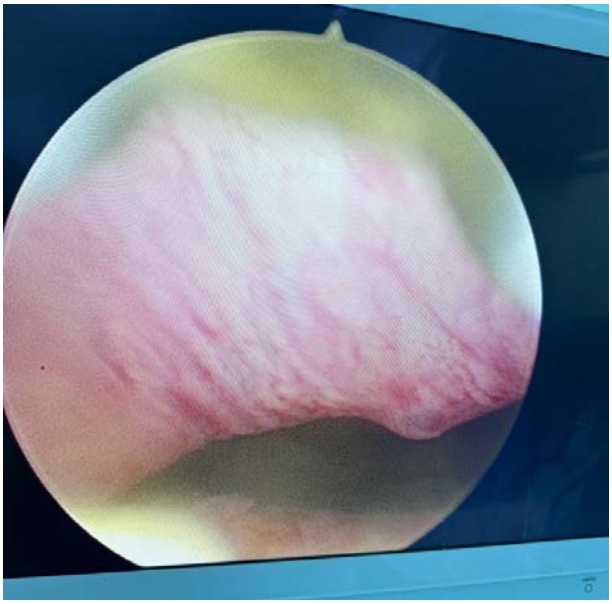

Prostat anterior dokusunun prostatik loju deplase ettiği görüntü
Image showing anterior prostate tissue displacing the prostatic lodge

PP-121

Nadir bir olgu; BCG sonrası pelvik abse oluşumu

Gönenç Kuş, Caner Özkan, Osman Mert Yirmibeş, Kadir Eryılmaz, Taylan Oksay, Sedat Soyupek
Süleyman Demirel Üniversitesi, Tıp Fakültesi, Üroloji Ana Bilim Dalı, Isparta

Mesane kanseri, dünya çapında en sık görülen dokuzuncu kanserdir ve mesane kanserli hastaların yaklaşık %75'i, mukoza veya lamina propia ile sınırlı, kasa invaze olmayan mesane kanseri (NMIBC) sınıfında yer alır. NMIBC için intravesiküler Bacillus Calmette-Guerin (BCG) ile tedavi ilk kez 1976'da Morales ve arkadaşları tarafından kullanıldı. BCG şu anda yüzeyel mesane kanseri için en etkili tedavidir. Meta-analizler, TUR-MT artı intravezikal BCG'nin ilk rekürrensi geciktirmek için tek başına TUR-MT'den ve TUR-MT artı intravezikal kemoterapiden üstün olduğunu göstermiştir. Hematüri, dizüri, idrar sıklığında artış ve grip benzeri semptomlar gibi yan etkileri yaygın olmakla birlikte, intraveziküler BCG tedavisi güvenli kabul edilir ve ekstravezikal komplikasyonlar nadirdir. Bu yazımızda BCG sonrası ekstravezikal bir komplikasyon olan ve literatürde çok nadir rastlanılan pelvik abse oluşumundan bahsedeceğiz.

VAKA SUNUMU: 67 yaşında erkek hasta dizüri ve hematüri şikayetleri ile tarafımıza başvurdu. Bilinen koroner arter hastalığı olan ve KAG öyküsü olan hastanın kan tetkikleri istendi. Hemogram ve biyokimyasal değerleri normal aralıkta idi. Hastadan tam idrar tetkiki(TİT) istendi. TİT'te 901 eritrosit, 17 lökosit gözlendi. Hastadan idrar kültürü istendi. Hastaya poliklinik şartlarında üriner USG yapıldı. Mesanede yaklaşık 2,5 cm'lik hiperekojen görünüm izlendi. Takiben hastaya BT çekildi. BT; mesane posterior duvarda lümene doğru uzanım gösteren 2 cm kalınlığa ulaşan düzensiz duvar kalınlaşması izlenmiştir. Ayrıca bu düzeyin sağ lateralinde lümene doğru polipoid uzanımı izlenen 14 x 10 mm boyutlarında kitlesel lezyon/ hematom izlenmiştir. Prostat boyutları 54 x 45 x 56 mm ölçülmüştür şeklinde yorumlandı. Takiben hastanın idrar kültüründe üreme olmaması üzerine hastaya lokal anestezi altında sistoskopi planlandı. Gözlemde mesanede yaklaşık 2,5-3 cm organize hematom izlendi. Hastanın işlemi tolere edememesi üzerine hastaya genel anestezi altında operasyon planlandı. Hastaya genel anestezi altında yapılan işlemde mesanedeki hematom boşaltıldı. Takiben hastanın mesanesinde patoloji gözlenmedi. Hastanın prostat dokusu obstruktif gözlendi ve hastaya TUR-P yapıldı. TUR-P patolojisi; prostatik üretrada mikroinvaziv ürotelyal karsinom ve insitu ürotelyal karsinom alanları izlendi. Prostatik duktuslarda intraduktal yayılım, subepitelyal bağ dokuda invazyon vardır. Lenfovasküler invazyon kuşkusu vardır şeklinde raporlandı. Takiben hastaya 6+3 doz BCG tedavisi verildi. Sistoskopi yapılan hastaya 3 doz idame BCG verilmesi planlandı. Ancak hastanın 2. Doz BCG den sonra dizüri, üretral ve perineal ağrı, ateş gibi semptomları oluşması üzerine hastaya pelvik MR çekildi. MR; Sol tarafta vas deferens distal kısmında yaklaşık 4 cm'lik segmentinde, simetriği ile karşılaştırıldığında kalınlaşma, kontrast madde enjeksiyonu sonrasında progresif diffüz boyanma mevcut olup verumontanuma yakın kısmında da mikroabse ile uyumlu olabilecek fokal belirginleşme izlenmiştir. Bu segmentin proksimalinde ise geniş yerinde yaklaşık 3.5x4 cm boyutlara ulaşan oldukça keskin sınırlı, lobüle konturlu, septasyonları bulunan komplike lezyon mevcuttur. Lezyon içeriği proteinöz/ yoğun materyal ile uyumludur. Bulgular öncelikle prostatit ve vasitis zemininde vas deferans distalinde abse formasyonu ile uyumludur. Özellikle abseiform koleksiyon nedeniyle mesane sol postero-süperolateral duvarda indentasyon/ basılanma ve mesane duvarı dış yüzeyi ile perivesikal/ perilezyonel yağ planlarında yapışıklık ve muhtemel reaksiyonel çizgisel kirlenmeler ile birlikte kontrastlanmalar izlenmiştir şeklinde raporlandı. Takiben hastaya FDG-PET çekildi. PET; Mesane sol superolateralinde mesane lümenine doğru uzanım gösteren yaklaşık 2 cm çapta duvar kalınlaşma alanı izlenmektedir. Bu seviyeden dışarıya ekspansiyon gösteren ve mesaneyi dışardan basılayan, içerisinde septasyonlar ve solid alanların izlendiği, yaklaşık 40x32 mm boyutlarında, yer yer fokal hipermetabolik alanlar izlendi şeklinde raporlandı. Bunun üzerine girişimsel radyoloji tarifli alandan drenaj yaptı ve pürülan materyalde ARB, Quantiferon, TBC PCR çalışıldı. Sonuçları pozitif olarak saptandı ve hastaya enfeksiyon hastalıkları tarafından tedavi başlandı. Abse drenajı ve TBC tedavisi sonrası hastanın şikayetleri geriledi. Vaka intravesikal BCG uygulaması sonrası gelişen Tüberküloz absesi olarak yorumlandı.

TARTIŞMA: Mycobacterium bovis'in zayıflatılmış canlı bir türü olan BCG intravezikal uygulaması, yüzeysel mesane kanseri için yardımcı tedavinin temel dayanağı haline gelmiştir. Genellikle iyi tolere edilmesine rağmen, uygulamadan sonra BCG ile ilişkili hem lokal hem de sistemik komplikasyonlar ortaya çıkabilir. Bu komplikasyonlar insidansı %5'ten daha düşük olan nadir durumlar olmakla birlikte potansiyel klinik ciddiyeti, klinisyen için bir zorluk teşkil etmektedir. BCG'nin etkisi, idrarda ve mesane duvarında sitokin salınımını indükleyerek granülositlerin ve mononükleer hücrelerin kemoatraksiyonuna neden olur. Kesin etki mekanizması tartışmalı olsa da, ilk adım, fibronektinin bağlanması, ürotelyuma bağlanmayı kolaylaştırması ve ardından glikoproteinlerin mesane duvarına dahil edilmesi gibi görünmektedir. Ortaya çıkan spesifik olmayan bağışıklık uyarımı, makrofajların, T- lenfositlerin, B-lenfositlerin, NK hücrelerinin ve çeşitli sitokinlerin salınmasına yol açar. Sitokin salımı, TH1 aracılığı ile antitümör aktiviteyi indükler. İntravezikal tedavi, sistemik toksisiteyi en aza indirirken, transüretral rezeksiyondan sonra tümörün nüksetmesini önler. Literatürde lokal erken komplikasyonlara bakacak olursak sistit, ateş, makroskopik hematüri ve pollaküri sıklıkla gözlendiği belirtilmiş. Lokal geç komplikasyonlara bakacak olursak genitoüriner sistemde yer

alan ekstrapulmoner enfeksiyonlar, epididimorşit, kronik sistit/mesane ülserasyonu ve BCGitis en sık görülen enfeksiyonlardı. Sistemik komplikasyonlara bakacak olursak BCG uygulamasından sonra sepsis, pulmoner veya milier enfeksiyonlar vardı. Vasküler komplikasyonlar çok nadirdir. Literatür tarandığında; BCG sonrası prostat absesi, psoas kas absesi ve pelvik abse çok nadir olarak karşımıza çıkmaktadır.

SONUÇ: İntravesikal BCG tedavisi güvenli kabul edilse de, son derece nadir vakalarda komplikasyonlar ortaya çıkabilir. Bu nedenle intravesikal BCG tedavisi sonrası gelişen dizüri, üretral ve perineal ağrı gibi şikayetler epididimorşit, prostatit, idrar yolu enfeksiyonu gibi başka sebepleri akla getirir. İntravesikal BCG sonrası pelvik abse çok nadir olarak rastlanılan klinik bir olgudur.

Anahtar Kelimeler: BCG, mesane kanseri, pelvik abse

A rare case; pelvic abscess formation after BCG

Gönenç Kuş, Caner Özkan, Osman Mert Yirmibeş, Kadir Eryılmaz, Taylan Oksay, Sedat Soyupek
Süleyman Demirel University, Medicine Faculty, Urology Department, Isparta

Bladder cancer is the ninth most common cancer worldwide, and approximately 75% of patients with bladder cancer are classified as non-muscle-invasive bladder cancer (NMIBC) limited to the mucosa or lamina propia. Intravesicular Bacillus Calmette-Guerin (BCG) treatment for NMIBC was first used by Morales et al in 1976. BCG is currently the most effective treatment for superficial bladder cancer. Meta-analyses have shown that TUR-MT plus intravesical BCG is superior to TUR-MT alone and TUR-MT plus intravesical chemotherapy in delaying first recurrence. Although side effects such as hematuria, dysuria, increased urinary frequency, and flu-like symptoms are common, intravesicular BCG treatment is considered safe and extravesical complications are rare. In this article, we will discuss pelvic abscess formation, an extravesical complication after BCG that is very rare in the literature.

CASE REPORT: A 67-year-old male patient applied to us with complaints of dysuria and hematuria. Blood tests of the patient with known coronary artery disease. Hemogram and biochemical values were within normal range. Complete urine test (TIT) was requested from the patient. TIT showed 901 erythrocytes and 17 leukocytes. Urinary USG was performed on the patient under outpatient clinic conditions. A hyperechogenic appearance of approximately 2.5 cm was observed in the bladder. CT showed irregular wall thickening of the posterior bladder wall extending towards the lumen, In addition, a mass lesion/hematoma measuring 14 x 10 mm with polypoid extension towards the lumen was observed on the right lateral side of this level. Prostate dimensions were interpreted as 54x45x56 mm. Following this, cystoscopy was planned for the patient under general anesthesia. During the observation, an organized hematoma of approximately 2.5-3 cm was observed in the bladder. The hematoma in the bladder was drained during the procedure performed. Following this, no pathology was observed in the patient's bladder. The patient's prostate tissue was observed to be obstructive and the patient underwent TUR-P. TUR-P pathology; microinvasive urothelial carcinoma and in situ urothelial carcinoma areas were observed in the prostatic urethra. Following this, the patient was given 6+3 doses of BCG treatment. Following cystoscopy, the patient was planned to be given 3 doses of maintenance BCG. However, after the patient's second dose of BCG, symptoms such as dysuria, urethral and perineal pain, and fever occurred, and a pelvic MRI was performed. MRI; On the left side, in the distal part of the vas deferens, there was thickening in the approximately 4 cm segment compared to its symmetry, and focal enhancement that may be compatible with microabscess was observed in the part close to the verumontanum. In the proximal part of this segment, there is a complicated lesion with very sharp borders and septations, reaching approximately 3.5x4 cm in size in the wide part. The lesion content is compatible with proteinaceous/dense material. The findings are primarily compatible with abscess formation in the distal part of the vas deferens on the basis of prostatitis and vasitis. FDG-PET was subsequently performed on the patient. PET; An area of wall thickening of approximately 2 cm in diameter extending towards the bladder lumen is observed on the left superolateral side of the bladder. It was reported that focal hypermetabolic areas of approximately 40x32 mm in size, expanding from this level and pressing the bladder from the outside, with septations and solid areas observed, were observed here and there. Thereupon, interventional radiology performed drainage from the described area and ARB, Quantiferon, TBC PCR were studied in the purulent material. The results were detected as positive and the patient was started on treatment by infectious diseases. The patient's complaints regressed after abscess drainage and TBC treatment. The case was interpreted as tuberculosis abscess developing after intravesical BCG administration.

DISCUSSION: Intravesical administration of BCG, an attenuated live strain of Mycobacterium bovis, has become the mainstay of adjuvant therapy for superficial bladder cancer. Although generally well tolerated, both local and systemic complications associated with BCG may occur after administration. Although these complications are rare, with an incidence of less than 5%, their potential clinical severity poses a challenge to the clinician. When we look at local early complications in the literature, cystitis, fever, macroscopic hematuria and pollakiuria are frequently observed. When we look at local late complications, extrapulmonary infections in the genitourinary system, epididymo-morphitis, chronic cystitis/bladder ulceration and BCGitis were the most common infections. When we look at systemic complications, there were sepsis, pulmonary or miliary infections after BCG administration. Vascular complications are very rare. When we search the literature; prostate abscess, psoas muscle abscess and pelvic abscess are encountered very rarely after BCG.

CONCLUSION: Although intravesical BCG treatment is considered safe, complications may occur in extremely rare cases. Therefore, complaints such as dysuria, urethral and perineal pain developing after intravesical BCG treatment suggest other causes such as epididymo-morphitis, prostatitis, urinary tract infection. Pelvic abscess after intravesical BCG is a very rare clinical case.

Keywords: BCG, Bladder Cancer, Pelvic abscess

Pelvik abse MR görünümü / *Pelvic abscess MRI appearance*

Absenin MR Görüntüsü / *MR Imagining of Abcess*

Absenin PET Görüntüsü / *PET Imagining of Abcess*

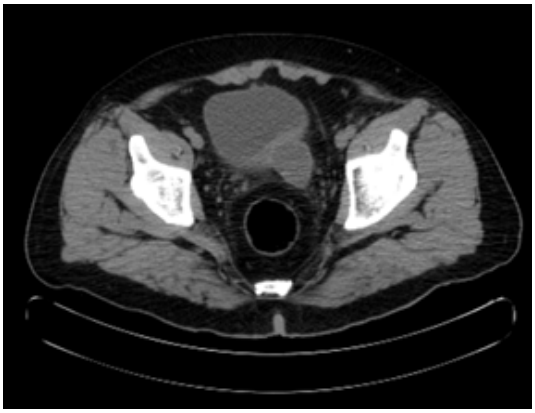

PP-122

Sinovyal sarkom ve adenokarsinomun birlikte görüldüğü prostat kanseri

Bilgi İşler[1], Ahmet Murat Bayraktar[1], Serhat Boya[3], Ethem Ömeroğlu[2]
[1]Konya Şehir Hastanesi, Üroloji Ana Bilim Dalı,Konya
[2]Konya Şehir Hastanesi, Patoloji Ana Bilim Dalı,Konya
[3]Sağlık Bilimleri Üniversitesi, Konya Sağlık Uygulama Araştırma Merkezi, Konya Şehir Hastanesi, Konya

GİRİŞ: Prostatta mezenkimal tümörler son derece nadirdir ve tüm prostatik neoplazmların %0.1'inden daha azını oluşturur. Bu tümörler, düz kas, lifli doku veya damarlar gibi epitel dışı stromal bileşenlerden köken alır. Leiomyomlar gibi iyi huylu tümörler daha yaygınken, sarkomlar gibi malign formlar önemli klinik zorluklar oluşturur. Bu sarkomlar arasında, sinovyal sarkomlar özellikle nadirdir ve tüm yumuşak doku sarkomlarının %5'inden daha azını oluşturur. Genellikle sinovyal sarkomlar genç yetişkinlerde, genellikle 15 ile 40 yaş arasında tanımlanır ve yaşlı yetişkinlerde vakalar son derece nadirdir. Belirtiler genellikle spesifik değildir; idrar retansiyonu, pelvik rahatsızlık ve hematüri gibi bulgular tanıyı zorlaştırır. Bu tümörleri daha yaygın prostat durumlarından ayırt etmek için görüntüleme çalışmaları, biyopsi ve histopatolojik değerlendirme gereklidir. Tedavi genellikle cerrahi, kemoterapi ve radyasyonu içerir, ancak sinovyial sarkomlar agresif doğası ve yüksek metastatik potansiyeli ile bilinir. Prognoz genellikle kötüdür; medyan yaşam süresi özellikle ileri vakalarda yaklaşık 18 aydır.

OLGU: 84 yaşında bir erkek hasta, dış bir merkezde kateterizasyon yapılmasındaki zorluk nedeniyle üroloji kliniğine getirildi. Hastanın uzun süredir hematüri, dizüri ve idrar retansiyonu şikayetleri vardı. Alfa-blokerler daha önce belirtilerini hafifletmekte etkisiz kalmıştı. Acil Ultrason görüntülemesi, glob vesikale ve mesanede tümoral bir oluşum olasılığını ortaya koydu.

Rektal muayenede prostat benign olarak bulundu. Sistoskopi sırasında membranöz üretrada bir darlık tespit edildi ve geçişi sağlamak için genişletildi. Mesanede 3 saat konumundan genişleyen yaklaşık 6 cm çapında bir tümoral kitle gözlemlendi.

Hastanın PSA seviyesi 3.5 ng/dl olup, 10 yıl önce yapılan transüretral rezeksiyon (TURP) sırasında benign adenomatöz patoloji geçmişi bulunmaktadır. Hastanın ayrıca hipertansiyon öyküsü vardı. Tümörün 3 cm'yi aştığı dikkate alınarak, potansiyel yerel yayılmayı değerlendirmek için pelvik MRI talep edildi.

Pelvik MRI, prostat yatağında 25x31 mm'lik bir alanın, kalan prostat dokusu olabileceğini belirtti. Bu alan, difüzyon kısıtlaması ve T2A görüntülerinde hipointens sinyal yoğunluğu sergiliyordu. Belirtilen özellikler seminal veziküller ve mesanenin tabanına doğru uzanıyordu.

Tümör, transüretral rezeksiyon yoluyla başarılı bir şekilde çıkarıldı. Patolojik bulgular, "Monofazik Sinovyal Sarkom" ile uyumlu bir mesenchymal tümörü göstermektedir. Ki-67 indeksi %30 olarak belirtilmiştir. Yüksek büyütmede, 10 yüksek güç alanında 20 mitotik figür gözlemlenmiştir. Vasküler veya perinöral invazyon tespit edilmemiş ancak nekroz mevcuttur. Prostat adenokarsinomu, Gleason skoru 3+3=6 (Grade Group 1) olan iki bölgede mevcuttur. Vasküler veya perinöral invazyon gözlemlenmemiştir.

Anahtar Kelimeler: Adenokarsinom, Sinovyal Sarkom,prostat kanseri

Prostate cancer with coexisting synovial sarcoma and adenocarcinoma

Bilgi İşler[1], Ahmet Murat Bayraktar[1], Serhat Boya[3], Ethem Ömeroğlu[2]
[1]Department of Urology, Konya City Hospital, Konya,Turkey
[2]Department of Pathology, Konya City Hospital, Konya,Turkey
[3]University of Health Sciences,Konya Health Practice and Research Center, Konya City Hospital, Konya, Turkey

INDRUCTIONS: Mesenchymal tumors of the prostate are extremely rare, accounting for less than 0.1% of all prostatic neoplasms. These tumors originate from non-epithelial stromal components, such as smooth muscle, fibrous tissue, or vasculature. While benign tumors like leiomyomas are more common, malignant forms such as sarcomas pose significant clinical challenges. Among these, synovial sarcomas are particularly rare, making up less than 5% of all soft tissue sarcomas. Typically, synovial sarcomas are diagnosed in younger adults, often between the ages of 15 and 40, and cases in older adults are exceedingly rare. Symptoms are often non-specific, including urinary retention, pelvic discomfort, and hematuria, making diagnosis difficult. Imaging studies, biopsy, and histopathological evaluation are essential for distinguishing these tumors from more common prostate conditions. Treatment generally involves surgery, chemotherapy, and radiation, though synovial sarcomas are known for their aggressive nature and high metastatic potential. Prognosis remains poor, median survival is approximately 18 months particularly in advanced cases.

CASE: We present the case of an 84-year-old male patient with dual pathology, including Gleason 3+3 prostate adenocarcinoma and synovial sarcoma of the prostate. Synovial sarcoma is exceedingly rare in the prostate, and to the best of our knowledge, no cases have been reported in patients over 65 years of age in the literature. This makes our case unique, offering important insights into the occurrence of such tumors in elderly patients.

An 84-year-old male patient was brought to the urology clinic due to an inability to undergo catheterization at an external center, attributed to a glob vesicale. The patient had long standing complaints of hematuria, dysuria, and urinary retention. Alpha-blockers had previously been ineffective in alleviating his symptoms. Emergency Ultrasound imaging revealed a globe vesicale and a likelihood a tumoral formation in the bladder.

During the rectal examination, the prostate was found to be benign. Cystoscopy identified a stricture in the membranous urethra, which was subsequently dilated to allow passage. A tumoral mass approximately 6 cm in diameter was observed extending from the 3 o'clock position of the bladder neck to the bladder.

The patient's PSA level was 3.5 ng/dl, with a history of benign adenomatous pathology from a transurethral resection of the prostate (TURP) performed ten years prior. The patient also had a history of hypertension. Given that the tumor exceeded 3 cm, a pelvic MRI was requested to evaluate potential local spread. The pelvic MRI noted a 25x31 mm area in the prostate lodge, suggestive of residual prostate tissue. This area exhibited areas of diffusion restriction and a hypointense signal intensity on T2A images. The noted features extended towards the seminal vesicles and the base of the bladder.

The tumor successfully excised via transurethral resection. Pathological findings are consistent with a mesenchymal tumor, specifically "Monophasic Synovial Sarcoma." The Ki-67 index is noted at 30%. Under high magnification, 20 mitotic figures per 10 high power fields were observed. No vascular or perineural invasion was detected, but necrosis was present.The prostate adenocarcinoma is present in two sites with a Gleason score of 3+3=6 (Grade Group 1). Neither vascular nor perineural invasion was observed.

Keywords: Adenocarcinoma,Synovial Sarcoma,Prostate canser

Sinovyal Sarkom ve Adenokarsinomun birlikte izlendiği patoloji preparatları ve MR görüntüsü

Pathology specimens and MRI imaging showing concomitant synovial sarcoma and adenocarcinoma

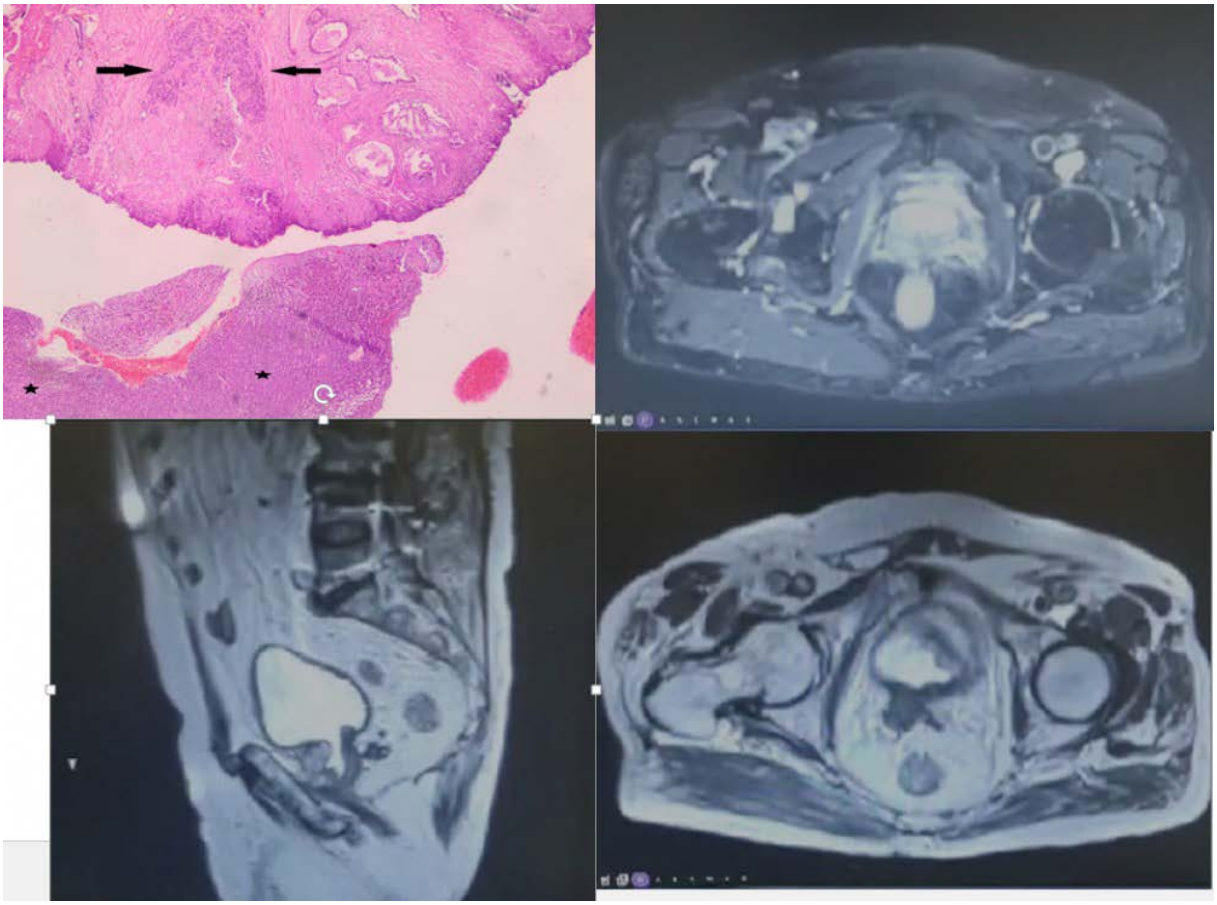

Sinovyal Sarkom ve Adenokarsinomun birlikte izlendiği patoloji preparatları ve MR görüntüsü

Pathology specimens and MRI imaging showing concomitant synovial sarcoma and adenocarcinoma

PP-123

Rekürren Üretral Striktür Mevcut Hastada Penil Üretrada Asopa Dorsal Onlay Greft Üretroplasti Yöntemi: Olgu Sunumu

Hüseyin Akman, Mustafa Mehdi Er, Şeref Coşer, Bekir Aras
Kütahya Sağlık Bilimleri Üniversitesi, Üroloji Anabilimdalı

GİRİŞ: Korpus spongiozum tarafından çevrelenen üretranın, herhangibir segmentinde korpus spongiosumun subepitelyal dokusunun fibrozisi sonucu olan daralmayı tariflemek için üretral striktür tanımı kullanılmaktadır. Üretral striktürler birçok farklı etyolojiye bağlı oluşmaktadır. Üretral kataterizasyon ve travma en sık nedenler olarak kabul edilmektedir. İnsidansı yaşla birlikte artmaktadır. Pelvik anatominin ve üretra anatomisinin iyi anlaşılması bu hastalıkta önemli role sahiptir. Üretral dilatasyon, internal üretrotomi ve üretroplasti yöntemleri bu hastalığın tedavisinde kullanılmaktadır. Tedavi seçimi darlığın uzunluğu, lokalizasyonu ve nüksüyle ilişkilidir. Bu olguda tekrarlayan penil üretra darlığı sebebiyle tedavi edilememiş hastanın dorsal onlay greft üretroplasti cerrahisini sunmaktayız.

OLGU: 2024 yılında ocak ayında alt üriner sistem semptomlarıyla tarafımıza başvuran 67 yaşında erkek hasta yapılan tetkiklerinde psa:1.8, 60 cc prostat hacmi mevcut olduğu ve üroflowmetride q max değerinin 8 ml/s olduğu görüldü. Medikal tedaviye yanıtsızlık mevcut olan hastaya tur-p yapıldı. Hasta yaklaşık iki ay sonra benzer şikayetlerle başvurdu. Hastaya meatotomi ve internal üretrotomi işlemi uygulandı. Hasta tedavi sonrasında rahatladığını fakat iki ay kadar sonra idrar yapmada zorluk ve dizüri şikayetiyle mayıs 2024te tarafımıza başvurdu. Yapılan retrograd üretrografide penil üretrada yaklaşık 8cm striktür tespit edildi. Hastaya cerrahi işlemle ilgili bilgi verildikten sonra Asopa Dorsal Onlay Greft Üretroplasti uygulanması kararı alındı. Hasta supin pozisyonunda penis deglowing edildi. Üretra ventral olarak insize edilip çevre dokulardan retrakte edildi. Dorsal olarak üretral plate derin bir şekilde insize edilip skarlı doku eksize edildi. Oluşan geniş eliptik boşluk 8*4cmlik bukkal greft ile dorsal olarak sutüre edildi. 14 Fr silikon katater üzerinden üretra ventral olarak kapatıldı. Post-op 3. hafta üretral katater çıkarıldı. Hastanın 2. Ay yapılan üroflowmetride qmax değeri 25ml/s olarak ölçüldü. SONUÇ: Rekürren penil üretral uzun segment striktürlerde Asopa Dorsal Onlay Greft Üretroplasti sonrası başarılı sonuçlar alınabilmektedir.

Anahtar Kelimeler: üretroplasti, dorsal inlay, striktür

Recurring Penile Urethral Stricture In a Patient: Dorsal Onlay Graft Uretroplasty Method - Case Report

Hüseyin Akman, Mustafa Mehdi Er, Şeref Coşer, Bekir Aras
Department of Urology, KSBU, Kütahya

INTRODUCTION: The term "urethral stricture" is used to describe the narrowing that results from fibrosis of the subepithelial tissue of the corpus spongiosum surrounding the urethra in any segment. Urethral strictures are caused by various etiologies. Urethral catheterization and trauma are considered the most common causes. The incidence increases with age. A good understanding of pelvic anatomy and urethral anatomy plays a significant role in this condition. Urethral dilation, internal urethrotomy, and urethroplasty are methods used in the treatment of this condition. The choice of treatment is related to the length, location, and recurrence of the stricture. We present a case of a patient with recurrent penile urethral stricture who was treated with dorsal onlay graft urethroplasty.

CASE: A 67-year-old male patient presented to us in January 2024 with lower urinary tract symptoms. Diagnostic tests showed PSA: 1.8, a prostate volume of 60 cc, and a Qmax value of 8 ml/s on uroflowmetry. The patient did not respond to medical treatment and underwent TUR-P. Approximately two months later, he returned with similar complaints. Meatotomy and internal urethrotomy were performed. The patient felt relieved after the procedure but presented again in May 2024 with difficulty urinating and dysuria. Retrograde urethrography revealed an approximately 8 cm stricture in the penile urethra. After informing the patient about the surgical procedure, the decision was made to perform Asopa Dorsal Onlay Graft Urethroplasty. The patient was placed in a supine position, and the penis was degloved. The urethra was incised ventrally and retracted from surrounding tissues. The dorsal urethral plate was deeply incised, and the scar tissue was excised. The resulting large elliptical defect was sutured dorsally with a 8 x 4 cm buccal graft. The urethra was closed ventrally over a 14 Fr silicone catheter. The urethral catheter was removed on the 3rd postoperative week. On uroflowmetry performed two months later, the Qmax value was measured at 25 ml/s.

RESULT: Successful outcomes can be achieved with Asopa Dorsal Onlay Graft Urethroplasty in cases of recurrent long-segment penile urethral strictures.

Keywords: uretroplasty, dorsal inley, darlık

figür1 / *figür1*

PP-124

Sistemik immün-inflamasyon indeksi kasa invaziv olmayan mesane kanserinde lamina propria invazyonunu öngörebilir mi?

Deniz Gul, Haci Ibrahim Cimen, Hasan Salih Köse, Recep Burak Degirmentepe, Fikret Halis
Sakarya Üniversitesi Eğitim ve Araştırma Hastanesi, Üroloji Ana Bilim Dalı, Sakarya

GİRİŞ: Mesane kanseri dünyada en sık onuncu tanı konan kanser türüdür ve erkeklerde kadınlara göre daha sık görülmektedir. Mesane kanserli hastaların yaklaşık %75'inde tanı anında hastalık mukoza (Ta, CIS) ve submukozaya (T1) sınırlıdır. Kasa invaziv olmayan mesane kanseri olarak sınıflandırılan bu grupta hastalığın risk gruplarına ayrılmasında ve progresyon riskini öngörmede kullanılan önemli parametrelerden biri T kategorisidir. Bu amaçla, lamina propria invazyonunu (T1) öngörmede çeşitli biyokimyasal, genetik analizleri içeren çalışmalar mevcuttur. Bazı inflamasyon belirteçlerinin de mesane kanserinde, hastalık sağkalımı ve progresyonu ile ilişkili olduğu gösterilmiştir. Bu çalışmada, çeşitli kanser türleri ile de ilişkili olduğu gösterilmiş olan sistemik immün-inflamasyon indeksinin (SII), kasa invaziv olmayan mesane kanserinde lamina propria invazyonu ile ilişkisinin değerlendirilmesi amaçlanmıştır.

MATERYAL-METOD: Hastanemizde Ocak-2022 ve Temmuz-2024 tarihleri arasında primer mesane kanseri nedeni ile ilk defa transüretral mesane rezeksiyonu (TUR-M) yapılan hastalar retrospektif olarak tarandı. Daha önce TUR-M yapılmış hastalar ve patoloji sonucu kas invaziv mesane kanseri olarak raporlanan hastalar çalışma dışında bırakıldı. Ayrıca ameliyat öncesi enfeksiyonu, hematolojik malignite öyküsü ve açıklanamayan lökositozu olan hastalar da çalışma dışı bırakıldı. Hastalar patolojik evrelerine göre Grup-1 (pTa) ve Grup-2 (pT1) olmak üzere iki gruba ayrıldı. Hastaların yaş, cinsiyet, vücut kitle indeksi (VKİ), patolojik derece, tümör boyutu, tümör sayısı ve ameliyat öncesi lökosit, nötrofil, lenfosit ve trombosit sayıları kaydedildi. SII, trombosit sayısı*nötrofil sayısı/lenfosit sayısı formülüne göre hesaplandı. Verilerin analizinde SPSS paket programı kullanıldı ve $p<0,05$ istatistiksel olarak anlamlı kabul edildi.

BULGULAR: Grup-1'de 108, Grup-2'de 68 olmak üzere toplam 176 hasta çalışmaya dahil edildi. Hastaların median yaşı 69 (63-75), median VKİ 26,72 (23,62-29,31) idi ve %85,2'si erkekti. Median yaş grup-2'de grup-1'e göre daha yüksek saptandı (72 vs. 67; $p=0,002$). Gruplar arasında VKİ ve cinsiyet açısından fark saptanmadı ($p>0,05$). Yüksek dereceli tümör oranı (%56 vs. %25; $p<0,001$) ve 3 cm'den büyük tümör oranı (%47 vs. %37; $p<0,001$) grup-2'de daha yüksekti ancak multıpl tümör oranı iki grup arasında benzerdi. Kan parametrelerinde, lökosit sayısı, nötrofil sayısı ve trombosit sayısı açısından gruplar arasında fark saptanmazken, grup-2'de lenfosit sayısı anlamlı olarak düşük (1,87 vs. 1,99; $p=0,015$), SII ise anlamlı olarak yüksek (646,26 vs. 497,70; $p=0,001$) saptandı (Tablo 1). ROC analizine göre SII için optimal kestirim değeri 610,29 (eğrinin altındaki alan [EAA:0,643], %95 Cl:0,557-0,728) olarak saptandı. pT1 tümör varlığı için risk faktörlerini değerlendirmek amacıyla lojistik regresyon analizi yapıldı ve yüksek tümör derecesi, tümör boyutu ve SII pT1 tümör ile ilişkili bulundu.

SONUÇ: Bu mevcut çalışmada yüksek SII ve düşük lenfosit sayısının kasa invaziv olmayan mesane kanserinde lamina propria invazyonu ile ilişkili olduğu ve SII'nın lamina propria invazyonunu öngörmede risk faktörü olabileceği belirlendi. Ameliyat öncesi tam kan sayımından kolayca hesaplanabilen SII, kasa invaziv olmayan mesane kanseri hastalarında hasta yönetiminde önemli bilgiler sunabilir. Bu çalışmanın sonuçlarını desteklemek için daha fazla çalışmaya ihtiyaç bulunmaktadır.

Anahtar Kelimeler: lamina propria, mesane kanseri, sistemik immün-inflamasyon indeksi

Can systemic immune-inflammation index predict lamina propria invasion in non-muscle-invasive bladder cancer?

Deniz Gul, Haci Ibrahim Cimen, Hasan Salih Köse, Recep Burak Degirmentepe, Fikret Halis
Department of Urology, Sakarya University Training and Research Hospital, Sakarya, Turkey

INTRODUCTION: Bladder cancer is the tenth most frequently diagnosed cancer type worldwide and is more common in men than in women. In approximately 75% of patients with bladder cancer, the disease is confined to the mucosa (Ta, CIS) and submucosa (T1) at the first diagnosis. In this group, which is classified as non-muscle invasive bladder cancer, one of the important parameters used in dividing the disease into risk groups and predicting the risk of progression is the T category. For this purpose, there are studies that include various biochemical and genetic analyses in predicting lamina propria (T1) invasion. Some inflammation markers have also been shown to be associated with disease survival and progression in bladder cancer. In this study, it was aimed to evaluate the relationship between the systemic immune-inflammation index (SII), which has been shown to be associated with various types of cancer, and lamina propria invasion in patients of non-muscle invasive bladder cancer.

MATERIAL-METHOD: Patients who underwent first transurethral bladder resection (TUR-M) for primary bladder cancer in our hospital between January-2022 and July-2024 were retrospectively reviewed. Patients who had previously undergone TUR-M and patients whose pathology results reported muscle-invasive bladder cancer were excluded from the study. In addition, patients with preoperative infection, history of hematological malignancy and unexplained leukocytosis were also excluded from the study. Patients were divided into two groups according to their pathological stages as Group-1 (pTa) and Group-2 (pT1). Patients' age, sex, body mass index (BMI), pathological grade, tumor size, tumor count and preoperative leukocyte, neutrophil, lymphocyte and platelet counts were recorded. SII was calculated according to the formula platelet count*-neutrophil count/lymphocyte count. SPSS package program was used for the analysis of the data and $p<0.05$ was considered statistically significant.

RESULTS: A total of 176 patients were included in the study, 108 in Group-1 and 68 in Group-2. The median age was 69 (63-75), the median BMI was 26.72 (23.62-29.31) and 85.2% of patients were male. The median age was higher in Group-2 than in Group-1 (72 vs. 67; $p=0.002$). No difference was found between the groups in terms of BMI and sex ($p>0.05$). The rate of high-grade tumors (56% vs. 25%; $p<0.001$) and tumors larger than 3 cm (47% vs. 37%; $p<0.001$) were higher in group 2, but the rate of multiple tumors was similar between groups. In blood parameters, no difference was found between the groups in terms of leukocyte count, neutrophil count and platelet count, while lymphocyte count was significantly lower (1.87 vs. 1.99; $p=0.015$) and SII was significantly higher (646.26 vs. 497.70; $p=0.001$) in group 2 (Table 1). According to ROC analysis, the optimal cut-off value for SII was determined as 610.29 (area under the curve [AUC:0.643], 95% Cl:0.557-0.728). Logistic regression analysis was performed to evaluate the risk factors for the presence of pT1 tumors and high tumor grade, tumor size and SII were found to be associated with pT1 tumors.

CONCLUSION: In this present study, it was determined that high SII and low lymphocyte count were associated with lamina propria invasion in non-muscle invasive bladder cancer and that SII may be a risk factor in predicting lamina propria invasion. SII, which can easily calculated from preoperative complete blood count, can provide important information in patient management in non-muscle invasive bladder cancer patients. Further studies are needed to support the results of this study.

Keywords: bladder cancer, lamina propria, systemic immune-inflammation index

Tablo-1: Grupların demografik, patolojik ve inflamatuar verilerinin karşılaştırılması

		Grup 1 (pTa) (n=108)	Grup 2 (pT1) (n=68)	P
Yaş (yıl) (IQR)		67 (62-74)	72 (66-77)	0,002*
VKİ (kg/m 2) (IQR)		26,96 (24,31-29,41)	26,27 (23,19-28,94)	0,422*
Cinsiyet (n)(%)	Erkek	90 (83,3)	60 (88,2)	0,372**
	Kadın	18 (16,7)	8 (11,8)	
Patolojik derece (n)(%)	Düşük derece	83 (76,9)	12 (17,6)	<0,001**
	Yüksek derece	25 (23,1)	56 (82,4)	
Tümör boyutu (n)(%)	<3 cm	71 (65,7)	21 (30,9)	<0,001**
	≥3 cm	37 (34,3)	47 (69,1)	
Tümör sayısı (n)(%)	Tek	61 (56,5)	33 (48,5)	0,303**
	Multipl	47 (43,5)	35 (51,5)	
Lökosit sayısı (10 3 /uL) (IQR)		7,26 (6,17-8,40)	7,57 (6,36-8,76)	0,231*
Nötrofil sayısı (10 3 /uL) (IQR)		4,52 (3,64-5,21)	4,86 (3,83-5,78)	0,067*
Lenfosit sayısı (10 3 /uL) (IQR)		1,99 (1,70-2,51)	1,87 (1,47-2,33)	0,015*
Trombosit sayısı (10 3)(IQR)		239 (198-289)	264 (207-314)	0,104*
SII (median - IQR)		497,70 (390,73-661,18)	646,26 (435,01-916,96)	0,001*

*IQR: inter quartile range, SII: Sistemik immün-inflamasyon indeksi, VKİ: vücut kitle indeksi *:Mann Whitney U testi, **:Ki-kare testi*

Table-1: Comparison of demographic, pathological and inflammatory data of the groups

		Group 1 (pTa) (n=108)	Group 2 (pT1) (n=68)	P
Age (year) (IQR)		67 (62-74)	72 (66-77)	0.002*
BMI (kg/m 2) (IQR)		26.96 (24.31-29.41)	26.27 (23.19-28.94)	0.422*
Sex (n)(%)	Male	90 (83.3)	60 (88.2)	0.372**
	Female	18 (16.7)	8 (11.8)	
Pathological degree (n)(%)	Low Grade	83 (76.9)	12 (17.6)	<0.001**
	High Grade	25 (23.1)	56 (82.4)	
Tumor size (n)(%)	<3 cm	71 (65.7)	21 (30.9)	<0.001**
	≥3 cm	37 (34.3)	47 (69.1)	
Number of tumors (n)(%)	Single	61 (56.5)	33 (48.5)	0.303**
	Multiple	47 (43.5)	35 (51.5)	
Leukocyte count (10 3 /uL) (IQR)		7.26 (6.17-8.40)	7.57 (6.36-8.76)	0.231*
Neutrophil count(10 3 /uL) (IQR)		4.52 (3.64-5.21)	4.86 (3.83-5.78)	0.067*
Lymphocyte count(10 3 /uL) (IQR)		1.99 (1.70-2.51)	1.87 (1.47-2.33)	0.015*
Platelet count(10 3)(IQR)		239 (198-289)	264 (207-314)	0.104*
SII (median - IQR)		497.70 (390.73-661.18)	646.26 (435.01-916.96)	0.001*

*IQR: inter quartile range, SII: Systemic immune-inflammation index, BMI: body mass index *: Mann Whitney U test, **: Chi-square test*

PP-125

Stres Üriner İnkontinans Nedeniyle Yapılan Transobturator Tape Cerrahisinin Başarısında Valsalva Kaçırma Ani Basıncı ve Urge İnkontinansın Etkisinin Değerlendirilmesi

Asilhan Sabuncu[1], Serhat Yentur[1], İbrahim Oğulcan Canıtez[1], Tugba Demırtas[2], Sergen Şahin[3], Özlem Karabay Akgül[2], Gökhan Çil[1], Ahmet Yaser Müslümanoğlu[1]
[1]Bağcılar Eğitim ve Araştırma Hastanesi, Üroloji Kliniği, İstanbul, Türkiye
[2]Bağcılar Eğitim ve Araştırma Hastanesi, Kadın Hastalıkları ve Doğum Kliniği, İstanbul, Türkiye
[3]Esenler Kadın Doğum ve Çocuk Hastalıkları Hastanesi, Üroloji Kliniği, İstanbul, Türkiye

A**MAÇ:** Bu çalışma, stres üriner inkontinans (SUI) nedeniyle transobturator tape (TOT) cerrahisi geçiren hastaların cerrahi sonuçlarını etkileyen faktörleri araştırmayı ve tedavi etkinliğini tahmin etmede valsalva kaçırma anı basıncının (VLPP) rolünü değerlendirmeyi amaçladı.

GEREÇ VE YÖNTEMLER: Bu çalışma, Mayıs 2017 ile Mart 2024 arasında TOT cerrahisi geçiren 561 hastadan 117'sinin dahil edildiği retrospektif bir çalışmadır. Daha önceden pelvik cerrahi geçmişi veya nörojenik mesanesi olan hastalar çalışma dışında tutuldu ve dahil etme kriterleri olarak üretral hipermobilite ile birlikte SUI olan hastalar seçildi. Preoperatif olarak ürodinamik testler ve VLPP ölçümü yapıldı. Postoperatif sonuçlar, stres testleri, Uluslararası Kontinans Derneği Kısa Formu (ICIQ-SF) ve urge inkontinans ile sistosel varlığı parametreleri kullanılarak değerlendirildi.

BULGULAR: Postoperatif stres testleri %14.5 başarısızlık ve %85.5 başarı oranları gösterdi. VLPP değerlerine göre üriner inkontinans (UI) miktarında anlamlı farklılıklar gözlendi ($p = 0.001$). Düşük VLPP, yüksek postoperatif UI oranları ile ilişkilendirildi. Urge inkontinans, postoperatif UI üzerinde anlamlı bir etkiye sahipti ($p = 0.023$), ancak preoperatif UI sıklığı ile korelasyon göstermedi. Postoperatif olarak, ICIQ-SF puanları ve günlük yaşama etkisi anlamlı şekilde iyileşti ($p <0.001$). ROC analizi, günlük yaşama etkisinin cerrahi başarının önemli bir belirleyeni olduğunu gösterdi ($p = 0.035$).

SONUÇ: TOT cerrahisi, UI'yi önemli ölçüde iyileştirir ve günlük yaşam üzerinde olumlu bir etkiye sahiptir. Ancak, 90 cm-H2O'nun altındaki bir VLPP, daha yüksek postoperatif UI oranları ile ilişkilidir ve potansiyel bir intrinsik sfinkter yetersizliğini (ISD) göstermektedir. Postoperatif urge inkontinans, muhtemelen cerrahiden sonraki detrusor kası aşırı aktivitesinden kaynaklanan önemli bir zorluk sunmaktadır. Prediktif ölçümleri iyileştirmek ve cerrahi teknikleri geliştirmek için daha fazla araştırmaya ihtiyaç vardır.

Anahtar Kelimeler: : Stres Üriner İnkontinans, Transobturator Tape, Valsalva Kaçırma Anı Basıncı, Urge İnkontinans

Evaluating the Impact of Valsalva Leak Point Pressure and Urge Incontinence on the Success of Transobturator Tape Surgery for Stress Urinary Incontinence

Asilhan Sabuncu[1], serhat yentur[1], İbrahim Oğulcan Canıtez[1], Tugba Demırtas[2], Sergen Şahin[3], Özlem Karabay Akgül[2], Gökhan Çil[1], Ahmet Yaser Müslümanoğlu[1]
[1]Bagcilar Research and Training Hospital, Urology Clinic, Istanbul, Turkiye
[2]Bagcilar Research and Training Hospital, Obstetrics and Gynecology Clinic, Istanbul, Turkiye
[3]Esenler Women's and Children's Hospital, Urology Clinic, Istanbul, Turkiye

OBJECTIVE: This study aimed to investigate factors influencing the surgical outcomes of patients undergoing transobturator tape (TOT) surgery for stress urinary incontinence (SUI) and assess the role of valsalva leak point pressure (VLPP) in predicting treatment efficacy.

MATERIALS-METHODS: A retrospective study was conducted involving 117 patients from 561 who underwent TOT surgery between May 2017 and March 2024. We excluded patients with prior pelvic surgeries or neurogenic bladder, and included SUI with urethral hypermobility as inclusion criteria. We performed urodynamic testing, including VLPP measurement, preoperatively. Postoperative outcomes were evaluated using stress tests, the International Consultation on Incontinence Questionnaire- Short Form (ICIQ-SF), and assessments of urge incontinence and cystocele presence.

RESULTS: Postoperative stress tests revealed 14.5% failure and 85.5% success rates. We observed significant differences in urinary incontinence (UI) amount based on VLPP values ($p = 0.001$), where lower VLPP was associated with higher postoperative UI rates. Urge incontinence had a significant impact on postoperative UI ($p = 0.023$), but it did not correlate with preoperative UI frequency. Postoperatively, ICIQ-SF scores and impact on daily life showed significant improvement ($p <0.001$). ROC analysis indicated that the impact on daily life was a significant predictor of surgical success ($p = 0.035$).

CONCLUSION: TOT surgery significantly improves the UI and has a positive impact on daily life. However, a VLPP of less than 90 cmH2O is associated with higher rates of postoperative UI, suggesting a potential intrinsic sphincter deficiency (ISD). Post-surgical urge incontinence presents a significant challenge for individuals, likely due to detrusor muscle overactivity following the surgery. We need further research to refine predictive measures and improve surgical techniques.

Keywords: Stress Urinary Incontinence, Transobturator Tape, Valsalva Leak Point Pressure, Urge Incontinence

PP-126

Akut Böbrek Hasarına Sebep Olan Uterin Prolapsus: Bir Vaka Raporu

İpek Fatoş Zorba, Arda Sürer, Tuncel Uzel, Eşref Oğuz Güven
Sağlık Bilimleri Üniversitesi Dr.Abdurrahman Yurtaslan Ankara Onkoloji Eğitim ve Araştırma Hastanesi

GİRİŞ: Pelvik organ prolapsusu, pelvik organların vajinal duvar dışına çıkmasıdır. Pelvik organ prolapsusu vakalarında hidronefroz prevalansı %3,5 ile %30,6 arasında değişmektedir. Pelvik taban kaslarına zarar verilmesiyle ilişkilidir. Yaş, vajinal doğum sayısı ve diyabet mellitus gibi faktörlerle bağlantılıdır. Çoğu vaka asemptomatiktir. İdrar yapmada zorluk veya vajinal şişlik hissi gibi semptomlarla kendini gösterebilir. Nadiren de olsa, özellikle ileri vakalarda ciddi hidronefroz gözlemlenebilir.

VAKA: 76 yaşında postmenopozal bir kadın, beş aydır süren dizüri ve idrar kaçırma şikayetleriyle kliniğimize başvurdu. Önceden herhangi bir cerrahi müdahale geçirmemişti. Diyabet öyküsü ve üç tane vajinal doğum öyküsü olan hastanın fizik muayenesinde; distandü bir mesane, suprapubik hassasiyet, büyük ve irredüktabl bir uterin prolapsus ve bası ülseri vardı. İlk laboratuvar testlerindeki azalmış böbrek fonksiyonu serum kreatinin düzeyi 2,92 mg/dL, GFR 16 mL/min/1.73 m2 ile akut böbrek hasarını gösteriyordu. İdrar analizinde mikroskopik hematüri görüldü ve post-void rezidüel hacmi (PVR) 500 mL olarak ölçüldü. Radyolojik abdominal ultrasonda pelvikalsiyel sistemlerde bilateral grade 3 hidronefroz mevcuttu. Bilgisayarlı tomografide de grade 3 üreterohidronefrozu mevcuttu. Üreterolitiyazisi düşündüren herhangi bir bulguya rastlanmadı. Obstrüktif üropatiyi hafifletmek için bir üretral foley kateteri yerleştirildi. Ardından hastaya, post-renal akut böbrek hasarının takibi ve tedavisi için yatış verildi. Serum kreatinin düzeyi 10 gün içinde 2,92 mg/dL'den 1,02 mg/dL'ye düştü. Jinekoloji departmanı tarafından yapılan vajinal histerektomi ve pelvik taban onarımı sonrasında hasta normal idrar fonksiyonuna kavuştu.

TARTIŞMA: Anterior ve posterior onarımlı aksiyel vajinal apeks süspansiyonu, serum kreatinin seviyeleriyle gösterildiği üzere hidronefrozu iyileştirebilir. Hidronefrozun akut böbrek yetmezliğine neden olduğu pelvik organ prolapsusu hastalarında durum ciddi olabilir. Pelvik organ prolapsusu olan hastalar için ayrıntılı bir klinik muayene ve üst üriner sistem değerlendirmesi esastır. Mesane fonksiyonunu ve üst üriner sistemin durumunu değerlendirmek için ultrasonla post-void rezidüel hacmi ölçmek, ilk adımda pratik ve invaziv olmayan bir araçtır. Pelvik organ prolapsusu, kadınlarda obstrüktif üropati ve/veya hidronefrozun ayırıcı tanısında özellikle de hidronefrozu bilateralse her zaman akılda tutulmalıdır. Pelvik taban onarımı, bu geri dönüşümlü hidronefroz vakalarında böbrek fonksiyonunun iyileşmesinde kritik bir rol oynayabilir, kronik böbrek yetmezliğini ve hatta ölümü önlemeye yardımcı olabilir.

Anahtar Kelimeler: Obstrüktif üropati, Pelvik organ prolapsusu, Uterin prolapsus

Uterine Prolapse Leading to Acute Kidney Injury: A Case Report

İpek Fatoş Zorba, Arda Sürer, Tuncel Uzel, Eşref Oğuz Güven
University of Health Sciences Dr.Abdurrahman Yurtaslan Ankara Oncology Training and Research Hospital

INTRODUCTION: Pelvic organ prolapse is the protrusion of pelvic organs outside the vaginal wall. The prevalence of hydronephrosis in cases of pelvic organ prolapse ranges from 3.5% to 30.6%. It is associated with damage to the pelvic floor muscles and is related to factors such as age, number of vaginal deliveries, and diabetes mellitus. Most cases are asymptomatic. It may present with symptoms like difficulty urinating or a sensation of vaginal bulging. Although rare, severe hydronephrosis can be observed, especially in advanced cases.

CASE: A 76-year-old postmenopausal woman presented to our clinic with complaints of dysuria, and incontinence for the past five months. She had no history of previous surgeries. She had a history of diabetes mellitus and three vaginal deliveries. Physical examination revealed a distended bladder and suprapubic tenderness, with a large, irreducible uterine prolapse and a pressure ulcer. Initial laboratory tests indicated decreased renal function, acute kidney injury with serum creatinine at 2.92 mg/dL and GFR at 16 mL/min/1.73 m2. Microscopic hematuria was observed in the urinalysis, and the post-void residual volume (PVR) was measured as 500 mL. Radiological abdominal ultrasound showed bilateral grade 3 hydronephrosis in the pelvicalyceal systems. Computed tomography also confirmed grade 3 ureterohydronephrosis, with no findings suggestive of ureterolithiasis. A urethral Foley catheter was inserted to relieve the obstructive uropathy. Subsequently, the patient was admitted for the follow-up and treatment of post-renal acute kidney injury. The serum creatinine level decreased from 2.92 mg/dL to 1.02 mg/dL within 10 days. Following a vaginal hysterectomy and pelvic floor repair performed by the gynecology department, the patient regained normal urination function.

DISCUSSION: Axial vaginal apex suspension with anterior and posterior repair can ameliorate hydronephrosis, with renal function demonstrated with serum creatinine levels. Hydronephrosis causing acute renal failure can be a severe condition in patients with POP. A detailed clinical examination with an upper urinary tract evaluation is essential for POP patients. Measuring post-void residual volume with ultrasound is a first line practical and non-invasive tool for assessing vesical function and the status of upper urinary tract. POP should always be kept in mind in the differential diagnosis of female OU and/or hydronephrosis especially if bilateral. Pelvic floor repair can play a critical role in the recovery of kidney function in these reversible hydronephrosis cases and can help prevent chronic kidney failure and even death.

Keywords: Obstructive uropathy, Pelvic organ prolapse, Uterine prolapse

PP-127

Obez hastalarda orta büyüklükteki alt pol böbrek taşlarında perkütan nefrolitotomi ve retrograd intrarenal cerrahi sonuçlarının karşılaştırılması

Fatih Diler, Mahmut Çınar, Murat Şahan, Serkan Yarımoğlu, Anıl Eker, Tansu Değirmenci, İbrahim Halil Bozkurt
İzmir Şehir Hastanesi, Üroloji Kliniği, İzmir

Toplumumuzda ürolitiyazis prevelansı her geçen gün artmakta olup alt pol taşları en sık görülen, en çok tedavi gerektiren böbrek taşlarıdır ve obez hasta grubunda bilindiği üzere mevcut anatomik zorluklardan ötürü taş tedavisi daha da zorlaşmaktadır. Çalışmamız bu hasta grubunda orta büyüklükteki alt pol taşlarının tedavisinde uygulanan perkütan nefrolitotomi ile retrograd intrarenal cerrahi sonuçlarını karşılaştırmayı amaçlamaktadır. Çalışmaya BMI>30 üzeri 1-3 cm alt pol böbrek taşı olup perkütan nefrolitotomi(PNL) uygulanan 25, retrograd intrarenal cerrahi(RIRS) uygulanan 23 hasta dahil edildi. Hastaların demografik özellikleri, operasyon verileri ve operasyon sonrası parametreleri incelendi. Başarı postoperatif 'rezidü taş yokluğu' olarak tanımlandı. PNL ve RIRS olan hastalar sırasıyla % 76 ve % 73.9 taşsızlık oranına sahipti (p = 0.868). Ek prosedür gereksinimi, postoperatif sepsis, total komplikasyon oranları iki grup arasında benzer bulunmakla birlikte post operatif sepsis (p=0,601) ve ek prosedür gereksimini (p=0,767) rırs grubunda; total komplikasyon oranı(p=0,741) ise pnl grubunda daha yüksek görüldü. Ortalama hastanede kalış süresi PNL grubunda 3,3 ± 1,2 gündü ve RIRS grubuna göre anlamlı olarak daha uzundu 1,7 ± 1,5 gün (p <0.001). Aynı zamanda operasyon süresi (p= 0,003) ve skopi süresinin de (p <0,001) RIRS grubunda anlamlı olarak daha kısa olduğu görüldü. Sonuç olarak PNL ve RIRS, obez hastalarda 1-3 cm alt pol taşlarını yönetmek için güvenli ve uygulanabilir cerrahi seçeneklerdir. Taşsızlık, komplikasyon ve postoperatif sepsis gelişimi açısından iki cerrahi tekniğin de başarısı benzerdir ancak hospitalizasyon ve operasyon süreleri gibi durumlar göz önüne alındığında RIRS ön planda daha uygun bir cerrahi seçenek olarak düşünülebilir.

Anahtar Kelimeler: OBEZİTE, PNL, RIRS

Comparison of percutaneous nephrolithotomy and retrograde intrarenal surgery results in medium-sized lower pole kidney stones in obese patients

Fatih Diler, Mahmut Çınar, Murat Şahan, Serkan Yarımoğlu, Anıl Eker, Tansu Değirmenci, İbrahim Halil Bozkurt
İzmir City Hospital, Clinic of Urology, İzmir

Comparison of percutaneous nephrolithotomy and retrograde intrarenal surgery results in medium-sized lower pole kidney stones in obese patients. The prevalence of urolithiasis in our society is increasing day by day, lower pole stones are the most common kidney stones that require the most treatment, and as it is known in the obese patient group, stone treatment becomes more difficult due to the existing anatomical difficulties. Our study aims to compare the results of percutaneous nephrolithotomy and retrograde intrarenal surgery in the treatment of medium-sized lower pole stones in this patient group. 25 patients with BMI>30 and 1-3 cm lower pole kidney stones who underwent percutaneous nephrolithotomy (PNL) and 23 patients who underwent retrograde intrarenal surgery (RIRS) were included in the study. The demographic characteristics, operation data and postoperative parameters of the patients were examined. Success was defined as postoperative 'absence of residual stones'. Patients with PNL and RIRS had a stone-free rate of 76% and 73.9%, respectively (p = 0.868). Although additional procedure requirement, postoperative sepsis, and total complication rates were similar between the two groups, postoperative procedure requirement (p=0.601) and additional procedure requirement (p=0.767) were higher in the RIRS group; The total complication rate (p=0.741) was higher in the PNL group. The mean hospital stay was 3.3 ± 1.2 days in the PNL group and was significantly longer than in the RIRS group, 1.7 ± 1.5 days (p < 0.001).It was also observed that the operation time (p = 0.003) and fluoroscopy time (p < 0.001) were significantly shorter in the RIRS group. In conclusion, PNL and RIRS are safe and feasible surgical options to manage 1-3 cm lower pole stones in obese patients. The success of both surgical techniques is similar in terms of stone-freeness, complications and postoperative sepsis development, but considering conditions such as hospitalization and operation times, RIRS can be considered a more appropriate surgical option.

Keywords: OBESITY, PNL, RIRS

Tablo 1: İki grubun yaş, cinsiyet, vücut kitle indeksi, taş boyutu/dansitesi, operasyon tarafı karşılaştırılması Tablo 2: İki grubun rezidü taş, ek prosedür gereksinimi, postoperatif sepsis, total komplikasyon, operasyon/skopi/hastane yatış sürelerin

Table 1: Comparison of two groups in terms of age, gender, body mass index, stone size/density, and side of operation Table 2: Comparison of residual stones, additional procedure requirements, postoperative sepsis, total complications, operation/scop

		Grup 1 (RIRS) n=23	Grup 2 (PNL) n=25	P Değeri
Age		54,04 ± 8,81	52,92 ± 9,99	0,710
Vücut Kitle İndeksi		32,64 ± 2,64	32,57 ± 3,4	0,536
Cinsiyet	Kadın	15 (% 65,2)	15 (%60)	0,709
	Erkek	8 (% 34,8)	10 (%40)	
Taş Boyutu		159,95 ±58,38	224,68 ± 56,14	0,001
Taş Dansitesi		1051,93 ± 216,12	928,84 ± 345,19	0,342
Operasyon Tarafı	Sağ	7 (%30,4)	11 (%44)	0,332
	Sol	16 (%69,6)	14 (% 56)	

Tablo 1: İki grubun yaş, cinsiyet, vücut kitle indeksi, taş boyutu/dansitesi, operasyon tarafı karşılaştırılması

		Grup 1 (RIRS) n=114	Grup 2 (PNL) n=113	P Değeri
Rezidü Taş	Var	6 (%26,1)	6 (%24)	0,868
	Yok	17 (%73,9)	19 (%76)	
Rezidü Taş Boyutu		23 ± 20,02	11,16 ± 4,87	0,869
Ek prosedür gereksinimi	Yok	21 (%91,3)	24 (%96)	0,767
	RIRS	1 (%4,3)	0	
	PNL	0	0	
	ESWL	1 (%4,3)	1 (%4)	
Postoperatif Sepsis	Yok	21 (%91,3)	24 (%96)	0,601
	Var	2 (%8,7)	1 (%4)	
Clavien Komplikasyon	Yok	21 (%91,3)	21 (%84)	0,741
	Clavien 1	1 (%4,3)	1 (%4)	
	Clavien 2	1 (%4,3)	2 (%8)	
	Clavien 3	0	1 (%4)	
	Clavien 4	0	0	
	Clavien 5	0	0	
Operasyon Süresi		55,84 ± 18,61	91 ± 36, 74	0,003
Skopi Süresi		1,8 ± 1,4	82,28 ± 48,97	<0,001
Hastane Yatış Süresi		1 ,7 ± 1,5	3,3 ± 1,2	<0,001

Tablo 2: İki grubun rezidü taş, ek prosedür gereksinimi, postoperatif sepsis, total komplikasyon, operasyon/skopi/hastane yatış sürelerinin karşılaştırılması

PP-128

A diagnosis to keep in mind: Rare case report of treatment-related neuroendocrine carcinoma of prostate

Mehmet Eren Akan, Samet Bağcı, Mehmet Lütfü Tahmaz
SBÜ Şişli Hamidiye Etfal Eğitim ve Araştırma Hastanesi

81 year old male patient with a history of radiotherapy and hormonotherapy towards prostate cancer along with hypertension and coronary artery disease, admits to the Urology outpatient clinic with complaints of dysuria, difficulty in urination and intermittant haematuria. Primary evaluation with urinalysis, urine culture and urinary system ultrasonography (US) excluded infection and urolithiasis. Prostate specific antigen levels were well below the limits (0.08 µg/L preoperatively). Later, a contrast-enhanced computed tomography (CT) described left sided hydronephrosis and a mass inside the urinary bladder lumen, along with perivesical lymphadenopathy. A noncontrast thorax CT ruled out any pulmonary involvement. A cystoscopy was planned, showing healthy mucosa over a lump in the bladder neck, suggestive of benign prostatic hyperplasia, therefore transurethral resection (TUR) was performed. After the eventless postoperative hospital stay, the pathology report resulted as carcinoma depicting poorly differentiated neuroendocrine tumor features, primarily considered to be a treatment-related neuroendocrine carcinoma of prostate. The patient was referred to Medical Oncology Department where a Flourodeoxyglucose (FDG) Positron Emission Tomography (PET) depicted pararectal invasion along with bilateral iliac lymphadenopathies, as well as skeletal metastases in right humerus, right femur and left iliac crest. Etoposide and platin chemotherapy was initiated at the 1st month of diagnosis, yet the patient continued follow-ups for the following 3 months. Mostly presenting secondary to antiandrogen therapy, therefore exhibiting an increasing trend, neuroendocrine prostate cancer is a less common variant characterized by later diagnosis and poor prognosis due to specific features such as lack of elevation in PSA levels along with aggressive behaviour. [1, 2] Traditional approach is focused on its small cell characteristics, involving conventional chemotherapy and its combinations. [2, 3] Despite the short-term response to platin-based chemotherapy, the actual promising therapies are set to be discovered through molecular targets. [2, 4] As emphasized, the moment of diagnosis is one of the major issues, therefore it is a possibility well worthy to be kept in mind in patients with a history of antiandrogen therapy.

Keywords: Neuroendocrine prostate cancer, prostate cancer follow up, Prostate-specific antigen

CT showing perivesical mass and PET showing multiple metastasis

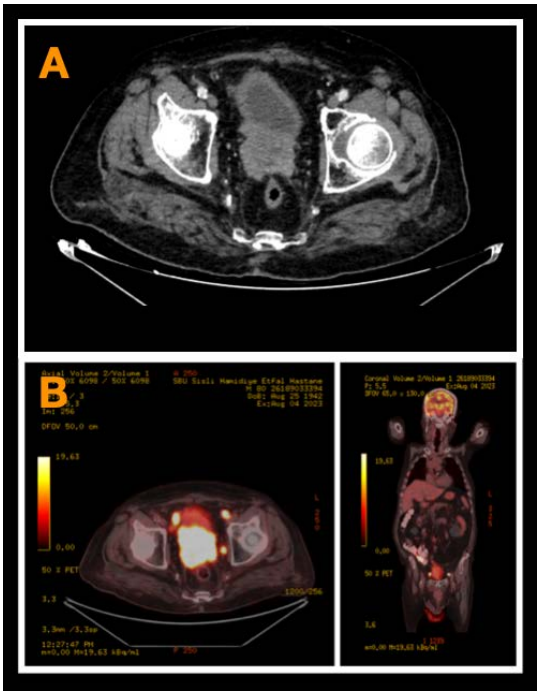

(A) a contrast-enhanced computed tomography (CT) depicting a mass inside the urinary bladder lumen, along with perivesical lymphadenopathy. (B) Flourodeoxyglucose (FDG) Positron Emission Tomography (PET) depicted pararectal invasion along with bilateral iliac lymphadenopathies, as well as skeletal metastases in right humerus, right femur and left iliac crest

PP-129

Parsiyel nefrektomi uygulanan hastalarda postoperatif böbrek fonksiyonları ve komplikasyonlar öngürülebilir mi?

Sedat Çakmak[1], Bilge Sena Tataroğlu[1], Sinan Levent Kirecci[2], Ayhan Dalkılınç[2]
[1]Sağlık Bilimleri Üniversitesi, Haseki Eğitim ve Araştırma Hastanesi, Üroloji Kliniği, İstanbul, Türkiye
[2]Sağlık Bilimleri Üniversitesi, Şişli Hamidiye Etfal Eğitim ve Araştırma Hastanesi, Üroloji Kliniği, İstanbul, Türkiye

AMAÇ: Bu çalışmamızda, kliniğimizde böbrekte kitle nedeniyle parsiyel nefrektomi uygulanan hastalarda postoperatif böbrek fonksiyonu ve cerrahi komplikasyonu etkileyen prognostik faktörleri inceledik.

MATERYAL-METOD: Böbrekte kitle nedeniyle parsiyel nefrektomi yapılmış ve düzenli kontrole gelen 77 hastanın verileri retrospektif olarak incelendi. Parsiyel nefrektomi yapılan hastaların demografik verilerine, alışkanlıklarına, ek hastalıklarına klinik ve laboratuvar bulgularına operasyon bilgilerine, MR ya da BT görüntülemelerinde tümörün morfolojisine, peroperatif ve postoperatif komplikasyonlarına hastane otomasyon sistemi ve arşiv taranarak ulaşıldı. Komplikasyonlar Clavian –Dindo sınıflamasına değerlendirildi.

BULGULAR: Hastaların yaş ortalaması 55,9, erkek kadın oranı 1,35, tümör boyutu ortalaması 3,53 cm olarak saptandı. Hastaların patolojilerinin 65'i malign 12'si beningdi. Hastalar ortalama 47,4 ay takip edildi. Postoperatif 6. ayda bakılan kreatinin değeri preoperatif bakılan kreatinin değerine göre 0,2 mg/dl artış gösterdi. Tahmini glomerüler filtrasyon hızı da ortalama %12,9 düşüş gösterdi. PADUA skorlaması 10'un altı ve üstü olarak 2 gruba ayrıldığında; gruplar arası GFR farkı ve GFR düşüş oranı istatiksel olarak anlamlı saptandı (p=0,022; p=0,014).Clavian sınıflamasının; patolojik boyut (p=0,038), RENAL skor (p<0,001) PADUA skor (p<0,001), sıcak iskemi süresi (p=0,047) ile pozitif yönde, C-index (p=0,001) ile negatif yönde ilişkili olduğu saptandı.

SONUÇ: Parsiyel nefrektomi uygulanan hastalarda PADUA, RENAL skor ve C- index peroperatuar ve postoperatuar komplikasyonları öngörebilir. Postoperatif böbrek fonksiyon kaybını PADUA skorlaması predikte edebilir.

Anahtar Kelimeler: nefrometri skoru, parsiyel nefrektomi, renal hücreli karsinom

Can postoperative renal functions and complications be predicted in patients undergoing partial nephrectomy?

Sedat Çakmak[1], Bilge Sena Tataroğlu[1], Sinan Levent Kirecci[2], Ayhan Dalkılınç[2]
[1]University of Health Sciences, Haseki Training and Research Hospital, Department of Urology, Istanbul, Turkey
[2]University of Health Sciences, Sisli Hamidiye Etfal Training and Research Hospital, Department of Urology, Istanbul, Turkey

OBJECTIVE: In this study, we evaluated complications and prognostic factors effecting the postoperative kidney functions of the patients, who underwent partial nefrectomy in our clinic with the diagnosis of a mass in the kidney.

MATERIAL VE METHOD: The data of the 77 patients, who underwent open or laparoscopic partial nefrectomy with the diagnosis of a mass in the kidney. The demographic profile, habits, additional diseases, clinical and laboratory findings, surgical intervention types, the morphology of the tumor in the MR or CT, preoperative and postoperative complications, the pathology results and the followup information of the patients were reached via examining the archives and also from the hospital's automation system.

RESULTS: The median age of the patients, the rate of female/male and the median size of the tumor were 55,9, 1,35 and 3,53 respectively. The pathological findings showed malignant disease in 65 and benign in 12 patients. The creatinine value on the postoperative 6th month, showed an increase of 0,2 mg/dl when compared with the preoperative creatinine value. However, the glomerular filtration rate showed a decrease of 12,9 %. The median follow up time was 47,4 months. The Clavian scoring system was detected to have a statistical positive relation with the RENAL ($p<0,001$) and PADUA ($p<0,001$) scoring systems, tumor size ($p=0,038$), hot ischemia time ($p=0,047$); while it was detected to have a negative statistical relation with, C-index ($p=0,001$).When the PADUA scoring system was classified into two groups as <10 and >10; the rates of difference and decrease in GFR were detected statistically significant between the 2 groups ($p=0,022$; $p=0,014$).

CONCLUSION: Clavien scoring system has a positive relation with PADUA ve RENAL scores, but a negative relation with the C-index. The difference and the rate of decrease in postoperative GFR were detected statistically significant with the PADUA scoring system.

Keywords: nephrometry score, partial nephrectomy, renal cell carcinoma

PADUA skorlamasının GFR üzerine etkisi

	Padua skoru 6-9	Padua skoru 10-12	p değeri
GFR farkı (ml/dak/1.73m2) Ortalama±SD	10,1±13,1	20,8±18,5	0,022
GFR yüzde değişim (%) Ortalama±SD	9,8±11,5	23,8±24,1	0,014

Effect of PADUA scoring on GFR

	Padua score 6-9	Padua score 10-12	p value
GFR difference (ml/min/1.73m2) mean±standard deviation	10,1±13,1	20,8±18,5	0,022
GFR percentage change (%) mean±standard deviation	9,8±11,5	23,8±24,1	0,014

33. Ulusal Üroloji Kongresi
29 Ekim-01 Kasım 2024 Susesi Luxury Resort, Antalya

PP-130

Nadir Görülen Bir Olgu: Retroperitoneal Yerleşimli Dev Nörofibroma

Nüfeyli Çınaralp Çilingir, Gönenç Kuş, Caner Özkan, Berat Alp, Osman Ergün, Sefa Alperen Öztürk, Alper Özorak
Süleyman Demirel Üniversitesi Eğitim ve Araştırma Hastanesi, Üroloji Ana Bilim Dalı, Isparta, Türkiye

GİRİŞ: Retroperiton kompleks bir yapıya sahip, sinirleri, üriner ve gatrointestinal organları içinde bulunduran bir bölgedir(1). Bir çok organı ve yapıyı içinde bulundurmasından ötürü, farklı patolojik oluşumlar gelişebilmektedir. Retroperitoneal bölgede gelişen neoplaziler belirti vermeden ortalama 11-20 cm arası büyük boyutlara ulaşabilir (2). Nörofibromalar periferik sinirlerin kılıfın köken alan nadir görülen bening tümörler olup, genellikle yüzüyel dokularda izole halde bulunurlar(3). MR görüntülemesi, neoplazileri spesifik olarak görüntülemede yardımcı olsada, selim yada habis ayrımı yapmada yeterli olmayabilir(4).

OLGU: 23 yaş erkek hasta, 1 ay önce başlayan bulantı-kusma, halsizlik şikayetleri ile dış merkezde acile başvurmuş. Bilinen ek hastalığı ve operasyon öyküsü olmayan hasta, acil serviste yapılan USG'de retroperitoneal yerleşimli kitle izlenmesi üzerine Kontrastlı MR planlandı. MR sonucunda 159x105x99 mm boyutunda, sağ böbreği süperolaterale doğru deplase, L1-L2 ve L2-L3 düzeyinde nöral foramenlere uzanım gösteren, retroperitoneal yerleşimli kitle izlendi.(Şekil 1) Hastanın kan değerlerini normal aralıktaydı. Tarafımıza yönlendirilen ve NRŞ tarafından değerlendirilen hasta üroonkoloji konseyinde tartışıldı ve iki aşamalı operasyon planlandı. 21.03.24 tarihinde ilk operasyonda, kitlenin köken aldığı foramene laminektomi yapıldı.(Şekil 2) 27.03.2024 tarihinde ikinci operasyon NRŞ ve Ürolojinin ortak planlanması operasyona başlandı. Gam-Güm insizyon ile operasyona başlanarak, periton açıl ve barsaklar medialize edildi. Yapılan eksplorasyon sonrası psoas üzeri sağ üreter bulundu ve askıya alındı. Takiben sağ psoas kası posteriorunda, kası da içine alan kitle yapısı izlendi. Renal arter ve venler korumaya alınarak, böbrek künt disseksiyonla kitleden ayrıldı. Psoas kası diseke edildi ve açıldı. Kasın altında kitle izlendi. Kitle etraftaki dokulardan serbestlenmeye çalışıldı. Kitlenin posterior duvarda vertebralara yapışık olduğu izlendi. Kitlenin inferiorunda ve medialinde lumbal sinirler ile kitle ayrımı net izlenemedi. Nöromonitörizasyon eşliğinde sinir koruyucu cerrahi yapılması için koordine bir şekilde kitle çevre dokulardan disseke edilerek posteriora ilerlendi. Posteriorda vertebra prosessularında nöromonitorizasyon ile koordine şekilde disseke edildi.(Şekil 3). Operasyon sonunda hasta anatomik plana göre kapatıldı. Hastanın postoperatif takiplerinde nörolojik defisit izlenmedi. Alınan kitlenin patolojisinde nörofibroma izlendi. Hasta postoperatif 5. günde şifa ile taburcu edildi.

TARTIŞMA: Retroperitoneal kitleler nadir görülmekte olup heterojen yapıda lezyonlar olup, primer veya sekonder sebepler ile olabilirler(5). Ön planda liposarkom, abse, lenfoma gibi daha sık karşılaşılan sebepler akla gelse bile, nörofibrom gibi kitlelerin olabileceği de unutulmamalıdır.

Sonuç: Dev nörofibromalar nadir görülen retroperitoneal kitlelerden olup, tedavisinde multidisipliner cerrahi yaklaşım gerektirebilir. Sinir koruyucu cerrahi ise postoperatif dönemde özellikle genç hastalarda yaşam kalitesinin korunmasında önemlidir.

Anahtar Kelimeler: Retroperitoneal Kitle, Dev Retroperitoneal Nörofibroma, Üroonkoloji

A Rare Case: Retroperitoneal Located Giant Neurofibroma

Nüfeyli Çınaralp Çilingir, Gönenç Kuş, Caner Özkan, Berat Alp, Osman Ergün, Sefa Alperen Öztürk, Alper Özorak
Department of Urology, Suleyman Demirel University, Isparta, Turkey

INTRODUCTION: The retroperitoneum is a complex structure that contains nerves, urinary, and gastrointestinal organs (1). Due to the presence of many organs and structures within it, various pathological formations can develop. Neoplasms developing in the retroperitoneal region can reach large sizes without showing symptoms, typically between 11-20 cm (2). Neurofibromas are rare benign tumors originating from the sheath of peripheral nerves and are generally isolated in superficial tissues (3). Although MRI imaging can assist in specifically visualizing neoplasms, it may not be sufficient for distinguishing between benign and malignant ones (4).

Case: A 23-year-old male patient presented to the emergency department with complaints of nausea, vomiting, and weakness that had started a month ago. The patient had no known comorbidities or surgical history. Upon an ultrasound scan at the emergency department revealing a retroperitoneal mass, contrast-enhanced MR imaging was planned. The MR scan revealed a retroperitoneal mass measuring 159x105x99 mm displacing the right kidney superolaterally with extension into the neural foramen at L1-L2 and L2-L3 levels (Figure 1). The patient's blood values were within normal ranges. After being referred to our center and evaluated by our team, he was discussed at an uro-oncology council meeting where a two-stage surgery was planned. On March 21st, 2024 laminektomy was performed to address the origin of the mass (Figure 2). On March 27th, 2024 second surgery involving collaboration between neurosurgery and urology commenced. An incision was made through which peritoneum was opened and bowels were medialized. After exploration, the right ureter overlying psoas muscle was identified and suspended. Subsequently, a mass encompassing psoas muscle posteriorly was observed.

DISCUSSION: Retroperitoneal masses are rare and can be heterogeneous lesions, with various potential causes, both primary and secondary (5). While more common causes such as liposarcoma, abscess, or lymphoma may come to mind, it should not be forgotten that neurofibromas can also be the cause of such masses.

CONCLUSION: Giant neurofibromas are rare retroperitoneal masses that require a multidisciplinary surgical approach for their treatment. Nerve-sparing surgery is particularly important in the postoperative period for preserving quality of life, especially in young patients.

Keywords: Retroperitoneal Mast, Giant Retroperitoneal Nörofibroma, Urooncology

NÖROFİBROMUN MR GÖRÜNTÜSÜ

NEUROFIBROMA IMAGE

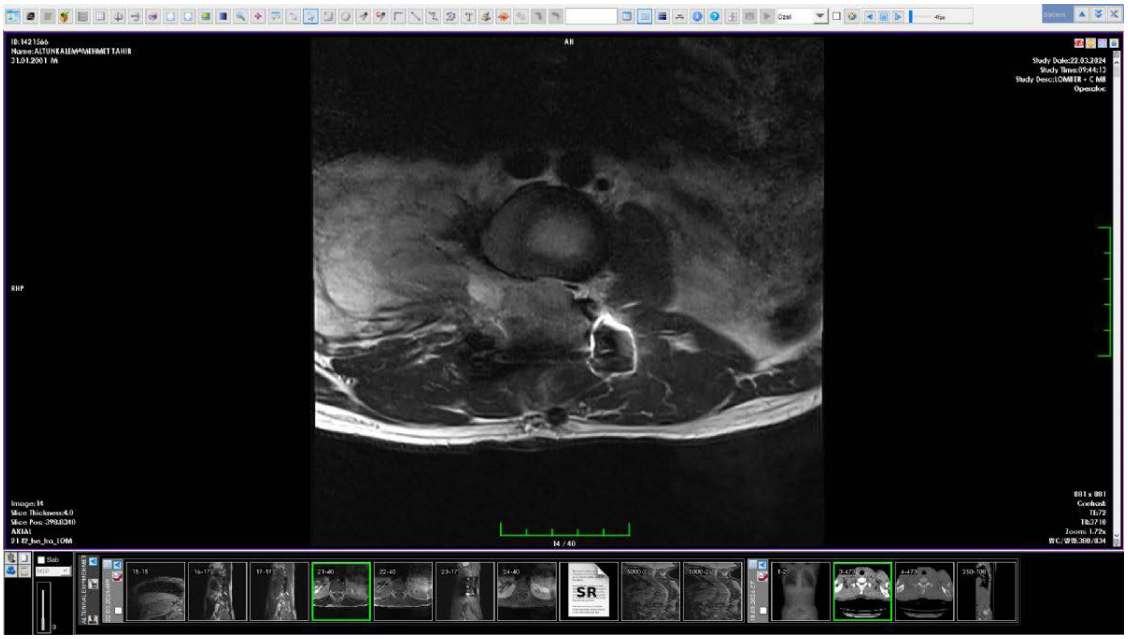

EKSİZE EDİLEN KİTLE

REMOVED LESION

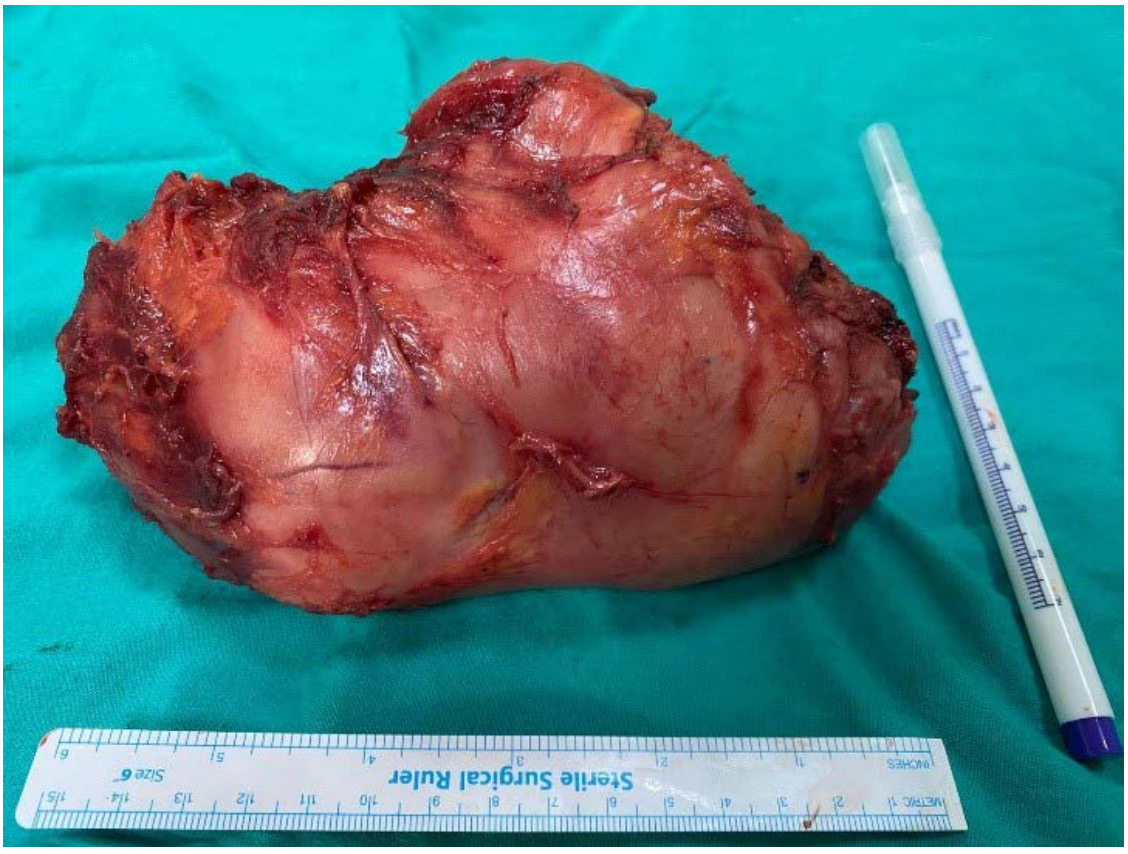

PP-131

Kasa invaze olmayan mesane kanserlerinde HALP skoru ile tümör rekürrens ilişkisi

İbrahim Sibal[1], Hasan Riza Aydin[1], Ahmet Cimbek[2], Ali Ertan Okatan[1], Emre Bülbül[3], Ömer Salih Külak[1]
[1]Sağlık Bilimleri Üniversitesi Trabzon Kanuni Eğitim ve Araştırma Hastanesi,Üroloji Kliniği,Trabzon,Türkiye
[2]Sağlık Bilimleri Üniversitesi Trabzon Kanuni Eğitim ve Araştırma Hastanesi,İç Hastalıkları Bölümü,Trabzon,Türkiye
[3]Vakfıkebir Devlet Hastanesi,Üroloji Bölümü,Trabzon,Türkiye

GİRİŞ: Hemoglobin, Albümin, Lenfosit, Trombosit Skoru (HALP), birçok kanser türünde prognostik bir biyobelirteç olarak dikkat çekmiştir. HALP skoru, hastaların hemoglobin, albümin, lenfosit ve trombosit seviyelerini kullanarak hesaplanır ve bu skorun yüksek olması genellikle daha iyi bir prognoz ile ilişkilidir. Örneğin Renal Hücreli Karsinom'lu hastalarda daha yüksek HALP skoru, daha iyi kansere özgü sağkalım oranlarıyla ilişkilendirilmiştir. Benzer şekilde, Üst üriner sistem kanserlerinde (UTUC') daha yüksek bir HALP skoru, genel sağkalım (OS) ve progresyonsuz sağkalım (PFS) iyileşmesiyle ilişkilidir. Çalışmalar, düşük HALP skorlarının daha kötü klinik-patolojik özellikler ve daha kötü hayatta kalma sonuçlarıyla bağlantılı olduğunu göstermiştir. Mesane kanseri sık görülen bir malignitedir. Mesane kanseri heterojen bir hastalıktır ve farklı derecelerde kötü huylu potansiyele sahip olabilir. Düşük dereceli tümörleri genellikle daha iyi bir prognoza sahiptir ve endoskopik tedavi ile izlenebilir. Ancak, yüksek dereceli tümörler daha agresif olup, ilerleme ve ölüm oranları daha yüksektir. HALP, radikal sistektomi sonrası mesane kanseri hastalarında genel sağ kalım için yapılan başka bir çalışmada, ASA derecesi ve HALP skorunu birleştirerek yeni bir indeks-HALPA skoru oluşturulmuş ve bunun sağ kalımın azalması için bağımsız bir risk faktörü olduğu bulunmuş.

GEREÇ-YÖNTEM: 2016-2024 yılları arasında Trabzon Kanuni Eğitim ve Araştırma Hastanesinde mesane tümörü nedeniyle (kasa invaze olmayan mesane kanseri) takip edilen hastalar retrospektif olarak incelendi. Bu hastaların ilk tanısı sonrası takip edilen süreçlerde rekkürens olan ve olmayan diye iki gruba ayrıldı. İlk tanısı T2 olan (kasa invaze) hastalar çıkarıldı. Re-TURM patolojisi tümör gelen hastalar rekkürens diye alınmadı. İlk tanı anından sonra takiplerinde en az 3.ayda ve sonrasında bakılan kontrol sistoskopisi tümör gelen hastalar ise rekkürens sayıldı. EAU kılavuzuna göre intermediate grup ve high-very-high grubu hastalara BCG intravesikal tedavi olarak uygulanmakta idi. Low risk grubu hastalar ise BCG tedavisi verilmemişti. Takipleri esnasında başka nedenler ile 3 yıllık takipleri doldurmadan başka nedenlerle vefat edenler ve kontrol takiplere gelmeyen hastalar ise çalışmadan çıkarıldı.

BULGULAR: Nüks olan 91 hasta ile nüks olmayan 125 hasta arasında yaş olarak anlamlı fark yoktu. Yine bu hastalarda albümin,lenfosit, trombosit, hemoglobin düzeyleri arasında anlamlı fark yoktu.Nüks olanlar ile olmayan arasında HALP skoru hesapladığından İki grup arasında anlamlı bir fark bulunmadı(tablo 1 ve tablo 2). Nüks olmayan grup daha fazla olmasına rağmen kontrol dışı olması nedeniyle verileri alınamamıştır.

SONUÇ: HALP skoru ile mesane tümörü nüksü arasında anlamlı bir ilişki bulunamamıştır. Birden fazla cerrahın olması, verilerin değişkenliğini etkileyebilir ve bu durum sonuçların güvenilirliğini azaltabilir. Bu nedenle, örneklem sayısının artırılması ve daha fazla çalışma yapılması gerekmektedir.Mesane tümörlerinin nüksü, tedavi sürecinde önemli bir konudur ve daha fazla araştırma yapılması, tedavi yöntemlerinin geliştirilmesine katkı sağlayabilir.

Anahtar Kelimeler: HALP skoru,mesane kanseri,nüks

33. Ulusal Üroloji Kongresi
29 Ekim-01 Kasım 2024 Susesi Luxury Resort, Antalya

Relationship between HALP score and tumor recurrence in non-muscle invasive bladder cancers

İbrahim Sibal[1], Hasan Riza Aydin[1], Ahmet Cimbek[2], Ali Ertan Okatan[1], Emre Bülbül[3], Ömer Salih Külak[1]
[1]Health Sciences University Trabzon Kanuni Training and Research Hospital, Urology Clinic, Trabzon, Türkiye
[2]University of Health Sciences Trabzon Kanuni Training and Research Hospital, Department of Internal Medicine, Trabzon, Türkiye
[3]Vakfıkebir State Hospital, Department of Urology, Trabzon, Türkiye

INTRODUCTION: Hemoglobin, Albumin, Lymphocyte, Platelet Score (HALP) has attracted attention as a prognostic biomarker in many types of cancer. HALP score is calculated using patients' hemoglobin, albumin, lymphocyte and platelet levels and a high score is generally associated with a better prognosis. For example, a higher HALP score in patients with Renal Cell Carcinoma has been associated with better cancer-specific survival rates. Similarly, a higher HALP score in upper urinary tract cancers (UTUCs) is associated with improved overall survival (OS) and progression-free survival (PFS). Studies have shown that lower HALP scores are associated with worse clinical-pathological features and worse survival outcomes. Bladder cancer is a common malignancy. Bladder cancer is a heterogeneous disease and can have different degrees of malignant potential. Low-grade tumors generally have a better prognosis and can be monitored with endoscopic treatment. However, high-grade tumors are more aggressive and have higher rates of progression and death. In another study conducted for overall survival in bladder cancer patients after HALP radical cystectomy, a new index-HALPA score was created by combining ASA grade and HALP score, and it was found to be an independent risk factor for decreased survival.

MATERIALS-METHODS: Patients followed up for bladder tumor (non-muscle invasive bladder cancer) at Trabzon Kanuni Education and Research Hospital between 2016-2024 were retrospectively examined. These patients were divided into two groups as recurrence and non-recurrence in the processes followed after their initial diagnosis. Patients with initial diagnosis of T2 (muscle invasive) were excluded. Patients with Re-TURM pathology tumor were not considered as recurrence. Patients with control cystoscopy tumors at least 3 months after the initial diagnosis and later were considered as recurrence. According to the EAU guideline, BCG was administered as intravesical treatment to patients in the intermediate group and high-veryhigh group. Low risk group patients were not given BCG treatment. Patients who died due to other reasons during their follow-ups before completing their 3-year follow-ups and those who did not come for follow-up were excluded from the study.

FINDINGS: There was no significant difference in age between the 91 patients with recurrence and the 125 patients without recurrence. Again, there was no significant difference between the albumin, lymphocyte, platelet, and hemoglobin levels in these patients. Since the HALP score was calculated between those with and without recurrence, no significant difference was found between the two groups (table 1 and table 2). Although the non-recurrence group was larger, its data could not be obtained because it was out of control.

CONCLUSION: No significant relationship was found between the HALP score and bladder tumor recurrence. Having more than one surgeon may affect the variability of the data, which may reduce the reliability of the results. Therefore, the number of samples needs to be increased and more studies need to be conducted. Recurrence of bladder tumors is an important issue in the treatment process and further research can contribute to the development of treatment methods.

Keywords: HALP score,bladder cancer,recurrence

tablo-2 / *table-2*

	Progresyon	Non-progrese	p
Yaş	61.9 ± 12.8	60.3 ± 14.9	0.162
Cinsiyet			0.751
Kadın	2	24	
Erkek	20	170	
Albumin	40 (34-46)	42 (24-49)	0.148
Lenfosit	2.2 (1.1-3.7)	2.1 (0.5-3.1)	0.760
Hb	13.7 (10.5-16.2)	14.2 (8.6-16.7)	0.093
Plt	234.5 (119-244)	221 (108-401)	0.340
HAALP Score	55.1 (5.1-100.4)	61.7 (5.2-92.4)	0.432
Evre			0.261
Ta	13	87	
T1	9	108	
Grade			0.822
Low	13	107	
High	9	88	

tablo-1

Parametreler	Nüks olanlar(91)	Nüks olmayanlar(126)	p değeri
yaş	61±13.7	60.8±14.3	0.374
kadın	10	16	
erkek	81	109	0.687
albümin(g/L)	41(24-47)	42(26-49)	0.157
lenfosit(/L)	2.1(0.5-3.4)	2(0.8-3)	0.758
hemoglobin(g/L)	14.1(10.5-16.6)	14.2(8.6-16.6)	0.185
platelet(/L)	232(114-317)	218(108-287)	0.337
HALP skoru	54.1(5.1-94.3)	51.9(12.1-89.1)	0.342
İlk patoloji Ta	42	58	
İlk patoloji T1	49	68	0.986
low grade	55	65	
high grade	36	61	0.196

table-1

Parameters	rekkürens (91)	no rekkürens (126)	p value
age	61±13.7	60.8±14.3	0.374
woman	10	16	
man	81	109	0.687
albumın(g/L)	41(24-47)	42(26-49)	0.157
lymphocyte(/L)	2.1(0.5-3.4)	2(0.8-3)	0.758
hemoglobin(g/L)	14.1(10.5-16.6)	14.2(8.6-16.6)	0.185
platelet(/L)	232(114-317)	218(108-287)	0.337
HALP score	54.1(5.1-94.3)	51.9(12.1-89.1)	0.342
first pathology Ta	42	58	
first pathology T1	49	68	0.986
low grade	55	65	
high grade	36	61	0.196

PP-132

Pediatrik Üriner Sistem Taş Hastalıkları - 3 Yaşındaki Kız Çocuğunda Dev Üreter Taşı

Caner Özkan, Osman Mert Yirmibeş, Berat Alp, Gönenç Kuş, Kadir Eryılmaz, Sedat Soyupek, Osman Ergün
Süleyman Demirel Üniversitesi, Tıp Fakültesi, Üroloji Ana Bilim Dalı, Isparta

GİRİŞ: Pediatrik üriner sistem taş hastalıkları (nefrolitiyazis ve üreterolitiyazis), çocuklarda nadir görülmekle birlikte, ciddi morbiditeye yol açabilecek önemli bir sağlık sorunudur. Bu hastalıklar, genetik yatkınlık, metabolik bozukluklar (örneğin, hiperkalsiüri, hiperoksalüri, sistinüri) ve anatomik anomaliler gibi çeşitli faktörlerle ilişkilidir.Bizim olgumuzda hastanın idrar elektolitleri normal aralıktaydı. Taş hastalığı, özellikle büyük taşlar ve komplike hidronefroz ile birlikte seyrettiğinde, böbrek fonksiyonlarını tehlikeye atabilir. Bu olgu sunumunda, sol üreterde 4,5 cm çapında dev bir taş saptanan ve grade 4 hidronefroz gelişen 3 yaşındaki bir kız hastanın tanı ve tedavi süreci ele alınacaktır.

OLGU SUNUMU: Üç yaşında kız hasta, ailesi tarafından şiddetli sol yan ağrısı ve karın ağrısı şikayeti ile polikliniğimize başvurdu. Ağrısı yaklaşık 2-3 aydır olup, başvuru sırasında belirgin bir şekilde artış göstermişti. Fizik muayenede sol yan ve alt kadranda belirgin hassasiyet saptandı. Laboratuvar incelemelerinde serum kreatinin düzeyi 0,3 mg/dL olarak bulundu; bu değer, böbrek fonksiyonlarının korunmuş olduğunu gösteriyordu. Hastaya yapılan acil abdominal ultrasonografi, sol böbrekte grade 4 hidronefroz ve sol üreterde 4,5 cm büyüklüğünde obstrüktif bir taş olduğunu ortaya koydu. Böbrek pelvisinin anteroposterior (AP) çapı 20 mm olarak ölçüldü, bu da sol böbrekte ciddi bir basınç artışına ve fonksiyon kaybı riskine işaret ediyordu. Klinik durumun ciddiyeti göz önünde bulundurularak, hastaya acil olarak perkütan nefrostomi uygulandı. Nefrostomi, böbrek üzerindeki basıncı azaltarak ağrının hafiflemesini sağladı ve böbrek fonksiyonlarını koruma altına aldı. Hastanın stabilize edilmesinin ardından, taşın çıkarılması amacıyla sol açık üreterolitotomi planlandı. Cerrahi müdahalede, üreterdeki 4,5 cm'lik taş başarılı bir şekilde eksize edildi ve komplikasyon gelişmedi.

TARTIŞMA: Pediatrik nefrolitiyazis ve üreterolitiyazis, tedavi edilmediğinde kalıcı böbrek hasarı ve ilerleyici renal fonksiyon kaybı gibi ciddi komplikasyonlara yol açabilir. Bu olguda, sol üreterdeki büyük taşın neden olduğu grade 4 hidronefroz, böbrek fonksiyonlarının korunması için acil müdahaleyi zorunlu kılmıştır. Nefrostomi, obstrüksiyonun acil dekompresyonu için tercih edilen ilk basamak tedavi olmuştur. Cerrahi olarak gerçekleştirilen üreterolitotomi, büyük taşların minimal invaziv yöntemlerle çıkarılamadığı durumlarda hala altın standart tedavi yöntemlerinden biridir. Pediatrik taş hastalığı, altta yatan metabolik bozukluklar, genetik faktörler ve anatomik anomaliler ile ilişkilendirildiğinden, bu çocukların kapsamlı bir şekilde değerlendirilmesi gerekmektedir. Hastaların uzun vadeli takibi, tekrarlayan taş oluşumunun önlenmesi ve böbrek fonksiyonlarının korunması açısından kritik önem taşır.

SONUÇ: Bu olgu, pediatrik üriner sistem taş hastalıklarının yönetiminde hızlı ve doğru müdahalenin önemini vurgulamaktadır. Büyük üreter taşları, hidronefroz gibi komplikasyonlar ile birlikte seyrettiğinde, acil müdahale ve cerrahi tedavi gerektirebilir. Pediatrik hastaların uzun vadeli izlenmesi, tekrarlayan nefrolitiyazis riskini azaltmak ve böbrek fonksiyonlarını korumak için esastır.

Anahtar Kelimeler: DEV ÜRETER TAŞI,ÜRETEROLİTOTOMİ, AÇIK ÜRETER TAŞI OPERASYONU

Pediatric Urinary System Stone Diseases - Giant Ureteral Stone in a 3-Year-Old Girl

Caner Özkan, Osman Mert Yirmibeş, Berat Alp, Gönenç Kuş, Kadir Eryılmaz, Sedat Soyupek, Osman Ergün
Suleyman Demirel University, Faculty of Medicine, Departmant of Urology

INTRODUCTION: Pediatric urinary tract stone disease (nephrolithiasis and ureterolithiasis) is rare in children but can be a serious health issue leading to significant morbidity. These conditions can be associated with various factors such as genetic predisposition, metabolic disorders (e.g., hypercalciuria, hyperoxaluria, cystinuria), and anatomical anomalies. In our case, the patient's urinary electrolytes were within normal ranges. When stone disease is complicated by large stones and severe hydronephrosis, it can jeopardize renal function. This case presentation discusses the diagnosis and treatment process of a 3-year-old girl who had a 4.5 cm stone in the left ureter and developed grade 4 hydronephrosis.

CASE PRESENTATION: A 3-year-old girl presented to our clinic with severe left flank and abdominal pain, which had been persistent for about 2-3 months and had significantly worsened at the time of presentation. Physical examination revealed marked tenderness in the left flank and lower abdomen. Laboratory tests showed a serum creatinine level of 0.3 mg/dL, indicating preserved renal function.

Emergency abdominal ultrasonography revealed grade 4 hydronephrosis in the left kidney and a 4.5 cm obstructive stone in the left ureter. The anteroposterior (AP) diameter of the renal pelvis was measured at 20 mm, indicating significant pressure increase and a risk of functional impairment in the left kidney.

Given the severity of the condition, an emergency percutaneous nephrostomy was performed. The nephrostomy alleviated the pressure on the kidney, relieved the pain, and helped preserve renal function. Once the patient was stabilized, an open ureterolithotomy was planned to remove the stone. During the surgical procedure, the 4.5 cm stone in the ureter was successfully removed without complications.

DISCUSSION: Pediatric nephrolithiasis and ureterolithiasis, if untreated, can lead to severe complications such as permanent kidney damage and progressive loss of renal function. In this case, the large stone in the left ureter that caused grade 4 hydronephrosis necessitated urgent intervention to protect renal function. Nephrostomy was the preferred initial treatment for the acute decompression of the obstruction.

Surgical ureterolithotomy remains one of the gold standard treatments when large stones cannot be removed using less invasive methods. Pediatric stone disease is often linked with underlying metabolic disorders, genetic factors, and anatomical anomalies, making comprehensive evaluation essential. Long-term follow-up of these patients is critical to prevent recurrent stone formation and to maintain kidney function.

CONCLUSION: This case underscores the importance of prompt and precise intervention in managing pediatric urinary tract stone diseases. Large ureteral stones, especially when accompanied by complications such as hydronephrosis, may require emergency intervention and surgical treatment. Ongoing monitoring of pediatric patients is crucial for reducing the risk of recurrent nephrolithiasis and ensuring the preservation of renal function.

Keywords: MEGA URETERAL STONE, URETEROLITHOTOMY, OPEN URETERAL STONE OPERATION

Görsel 1 / *Photograph 1*

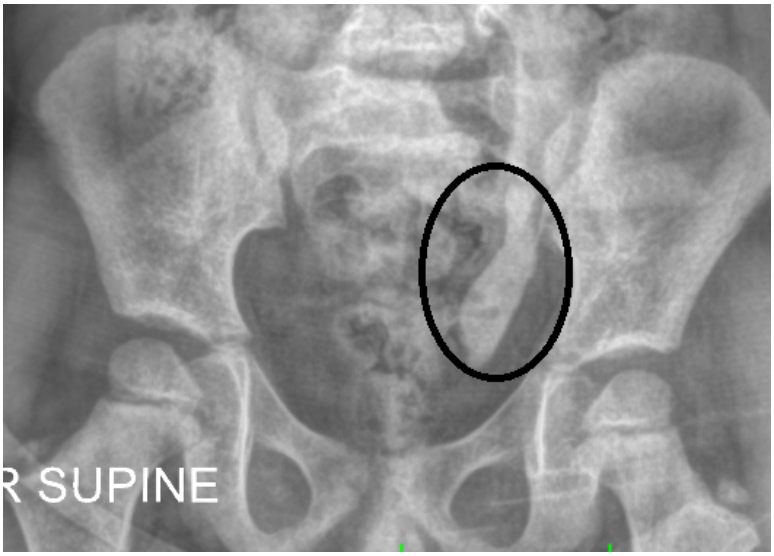

Görsel 1 / *Photograph 1*

Direk üreiner sistem grafisinde üreter trasesine uygun opasite

Urinary system radiography

PP-133

Nadir Olgu Sunumu Böbrek Tüberkülozlu Olguda Psöas Tüberküloz Absesi

Mustafa Tıpırdamaz, Ahmet Emre Şahin, Burak Güler, Arif Kol, Erhan Ateş, Çağatay Özsoy, Haluk Erol
Aydın Adnan Menderes Üniversite Hastanesi, Uroloji Ana Bilim Dalı, Aydın

Psoas kası 12. göğüs ve tüm bel omurlarının transvers çıkıntılarından ve intervertebral disklerinden başlar, omurganın iki yanından aşağı dışa doğru iner, inguinal ligamanın altından geçerek iliak kasın lifleri ile birleşir ve femurda trokanter minora yapışarak sonlanır. Görevi uyluğa fleksiyon hareketi yaptırmaktır. Psoas apsesi ilk kez 1881 yılında Mynter(9) tarafından ileopsoas kompartmanında püy birikimi şeklinde ve psoitis adı ile tarif edilmiştir.

ETYOLOJİ: Psoas apseleri primer ve sekonder olarak sınıflandırılır. Primer psoas apsesi % 30 oranda görülür ve genellikle gizli bir odaktan bakterilerin hematojen veya lenfatik yolla yayılması sonucu gelişir. Etkenler arasında en sık Staphylococcus aureus (% 88) bildirilse de, streptokoklar ve Escherichia coli gibi Gram negatif basiller de neden olabilir(1,8,11). Psoas apselerinin % 70'i sekonder apselerdir ve çevre infekte dokulardan lokal yayılım sonucu ortaya çıkarlar. Gelişmekte olan ülkelerde en sık neden Pott hastalığıdır ve Pott hastalığı gelişen olguların % 5'inde psoas apsesi geliştiği bildirilmektedir(6,10,12). Gelişmiş ülkelerde sekonder psoas apselerinin en sık nedeni olarak Crohn hastalığı bildirilmekte; rüptüre apandisit, periapendiküler apse, pyelonefrit, böbrek tüberkülozu, kalça septik artriti, Pott hastalığı spinal cerrahi sonrası gelişen olgular da bildirilmektedir. Biz bu olguda renal tüberkülozlu olguda psöas apsesinin gelişmesini inceledik.

VAKA: 36 y, K, dış merkezde sol lenf nodu ve memede ağrı nedeniyle biyopsi yapılan, malignite saptanmayıp, tbc uyumlu granülom sonucu gelen IGRA+ saptanan olguya dış merkezde sol g2 hün nedeniyleendoskopik renalpelvis biyopsi yapılmış. Patoloji: kronik granülamatöz Tbc uyumlu pyelonefrit gelmiş. DJ stent takılmış. hastaya çekilen tomografide sol paraaortik lenf nodları, sol psöasda 53*72*87 mm abse? Hematom? İzlendi. Hastaya drenaj kateteri takıldı ancak apsede yeterli gerileme olmaması nedeniyle açık psöas apse drenajı ve lenf nodu eksizyonu yapıldı. Kültür gönderildi. Alınan örnekten yapı lan incelemede Lowenstein-Jensen kültüründe M. tuberculosis pozitif sonuç verdi. Olguya 4'lü (INH, rifampisin, etambutol, pirazinamid) antitüberküloz tedavi başlandı. 2 ay sonra ise tedaviye sadece INH ve rifampisin ile devam edildi. Tedavinin 6. ayında bir şikayeti olmayan hastanın kontrol BT incelemesinde absenin kaybolduğu izlenmiş olup, ikili antitüberküloz tedavisinin 12 aya tamamlanması enfeksiyon bölümü tarafından planlandı

Ö.g:hipotirodi, Tbc
İlaç:levotiron, Antitbc ilaçları
Geçirilmiş operasyon:sezeryan
Sig:+
Labaratuvar: CRP:10 wbc:22bin Kş:440 diğerleri olağan

TARTIŞMA: Psoas kasının, ana abdominal ve pelvik yapılarla yakın olması nedeniyle bu bölgedeki infeksiyonlar kolaylıkla psoas kasına ve posterior mediastinuma yayılabilmektedir. Tüberküloz psoas apsesi geçmişte genellikle Pott hastalığı ile ilişkili olarak daha sık görülmesine rağmen, günümüzde saptanan nadir olguların öncelikle komşu organlardan (böbrekler, sigmoid kolon, apendiks, jejunum, üreter, abdominal aorta) direkt yayılımla, daha nadiren de uzak bir odaktan hematojen yayılımla geliştiği saptanmaktadır. Bel, kasık veya kalça bölgesine ameliyat uygulanan kişilerde psoas apsesi gelişme riski yüksektir. Tüberklozlu böbrekte psöas absesi oldukça nadirdir. Hızlıca drenaj +antitbc başlanmalıdır.

Tedavi:
-Acil Cerrahi Müdahale:Apse drenaj işlemi.
- Antibiyotik Tedavisi:Antitüberküloz ilaç tedavisi ızoniyazit etambutol rifampisin…
- Yoğun Bakım: Sistemik sepsis ve organ yetmezliği riski nedeniyle yoğun bakımda yakın takip gerekebilir.
- Destek Tedavileri:Sıvı tedavisi, ağrı yönetimi, beslenme desteği ve yara bakımı.

SONUÇ: Psöas absesi nadir görülen acil ürolojik vakalardandır. Tüberkülozun neden olduğu psöas apsesi oldukça nadirdir. Tedavide drenaj ve antitüberküloz tedavinin önerilen sürede yapılması önemlidir.

Anahtar Kelimeler: psöas apsesi, tüberküloz, drenaj

Rare Case Report: Psoas Muscle Tuberculosis Abscess in a Patient with Renal Tuberculosis

Mustafa Tıpırdamaz, Ahmet Emre Şahin, Burak Güler, Arif Kol, Erhan Ateş, Çağatay Özsoy, Haluk Erol
Aydın Adnan Menderes Unıversity Hospital, Urology Department, Aydın

The psoas muscle starts from the transverse processes of the 12th thoracic and all lumbar vertebrae and the intervertebral discs, descends down and outward on both sides of the spine, passes under the inguinal ligament, merges with the fibers of the iliac muscle, and ends by attaching to the trochanter minor of the femur. Its function is to provide flexion movement to the thigh. Psoas abscess was first described in 1881 by Mynter (9) as an accumulation of pus in the ileopsoas compartment and named psoitis.

ETIOLOGY: Psoas abscesses are classified as primary and secondary. Primary psoas abscesses are seen in 30% of cases and usually develop as a result of hematogenous or lymphatic spread of bacteria from a hidden focus. Although Staphylococcus aureus (88%) is the most commonly reported cause, streptococci and Gram-negative bacilli such as Escherichia coli can also be the cause (1,8,11). 70% of psoas abscesses are secondary abscesses and occur as a result of local spread from surrounding infected tissues. In developing countries, the most common cause is Pott disease, and it has been reported that psoas abscess develops in 5% of cases with Pott disease (6,10,12). In developed countries, Crohn's disease is reported as the most common cause of secondary psoas abscesses; ruptured appendicitis, periappendicular abscess, pyelonephritis, renal tuberculosis, hip septic arthritis, and cases of Pott disease developing after spinal surgery have also been reported. In this case, we examined the development of psoas abscess in a case with renal tuberculosis.

CASE: 36 years old, F, left lymph node and breast pain biopsy was performed at an external center, no malignancy was detected, tuberculosis compatible granuloma result came back as IGRA+, left G2 endoscopic renal pelvis biopsy was performed at an external center due to left G2 tumor. Pathology: Chronic granulomatous tuberculosis compatible pyelonephritis was detected. DJ stent was placed. Left paraaortic lymph nodes, left pseudomonas 53*72*87 mm abscess? Hematoma? was observed on tomography. Drainage catheter was placed in the patient, however, since the abscess did not regress sufficiently, open pseudomonas abscess drainage and lymph node excision were performed. Culture was sent. Lowenstein-Jensen culture of the sample obtained yielded positive results for M. tuberculosis. The patient was started on 4-drug (INH, rifampicin, ethambutol, pyrazinamide) antituberculosis treatment. After 2 months, treatment was continued with only INH and rifampin. In the 6th month of treatment, the patient had no complaints and in the control CT examination, it was observed that the abscess disappeared, and the infection department planned to complete the dual antituberculosis treatment to 12 months.

hypothyroidism, Tbc
Medications: levothyroxine, Anti-TB drugs
Previous operation: cesarean section
Laboratory: CRP: 10 wbc: 22 thousand Kş: 440 others are normal

DISCUSSION: Due to the proximity of the psoas muscle to the main abdominal and pelvic structures, infections in this region can easily spread to the psoas muscle and posterior mediastinum. Although tuberculous psoas abscess was more frequently seen in the past, usually in association with Pott disease, the rare cases detected today are primarily determined to develop by direct spread from adjacent organs (kidneys, sigmoid colon, appendix, jejunum, ureter, abdominal aorta) and, more rarely, by hematogenous spread from a distant focus. The risk of developing psoas abscess is high in people who have undergone surgery in the waist, groin or hip region. Psoas abscess is quite rare in tuberculous kidneys. Drainage + anti-TBC should be started immediately.

Treatment:
-Emergency Surgical Intervention: Abscess drainage procedure.
- Antibiotic Treatment: Antituberculosis drug treatment isoniazid ethambutol rifampicin…
- Intensive Care: Close monitoring in intensive care may be required due to the risk of systemic sepsis and organ failure.
- Supportive Treatments: Fluid therapy, pain management, nutritional support and wound care.

CONCLUSION: Psoas abscess is a rare urological emergency. Psoas abscess caused by tuberculosis is quite rare. It is important to perform drainage and antituberculosis treatment within the recommended time.

Keywords: psöas abcess, tuberculosis, drenage

Hazırlanmış poster dosyası.

Case Report

Böbrek Tüberkülozlu Olguda Psoas Tüberküloz Apsesi

Mustafa Tıpırdamaz 1 Ahmet Emre1 Şahin Burak Güler1 Arif Kol1 Erhan Ateş1 Çağatay Özsoy1 Haluk Erol1
1.Aydın Adnan Menderes Üniversitesi Hastanesi Üroloji Kliniği

GİRİŞ ve AMAÇ

Psoas kası 12. göğüs ve tüm bel omurlarının transvers çıkıntılarından ve intervertebral disklerinden başlar, omurganın iki yanından aşağı dışa doğru iner, inguinal ligamanın altından geçerek iliak kasın lifleri ile birleşir ve femurda trokanter minora yapışarak sonlanır. Görevi uyluğa fleksiyon hareketi yaptırmaktır. Psoas apsesi ilk kez 1881 yılında Mynter tarafından ileopsoas kompartmanında püy birikimi şeklinde ve psoitis adı ile tarif edilmiştir.

Belirtiler:
-Karın ağrısı
-Lomber ağrı
-Ateş
-Ele gelen apse

VAKA SUNUMU

36 y, K

Meme biyopsi tbc uyumlu granülom sonucu gelen IGRA+

Sol böbrek grade 2 hün nedeniyle endoskopik renal pelvis biyopsi , sol DJ stent takılmış.

Patoloji: kronik granülamatöz Tbc uyumlu pyelonefrit , sol paraaortik lenf nodları, sol psöasda 53*72*87 mm abse? İzlendi. Hastaya drenaj kateteri takıldı ancak apsede yeterli gerileme olmaması nedeniyle açık psöas apse drenajı ve lenf nodu eksizyonu yapıldı. Kültür M. Tuberculosis + gelen olguya 4'lü (INH, rifampisin, etambutol, pirazinamid) antitüberküloz tedavi başlandı. 2 ay sonra ise tedaviye sadece INH ve rifampisin ile devam edildi. Tedavinin 6. ayında bir şikayeti olmayan hastanın kontrol BT incelemesinde absenin kaybolduğu izlenmiş olup, ikili antitüberküloz tedavisinin 12 aya tamamlanması enfeksiyon bölümü tarafından planlandı.

Resim 1: Sol Böbrek Renal pelviste alt polde kirlilik fokal incelme, sol hilus 21 mm LAP

Resim 2:Sol Psöas kasında 55x73x87mm apse? Hematom?
Resim 3 :Sol Psöas Abse Drenajı
Dren kateteri ile tam temizlenmeyen apse açık cerrahi ile drene edilmiştir.

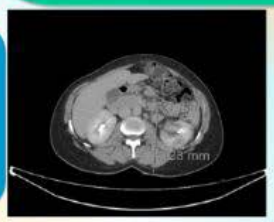

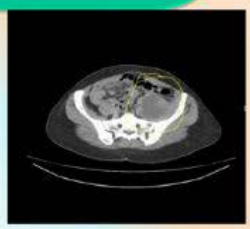

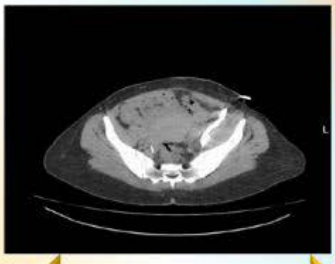

TARTIŞMA

Psöas kasının, ana abdominal ve pelvik yapılarla yakın olması nedeniyle bu bölgedeki infeksiyonlar kolaylıkla psöas kasına ve posterior mediastinuma yayılabilmektedir. Tüberküloz psöas apsesi geçmişte genellikle Pott hastalığı ile ilişkili olarak daha sık görülmesine rağmen, günümüzde saptanan nadir olguların öncelikle komşu organlardan (böbrekler, sigmoid kolon, apendiks, jejunum, üreter, abdominal aorta) direkt yayılımla, daha nadiren de uzak bir odaktan hematojen yayılımla geliştiği saptanmaktadır. Bel, kasık veya kalça bölgesine ameliyat uygulanan kişilerde psoas apsesi gelişme riski yüksektir. Tüberklozlu böbrekte psöas absesi oldukça nadirdir. Hızlıca drenaj +antitbc başlanmalıdır.

Tedavi:
-Acil Cerrahi Müdahale:Apse drenaj işlemi.
- Antibiyotik Tedavisi:Antitüberküloz ilaç tedavisi izoniyazit etambutol rifampisin...
- Yoğun Bakım: Sistemik sepsis ve organ yetmezliği riski nedeniyle yoğun bakımda yakın takip gerekebilir.
- Destek Tedavileri:Sıvı tedavisi, ağrı yönetimi, beslenme desteği ve yara bakımı.

1. .
2. EAU GUİDLİNES 2024
3. AUA GUİDLİNES 2024

SONUÇ

Psöas absesi nadir görülen acil ürolojik vakalardandır. Tüberkülozun neden olduğu psöas apsesi oldukça nadirdir. Tedavide drenaj ve antitüberküloz tedavinin önerilen sürede yapılması önemlidir.

PP-134

Prostat biyopsisi ile tanı konulan akciğer adenokarsinomu- Olgu sunumu

İlker Artuk, Samet Demir, Şafak Gözükara, Mehmet Akyüz, Metin İshak Öztürk
SBÜ Haydarpaşa Numune Eğitim ve Araştırma Hastanesi, Üroloji Kliniği

GİRİŞ: Prostat bezi ve genitoüriner sistemde sekonder tümörler oldukça nadir görülürler. Prostat bezinde metastaz görüldüğünde çoğunlukla mesane gibi komşu organlardan invazyon yoluyla meydana gelir. Literatürde akciğer, gastrointestinal sistem, deri gibi diğer organlardan prostata metastatik tutulumun görüldüğü sadece birkaç vaka vardır. Bu tür metastazlar, genellikle ileri bir aşamada ortaya çıktıkları için çok kötü bir prognoza sahiptirler. Bu nedenle olgu sunumları, tanı ve tedavi konusunda yardımcı olmak açısından önemlidir. Bizim vakamızda, prostat biyopsisi ile tanı konulan metastatik akciğer adenokarsinomu sunulmuştur.

OLGU SUNUMU: 58 yaşında erkek hasta 2 yıl önce başlayan alt üriner sistem semptomları ile hastanemize başvurdu. 2 yıldır tamsulosin kullanıyor. IPSS: 14. Ek hastalık olarak hipertansiyon, kalp ritim bozukluğu mevcut. Geçirilmiş operasyon öyküsü yoktu. Rektal muayene grade 1 sol lobta sertlik mevcut. Laboratuar parametrelerinde psa: 2.4 ng/dl saptandı. Görüntüleme olarak multiparametrik prostat Mrı da prostat hacmi:32 cc, prostat sol midgland düzeyinde 10 mm PIRADS 3 lezyon raporlandı, ek patoloji izlenmedi. Hastaya lokal anestezi altında 13 kor transrektal prostat biyopsisi yapıldı. Patoloji sonucunda 6 korda karsinom infiltasyonu saptandı, ön planda akciğer kaynaklı adenokarsinom ile uyumlu olduğu raporlandı. Hastaya toraks bilgisayarlı tomografi (BT) ve F-18 FDG PET BT planlandı. Ardından göğüs hastalıkları ve göğüs cerrahisi görüşü alındı. PET BT raporunda her iki akciğerde multiple nodüler lezyonlar, mediastende lenfadenopatiler, iskelet sisteminde yaygın metastatik lezyonlar, prostat glandı her iki lobunda fdg tutulum odakları izlendi. Sol plevral sıvı örneklenmesi patolojisi pulmoner adenokarsinom olarak raporlandı. Hastaya tıbbi onkoloji tarafından metastatik akciğer adenokarsinomuna yönelik sistemik tedavi başlandı.

TARTIŞMA: Akciğer kanserlerinden en yaygın olarak pulmoner adenokarsinom görülmektedir. Genellikle karaciğer, adrenal bezler, kemik ve beyine uzak metastazlar yapar. Primer prostat kanserleri de genellikle adenokarsinomlardır. Prostatta nadir görülen adenokarsinom alt tiplerinin bazen başka yerlerden metastaz yapmış adenokarsinomlara benzeyebileceği unutulmamalıdır. Prostata metastaz olduğunda, en yaygın olarak mesaneden kaynaklı transizyonel hücreli tümörler izlenir. Ancak uzak metastaz olduğunda genellikle akciğer, rektum ve pankreastan gelir. Prostatın sekonder tümörlerinin çoğu otopside tesadüfen bulunan lezyonlardır. Prostata uzak metastazın son derece nadir olduğu ve literatürde sadece birkaç vaka bulunduğu bilinmektedir. Bu vakalarda yaygın metastatik hastalık olduğu ve geç evrede tespit edildiği görülmüştür.

SONUÇ: Prostat rezeksiyonu, prostat biyopsi oranlarının artması ve daha hassas görüntüleme tekniklerinin kullanılmasıyla birlikte prostata metastatik tutulumun saptanması artmaktadır. Patolojik tekniklerin de gelişmesiyle primer tümörler ile metastatik tutulumlar ayırt edilebilmektedir. Prostata uzak metastaz yapan tümörler nadir görülmekle beraber adenokarsinom alt tiplerinin prostat adenokarsinomu ile karışabileceği akılda tutulmalıdır.

Anahtar Kelimeler: Adenokarsinom, akciğer kanseri, metastaz, prostat kanseri

Lung adenocarcinoma diagnosed by prostate biopsy - Case presentation

İlker Artuk, Samet Demir, Şafak Gözükara, Mehmet Akyüz, Metin İshak Öztürk
University of Health Sciences, Haydarpaşa Numune Training and Research Hospital, Urology Clinic

INTRODUCTION : Secondary tumors in the prostate gland and genitourinary system are quite rare. When metastasis is observed in the prostate gland, it usually occurs via invasion from neighboring organs such as the bladder. There are only a few documented cases of metastatic involvement of the prostate from other organs such as the lung, gastrointestinal tract, and skin. These types of metastases generally have a very poor prognosis because they occur at an advanced stage. Therefore, case reports are important for aiding in diagnosis and treatment. In this case, we present a patient with metastatic lung adenocarcinoma diagnosed through prostate biopsy.

CASE PRESENTATION: 58-year-old male patient presented to our hospital with lower urinary tract symptoms that began 2 years ago. He had been using tamsulosin for 2 years. His IPSS score was 14. He had a history of hypertension and cardiac arrhythmia but no previous surgeries. On rectal examination, grade 1 hardness was noted in the left lobe. Laboratory parameters showed PSA: 2.4 ng/dL. Imaging with multiparametric prostate MRI revealed a prostate volume of 32 cc, with a 10 mm PIRADS 3 lesion at the left midgland level and no additional pathology. A transrectal prostate biopsy with 13 cores was performed under local anesthesia. Pathology results indicated carcinoma infiltration in 6 cores, consistent with lung-derived adenocarcinoma. The patient was scheduled for thoracic CT and F-18 FDG PET CT. Subsequently, consultations with pulmonology and thoracic surgery were obtained. The PET CT report showed multiple nodular lesions in both lungs, mediastinal lymphadenopathy, widespread metastatic lesions in the skeletal system, and FDG uptake foci in both lobes of the prostate gland. Analysis of the left pleural fluid showed pulmonary adenocarcinoma. The patient was started on systemic treatment for metastatic lung adenocarcinoma by the medical oncology team.

DISCUSSION: Pulmonary adenocarcinoma is the most common form of lung cancer. It generally metastasizes to the liver, adrenal glands, bones, and brain. Primary prostate cancers are also predominantly adenocarcinomas. It should be noted that rare subtypes of prostate adenocarcinoma can sometimes resemble adenocarcinomas metastatic from other sites. When metastasis occurs to the prostate, it is most commonly from transitional cell tumors originating in the bladder. However, distant metastases usually come from the lungs, rectum, or pancreas. Most secondary tumors in the prostate are incidental findings at autopsy. It is known that distant metastasis to the prostate is extremely rare and only a few cases are documented in the literature. These cases have shown that widespread metastatic disease is present and detection occurs at a late stage.

CONCLUSION: With the increase in prostate resections, biopsies, and the use of more sensitive imaging techniques, the detection of metastatic involvement in the prostate is rising. Advances in pathological techniques have also allowed for differentiation between primary tumors and metastatic deposits. Although distant metastases to the prostate are rare, it should be remembered that adenocarcinoma subtypes can sometimes be confused with prostate adenocarcinoma.

Keywords: Adenocarcinoma, lung cancer, metastasis, prostate cancer

PP-135

Contrast leak to vena cava during percutaneous nephrolithotomy: shall we be afraid?

Mehmet Eren Akan, Samet Bağcı, Cemil Kutsal, İbrahim Halil Baloğlu, Abdullah Hızır Yavuzsan, Sinan Levent Kireççi
SBÜ Şişli Hamidiye Etfal Eğitim ve Araştırma Hastanesi

Percutaneous nephrolithotomy (PCNL), a minimally invasive procedure introduced in 1976, has been an effective technique for the removal of various renal calculi, with advances in technology improving its safety profile. Despite these improvements, complications remain common, affecting approximately 20% of patients, though severe complications are less frequent. This case report highlights a rare complication of contrast medium leakage into the inferior vena cava (VCI) during PCNL. A 58-year-old male with a history of recurrent nephrolithiasis underwent PCNL for a right staghorn calculus. Fluoroscopic guidance revealed contrast leakage into the VCI, though lithotripsy was completed without immediate complications. Postoperatively, the patient developed mild symptoms, including low-grade fever and tachycardia, along with a perirenal collection. Management included intravenous antibiotics and the placement of a double J stent, with resolution of symptoms and no further complications. This case emphasizes the importance of prompt recognition and intervention in managing potential life-threatening complications during PCNL, demonstrating the success of conservative measures in preventing severe outcomes.

Keywords: contrast medium leak, vena cava inferior, Percutaneous nephrolithotomy, ureteral stenting

Flouroscopy images showing contrast leak to vena cava inferior (VCI)

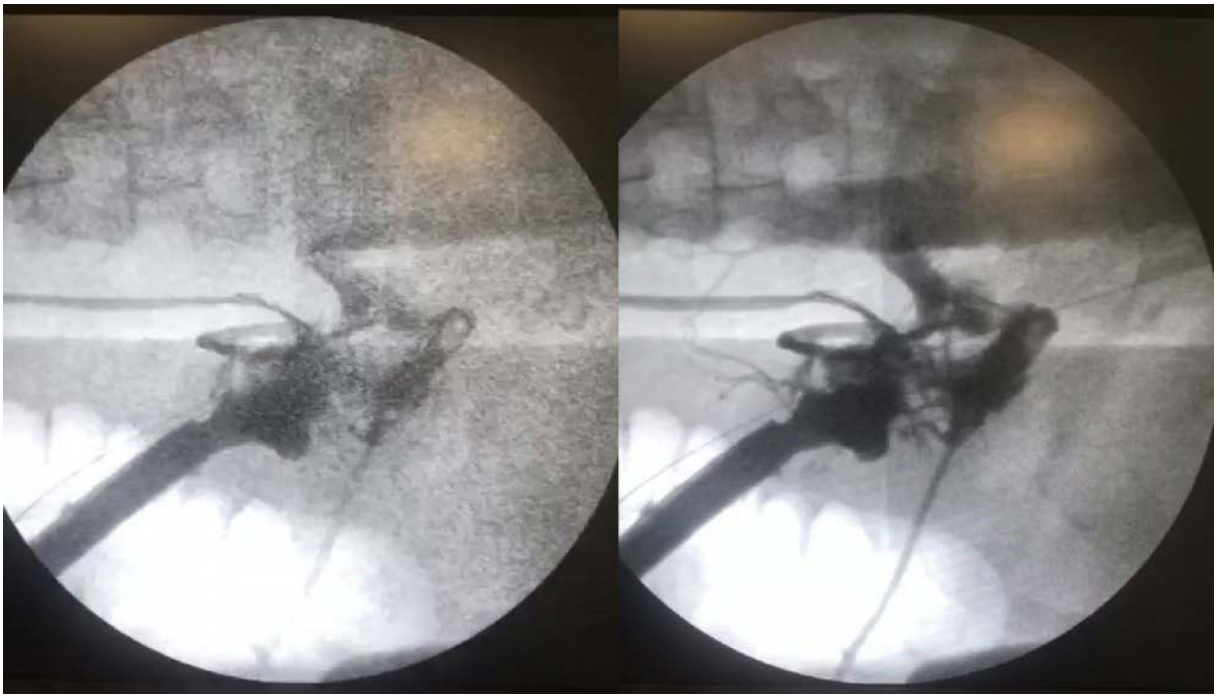

PP-136

Spinal Deformiteli Hastalarda Perkütan Nefrolitotomi Deneyimlerimiz

Çağrı Şevik, Enes Yavuz, İsmail Tekin, Halil Lütfi Canat
Başakşehir Çam ve Sakura Şehir Hastanesi

GİRİŞ - AMAÇ: Nefrolitiazis oldukça sık görülen bir hastalıktır. Perkütan nefrolitotomi (PCNL) böbrek taşlarının tedavisinde kullandığımız minimal invaziv cerrahi bir yöntemdir. PCNL yöntemi teknik ve ekipman olarak yıllar içinde gelişim göstermiş olup günümüzde büyük hacimli taşların tedavisinde ilk seçilecek cerrahi yöntemdir. Günümüzde PCNL ve diğer minimal invaziv tekniklerin kullanımının artması ile birlikte taş hastalığı tedavisinde açık cerrahi ancak % 1'den az bir hasta grubunda uygulanmaktadır. Anatomik anomaliler halen taş cerrahisinde açık yöntem için bir endikasyon teşkil etse de seçilmiş uygun vakalarda PCNL'nin daha düşük komplikasyon oranları ve morbidite ile minimal invaziv bir yöntem olarak kullanılabilir olduğu görülmektedir.Serebral palsili hastalarda normal popülasyona oranla artan ürolitiazis riski gözle görülmektedir. Bu popülasyondaki perkütan nefrolitotomi (PCNL) ile ilgili veriler sınırlıdır. Bizde bu tarz hastalarda ki 2022 Haziran ve 2024 Haziran arasında yapmış olduğumuz PCNL cerrahisi ile taş tedavisindeki deneyimimlerimizi paylaşmayı amaçladık.

GEREÇ -YÖNTEM : 2022 Haziran ile 2024 Haziran tarihleri arasında kurumumuzda spiral deformitesi olan 5 hastaya PCNL uygulandı. Bu 5 hastanın verileri retrospektif olarak incelendi. Taş özellikleri, tedavi sonuçları ve komplikasyonlar değerlendirildi.Taşsızlık için işlem sonrası opak taşlarda Direkt üriner sistem grafisi (DÜSG), opak olmayan taşlarda ise Bilgisayarlı tomografi (BT) kullanıldı.Taşsızlık olarak görüntüleme yöntemlerinde <4 mm taş olması veya hiç taş olmaması kabul edildi. Komplikasyonlar modifiye Clavien yöntemine göre sınıflandı.Hastaların yaş (yıl), cinsiyet, taş özellikleri (taş yüzey alanı, taraf ve lokalizasyon), operasyon süresi (dk), hemoglobin değişim miktarı, Hounsfield Ünitesi (HU) değerleri, komplikasyonları ve rezidüel taşları değerlendirildi. Operasyon öncesinde, idrar tahlili, böbrek fonksiyon testleri, tam kan sayımı ve koagulometre parametreleri, idrar kültürü ve duyarlılık testlerini içeren preoperatif laboratuar testleri tüm hastalara yapıldı. İdrar yolu enfeksiyonu (İYE) olan hastalar işlem öncesi uygun bir antibiyotik rejimi ile tedavi edildi. Tüm hastalara operasyon öncesinde profilaktik antibiyotik yapıldı.

BULGULAR: Toplamda spiral deformiteleri mevcut olan 5 hastaya PCNL uygulandı. 3 hastada stahghorn tarzda taş mevcut idi. 3 hasta serebral palsi 1 hasta spina bifida ve 1 hasta da spinal injury ve tek bacak amputeydi, hastaların mevcut kliniğine ciddi skolyoz eşlik ediyordu ve bu da cerrahi esnasında pozisyon zorluğuna sebep oluyordu. Taşların lokalizasyonu genel olarak renal pelvis ve alt kaliksteydi. 2 hastaya prone pozisyonda, 3 hastaya supin pozisyonda cerrahi işlem uygulandı. İlk PCNL sonrasında 3 hastada böbreklerde tam taşsızlık sağlandı.1 hasta da ikinci seans PCNL yapıldı ikinci seans sonrası taşsızlık sağlandı, 1 hastada ise ikinci seans olarak retrograde intrarenal cerrahi (RIRS) yapıldı ve tam taşsızlık sağlandı 2 hastada cerrahi sonrası sepsis kliniği gelişti ve ameliyat sonrası yoğun bakım takibi gerekti. Uygun antibiyoterapi sonrası klinik düzelme sağlandı. 1 hastaya 1 ünite eritrosit süspansiyon replasmanı yapıldı. Postoperatif nefrostomi alınması, ürosepsis gelişen hastalarda 10 gün diğer hastalarda ise 2 gün sonra alındı.

SONUÇ: Deneyimlerimize dayanarak, spiral deformiteli hastalarda PCNL'de, bir taş temizlenme oranı var ancak bu hastalar da taşların tamamen temizlenmesi için birden fazla taş cerrahisi ihtiyacı vardır. Bu hasta grubunda anatomik bozukluklar,taş yükünün fazla olması kombine cerrahinin (PCNL+RIRS) yapılamaması sebebi tek seansta başarı oranı düşüktür ve komplikasyon insidansı daha yüksektir.

Anahtar Kelimeler: Nefrolitiazis,Perkütan nefrolitotomi,Spinal deformite,Serebral palsi

Our Experiences with Percutaneous Nephrolithotomy in Patients with Spinal Deformity

Çağrı Şevik, Enes Yavuz, İsmail Tekin, Halil Lütfi Canat
Basaksehir Cam and Sakura City Hospital

INTRODUCTION - PURPOSE: Nephrolithiasis is a very common disease. Percutaneous nephrolithotomy (PCNL) is a minimally invasive surgical method that we use in the treatment of kidney stones. The PCNL method has developed over the years in terms of technique and equipment, and today it is the first surgical method to be chosen in the treatment of large-volume stones. Today, with the increasing use of PCNL and other minimally invasive techniques, open surgery is only applied to less than 1% of patients in the treatment of stone disease. Although anatomical anomalies still constitute an indication for the open method in stone surgery, it is seen that PCNL can be used as a minimally invasive method with lower complication rates and morbidity in selected appropriate cases. The increased risk of urolithiasis is clearly seen in patients with cerebral palsy compared to the normal population. Data on percutaneous nephrolithotomy (PCNL) in this population is limited. We aimed to share our experiences in stone treatment with PCNL surgery that we performed between June 2022 and June 2024 in such patients.

MATERIAL -METHODS: PCNL was applied to 5 patients with spiral deformity in our institution between June 2022 and June 2024. The data of these 5 patients were reviewed retrospectively. Stone characteristics, treatment results and complications were evaluated. For stone-free status, Direct urinary system radiography (DUSG) was used for opaque stones after the procedure and Computerized tomography (CT) was used for non-opaque stones. Stone-free status was accepted as having <4 mm stones or no stones in imaging methods. Complications were classified according to the modified Clavien method. Age (years), gender, stone characteristics (stone surface area, side and localization), operation time (min), hemoglobin change amount, Hounsfield Unit (HU) values, complications and residual stones of the patients were evaluated. Preoperative laboratory tests including urinalysis, renal function tests, complete blood count and coagulometer parameters, urine culture and sensitivity tests were performed on all patients before the operation. Patients with urinary tract infection (UTI) were treated with an appropriate antibiotic regimen before the procedure. All patients received prophylactic antibiotics before the operation.

RESULTS: PCNL was applied to 5 patients with spiral deformities in total. 3 patients had staghorn-style stones. Three patients had cerebral palsy, one patient had spina bifida, and one patient had a spinal injury and was a single-leg amputee. The patients' current clinical condition was accompanied by severe scoliosis, which caused difficulty in positioning during surgery.The stones were generally located in the renal pelvis and lower calyx. Surgery was performed in 2 patients in the prone position and in 3 patients in the supine position.Complete kidney stone freedom was achieved in 3 patients after the first PCNL. Second PCNL was performed in 1 patient and stone freedom was achieved after the second session. Retrograde intrarenal surgery (RIRS) was performed in 1 patient as the second session and complete stone freedom was achieved. Sepsis developed in 2 patients after surgery and intensive care follow-up was required after the operation. Clinical improvement was achieved after appropriate antibiotic therapy. 1 patient received 1 unit of erythrocyte suspension replacement. Postoperative nephrostomy was removed after 10 days in patients with urosepsis and 2 days in other patients.

CONCLUSION: Based on our experience, there is a stone clearance rate in PCNL in patients with spiral deformity, but these patients require more than one stone surgery to completely clear the stones. In this patient group, anatomical disorders, high stone burden, combined surgery (PCNL+RIRS) cannot be performed because the success rate is low in a single session and the incidence of complications is higher.

Keywords: Nephrolithiasis,Percutaneous nephrolithotomy,Spinal deformity,Cerebral palsy

Preoperatif ve Postoperatif Değerlendirme

Preoperative and Postoperative Evaluation

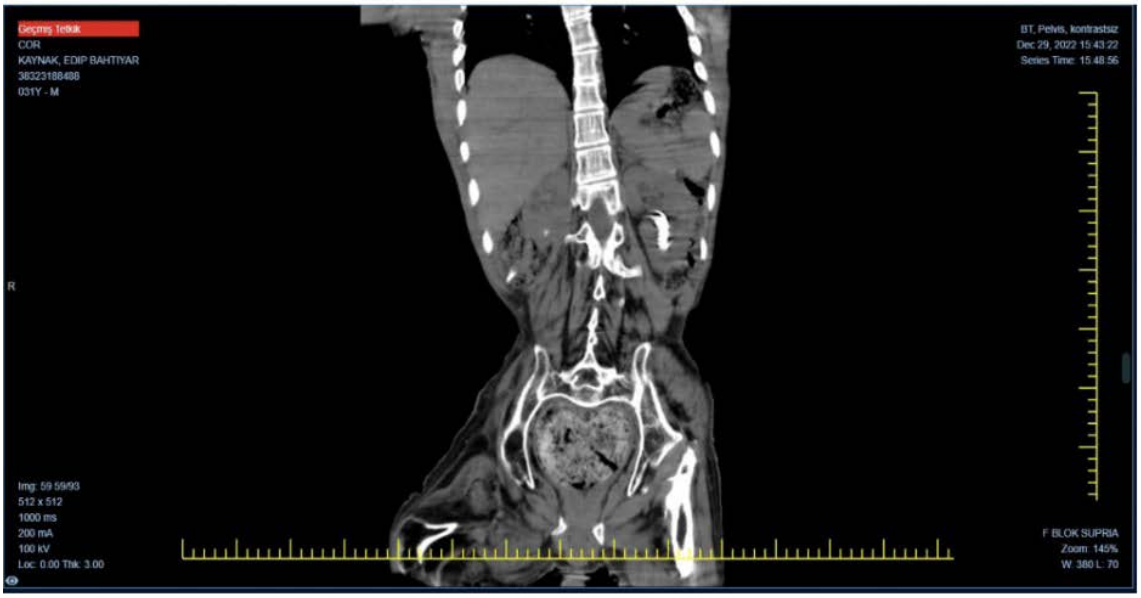

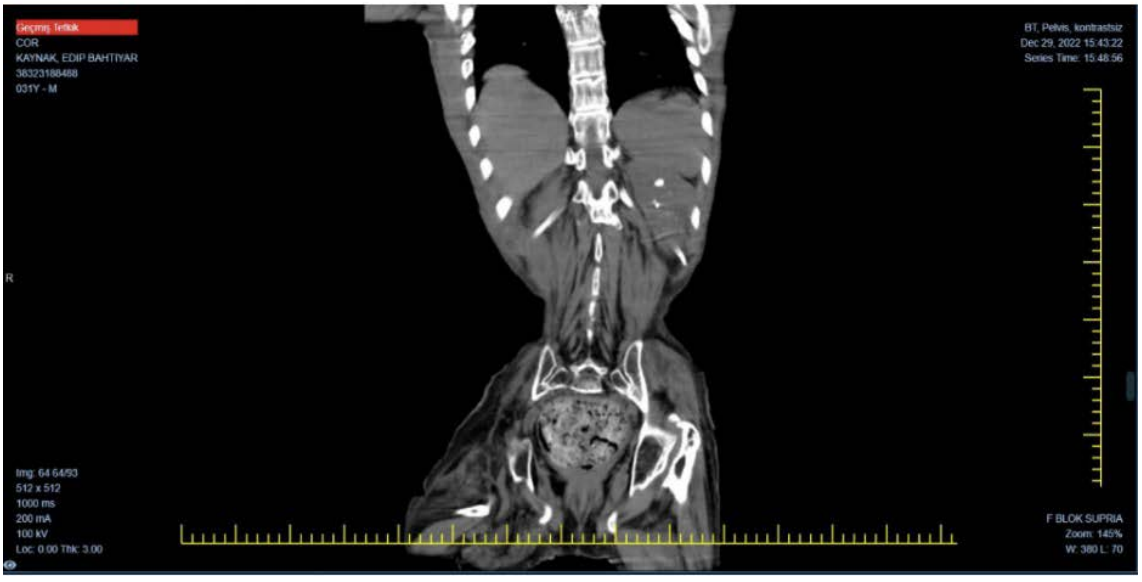

Bulgular

Hastaların preoperatif,perioperatif,postoperatif verileri	
Hasta Sayısı (n)	5
Yaş Ortalaması	24.6*
Kadın / Erkek	1/4
Operasyon Süresi (dakika)	145*
Cerrahi öncesi nefrostomi kateter uygulaması	2
Taş sertliği (Hounsfield Ünitesi)	1050*
Cerrahi sonrası tam taşsızlık	3/5
Ortalama hastane kalış süresi	5*
Cerrahi sonrası septik tablo	2/5
Eritrosit süspansiyonu ihtiyacı gelişen	1/5
PCNL sonrası taş cerrahisi gerekliliği	3/5
Prone PCNL/ Supin PCNL	2/3

Findings

Number of Patients (n)	5
Average Age	24.6*
Female / Male	1/4
Operation Time (minutes)	145*
Preoperative nephrostomy catheter application	2
Stone hardness (Hounsfield Unit)	1050*
Complete stone-free status after surgery	3/5
Average hospital stay	5*
Postoperative septic picture	2/5
Emerging need for erythrocyte suspension	1/5
Necessity of stone surgery after PCNL	3/5
Prone PCNL/ Supin PCNL	2/3

PP-137

Olgu sunumu: Mesanenin primer sinovyal sarkomu

Mustafa Bozlu, Osman Mert Yirmibeş, Caner Özkan, Berat Alp, Osman Ergün, Alim Koşar
Süleyman Demirel Üniversitesi Tıp Fakültesi Hastanesi, Üroloji Anabilim Dalı

GİRİŞ: Mesane kanseri erkeklerde en sık teşhis edilen kanserler arasında 7. sırada yer alırken, her iki cinsiyet dikkate alındığında 10. sıraya düşmektedir.Mesane kanserlerinin büyük bir çoğunluğunu üroepitelyum kaynaklı kanserler oluşturmaktadır. Sinovyal sarkom, epitelyal farklılaşma potansiyeli olan primitif mezenkimal hücrelerden köken alan, nadir görülen malign bir yumuşak doku sarkomudur. En sık ekstremitelerde ve gövdede bulunur. Üriner sistemde en sık böbreklerde görülmektedir. Ancak mesaneden kaynaklanan sinovyal sarkom vakası literatürde daha önce bildirilmemiştir. Bu olgumuzda üroepitelyal karsinomun eşlik ettiği mesanenin primer sinoviyal sarkomu tanısı koyduğumuz hastamızdan bahsedeceğiz.

OLGU SUNUMU: Hastamız bilinen serebrovasküler olay, diyabet, hipertansiyon ve hiperlipidemi tanıları olan 72 yaş bir erkektir.Hastamız polikliniğimize yaklaşık 1 aydır olan hematüri şikayeti ile başvurdu ve yapılan üriner sistem ultrasonografisinde mesane sol yan duvarında yaklaşık 3 cm boyutunda solid kitle görünümü olması üzerine hastaya anestezi altında sistoskopi planlandı.Yapılan sistoskopide sol yan duvardan sol üreter orifisinin hemen lateraline kadar uzanan 5 cm boyutunda solid lezyon mevcuttu ve lezyon bipolar yöntemle rezeke edildi.Patoloji raporu muskularis propiayı invaze eden sinoviyal sarkoma eşlik eden lamina propia tutulumu izlenen üroepitelyal karsinom+karsinoma in situ kombinasyonu şeklinde geldi.Çekilen FDG PET-BT'de bilateral akciğerde multiple metastatik nodülleri ve yaygın abdominal lenf nodu metastazları olan hasta üroonkoloji konseyine sunularak medikal onkolojiye yönlendirildi.

TARTIŞMA: Sinoviyal sarkomlar, epitelyal farklılaşma potansiyeli olan ilkel mezenkimal hücrelerden köken alan ve farklılaşma yönü belirsiz malign yumuşak doku sarkomlarıdır. Klinik olarak, sinoviyal sarkom sıklıkla erken evrelerinde, sınırları belirsiz ve hareket kabiliyeti zayıf, herhangi bir zararlı semptom içermeyen derin, ağrısız bir kitle olarak ortaya çıkar, ancak tümör büyüdükçe ve daha sonraki aşamalarda çevredeki sinirleri ve dokuları sıkıştırdıkça, bir dizi belirti ve semptom gelişebilir. Bu genellikle hastaların teşhis edilir edilmez metastaz yapmasıyla sonuçlanır ve hastaların %50-70'inde metastaz gelişir. Uzak metastazların en yaygın bölgesi akciğerdir, aynı zamanda lenf nodları, karaciğer ve kemik de diğer metastaz bölgeleridir; masif plevral metastazlar sinovyal sarkomda ana ölüm nedenidir.

SONUÇ: Mesanenin primer sarkomu, nadir görülen ancak agresif bir mesane kanseri türüdür.Mesanenin primer sarkomu ile ilgili mevcut kanıtlar vaka raporları ve küçük serilerle sınırlıdır.Üriner sistemde sinovyal sarkom vakaları oldukça nadir olmakla birlikte daha önce literatürde böbrek, prostat ve üretranın primer sinovyal sarkomu birkaç vaka olarak bildirilmiştir. Mesanenin sinovyal sarkomu literatürde daha önce bulunmamaktadır.Daha önce böyle bir olgunun bildirilmemesi nedeniyle tedavi konusu karmaşıktır.Olgumuzun tedavi sonucu literatür içinde önem teşkil edecek görünmektedir.

Anahtar Kelimeler: mesane,kanser,sinovyal,sarkom,farklılaşmamış

Case report:Primary synovial sarcoma of the bladder

Mustafa Bozlu, Osman Mert Yirmibeş, Caner Özkan, Berat Alp, Osman Ergün, Alim Koşar
Suleyman Demirel University Medical Faculty Hospital, Department of Urology

INTRODUCTION: While bladder cancer ranks 7th among the most frequently diagnosed cancers in men, it drops to 10th place when both genders are taken into account. The majority of bladder cancers are cancers originating from the uroepithelium. Synovial sarcoma is a rare disease originating from primitive mesenchymal cells with epithelial differentiation potential. It is a malignant soft tissue sarcoma. It is most commonly found on the extremities and trunk. In the urinary system, it is most commonly seen in the kidneys. However, a case of synovial sarcoma originating from the bladder has not been reported before in the literature. In this case, we will talk about our patient who was diagnosed with primary synovial sarcoma of the bladder accompanied by uroepithelial carcinoma.

CASE REPORT: Our patient is a 72-year-old man with known diagnoses of cerebrovascular accident, diabetes, hypertension and hyperlipidemia. Our patient applied to our polyclinic with a complaint of hematuria that had been going on for about 1 month, and since the urinary system ultrasonography showed a solid mass of approximately 3 cm in size on the left side wall of the bladder, a cystoscopy was planned for the patient under anesthesia..In the cystoscopy performed, there was a 5 cm solid lesion extending from the left side wall to the lateral side of the left ureteral orifice, and the lesion was resected by the bipolar method. The pathology report came as a combination of uroepithelial carcinoma + carcinoma in situ with lamina propia involvement accompanied by synovial sarcoma invading the muscularis propia. The patient, who had multiple metastatic nodules in the bilateral lungs and widespread abdominal lymph node metastases on FDG PET-CT, was presented to the ur-oncology council and referred to medical oncology.

DISCUSSION: Synovial sarcomas are malignant soft tissue sarcomas that originate from primitive mesenchymal cells with epithelial differentiation potential and whose direction of differentiation is unclear. Clinically, synovial sarcoma often presents in its early stages as a deep, painless mass with ill-defined borders and poor mobility, without any harmful symptoms, but as the tumor grows and compresses surrounding nerves and tissues in later stages, a range of signs and symptoms may develop. This often results in patients metastasizing as soon as they are diagnosed, with 50-70% of patients developing metastases. The most common site of distant metastases is the lung, although lymph nodes, liver, and bone are also other sites of metastasis; massive pleural metastases are the main cause of death in synovial sarcoma.

CONCLUSION: Primary sarcoma of the bladder is a rare but aggressive type of bladder cancer. Current evidence regarding primary sarcoma of the bladder is limited to case reports and small series. Although cases of synovial sarcoma in the urinary system are extremely rare, a few cases of primary synovial sarcoma of the kidney, prostate, and urethra have previously been reported in the literature. Synovial sarcoma of the bladder has not been reported before in the literature. The treatment issue is complicated because such a case has not been reported before. The treatment result of our case seems to be important in the literature.

Keywords: bladder,cancer,undifferentiated,sarcoma,synovial

PP-138

Endoürolojik işlemlerde saptanan insidental mesane tümörleri

Muhammed Bahattin Ulu, Süleyman Tümer Çalışkan
Samsun Gazi Devlet Hastanesi, Üroloji Bölümü, Samsun

AMAÇ: Bu çalışmanın amacı endoürolojik işlemlerde eşzamanlı yapılan sistoskopide insidental mesane tümörü saptanan hastalar ile klinik ve/veya radyolojik bulguları olan ve bu nedenle yapılan sistoskopide mesane tümörü tanısı konulan hastaların klinik ve patolojik sonuçlarını karşılaştırmaktır.

MATERYAL-METOD: Kasım 2021 ve Mayıs 2024 tarihleri arasında Samsun Gazi Devlet Hastanesi Üroloji Bölümü'nde mesane kanseri patolojik tanısı konulan hastaların klinik ve patolojik bulguları retrospektif olarak dokümente edildi. Daha önce mesane tümörü tanısı almış ve rekürens olan olgular çalışma dışı bırakıldı.

BULGULAR: Toplam 59 mesane kanseri olan olgu tespit edildi. Toplam 53 olgu klinik semptomları olan olguların sistoskopisinde saptanmış, 6 olgu ise herhangi bir klinik şikayeti olmayan olguların eşzamanlı endoürolojik işlemleri sırasında saptanmıştı. İnsidental olarak saptanan 6 olgu toplam 603 endoürolojik işlemler sırasında eşzamanlı yapılan sistoskopide saptanan tümörlerdi (% 0,99). Yapılan endoürolojık işlemlere bakıldığında; 4 olgu 404 endoskopik üreter taşı tedavisi, 1 olgu 178 transüretral prostat rezeksiyonu (TURP) ve 1 olgu da 21 perkütan nefrolitotomi (PTK) işlemleri sırasında eşzamanlı olarak tespit edilmişti. Hastaların 5'i erkek 1'i bayan olup ortalama yaşları 56,1 idi. Tümörlerin sistokopide tespit edilen ortalama boyutu 11 mm, minimum ve maksimum boyutları ise 3 ve 20 mm idi. 6 olgunun patoloji sonucu da invaziv olmayan düşük dereceli papiller üretelyal karsinom olarak rapor edildi. İnsidental olmayan 53 tümörlü olgunun ise 9'u bayan, 44'ü erkek olup ortalama yaşları 62,3 idi. Tümörlerin ortalama boyutu 23 mm, minimum ve maksimum boyutları ise 4 ve 60 mm idi. 53 olgunun patoloji sonucunda 8 olguda invaziv yüksek dereceli üretelyal karsinom, 4 olguda invaziv olmayan yüksek dereceli üretelyal karsinom ve 41 olguda düşük dereceli üretelyal karsinom tespit edildi.

SONUÇ: Çalışmamızda endoskopik işlemler sırasında eşzamanlı olarak tespit edilen insidental mesane tümörlerinin oranı % 0,99 olarak bulunmuştur. Bu tümörlerin ortalama boyutu insidental olmayan tümörler ile karşılaştırıldığında daha küçüktür. İnsidental mesane tümörlerinin patoloji sonucu invaziv olmayan düşük dereceli papiller üretelyal karsinom olarak tespit edilmiştir ve insidental olmayan tümörler ile karşılaştırıldığında daha düşük grade'li tümörlerdir.

Anahtar Kelimeler: mesane kanseri, insidental bulgular, endoüroloji

Incidental bladder tumors detected during endourological procedures

Muhammed Bahattin Ulu, Süleyman Tümer Çalışkan
Samsun Gazi State Hospital, Department of Urology, Samsun

OBJECTIVE: The aim of this study is to compare the clinical and pathological outcomes of patients in whom incidental bladder tumors were detected during simultaneous cystoscopy in endourological procedures with those patients who had clinical and/or radiological findings that led to the diagnosis of bladder tumors during cystoscopy.

MATERIALS-METHODS: Between November 2021 and May 2024, the clinical and pathological findings of patients diagnosed with bladder cancer at the Urology Department of Samsun Gazi State Hospital were retrospectively documented. Cases that had previously been diagnosed with bladder tumors and had recurrences were excluded from the study.

RESULTS: A total of 59 cases of bladder cancer were identified. A total of 53 cases with clinical symptoms were detected during cystoscopy, while 6 cases were identified during simultaneous endourological procedures of patients without any clinical complaints. Six cases incidentally detected were tumors identified during simultaneous cystoscopy performed during a total of 603 endourological procedures (0.99%). When looking at the endourological procedures performed, 4 cases were identified simultaneously during 404 endoscopic ureter stone treatments, 1 case was identified simultaneously during 178 transurethral prostate resections (TURP), and 1 case was identified simultaneously during 21 percutaneous nephrolithotomies (PTK). Five of the patients were male and one was female, with a mean age of 56.1 years. The average size of tumors detected during cystoscopy was 11 mm, with minimum and maximum sizes of 3 mm and 20 mm, respectively. The pathology results of all 6 cases were reported as non-invasive low-grade papillary urothelial carcinoma. Among the 53 non-incidental tumor cases, 9 were female and 44 were male, with a mean age of 62.3 years. The average size of the tumors was 23 mm, with minimum and maximum sizes of 4 and 60 mm, respectively. In the pathology results of 53 cases, invasive high-grade urothelial carcinoma was found in 8 cases, non-invasive high-grade urothelial carcinoma in 4 cases, and low-grade urothelial carcinoma in 41 cases.

CONCLUSİON: In our study, the rate of incidental bladder tumors detected simultaneously during endoscopic procedures was found to be 0.99%. The average size of these tumors is smaller compared to non-incidental tumors. Incidental bladder tumors have been identified in pathology results as non-invasive low-grade papillary urothelial carcinoma, and they are lower grade tumors compared to non-incidental tumors.

Keywords: bladder cancer, incidental findings, endourology

PP-140

İnvaziv renal hücreli karsinomu taklit eden dediferansiye liposarkom: Olgu sunumu

Samet Bağcı, Ayhan Dalkılıç, Mehmet Eren Akan, Kaya Horasanlı, İbrahim Halil Baloğlu, Muhittin Kıraman
Şişli Etfal Hamidiye Eğitim ve Araştırma Hastanesi, Üroloji Kliniği, İstanbul

Dediferansiye liposarkom nadir görülen bir retroperitoneal tümördür. Yavaş ilerlemesi ve spesifik olmayan semptomları nedeniyle tanı genellikle gecikir ve özellikle tümör daha büyük boyutlara ulaştığında tedavi zorlaşır. Ek olarak, çok yüksek nüks oranları bir başka önemli zorluk oluşturmaktadır. 59 yaşında kadın hasta, son 10 gündür sol yan ağrısı şikayeti ile üroloji polikliniğine başvuruyor. Fizik muayenede sol lomber bölgede sert, hassas olmayan kitle palpe ediliyor. Bilgisayarlı batın tomografisi (BT) ve manyetik rezonans görüntüleme (MRG) ile bifid lezyon saptandı. Yaklaşık 12,5 cm boyutundaki anterosuperior kısım sol böbreği inferiora deplase ederken, inferior kısım yaklaşık 11 cm boyutunda, merkezi nekrotik malign bir kitleydi. Kitle, modifiye bir lombotomi insizyonu ile sol radikal nefrektomi ile birlikte cerrahi olarak eksize edildi. Perioperatif olarak lezyonun inen kolon, periton ve mezenter ile temas halinde olduğu ve belirgin bir duodenal implant içerdiği gözlenmiştir. Patolojik değerlendirmede sol böbreği infiltre eden yüksek dereceli dediferansiye liposarkom ve duodenumu infiltre eden indiferansiye sarkom saptandı. Takibin 6. ayında, Fludeoksiglukoz (FDG) Pozitron Emisyon Tomografisi (PET) taraması, kolon, komşu mezenter, periton ve hatta insizyon hattı dahil olmak üzere çok sayıda nüks alanı ortaya çıkardı. Hasta ile görüşülerek, komorbiditeleri ve daha ileri prosedürlerin olası sonuçları göz önünde bulundurularak girişimsel olmayan bir takip kararı alındı. Onkoloji ünitesinde Gemsitabin ve Oksaliplatin ile kemoterapi tedavisine başlandı. Ancak hasta ameliyattan dokuz ay sonra vefat etti.

Anahtar Kelimeler: Dediferansiye liposarkom, Retroperitoneal liposarkomlar, Radikal Nefrektomi

Dedifferentiated liposarcoma mimicking invasive renal cell carcinoma: a case report

Samet Bağcı, Ayhan Dalkılıç, Mehmet Eren Akan, Kaya Horasanlı, İbrahim Halil Baloğlu, Muhittin Kıraman
Department of Urology, Sisli Etfal Hamidiye Training and Research Hospital, Istanbul, Turkey

A dedifferentiated liposarcoma is a rarely encountered retroperitoneal tumor. Due to its slow progression and nonspecific symptoms, diagnosis is often delayed, and treatment becomes challenging, especially when the tumor reaches larger sizes. Additionally, the very high recurrence rates pose another significant challenge. 59 years old female, applies to Urology outpatient clinic with a complaint of left flank pain for the past 10 days. On physical examination, solid, nontender mass was palpable in the left lumbar area. Computed tomography (CT) of the abdomen and magnetic resonance imaging (MRI), which revealed a bifid lesion. The anterosuperior part, measuring approximately 12.5 cm, displaced the left kidney inferiorly, while the inferior part was a nearly 11 cm, centrally necrotic malignant mass. The mass surgically excised with a modified lombotomy incision, accompanied by a left-sided radical nephrectomy. Perioperatively, the lesion was observed to be in contact with the descending colon, peritoneum and the mesentery along with a distinct duodenal implant. The pathological evaluation revealed a high grade dedifferentiated liposarcoma infiltrating the left kidney and an indifferentiated sarcoma infiltration of duodenum. At the 6th month of follow-up, Fludeoxyglucose (FDG) Positron Emission Tomography (PET) scan revealed multiple areas of relapse, including colon, adjacent mesentery, peritoneum and even the incision line. Discussing with the patient, reckoning her comorbidites and possible outcomes of further procedures, a non-interventional follow-up was decided. The oncology unit commenced chemotherapy treatment with Gemcitabine and Oxaliplatin. However, the patient passed away nine months postoperatively

Keywords: Dedifferentiated liposarcoma, Retroperitoneal liposarcomas, Radical nephrectomy

Karın bölgesinin aksiyel ve koronal MR kesitleri.
Axial and coronal MR sections of the abdomen.

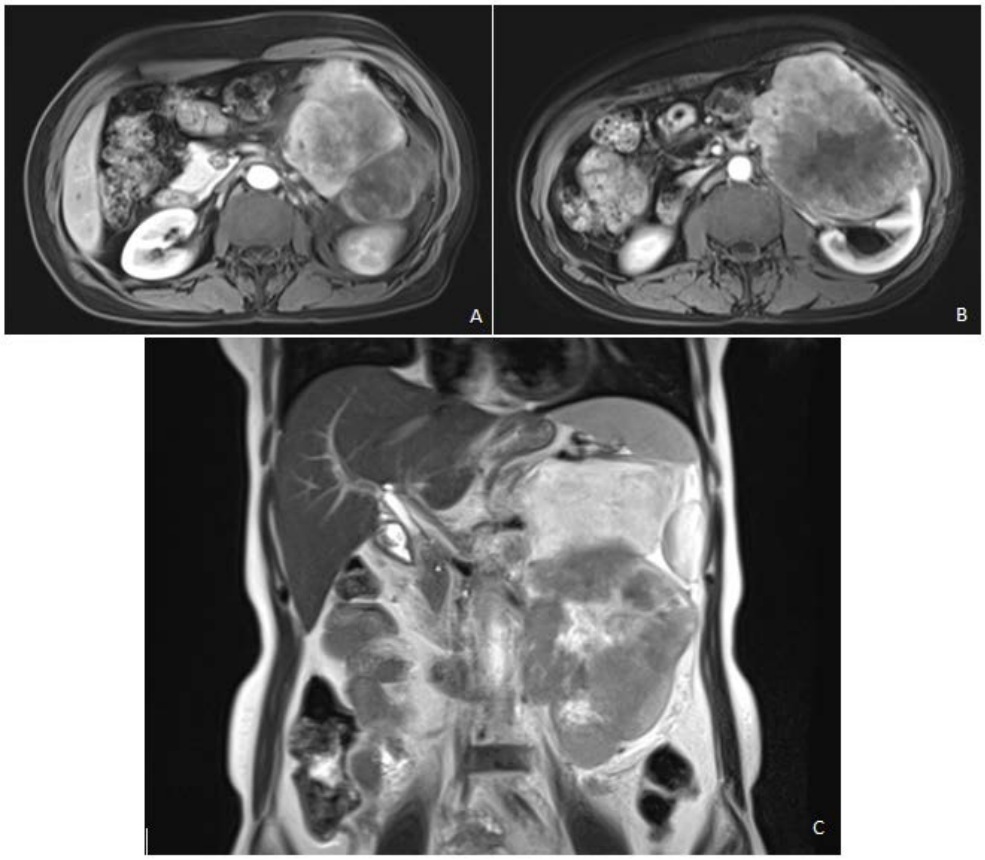

Şekil 2 - (A-C) Karın bölgesinin aksiyel ve koronal MR kesitleri

Fig. 2 – (A-C) Axial and coronal MR sections of the abdomen

PP-141

Perkütan nefrolitotomide kanama miktarını etkileyebilecek faktörler

Mahmut Çınar, Serkan Yarımoğlu, Murat Şahan, Fatih Diler, Anıl Eker, İbrahim Halil Bozkurt, Tansu Değirmenci
İzmir Şehir Hastanesi, Üroloji Kliniği, İzmir

Perkütan nefrolitotomi(PNL) taş cerrahisinde anlamlı bir yere sahip olup peroperatif, postoperatif kanama bu cerrahinin önemli komplikasyonlarından biridir. Çalışmamızda PNL'de kanama miktarını etkileyebilecek faktörleri belirlemeyi amaçladık. Perkütan nefrolitototomi operasyonu yapılan 227 hastanın demografik verileri, peroperatif ve postoperatif parametreleri retrospektif olarak analiz edildi. Pnl sonrası tüm hastalar incelendiğinde ortalama hgb düşüşü 1,3 g/dl saptanması üzerine hastalar hb düşüşü ≤ 1,3 g/dl (grup1, n=114 hasta) ve >1,3 g/dl (grup 2, n=113 hasta) olarak iki gruba ayrıldı ve bu iki grup birbirleriyle karşılaştırıldı. Her iki grupta yaş ortalaması ve cinsiyet dağılımı benzerdi. Grup 2'de taş boyutu ve operasyon süresi grup'1dekine göre anlamlı olarak daha fazla saptandı. (sırasıyla, p=0.018, p=0,002). İki grup karşılaştırıldığında 1'den daha fazla giriş uygulanan hasta grubunda hemoglobin düşüşü anlamlı olarak daha yüksek saptandı (p=0,003) aynı zamanda Grup 2'de staghorn taş varlığı da anlamlı olarak daha yüksek idi. (p=0,004). Giriş yerleri, taş dansitesi, nefroskopi süresi gibi parametrelerde gruplar arasında anlamlı bir fark bulunmadı. Sonuç olarak çalışmamızda hb düşüşünün taş boyutu, operasyon süresi, staghorn taş varlığı ve giriş sayısı gibi faktörlere bağlı olarak arttığını tespit ettik.

Anahtar Kelimeler: BÖBREK TAŞI, KANAMA, PNL

33. Ulusal Üroloji Kongresi
29 Ekim-01 Kasım 2024 Susesi Luxury Resort, Antalya

Factors that may affect the amount of bleeding in percutaneous nephrolithotomy

Mahmut Çınar, Serkan Yarımoğlu, Murat Şahan, Fatih Diler, Anıl Eker, İbrahim Halil Bozkurt, Tansu Değirmenci
İzmir City Hospital, Clinic of Urology, İzmir

Percutaneous nephrolithotomy (PNL) has a significant place in stone surgery, and perioperative and postoperative bleeding is one of the important complications of this surgery. In our study, we aimed to determine the factors that may affect the amount of bleeding in PNL. Demographic data, peroperative and postoperative parameters of 227 patients who underwent percutaneous nephrolithotomy were analyzed retrospectively. When all patients were examined after PNL, the average hgb drop was found to be 1.3 g/dl, and the patients had hb drop ≤ 1.3 g/dl (group 1, n=114 patients) and >1.3 g/dl (group 2, n=113 patients).) were divided into two groups and these two groups were compared with each other. The mean age and gender distribution were similar in both groups. Stone size and operation time were significantly longer in group 2 than in group 1. (p=0.018, p=0.002, respectively). When the two groups were compared, the hemoglobin decrease was found to be significantly higher in the patient group with more than 1 access (p=0.003), and the presence of staghorn stones was also significantly higher in Group 2. (p=0.004). There was no significant difference between the groups in parameters such as entry sites, stone density, and nephroscopy time. As a result, in our study, we found that the decrease in HB increased depending on factors such as stone size, operation time, presence of staghorn stones and number of entries.

Keywords: KIDNEY STONE, BLEEDING, PNL

Tablo 1: PNL yapılan hb düşüşüne göre 2 gruba ayrılan hastaların demografik, perooperatif/postoperatif verileri

Table 1: Demographic, perioperative/postoperative data of patients who underwent PNL and were divided into 2 groups according to their blood pressure level.

		Grup 1 (Hb düşüş ≤ 1,3 g/dl) n=114	Grup 2 (Hb düşüş > 1,3g/dl) n=113	P Değeri
Yaş		48,14 ± 12,69	46,73 ± 13,66	0,423
Vücut kitle indeksi (kg/m^2)		26,74 ± 4,72	25,98 ± 4,66	0,220
Cinsiyet	Kadın	33 (%28,9)	36 (%31,9)	0,634
	Erkek	81 (%71,1)	77 (%68,1)	
Taş Boyutu (mm)		314 (35 – 2869)	361 (55 – 2355)	0,018
Taş Dansitesi (HU)		975,22 ± 318,31	1037,27 ± 285,74	0,124
Operasyon süresi (dk)		93,07 ± 33,88	109,33 ± 42,37	0,002
Nefroskopi Süresi (dk)		41,40 ± 20,93	47,34 ± 30,59	0,090
Böbrek taşı yerleşimi	Staghorn	18 (%15,8)	36 (%31,9)	0,004
	Non-staghorn	96 (%84,2)	77 (%68,1)	
Cilt Giriş yeri	Subkostal	73 (%64)	84 (%74,3)	0,209
	İnterkostal (11-12)	37 (%32,5)	24 (%21,2)	
	İnterkostal (10-11)	2 (%1,8)	1 (%0,9)	
	Subkostal + interkostal	2 (%1,8)	4 (%3,5)	
Böbrek Giriş Yeri	Üst Kaliks	10 (%8,8)	4 (%3,5)	0,131
	Orta Bölüm	37 (%32,5)	35 (%31)	
	Alt Kaliks	64 (%56,1)	65 (%57,5)	
	Multiple	3 (%2,6)	9 (%8)	
Renal Anatomik Varyasyon	Var	12 (%10,5)	6 (%5,3)	0,146
	Yok	102 (%89,5)	107 (%94,7)	
Giriş Sayısı	1	111 (%97,4)	98 (%86,7)	0,003
	>1	3 (%2,6)	15 (%13,3)	

PP-142

Mesane Tümöründe Enflamatuvar İndekslerin Re-TUR Patolojisini Öngörmedeki Rolü

Hüseyin Aytaç Ateş, Uğur Yücetaş, Tural Miriyev, Mutlu Çakır, Muhammed Hilmi Enes Aracı, Erkan Sönmezay, Erkan Erkan
SBÜ İstanbul Eğitim ve Araştırma Hastanesi Üroloji Kliniği

AMAÇ: Bu çalışmada yüksek riskli kasa invaze olmayan mesane kanserinde (KIOMK) SII (Sistemik immün/enflamasyon indeksi), SIRI (Sistemik enflamatuvar yanıt indeksi), NLR (Nötrofil lenfosit oranı), PLR (Trombosit lenfosit oranı), LMR (Lenfosit monosit oranı) ve MWR (Monosit lökosit oranı) değerlerinin re-TUR patolojisini öngörmedeki etkisini araştırdık.

MATERYAL-METOD: Kliniğimizde son 10 yıl içerisinde primer olarak tanısı konmuş, reTUR uygulanmış yüksek riskli KIOMK hastalar dahil edildi. Eşlik eden malignitesi olan, üst üriner sistem TCC öyküsü olan, romatizmal hastalığı olan, kardiyak operasyon öyküsü olan, KBY tanısı olanlar dışlandı. Kriterleri karşılayan 83 olgu retrospektif olarak irdelendi.

BULGULAR: Çalışmaya dahil edilen 76 erkek (%91,6), 7 kadın (%8,4) hastanın tanı anındaki yaş ortalaması 63,5±±±10,7 (36-86); vücut kitle indeksi ortalaması 27,1±4,2 (17-39) idi. Olguların 40'ı (%48,2) pTa yüksek dereceli ve 43'ü (%51,8) pT1 yüksek dereceli patolojiye sahipti. Ayrıca 24'ünde (%28,9) eşlik eden karsinoma in-situ mevcuttu. 28'inde (%33,7) reTUR sonrası malign patoloji mevcuttu.

ReTUR patolojisine göre hastalar iki gruba ayrılarak karşılaştırıldı. Demografik özellikleri incelendiğinde gruplar arasında anlamlı farklılığın olmadığı görüldü (Tablo 1). Gruplar arasında primer TUR öncesi bakılan hemogram sonuçları üzerinden hesaplanan enflamatuvar indeks sonuçları açısından anlamlı farklılık gözlenmezken, reTUR öncesi bakılan hemogram sonuçları üzerinden hesaplanan enflamatuvar indeks sonuçları açısından anlamlı farklılık gözlendi (SII: p=0,017 NLR: p=0,029) (Tablo 3). ReTUR patolojisi malign olan grupta daha fazla pT1 olgu mevcuttu (Tablo 2). Sadece pT1 olan olgular ele alınarak incelendiğinde aynı şekilde gruplar arasında enflamatuvar index sonuçları açısından anlamlı farklılık gözlendi (SII: p=0,04).

SONUÇ: Enflamatuvar indeksler, reTUR için aday hastaların belirlenmesi veya dışlanmasında klinik karar verme sürecine anlamlı katkı sağlayabilir.

Anahtar Kelimeler: Mesane Tümörü, ReTUR, Enflamasyon

The Role of Inflammatory Index in Predicting Re-TUR Pathology in Bladder Tumor

Hüseyin Aytaç Ateş, Uğur Yücetaş, Tural Miriyev, Mutlu Çakır, Muhammed Hilmi Enes Aracı, Erkan Sönmezay, Erkan Erkan
Health Sciences University, Istanbul Training and Research Hospital, Department of Urology

PURPOSE: In this our study, we investigated the effects of SII (Systemic immune/inflammation index), SIRI (Systemic inflammatory response index), NLR (Neutrophil-to-lymphocyte ratio), PLR (Platelet-to-lymphocyte ratio), LMR (Lymphocyte-to-monocyte ratio) and MWR (Monocyte-to-leukocyte ratio) values in predicting re-TUR pathology in high-risk non-muscle-invasive bladder cancer (NMAC).

MATERIAL-METHOD: High-risk NMIBC patients who were diagnosed as primary in our clinic within the last 10 years and underwent reTUR were included. Those with concomitant malignancy, upper urinary tract TCC history, rheumatic disease, cardiac surgery history, and CKD diagnosis were excluded. 83 cases meeting the criteria were retrospectively examined.

RESULTS: The mean age of the 76 male (91.6%) and 7 female (8.4%) patients included in the study was 63.510.7 (36-86) at the time of diagnosis; the mean body mass index was 27.14.2 (17-39). 40 (48.2%) of the cases had high-grade pTa and 43 (51.8%) had high-grade pT1 pathology. In addition, 24 (28.9%) had concomitant carcinoma in situ. 28 (33.7%) had malignant pathology after reTUR. The patients were divided into two groups according to reTUR pathology and compared. When demographic characteristics were examined, it was seen that there was no significant difference between the groups (Table 1). While no significant difference was observed between the groups in terms of inflammatory index results calculated from hemogram results before primary TUR, a significant difference was observed in terms of inflammatory index results calculated from hemogram results before reTUR (SII: p=0.017 NLR: p=0.029) (Table 3). There were more pT1 cases in the group with malignant reTUR pathology (Table 2). When only pT1 cases were examined, a significant difference was observed between the groups in terms of inflammatory index results (SII: p=0.04).

CONCLUSIONS: Inflammatory index may contribute significantly to clinical decision-making in identifying or excluding candidates for reTUR.

Keywords: Bladder Tumor, ReTUR, Inflammation

Grupların demografik özellikler açısından karşılaştırılması

Comparison of groups in terms of demographic characteristics

Tablo 1: Grupların Demografik Özellikler Açısından Karşılaştırılması.

	Benign (n=55)	Malign (n=28)	p
Yaş [yıl, ort±SD, (min-max)]	63,6±10,4 (41-86)	63,3±11,5 (36-86)	*0,73[t]*
Cinsiyet (E/K) [n(%)]	49 (89,1) / 6 (10,9)	27 (96,4) / 1 (3,6)	*0,255[k]*
VKİ [ort±SD, (min-max)]	27,1±4,3 (17-39)	27,2±3,9 (20-33)	*0,864[t]*
Sigara Öyküsü [n(%)]	46 (83,6)	24 (85,7)	*0,805[k]*
Diyabet [n(%)]	10 (18,2)	2 (7,1)	*0,176[k]*
Hipertansiyon [n(%)]	20 (36,4)	9 (32,1)	*0,703[k]*
KOAH [n(%)]	9 (16,4)	4 (14,3)	*0,805[k]*

[t]Independent t test, [k]Ki-Kare test, VKİ: Vücut kitle indeksi, KOAH: Kronik obstrüktif akciğer hastalığı

Grupların Operatif ve Histopatolojik Özellikler Açısından Karşılaştırılması.

Comparison of Groups in Terms of Operative and Histopathological Features.

Tablo 2: Grupların Operatif ve Histopatolojik Özellikler Açısından Karşılaştırılması.

	Benign (n=55)	Malign (n=28)	p
Tümör Evresi (pT) [n(%)] -pTa -pT1	 31 (56,4) 24 (43,6)	 9 (32,1) 19 (67,9)	***0,037****
Karsinoma in-situ [n(%)]	14 (25,5)	10 (35,7)	*0,330[k]*
Tümör Boyutu [n(%)] -<3 cm ->3 cm	 20 (36,4) 35 (63,6)	 9 (32,1) 19 (67,9)	*0,703[k]*
Tümör Sayısı [n(%)] -1 -2-7 ->7	 30 (54,5) 21 (38,2) 4 (7,3)	 7 (25) 18 (64,3) 3 (10,7)	***0,037****
Tümör Görünümü [n(%)] -Papiller -Solid	 42 (76,4) 13 (23,6)	 22 (78,6) 5 (21,4)	*0,821[k]*
ReTUR Süresi [gün, ort±SD, median(IQR), (min-max)]	41,2±17,9 [36 (20)] (20-114)	44,8±17,9 [38 (17)] (19-99)	*0,167[m]*

[k]Ki-Kare test, [m]Mann-Whitney U test

Grupların Enflamatuvar İndeksler Açısından Karşılaştırılması

Comparison of Groups in Terms of Inflammatory Indices

Tablo 3: Grupların Enflamatuvar İndeksler Açısından Karşılaştırılması

	Benign (n=55)	Malign (n=28)	p
SII Primer TUR Öncesi [ort±SD, median(IQR), (min-max)]	475,4 (332,9) (175,4-1621,2)	525,1 (562,5) (219,4-2642,2)	*0,272[m]*
SIRI Primer TUR Öncesi [ort±SD, median(IQR), (min-max)]	1,17 (1,1) (0,4-4,2)	1,08 (1,3) (0,4-8,7)	*0,441[m]*
NLR Primer TUR Öncesi [ort±SD, median(IQR), (min-max)]	2,17 (1,3) (0,7-7)	2,15 (2) (0,9-13,8)	*0,303[m]*
LMR Primer TUR Öncesi [ort±SD, median(IQR), (min-max)]	4 (1,9) (1,4-9,2)	3,55 (3) (0,9-6,9)	*0,765[m]*
PLR Primer TUR Öncesi [ort±SD, median(IQR), (min-max)]	104,9 (42,7) (48,1-278,3)	120,7 (76,7) (64,2-379,3)	*0,141[m]*
MWR Primer TUR Öncesi [ort±SD, median(IQR), (min-max)]	0,07 (0) (0-0,1)	0,07 (0) (0-0,1)	*0,729[m]*
SII ReTUR Öncesi [ort±SD, median(IQR), (min-max)]	443,4 (355,6) (179,8-1809,9)	576,4 (532) (219,4-2857,6)	***0,017****
SIRI ReTUR Öncesi [ort±SD, median(IQR), (min-max)]	1 (0,9) (0,4-5)	1,3 (1,3) (0,4-4,7)	*0,088[m]*
NLR ReTUR Öncesi [ort±SD, median(IQR), (min-max)]	1,9 (1,7) (1-8,2)	2,35 (2) (0,9-8,3)	***0,029****
LMR ReTUR Öncesi [ort±SD, median(IQR), (min-max)]	4,3 (1,7) (1,4-9,2)	3,7 (2,4) (1,4-7,3)	*0,285[m]*
PLR ReTUR Öncesi [ort±SD, median(IQR), (min-max)]	110,3 (31,5) (60,9-258,4)	119,1 (96,6) (73,1-416,6)	*0,134[m]*
MWR ReTUR Öncesi [ort±SD, median(IQR), (min-max)]	0,07 (0) (0-0,1)	0,07 (0) (0,1-0,1)	*0,531[m]*

[m]Mann-Whitney U test

PP-143

Retrograd Intrarenal Cerrahide 15 mm'den Büyük Taşlarda Taşsızlık ve Komplikasyon Oranları Etkilenir Mi?

Deniz Noyan Özlü[1], Yusuf Arikan[2], Yunus Çolakoğlu[3]
[1]Bitlis Devlet Hastanesi, Üroloji Departmanı, Bitlis, Türkiye
[2]İzmir Tepecik Eğitim ve Araştırma Hastanesi, Üroloji Departmanı, İzmir, Türkiye
[3]Başakşehir Çam ve Sakura Şehir Hastanesi, Üroloji Departmanı, İstanbul, Türkiye

AMAÇ: Kılavuzlar 2 cm'den küçük böbrek taşları için birinci basamak tedaviler içinde Retrograd Intrarenal Cerrahi'yi (RIRS) önermektedir. Ancak taş boyutu cerrahinin sonuçlarını önemli derecede etkilemektedir. Biz de RIRS uygulanan hastaları taş büyüklüğü 15 mm'den küçük ve büyük olarak sınıflayarak cerrahinin etkinliğini ve güvenliğini karşılaştırmayı amaçladık.

METOD: Ocak 2017 – Mart 2024 tarihleri arasında 2 cm'den küçük böbrek taşı nedenli RIRS uygulanan hastaların verileri retrospektif tarandı. Bilateral işlem yapılan, eş zamanlı üreter taşı olan ve verileri eksik olan hastalar çalışma dışı bırakıldı. Hastalar taş çapı ≤ 15 mm ve > 15 mm olarak ayrılarak demografik veriler, taş karakterisitiği ve perioperative veriler açısından karşılaştırıldı.

BULGULAR: Gruplar arasında yaş ve cinsiyet benzerdi (p>0.05) Taş boyutu >15 mm grubunda daha yüksek Charlson Komorbidite skoru, daha uzun oeprasyon ve hastanede kalış süresi gözlemlendi (p=0.030, <0.001, <0.001, sırasıyla) Ayrıca bu grupta daha yüksek komplikasyon oranı (10.9 vs 6.4, p=0.045) ve daha düşük taşsızlık oranları (62.5% vs 85.9%, p<0.001) saptandı. Logistik regresyon analizi yapıldı ve çok değişkenli analizde sadece intraoperatif komplikasyon varlığının 15 mm'den büyük böbrek taşı olan hastalarda taşsızlığa ulaşma olasılığının azalmasıyla ilişkili olduğu gösterildi. (OR: 0.88, 95%CI: 0.021-0.62, p=0.015)

SONUÇ: Her ne kadar RIRS sonrası taşsızlık oranları oldukça yüksek de olsa, 15-20 mm taşlarda taşsızlık oranları anlamlı derecede daha düşük olup, operasyon süresi, hastanede kalış süresi daha uzundur ve komplikasyon oranı daha yüksektir.

Anahtar Kelimeler: Retrograd İntrarenal Cerrahi, Taşsızlık, Komplikasyonlar

Are Stone-Free and Complication Rates Affected in Retrograde Intrarenal Surgery for Stones Larger than 15 mm?

Deniz Noyan Özlü[1], Yusuf Arikan[2], Yunus Çolakoğlu[3]
[1]Bitlis State Hospital, Department of Urology, Bitlis, Turkey
[2]Izmir Tepecik Training and Research Hospital, Department of Urology, Izmir, Turkey
[3]Başakşehir Çam and Sakura City Hospital, Department of Urology, İstanbul, Turkey

OBJECTIVE: Guidelines recommend Retrograde Intrarenal Surgery (RIRS) as a first-line treatment for kidney stones smaller than 2 cm. However, stone size significantly affects the results of surgery. We aimed to compare the efficacy and safety of surgery by classifying patients who underwent RIRS as having stones smaller than 15 mm and larger.

METHOD: Data from patients who underwent RIRS for kidney stones smaller than 2 cm between January 2017 and March 2024 were retrospectively reviewed. Patients who underwent bilateral procedures had concurrent ureteral stones and had missing data were excluded from the study. Patients were divided into stone diameters ≤ 15 mm and > 15 mm and compared regarding demographic data, stone characteristics, and perioperative data.

RESULTS: Age and gender were similar between the groups (p>0.05). Higher Charlson Comorbidity scores, longer operations, and hospital stays were observed in the stone size >15 mm group (p=0.030, <0.001, <0.001, respectively). Also, higher complication rates (10.9 vs. 6.4, p=0.045) and lower stone-free rates (62.5% vs. 85.9%, p<0.001) were detected in this group. Logistic regression analysis was performed and multivariate analysis showed that only the presence of intraoperative complications was associated with a decreased probability of achieving stone-free status in patients with kidney stones larger than 15 mm. (OR: 0.88, 95%CI: 0.021-0.62, p=0.015)

CONCLUSION: Although stone-free rates after RIRS are quite high, stone-free rates are significantly lower in 15-20 mm stones, operation time, hospital stay are longer and complication rates are higher.

Keywords: Retrograde Intrarenal Surgery, Stone-Free, Complications

Gruplar arasında karşılaştırmalı veriler

	Taş boyutu ≤ 15 mm	Taş boyutu > 15 mm	p değeri
Prosedür Sayısı	311	64	
Yaş	45.6	50.1	0.091
Cinsiyet			0.121
Erkek	%68.4	%63.8	
Kadın	31.6%	36.2%	
Yaşa göre ayarlanmış Charlson skoru	1.7	2.2	0.030
Ortalama en uzun böbrek taşı çapı ± SD (mm)	8.8 ± 3.1	16.2 ± 2.4	<0.001
Ortalama operasyon süresi ± SD	44.2 ± 18.2	68.6 ± 24.6	<0.001
Ortalama hastanede kalış süresi ± SD	1.6 ± 1.4	2 ± 1.6	0.012
Genel komplikasyonlar, n(%)	20 (6.4)	7 (10.9)	0.045
Taşsızlık oranı			<0.001
Gerçek (rezidüsüz)	267 (85.9)	40 (62.5	
Minimal rezidü (<3mm)	26 (8.4)	5 (7.8)	

Comparative data between groups

	Stone Size ≤ 15 mm	Stone Size > 15 mm	p value
No. of procedures	311	64	
Age	45.6	50.1	0.091
Gender			0.121
Male	68.4%	63.8%	
Female	31.6%	36.2%	
Age adjusted Charlson score	1.7	2.2	0.030
Mean largest renal stone size ± SD (mm)	8.8 ± 3.1	16.2 ± 2.4	<0.001
Mean operative time ± SD (min)	44.2 ± 18.2	68.6 ± 24.6	<0.001
Mean hospital stays ± SD (days)	1.6 ± 1.4	2 ± 1.6	0.012
Overall complications, n (%)	20 (6.4)	7 (10.9)	0.045
Stone-free Rate			<0.001
True (no residual) only	267 (85.9)	40 (62.5)	
Minimal Residual (<3mm)	26 (8.4)	5 (7.8)	

PP-144

Burned-Out Testiküler Tümör Nedenli Retroperitoneal Kitle Eksizyonu Sonrası Üretero-İleal Substitisyon

Gözde Doğan, Fatih Sandıkçı, Muhammed Abdurrahim İmamoğlu
Etlik Şehir Hastanesi, Üroloji; Ankara

GİRİŞ: Üreterler normal böbrek fonksiyonları için düşük basınç ortamı sağlar. İdrarın staz oluşturmadan mesaneye atılımında önemli rol oynar [1]. Bu bütünlükte oluşabilecek bozulmalar ve darlık alanları, idrarın böbrekte stazına ve intrarenal basınç artışına neden olur. Üreterlerde oluşabilecek bu bozulmalar çeşitli etiyolojilerden kaynaklanır. Üreter darlıkları, iatrojenik yaralanmalar, travmatik süreçler bu sebeplere örnek olarak sayılabilir. Yavaş ilerleyen üreter darlıklarında klinik seyir asemptomatik olarak ilerleyebileceği gibi, hızlı oluşan darlık ya da yaralanmalarda klinik seyir daha alevli olabilir. Bu üreter yaralanması veya darlığın yönetimi genellikle daha az invaziv yöntemlerle yapılabilir. Ancak bu yöntemlerle çözüm bulunamadığında üretero-ileal substitüsyon diğer bir cerrahi seçenek olarak karşımıza çıkmaktadır.

Bu vaka sunumumuz, retroperitoneal kitle eksizyonu sırasında üreteri yaralanan ve sonrasında onarılan hastamızın takiplerinde üreter darlığı gelişmesi sonrasında, üreter darlığının onarımı üretero-ileal substütisyon yöntemiyle yapılmıştır. Bu vesileyle üretero-ileal substütisyon yöntemini anlatacağız.

OLGU: 26 yaşında erkek hasta, iki aydır var olan şiddetli bel ağrısı ile başvurdu. Etiyolojik araştırma için yapılan bilgisayarlı tomografide sol retroperitoneal yerleşimli sol böbreği laterale ve superiora deplase eden, psoas kasına invaze, abdominal aortayı sağa doğru yaylandıran ve çevreleyen sol üst kadrandan paraumblikal bölgeye kadar uzanan yaklaşıl 12 cm'lik kitle lezyonu saptandı. Mevcut kitle nedeniyle sol üreter basısı nedeniyle üçüncü derece hidronefroz görüldü. Renal ven ve vena cava inferiorda trombüs izlendi. Toraks görüntülemesinde akciğerde metastaz lehine değerlendirilen multiple nodüler oluşumlar görüldü. Bhcg ve AFP yüksekliği de saptanması sonrası, retroperitoneal kitleden ultrason eşiliğinde trucut biyopsi alındı. Patoloji, yolk sac tümör olarak raporlandı. Ardından sol radikal inguinal orşiektomi uygulandı. Patoloji, burned out germ hücreli neoplazi olarak raporlandı. Hastaya BEP (Bleomisin, Etoposid, Cisplatin) protokolü başlandı. Hasta toplamda 3 kür BEP ve 2 kür EP protokolü aldı. Takip görüntülemelerinde, sol paraaortik alanda yaklaşık 6 cm boyutlarında rezidü kitle saptandı. Sonrasında hastaya retroperitoneal kitle eksizyonu uygulandı. Kitlenin iliak bifurkasyondan başlayıp paraaortik bölgeye uzanım gösterdiği; psoasa, vena cavaya, inferior mezenterik artere ve proksimal üretere yapışık olduğu gözlendi. Tümör ile sarılı olan proksimal üreter segmenti rezeke edilerek, üreter uç uca anastomoz edildi ve üretere dj stent yerleştirildi. Patoloji, mikst tip kronik inflamasyon içeren bağ doku olarak raporlandı. Postop 2. Ayda Dj stent çekimi ve tanısal URS (ureterorenoskopi) uygulandı. Proksimal üreterde darlık alanı görüldü. Tekrar Dj stent yerleştirildi ve takibe alındı. 6 aylık takip sonrasında Dj stent çekildi. İlerleyen takiplerde hastada sol yan ağrısı gelişti. Görüntülerde sol renal pelvis ve proksimal üreter dilate izlendi. Tanısal URS ile tama yakın darlık alanı izlendi. Açık cerrahi planlandı. Darlık alanı eksize edildikten sonra, üreter uçlarının birbirine yaklaştırılamadığı görüldü. 5 cmlik ileal segment hazırlandı. Hazırlanan segment proksimal ve distal uçlardan üreter uçlarına anastomoze edildi. Üretere 6f Dj stent yerleştirildi. Post operatif ilk günlerde drene idrar ekstravazasyonu izlendi. Hastaya sol nefrostomi takıldı. 1 hafta nefrostomili takip sonrasında drenin boş olduğu görüldü. Önce nefrostomi kapatıldı. Dren boş olarak görüldü ve dren de çekildi. Takipte ek komplikasyon izlenmedi. Hasta taburcu edildi.

TARTIŞMA: Üretero-ileal substütisyon, 2 cm'den uzun üreter darlıklarında ya da üreter kayıplarında kullanılabilen bir yöntemdir. Eğer daha az invaziv yöntemlerle tedavi edemiyorsak bu seçenek te kullanılabilir. Ancak bu yönteminde ortak komplikasyonu, hipokalemik hiperkloremik metabolik asidozdur. Daha kısa ileal segment kullanılarak bu komplikasyon azaltılabilir [2]. Anti-reflü kullanılarak ileal üreteral rekonstrüksiyon mekanizması, üst ve orta üreter darlıkları için ulaşılabilir bir tedavi seçeneğidir. Ancak, daha ileri çalışmaların yapılması uzun vadeli sonuçların belirlenmesi açısından önemlidir.

Anahtar Kelimeler: üreter, stenoz, ileal substitisyon

33. Ulusal Üroloji Kongresi
29 Ekim-01 Kasım 2024 Susesi Luxury Resort, Antalya

Uretero-Ileal Substitution After Retroperitoneal Mass Excision for Burned-Out Testicular Tumour

Gözde Doğan, Fatih Sandıkçı, Muhammed Abdurrahim İmamoğlu
Etlik City Hospital, Urology, Ankara

INTRODUCTION: The ureters provide a low pressure environment for normal renal function. They play an important role in the excretion of urine into the bladder without causing stasis [1]. Disruptions in this integrity and stenosis areas cause urinary stasis in the kidney and increased intrarenal pressure. These disorders that may occur in the ureters are caused by various etiologies. Ureteral strictures, iatrogenic injuries, traumatic processes can be counted as examples of these causes. While the clinical course may progress asymptomatically in slowly progressing ureteral strictures, the clinical course may be more exacerbated in rapidly occurring strictures or injuries. Management of this ureteral injury or stenosis can usually be performed with less invasive methods. However, uretero-ileal substitution is another surgical option when a solution cannot be found with these methods. In this case report, we present a patient whose ureter was injured during excision of a retroperitoneal mass and then repaired. After the development of ureteral stricture in the follow-up, the repair of the ureteral stricture was performed by uretero-ileal substitution method. On this occasion, we will describe the uretero-ileal substutation method.

CASE: A 26-year-old male patient presented with severe low back pain for two months.Computed tomography performed for etiological investigation revealed a 12 cm mass lesion located in the left retroperitoneal region, displacing the left kidney laterally and superiorly, invading the psoas muscle, arching the abdominal aorta to the right and extending from the left upper quadrant to the paraumbilical region. Third degree hydronephrosis was observed due to left ureteral compression from the existing mass. Thrombus was observed in the renal vein and vena cava inferior. Thoracic imaging showed multiple nodular formations in the lung which were evaluated in favour of metastasis. After bhcg and AFP were found to be elevated, a trucut biopsy was taken from the retroperitoneal mass under ultrasound guidance. Pathology was reported as yolk sac tumour. Left radical inguinal orchiectomy was then performed. Pathology was reported as burned out germ cell neoplasia. BEP (Bleomycin, Etoposide, Cisplatin) protocol was started. The patient received a total of 3 cycles of BEP and 2 cycles of EP protocol. Follow-up imaging revealed a residual mass measuring approximately 6 cm in the left paraaortic area. Afterwards, retroperitoneal mass excision was performed. It was observed that the mass started from the iliac bifurcation and extended to the paraaortic region and was adherent to the psoas, vena cava, inferior mesenteric artery and proximal ureter. The proximal ureteral segment surrounded by the tumour was resected, the ureter was end-to-end anastomosed and a dj stent was placed in the ureter. Pathology was reported as connective tissue with mixed type chronic inflammation. At the 2nd month postoperatively, dj stent removal and diagnostic URS (ureterorenoscopy) were performed. Stenosis area was seen in the proximal ureter. Dj stent was placed again and the patient was followed up. After 6 months of follow-up, the Dj stent was withdrawn. In the following follow-up, the patient developed left flank pain. Left renal pelvis and proximal ureter were dilated in the images. Near-total stenosis area was observed with diagnostic URS. Open surgery was planned. After the stenosis area was excised, it was observed that the ureteral ends could not be brought closer to each other. A 5 cm ileal segment was prepared. The prepared segment was anastomosed to the ureteral ends at the proximal and distal ends. A 6f Dj stent was placed in the ureter. Drained urine extravasation was observed in the first postoperative days. Left nephrostomy was placed. After 1 week of follow-up with nephrostomy, it was observed that the drain was empty. The nephrostomy was closed first. The drain was seen to be empty and the drain was also removed. No additional complications were observed during follow-up. The patient was discharged.

DISCUSSION: Uretero-ileal substutation is a method that can be used in ureteral strictures longer than 2 cm or ureteral loss. If we cannot treat with less invasive methods, this option can also be used. However, the common complication of this method is hypokalemic hyperchloremic metabolic acidosis. This complication can be reduced by using a shorter ileal segment [2]. Ileal ureteral reconstruction mechanism using anti-reflux is an accessible treatment option for upper and middle ureteral strictures. However, further studies are important to determine the long-term results.

Keywords: ureter, stenosis, ileal substitution

Figur-1: Ureter proksimalindeki darlik alani

Figure-1: Area of stenosis in the proximal ureter

Figur-2: Ileal Substitusyon

Figure-2: Ileal Substitution

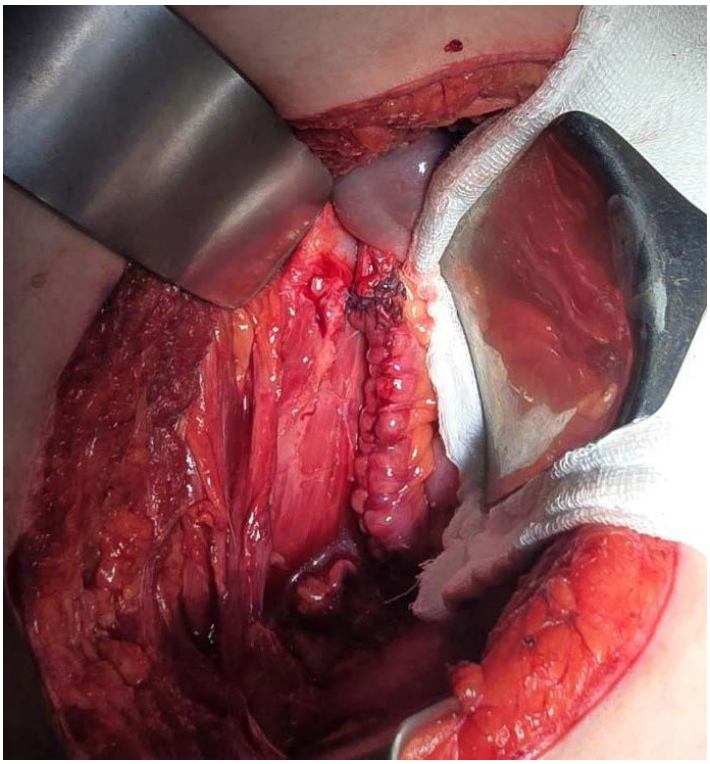

PP-145

Üretral darlıkların tedavisinde lokal anestezi altında optik internal üretrotomi

Süleyman Tümer Çalışkan, Muhammed Bahattin Ulu
Samsun Gazi Devlet Hastanesi, Üroloji Bölümü, Samsun

AMAÇ: Bu çalışmadaki amacımız, primer anterior üretral darlığı olan ve optik internal üretrotomi yapılan hastalarda uygulanan intraüretral lidokain jel kullanılarak yapılan anestezinin etkinliğinin araştırılmasıdır.

GEREÇ-YÖNTEM: Ocak 2021 ve Aralık 2023 tarihleri arasında Samsun Gazi Devlet Hastanesinde anterior üretral darlığı nedeni ile optik internal üretrotomi yapılan hastalar retrospektif olarak dokümente edildi. İnternal üretrotomi yapılan tüm olguların işlem öncesi alınan idrar kültürlerinde üreme olmadı.

BULGULAR: Anterior üretral darlığı nedeni ile optik internal üretrotomi yapılan toplam 137 olgu saptandı. 137 olgunun 131'nde lokal lidokain jel (12.5 g, % 2) anestezisi altında internal üretrotomi yapılmıştı. 6 olguda ise 2 cm'den uzun ve komplike üretral darlıklar mevcuttu ve spinal anestezi altında internal üretrotomi yapıldı. Hastaların ortalama yaşı 62.3, minimum ve maksimum değerleri sırası ile 37 ve 92 idi. İnternal üretrotomi sırasında 0.035 inch guidewire kılavuzluğunda soğuk bıçak kullanılarak optik internal üretrotomi yapıldı. 2'si spinal anestezi altında internal üretrotomi yapılan komplike üretral darlıklarda olmak üzere toplam 14 olguda reküren darlık tespit edildi (% 10,2). Reküren darlık için ortalama süre 6,7 aydı.

SONUÇ: Anterior üretral darlıkların internal üretrotomi ile tedavisi sırasında intraüretral lidokain jel uygulaması hastalarda ağrı kontrolü açısından etkili, güvenilir ve pratik bir anestezi yöntemidir.

Anahtar Kelimeler: internal üretrotomi, üretral strüktür, lokal anestezi

Optical internal urethrotomy under local anesthesia for the treatment of urethral strictures

Süleyman Tümer Çalışkan, Muhammed Bahattin Ulu
Samsun Gazi State Hospital, Department of Urology, Samsun

OBJECTIVE: The aim of this study is to investigate the effectiveness of anesthesia administered using intraurethral lidocaine gel in patients with primary anterior urethral stricture who underwent optical internal urethrotomy.

MATERIAL-METHOD: Patients who underwent optical internal urethrotomy due to anterior urethral stricture at Samsun Gazi State Hospital between January 2021 and December 2023 were documented retrospectively. In all cases where internal urethrotomy was performed, there was no growth in the urine cultures taken before the procedure.

FINDINGS: A total of 137 cases were identified that underwent optical internal urethrotomy due to anterior urethral stricture. In 131 out of 137 cases, internal urethrotomy was performed under local anesthesia with lidocaine gel (12.5 g, 2%). In 6 cases, there were complex urethral strictures longer than 2 cm, and internal urethrotomy was performed under spinal anesthesia. The average age of the patients was 62.3, with minimum and maximum values of 37 and 92, respectively. An optical internal urethrotomy was performed using a cold knife guided by a 0.035 inch guidewire during the internal urethrotomy. In a total of 14 cases of urethral strictures, where 2 were performed under spinal anesthesia with internal urethrotomy, recurrent strictures were detected in 10.2%. The average duration for recurrent stricture was 6.7 months.

CONCLUSION: The application of intraurethral lidocaine gel during the treatment of anterior urethral strictures with internal urethrotomy is an effective, reliable, and practical anesthesia method for pain control in patients.

Keywords: internal urethrotomy, urethral stricture, local anesthesia

PP-146

Primeri Serviks Kanseri olan İnsidental Böbrek Kitlesi

Ahmet Emre Şahin, Erhan Ateş, Burak Güler, Mustafa Tıpırdamaz, Çağatay Özsoy, Arif Kol, Haluk Erol
Aydın Adnan Menderes Üniversitesi Tıp Fakultesi,Üroloji Anabilim Dalı, Aydın

GİRİŞ: Serviks kanseri kadınlar arasındaki en ölümcül kanserlerden biridir ve gelişmekte olan ülkelerde sıklığını sürdürmektedir. Erken dönemde yakalanmış serviks kanserli kadınların tanı koyulduktan sonraki 5 yıllık sağ kalımları %92 gibi yüksek düzeylerdedir.Serviks kanseri lokalize hastalık olarak kemoterapi, radyoterapi yada cerrahi olarak tedavi edilebilmekle beraber metastatik de seyredebilir. Hastalığın evresine göre pelvik yan duvarlar, pelvik veya paraortik lenf nodları mesane,rektum gibi çevre organları tutabilmekle beraber karaciğer, akciğer uzak metastazları da görülebilir. Böbrek metastazı ise nadir görülmektedir.Laparoskopik olarak parsiyel nefrektomi ve sürrenalektomisini yaptığımız ve patolojisi serviks kanseri metastazı gelen olgumuzu sunuyoruz.

VAKA: 36 yaş kadın hastamıza 2022 yılında serviks ca tanısı konulmuş. Hastaya kemoterapi ve radyoterapi verilmiş ve hastalık kür olmuş.Rutin onkoloji takiplerindeki FDG-Pet görüntülemesinde sol böbrekte kitle saptanmış ve hasta tarafımıza yönledirilmiş.Hastaya abdominal mrg çekildi. Abdominal mrg: ‘’Sol böbrek üst polde ekspansil olarak genişlemiş ve surrenal bez lateral bacağını basılayan AP 52 mm boyutta iyi sınırlı, düzgün konturlu, heterojen yapıda lezyon’’ şeklinde raporlandı. Sürrenal bezle de ilişkili olabilecek bu kitleye Laparoskopik olarak sol sürrenalektom ve sol parsiyel nefrektomi yaptık. Patoloji: Malign Epitalyal Tümör Metastazı; Sol sürrenal bez ve parsiyel nefrektomi materyali,serviks ca kaynaklı non-keratinize Skuamöz hücreli karsinom metastazı’’geldi. Hastanın onkolojik kontrolünde yeni FDG-Pet çekildi ve önceki FDG-Pet’inde olmayan sol ana iliakta yeni gelişen hipermetabolik lenf nodları (met) saptandı. Onkoloji 3 kür Sisplatin ve Paklitaksel kemoterapisi verdi.Kontrol FDG-Pet’inde tüm metastazlar tam yanıt aldı ve hastalık kür oldu. Hasta yakın onkoloji takibine alındı. SONUÇ: Serviks kanserinde kür sağlandıktan sonra da takip çok önemlidir. Takiplerde metastazlar saptanabilir. Uzak metastazlar çoğunluka karaciğer ve akciğere olmakla beraber vakamızda da görüldüğü üzere nadir olarak böbrek metastazları da görülebilir.Uygun ve başarılı bir cerrahi sonrasında onkolojiyle iş birliği içinde hastalık kontrol altına alınabilir.

Anahtar Kelimeler: insidental,böbrek kitlesi,serviks kanseri, metastaz, onkoloji

Incidental Kidney Mass with Primary Cervix Cancer

Ahmet Emre Şahin, Erhan Ateş, Burak Güler, Mustafa Tıpırdamaz, Çağatay Özsoy, Arif Kol, Haluk Erol
Department of Urology, Aydin Adnan Menderes University Faculty of Medicine, Aydın, Turkey

INTRODUCTION: Cervical cancer is one of the most lethal cancers among women and continues to be common in developing countries. The 5-year survival rate of women with early-stage cervical cancer is as high as 92% after diagnosis. Cervical cancer can be treated with chemotherapy, radiotherapy or surgery as a localized disease, but it can also be metastatic. Depending on the stage of the disease, it can involve the pelvic sidewalls, pelvic or paraortic lymph nodes, bladder, rectum, and surrounding organs, as well as distant metastases to the liver and lungs. Kidney metastases are rare. We present our case, which we performed laparoscopic partial nephrectomy and adrenalectomy and whose pathology came back as cervical cancer metastasis.

CASE: Our 36-year-old female patient was diagnosed with cervical cancer in 2022. The patient was given chemotherapy and radiotherapy and the disease was cured. A mass was detected in the left kidney in the FDG-PET imaging during routine oncology follow-ups and the patient was referred to us. The patient underwent abdominal MRI. Abdominal MRI was reported as: ‘’Expansively enlarged in the upper pole of the left kidney and a well-defined, regular-contoured, heterogeneous lesion of AP 52 mm compressing the lateral leg of the adrenal gland’’. We performed laparoscopic left adrenalectomy and left partial nephrectomy for this mass, which may also be associated with the adrenal gland. Pathology: Malignant Epithelial Tumor Metastasis; Left adrenal gland and partial nephrectomy material, non-keratinizing squamous cell carcinoma metastasis originating from cervix ca’’. The patient’s oncology control was followed by a new FDG-PET and newly developed hypermetabolic lymph nodes (met) in the left main iliac that were not present in the previous FDG-PET were detected. Oncology gave 3 courses of Cisplatin and Paclitaxel chemotherapy. In the control FDG-PET, all metastases showed a complete response and the disease was cured. The patient was taken under close oncology follow-up.

CONCLUSION: Follow-up is also very important after cure in cervical cancer. Metastases can be detected during follow-up. Distant metastases are mostly in the liver and lungs, but as seen in our case, kidney metastases can also be seen rarely. The disease can be controlled in cooperation with oncology after an appropriate and successful surgery.

Keywords: incidental, kidney mass, cervical cancer, metastasis, oncology

Resim 1

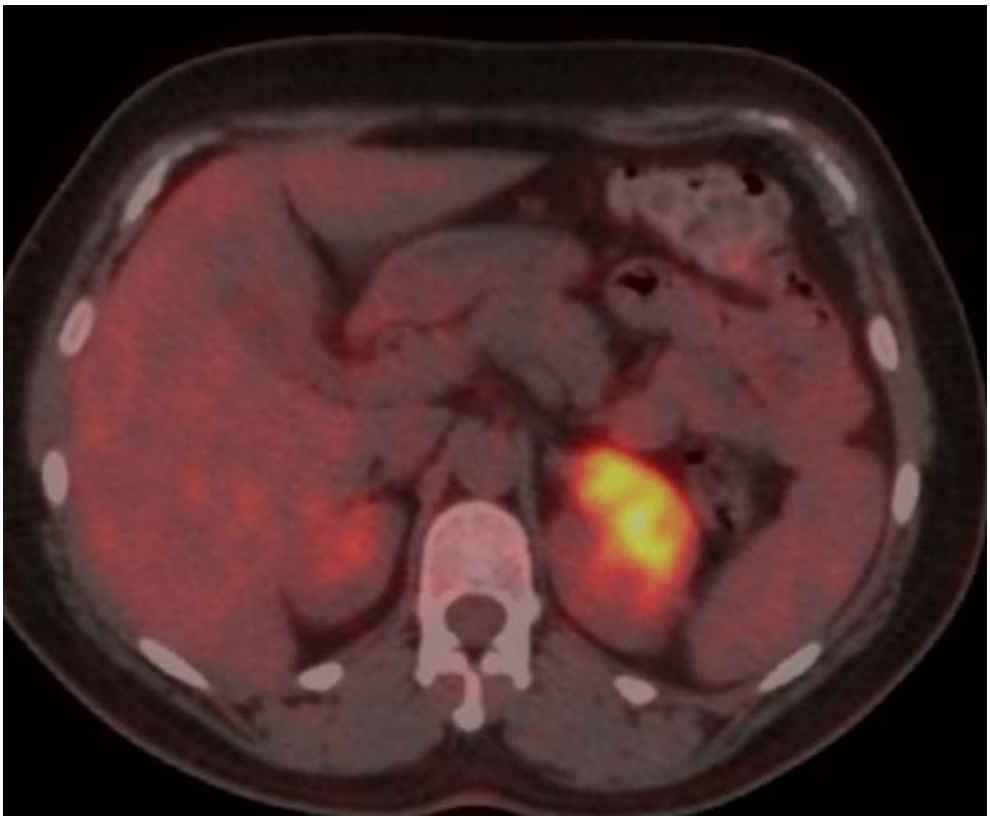

Sol böbrek kitlesi FDG-PET görüntüleme

Sol Böbrekteki Kitlenin Fdg-Pet Görüntülemesi

Fdg-Pet Imaging of the Mass in the Left Kidney

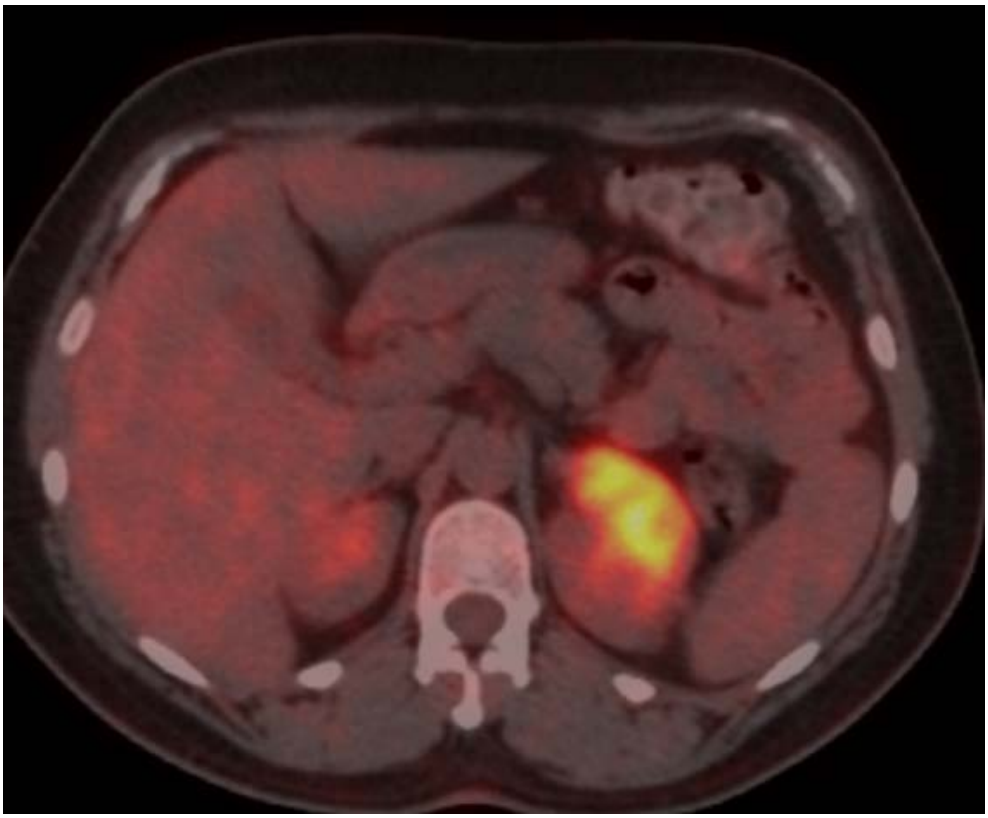

PP-147

Obstetrik kaynaklı nadir bir hematüri sebebi: Plasenta previa perkreata

Cemil Bayraktar, Hüseyin Biçer, Ömer Şahin, Hasan Eroğlu, Ercan Arslan, Mert Ali Karadağ
Sağlık Bilimleri Üniveristesi Kayseri Şehir Hastanesi / Üroloji Anabilim Dalı

Obstetrik kaynaklı nadir bir hematüri sebebi: Plasenta previa perkreata

GİRİŞ: Makroskopik hematüri ürolojik aciller arasında önemli yer tutar. Malign ve benign sebepleri olmakla birlikte nadirde olsa obstetrik nedenli olabilmektedir. Mesanenin invazyonunu içeren plasenta perkreata bu obstetrik nedenlerden biridir. Plasenta perkreata'nın eşlik ettiği plasenta previa, doğum sırasında ve sonrasında önemli bir kanama riski taşır (1). Sıklıkla doğum sırasında teşhis edilse de, görüntüleme teknikleri erken teşhis için çok faydalıdır. Bu da ameliyatın planlanması ve ölümcül olabilecek komplikasyonların önlenmesi açısından önem taşır (2). Genelde gebelik döneminda takip sırasında tanı konulup, planlı şekilde opere edilen bu tür vakaların aksine, sunduğumuz vaka doğum sonrası görülmesi sebebiyle de farklılık göstermektedir. Sunulan vakayı, gebelik sonrası görülebilecek hematüri olgularının önemli ve hayati bir sebebi olarak hatırlatmak istedik.

OLGU: Gebelik dönemi takibi dış merkezde yapılmış olan 4.gebeliği olan 37 yaşında kadın hastayı sunuyoruz. Tıbbi özgeçmişinde 3 sezaryen doğum dışında önemli bir durum yoktu. Dış merkezde sezaryen yapılmış ve 4.gebelik sonlandırılarak canlı doğum gerçekleşmiş. İntraop muhtemel kanama sebebiyle subtotal histerektomİ yapılmış. Post op 6.gününde hastanemiz acil servisine idrarda kanama şikayeti ile başvurmuş. Hasta tarafımızca acil serviste görüldü ve 3 yollu sonda takılıp sürekli yıkama ile takip için servise alındı. Bilgisayarlı tomografisinde mesane posterior periferinde minimal kontrastlanma ve mesane de hematom izlendi. Takiplerinde hematürisi devam eden ve hemoglobin değerinde düşme gözlenen hasta acil şartlarda ameliyathaneye alındı. Öncelikle sistoskopi yapıldı. Sistoskopi sırasında mesanenin tamamına yakınını dolduran organize hematom gözlendi. Organize hematom, mesane irrigasyonu ile açılmaya çalışılırken mesanenin yeniden kanama nedeniyle dolduğu izlendi. Mesanenin süperoposterior kısmında geniş lümenli ve yüksek volümlü kanama alanları görüldü. Hematom kısmen kaldırılınca mesane de abondan ve koterizasyonu mümkün olmayan kanama başladı. Hemen açık operasyona geçildi. Sezaryen kesi yerinden hızlıca kesi yapılarak mesaneye ulaşıldı. Kadın-doğum intra-op acilen vakaya davet edildi. Hastada rezidüel plasental dokular olduğu ve bu dokuların mesaneyi invaze ettiği görüldü. Bu sırada intra op çalışılan hemoglobin değeri 4.3 olarak görüldü. Rezidüel plasental dokular ve bu dokular tarafından invaze edilmiş olan mesane alanları eksize edilerek parsiyel sistektomi yapıldı. Geriye kalan mesane tamir edildi. Sızdırmazlık kontrolü sonrasında 3 yollu sonda takılarak operasyon sonlandırıldı. 10 günlük yoğun bakım takibinden sonra servise alınan hastaya 15.günde çekilen kontrol sistogram sonrasında extravasyon görülmemesi üzerine sondası çekildi ve taburcu edildi. 10 gün sonra poliklinik kontrolünde hasta idrarını rahat yaptı ve ek şikayeti olmadı. Usg ile post-void rezidü idrar olmadığı görüldü.

SONUÇ: Obstetrik operasyonlar sonrasında, nadir görülebilen '' plasenta perkreta'' nın sezaryen ve/veya beraberinde histerektomi sonrası hematüri sebebi olarak unutulmaması, erken konulan doğru tanı ve multidisipliner yaklaşım ile hastaları ölümcül sonuçlardan koruyacaktır.

KAYNAKLAR:

1- Clin Case Rep. 2024 May 7;12(5):e8879. doi: 10.1002/ccr3.8879. eCollection 2024 May. Conservative management of placenta previa-percreta with bladder invasion: A case report

2- Radiologia. 2014 Nov-Dec;56(6):e38-41. doi: 10.1016/j.rx.2012.12.004. Epub 2013 Mar 22.Placenta percreta with bladder invasion: an uncommon cause of hematuria during pregnancy

Anahtar Kelimeler: hematüri, plasenta previa perkreata, gebelik

A Rare Obstetric Cause of Hematuria: Placenta Previa Percreta

Cemil Bayraktar, Hüseyin Biçer, Ömer Şahin, Hasan Eroğlu, Ercan Arslan, Mert Ali Karadağ
University of Health Sciences Kayseri City Hospital / Department of Urology

A Rare Obstetric Cause of Hematuria: Placenta Previa Percreta

INTRODUCTION: Macroscopic hematuria holds a significant place among urological emergencies. While it can have both malignant and benign causes, it may also, though rarely, be of obstetric origin. Placenta percreta, which involves invasion of the bladder, is one such obstetric cause. Placenta previa accompanied by placenta percreta carries a significant risk of hemorrhage during and after delivery (1). Although it is often diagnosed during delivery, imaging techniques are very useful for early diagnosis. This is important for surgical planning and preventing potentially fatal complications (2). Unlike such cases, which are usually diagnosed during pregnancy follow-up and operated on in a planned manner, the case we present is different because it was observed postpartum. We wanted to highlight this case as a significant and life-threatening cause of hematuria that may occur after pregnancy.

CASE PRESENTATION: We present the case of a 37-year-old woman in her fourth pregnancy, whose prenatal follow-up was conducted at an outside center. Her medical history was unremarkable, except for three cesarean deliveries. A cesarean section was performed at the outside center, resulting in a live birth, and a subtotal hysterectomy was done due to probable intraoperative bleeding. On postoperative day 6, she presented to our emergency department with complaints of hematuria. The patient was evaluated in the emergency room, a three-way catheter was inserted, and she was admitted to the ward for continuous bladder irrigation. A CT scan showed minimal contrast enhancement at the posterior periphery of the bladder and a hematoma in the bladder. Due to persistent hematuria and a drop in hemoglobin levels during follow-up, the patient was taken to the operating room under emergency conditions. Cystoscopy was performed first. During cystoscopy, an organized hematoma was observed filling nearly the entire bladder. As attempts were made to irrigate the bladder and dislodge the hematoma, the bladder began to refill with blood due to ongoing bleeding. Large luminal and high-volume bleeding areas were observed in the superoposterior part of the bladder. Once the hematoma was partially removed, abundant and unmanageable bleeding from the bladder was encountered. An immediate switch to open surgery was made. A quick incision was made through the cesarean section site to access the bladder. The gynecology and obstetrics team was urgently called to assist during the operation. Residual placental tissues invading the bladder were identified. Intraoperatively, the patient's hemoglobin level was found to be 4.3. The residual placental tissues and the invaded areas of the bladder were excised, and a partial cystectomy was performed. The remaining bladder was repaired. After ensuring watertight closure, a three-way catheter was inserted, and the operation was completed. After 10 days of intensive care monitoring, the patient was transferred to the ward. Following a control cystogram on day 15, the catheter was removed since no extravasation was observed, and the patient was discharged. During a follow-up visit 10 days later, the patient was able to urinate comfortably without additional complaints, and no post-void residual urine was detected on ultrasound.

CONCLUSION: After obstetric surgeries, the rare condition of "placenta percreta" should not be overlooked as a potential cause of hematuria following cesarean section and/or hysterectomy. Early and accurate diagnosis, along with a multidisciplinary approach, can protect patients from fatal outcomes.

REFERENCES:

1- Clin Case Rep. 2024 May 7;12(5):e8879. doi: 10.1002/ccr3.8879. eCollection 2024 May. Conservative management of placenta previa-percreta with bladder invasion: A case report

2- Radiologia. 2014 Nov-Dec;56(6):e38-41. doi: 10.1016/j.rx.2012.12.004. Epub 2013 Mar 22.Placenta percreta with bladder invasion: an uncommon cause of hematuria during pregnancy

Keywords: Hematuria, Placenta Previa Percreta, Pregnancy

mesaneyi invaze etmiş, eksize edilen plasental rezidüel dokular

excised placental residual tissues that have invaded the bladde

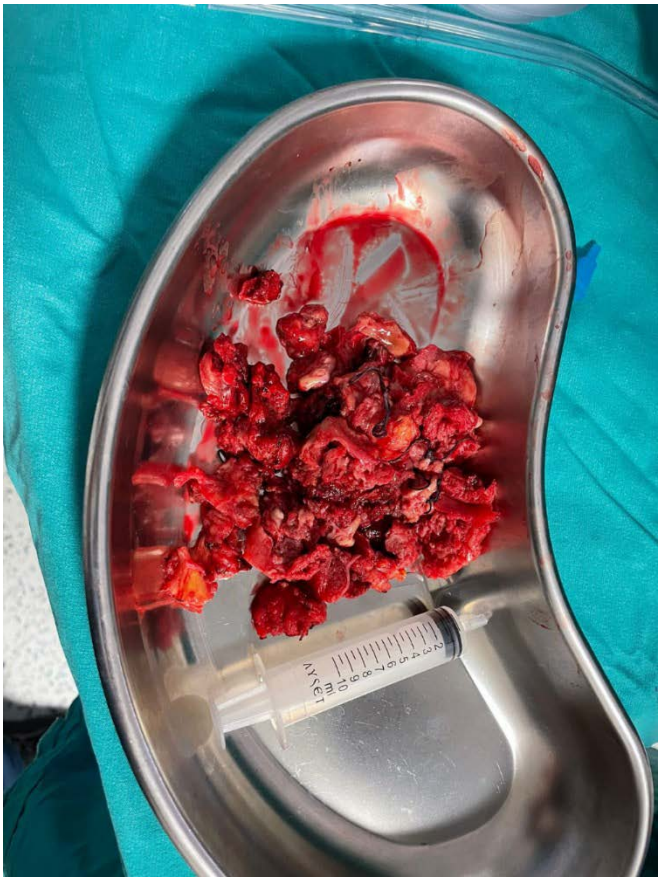

mesaneyi invaze etmiş, eksize edilen plasental rezidüel dokular

excised placental residual tissues that have invaded the bladde

PP-148

Kadın üretrasında primer malign melanom vaka sunumu

Adem Gokce, İbrahim Hacibey, Muhammet Murat Dinçer
Bağcılar Eğitim ve Araştırma Hastanesi, Üroloji Kliniği, Türkiye

GİRİŞ: Malign melanom sıklıkla ciltte görülmekle birlikte vücudun herhangi bir yerini etkileyebilen malign bir tümördür. Kadın üretrasında görülme oranı ise oldukça düşüktür. Kadın üretrasında ortaya çıkan primer malign üretral melanom vakasını sunuyoruz. OLGU: Olgumuz 67 yaşında kadın hasta 1 aydır devam eden vajinal kanama ve idrar yaparken yanma şikayetiyle üroloji polikliniğine başvurmuş olup ürogenital muayenesinde alt ⅓ üretra posterior duvarında 2 cm boyutunda, kanlı, vejetatif, pigmente lezyon saptandı. Vajinal ve servikal muayenesinde ek özellik saptanmadı. Abdominal muayenesinde organomegali veya ele gelen kitle/Lenf nodu saptanmadı. Bunun üzerine elektif şartlarda, spinal anestezi altında lezyon lokal olarak eksize edildi. Rezeke edilen dokunun makroskopik incelemesinde lezyonun yaklaşık 2 cm, polipoid yapıda, üzerinin koyu kahverengi yüzeyle kaplı olduğu görüldü. Ardından yapılan F-18 FDG görüntülemesinde Periüretral alanda artmış FDG tutulumu izlenmiş olup diğer vücut bölümlerinde patolojik FDG tutulumu gösteren herhangi bir imaj seçilememiştir. Biyopsi preparatları ve özellikleri aşağıda belirtilmiştir.

TARTIŞMA: Malign melanom, nöroektodermal nöral krest hücrelerinden farklılaşan melanoblastlardan kaynaklanır. Nöral krest hücreleri, derideki melanositlere, oral mukozaya, burun mukozasına ve vulvaya farklılaşır; Bu nedenle bu bölgelerde malign melanom ortaya çıkmaktadır. Genellikle distal üretradan köken alan malign üretral melanomlar, tüm malign melanomların % 0.2'sini ve tüm üretral kanserlerin% 4'ünü oluşturur. Malign Üretral melanom belirtileri arasında idrar akışının azaldığı vajinal kanama, kitleler, hematüri ve dizüri vardır. Üretral melanom klinik olarak sıklıkla yanlış tanı aldığından geç dönemde saptanır. Bu da genellikle kötü prognoza sebep olur. Üretral Malign Melanom özellikle karünkül ile karışmaktadır. Melanom genellikle pigmentlidir ve siyah, mavi, kahverengi gibi koyu renklerde gözükür. Ayrıca lezyonlar sert, nodüler ve sıklıkla ülseredir. Kadın üretrasının primer malign melanomu, erken evrede yüzeyel lenfatiklerle vulva ve vajinaya, derin lenfatiklerle inguinal lenf bezlerine ve bazen de hematojen yoldan uzak bölgelere metastaz yapma eğilimindedir. Tedavi önerileri temel olarak tümörün konumuna ve klinik aşamaya bağlıdır. Melanom tedavisinin temel prensipleri sentinel lenf nodu diseksiyonu ile birlikte geniş lokal eksizyondur. Bu, sentinel lenf nodunun metastazın ilk istasyonu olduğu kavramına dayanır. Diğer tedavi seçenekleri parsiyel üretrektomi, continan diversyonlu radikal üretrektomi veya metastazın olmadığı net ise anterior pelvik ekzantrason ± vulvektomi. Radikal cerrahi metastaz varlığında veya büyük boyutlu tümörlerde kontrendikedir.

SONUÇ: Kadın üretrasında ortaya çıkan malign melanom agresif tavrı sebebiyle gözden kaçırmamak için akılda tutulmalıdır. Ayrıca oldukça nadir görülen bir tümör olması sebebiyle tedavi planı net değildir.Lezyonun eksizyonu, histolojik ve immünohistokimyasal boyama erken tanı ve kesin tedavi konusunda yardımcı olabilir.

Anahtar Kelimeler: malign melanom, üretra, üretral tümör

A case report of primary malignant melanoma of the female urethra

Adem Gokce, İbrahim Hacibey, Muhammet Murat Dinçer
Bağcılar Training and Research Hospital, Urology Department, Turkey

INTRODUCTION: Malignant melanoma is commonly found on the skin but can affect any part of the body. Its occurrence in the female urethra is quite rare. We present a case of primary malignant urethral melanoma in a female patient. Case Presentation: Our patient is a 67-year-old woman who presented to the urology clinic with complaints of vaginal bleeding and dysuria for the past month. On urogynecological examination, a 2 cm bloody, vegetative, pigmented lesion was detected on the posterior wall of the distal ⅓ of the urethra. No additional findings were noted on vaginal and cervical examination. Abdominal examination did not reveal organomegaly or palpable masses/lymph nodes. Subsequently, the lesion was excised locally under spinal anesthesia under elective conditions. Macroscopic examination of the resected tissue showed the lesion to be approximately 2 cm, polypoid in structure, with a dark brown surface. A subsequent F-18 FDG imaging revealed increased FDG uptake in the periurethral area, with no pathological FDG uptake noted in other body regions. Details of the biopsy specimens are provided below.

DISCUSSION: Malignant melanoma originates from melanoblasts that differentiate from neuroectodermal neural crest cells. Neural crest cells differentiate into melanocytes in the skin, oral mucosa, nasal mucosa, and vulva, leading to the occurrence of malignant melanoma in these regions. Malignant urethral melanomas, originating typically from the distal urethra, account for 0.2% of all malignant melanomas and 4% of all urethral cancers. Symptoms of malignant urethral melanoma include decreased urinary flow, vaginal bleeding, masses, hematuria, and dysuria. Malignant urethral melanoma is often misdiagnosed clinically, leading to detection at advanced stages, which generally results in a poor prognosis. It is frequently confused with a carcinoma. Melanomas are usually pigmented and appear in dark colors such as black, blue, and brown. Additionally, lesions are often hard, nodular, and frequently ulcerated. Primary malignant melanoma of the female urethra has a tendency to metastasize early to the vulva and vagina via superficial lymphatics, to the inguinal lymph nodes via deep lymphatics, and occasionally to distant sites via hematogenous routes. Treatment recommendations depend primarily on the tumor's location and clinical stage. Fundamental treatment principles include wide local excision along with sentinel lymph node dissection. This is based on the concept that the sentinel lymph node is the initial station for metastasis. Other treatment options include partial urethrectomy, radical urethrectomy with continent diversion, or anterior pelvic exenteration ± vulvectomy if no metastasis is evident. Radical surgery is contraindicated in the presence of metastasis or with large tumors.

CONCLUSION: Malignant melanoma in the female urethra should be kept in mind due to its aggressive nature. Moreover, due to its rarity, the treatment plan is not well defined. Excision of the lesion and histological and immunohistochemical staining can assist in early diagnosis and definitive treatment.

Keywords: malignant melanoma, urethra, urethral tumor

Üretral malign melanom patoloji

urethral malignant melanoma pathology

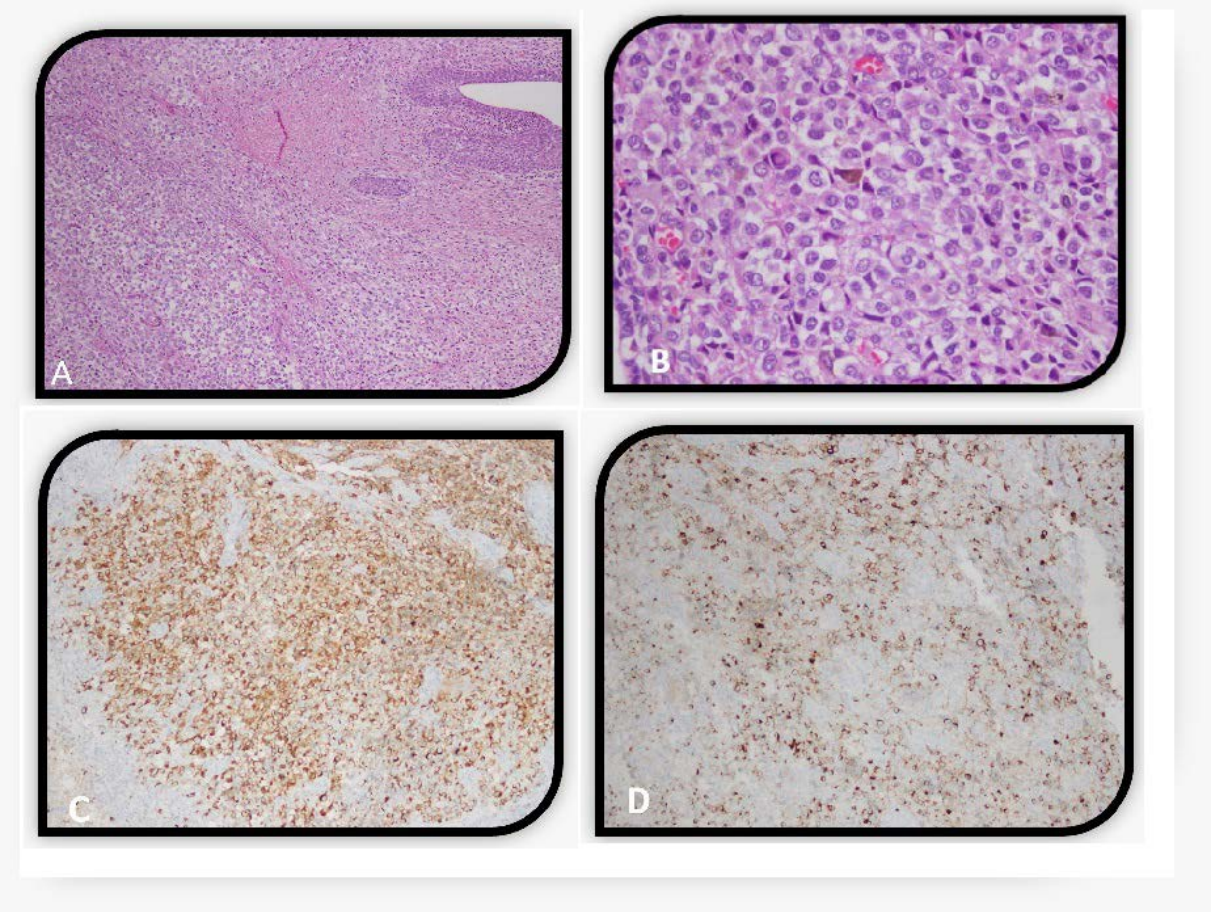

A: H-E boyama ile yapılan x100 büyütmelik görüntü.Üretra epitelini de infitre eden diffüz malign hücre infiltrasyonu B: H-E boyama ile yapılan x400 büyütmelik görüntü. Atipik hücre sitoplazmalarında melanin pigmenti varlığı C: Melan A boyama ile yapılan x200 büyütmelik görüntü. Tümör hücrelerinde stoplazmik immunohistokimyasal pozitivite D: HMB45 boyama ile yapılan x200 büyütmelik görüntü.Tümör hücrelerinde stoplazmik immunohistokimyasal pozitivite

A: x100 magnification image with H-E staining. Diffuse malignant cell infiltration also infiltrating the urethral epithelium B: X400 magnification image with H-E staining. Presence of melanin pigment in atypical cell cytoplasms C: x200 magnification image with Melan A staining. Stoplasmic immunohistochemical positivity in tumor cells D: x200 magnification image with HMB45 staining.Immunohistochemical positivity of tumor cells in the stoplasmic

PP-149

Retrograd İntrarenal Cerrahi: Üreteral Akses Sheath Kullanımında VAS Skoru

İbrahim Göksel Arısoy[1], Özcan Kılıç[2]
[1]Sağlık Bakanlığı, Ereğli Devlet Hastanesi, Üroloji Kliniği, Konya
[2]Selçuk Üniversitesi, Üroloji Ana Bilim Dalı, Konya

Retrograd intrarenal cerrahi (RİRC), fleksibl üreterorenoskop (f-URS) ile böbrek taşlarına doğal yollardan (üretra –mesane-üreter- böbrek toplayıcı sistemi) ulaşılarak yapılan minimal invaziv bir taş cerrahisidir. Bu işlemde taşların lazer litotriptör ile mümkün olan en küçük boyuta (<2 mm) fragmantasyonu veya toz haline getirilip spontan dökülmesi amaçlanmaktadır. Operasyon sırasında hem üreterorenoskopi (URS)'nin üretere mekanik obstrüksiyonu hem de kullanılan irrigasyon sıvısının etkisiyle intrapelvik basınç artışı olmakta ve bunun da böbreğe olumsuz etkileri olabilmektedir. UAS (Üreteral akses kılıf); toplayıcı sistemde basıncı düşürerek böbreğe olabilecek hasarı azaltmada etkilidir. Rutin olarak kullanımı zorunlu olmasa da sağlayacağı faydalar göz önüne alınarak genellikle kullanımı önerilmektedir. Çalışmamızda kliniğimizde RIRS uygulanan toplam 60 hasta 2 grup halinde (akses sheath kullanılan ve kullanılmayan) değerlendirildi. Hastaların postoperatif 2. saate kadar ağrıları değerlendirilmiştir. Ağrı değerlendirilmesinde; VAS skorlama sistemi kullanılmıştır. 1 numara; ağrı yok ya da çok az ağrıya karşılık gelirken 10 numara; çok şiddetli ağrıyı tanımladı. Her hastaya bu tanımlamalar anlatıldı. Ağrı şiddetleri belirlendi. Ağrı değerlendirmesi 0.10.30.60.120. dakikalarda yapıldı. ÜAS kullanılmayan grupta ağrı ortalamamaları sırasıyla; 4,1±2,9, 4,1±2,9, 4,33±2,9, 4,27±3, 2,77±2,5 çıktı. ÜAS kullanılan grupta ağrı ortalamaları sırasıyla; 3,87±2,9, 3,57±2,7, 3,43±2,7, 3,10±2,6, 2,23±1,8 çıktı. ÜAS kullanılan grupta her dakikada ağrı ortalamaları biraz daha düşük olmasına rağmen; iki grup arasında istatiksel olarak anlamlı bir farklılık izlenmedi. Üreteral akses sheath kullanım tercihinde postoperatif hasta ağrısı olabileceği kaygısı yerine cerrahın klinik tecrübeleri doğrultusunda kullanım kararını vermesi gerektiğini düşünüyoruz.

Anahtar Kelimeler: RIRS, ÜRETERAL AKSES KILIF, VAS

33. Ulusal Üroloji Kongresi
29 Ekim-01 Kasım 2024 Susesi Luxury Resort, Antalya

Retrograde Intrarenal Surgery: VAS Scores Using Ureteral Access Sheath

İbrahim Göksel Arısoy[1], Özcan Kılıç[2]
[1]Ministry of Health, Ereğli State Hospital, Urology Clinic, Konya
[2]Selcuk University, Department of Urology, Konya

Retrograde intrarenal surgery (RIRS) is a minimally invasive stone surgery performed by reaching kidney stones through natural means (urethra-bladder-ureter-kidney collecting system) with flexible ureterorenoscopy (f-URS). In this procedure, the aim is to fragment the stones to the smallest possible size (<2 mm) with a laser lithotripter or to pulverize them and pass them spontaneously. During the operation, both the mechanical obstruction of the ureter by ureterorenoscopy (URS) and the effect of the irrigation fluid used increase intrapelvic pressure, which can have negative effects on the kidney. Ureteral access sheath (URS); is effective in reducing the pressure in the collecting system and reducing the damage that may occur to the kidney. Although its routine use is not mandatory, its use is generally recommended considering the benefits it will provide. In our study, a total of 60 patients who underwent RIRS in our clinic were evaluated in 2 groups (access sheath used and not used). The patients' pain was evaluated up to the 2nd hour postoperatively. The VAS scoring system was used in the pain assessment. Number 1 corresponded to no or very little pain, while number 10 defined very severe pain. These definitions were explained to each patient. Pain intensities were determined. Pain assessment was made at 0, 10, 30, 60, and 120 minutes. The pain averages in the group without UAS were 4.1±2.9, 4.1±2.9, 4.33±2.9, 4.27±3, 2.77±2.5, respectively. The pain averages in the group with UAS were 3.87±2.9, 3.57±2.7, 3.43±2.7, 3.10±2.6, 2.23±1.8, respectively. Although the pain averages were slightly lower per minute in the group with UAS, no statistically significant difference was observed between the two groups. We think that the surgeon should decide on the use of the ureteral accessory sheath in accordance with his/her clinical experience instead of the concern that postoperative patient pain may occur.

Keywords: RIRS, ACCESS SHEATH, VAS

Üreetral Akses Sheath Kullanımı ve VAS skoru

ÜAS Kullanımı		VAS 0	VAS 10	VAS 30	VAS 60	VAS 120
ÜAS Yok	N Minimum Maximum Mean	30 1 10 4,1±2,9	30 1 10 3,97±2,9	30 1 10 4,33±2,9	30 1 10 4,27±3	30 1 10 2,77±2,5
ÜAS Var	N Minimum Maximum Mean	30 1 10 3,87±2,9	30 1 9 3,57±2,7	30 1 10 3,43±2,7	30 1 10 3,10±2,6	30 1 10 2,23±1,8
Toplam	N Minimum Maximum Mean	60 1 10 3,98±2,9	60 1 10 3,77±2,8	60 1 10 3,88±2,8	60 1 10 3,68±2,9	60 1 10 2,5±2,1

Ureteral Access Sheath Use and VAS score

Use of UAS		VAS 0	VAS 10	VAS 30	VAS 60	VAS 120
No UAS	N Minimum Maximum Mean	30 1 10 4,1±2,9	30 1 10 3,97±2,9	30 1 10 4,33±2,9	30 1 10 4,27±3	30 1 10 2,77±2,5
UAS is used (+)	N Minimum Maximum Mean	30 1 10 3,87±2,9	30 1 9 3,57±2,7	30 1 10 3,43±2,7	30 1 10 3,10±2,6	30 1 10 2,23±1,8
TOTAL	N Minimum Maximum Mean	60 1 10 3,98±2,9	60 1 10 3,77±2,8	60 1 10 3,88±2,8	60 1 10 3,68±2,9	60 1 10 2,5±2,1

PP-150

Mesanenin inflamatuvar miyofibroblastik tümörü: Olgu Sunumu

Enes Pay, İbrahim Hacibey, Adem Gökçe, İsmail Ulus
Bağcılar Eğitim ve Araştırma Hastanesi, Üroloji Kliniği, Türkiye

GİRİŞ: İnflamatuar miyofibroblastik tümör (IMT), fibroinflamatuar hastalıklar grubuna ait nadir görülen bir tümördür. Akciğerler başta olmak üzere multipl anatomik lokalizasyonlarda görülebilmesine rağmen mesanede çok nadir örnekleri mevcuttur. Bu bildiri ile mesanenin inflamatuar miyofibroblastik tümörü vakası sunulmaktadır.

VAKA TAKDİMİ: 53 yaş, erkek hasta, üroloji kliniğine ağrısız makroskopik hematüri şikayeti ile başvurdu. Hastanın bilinen koroner arter hastalığı ve hipertansiyonu mevcuttu. Ultrasonografik incelemede mesane tabanında 78*38*38 mm boyutlarında lobüle kontürlü solid lezyon alanı izlendi ve TUR-mesane operasyonu planlandı. Hastanın sol yan duvarda yaklaşık 7 cm lezyonu komplet rezeke edildi, operasyon sırasında sol orifis görülemedi. Histopatolojik incelemede immünohistokimyasal boyama, stromal pozitiflik gösterdi ve düz kas aktini (SMA) ile anaplastik lenfoma kinazı (ALK) pozitif bulundu. Bu özellikler, tümörün IMT ile uyumlu olduğunu gösterdi. Post operatif çekilen bilgisayarlı tomografide sol grade 1 hidroüreteronefroz izlenmesi üzerine sol nefrostomi yerleştirilerek 1 ay sonrasında sistoskopi + sol antegrad urs planlandı. Operasyonda eski rezeksiyon alanından örnekleme yapıldı ve muhtemel sol orifis lokalizasyonuna rezeksiyon yapıldı ancak sol orifis açığa çıkarılamadı. Yapılan antegrad kontrastlı grafi ve endoskopik incelemede distal üreterin 3cm'lik segmentte tam obstrükte olduğu görüldü. Distal üreterektomi ve üreteroneosistostomi planlanarak hasta postop 1.gününde taburcu edildi.

SONUÇ: IMT'ler genellikle iyi huylu klinik seyri olan nadir tümörlerdir. Malign potansiyelleri henüz kesin olarak bilinmemekle birlikte kötü klinik seyirli olabilmektedirler. IMT'nin tercih edilen tedavisi, tam cerrahi rezeksiyon olup, yakın klinik ve sistoskopik takip yapılmalıdır.

Anahtar Kelimeler: İnflamatuar miyofibroblastik tümör, mesane tümörü, hematüri

33. Ulusal Üroloji Kongresi
29 Ekim-01 Kasım 2024 Susesi Luxury Resort, Antalya

Inflammatory myofibroblastic tumor of the bladder: A case report

Enes Pay, İbrahim Hacibey, Adem Gökçe, İsmail Ulus
Bağcılar Training and Research Hospital, Urology Deparment, Turkey

INTRODUCTION: Inflammatory myofibroblastic tumor (IMT) is rare tumor belonging to the group of fibroinflammatory diseases. Although it can occur in multiple anatomical locations, most commonly in the lungs, there are very few examples reported in the bladder. This report presents a case of an inflammatory myofibroblastic tumor of the bladder.

CASE PRESENTATION: A 53-year-old male patient presented to the urology clinic with a complaint of painless macroscopic hematuria. The patient had a known history of coronary artery disease and hypertension. Ultrasonographic examination revealed a lobulated solid lesion measuring 78*38*38 mm at the base of the bladder, and a transurethral resection of the bladder was planned. During the operation, a lesion of approximately 7 cm was completely resected from the left lateral wall of the bladder, but the left ureteral orifice could not be visualized. Histopathological examination with immunohistochemical staining showed stromal positivity and positive staining for smooth muscle actin (SMA) and anaplastic lymphoma kinase (ALK), which confirmed the diagnosis of IMT. A postoperative computed tomography scan revealed grade 1 hydroureteronephrosis on the left side, and a nephrostomy tube was placed. One month later, cystoscopy and left antegrade ureteroscopy were planned. During the operation, samples were taken from the previous resection site, and a resection was performed at the probable location of the left orifice, but it could not be visualized. Antegrade contrast imaging and endoscopic examination revealed complete obstruction of a 3 cm segment of the distal ureter. The patient underwent distal ureterectomy and ureteroneocystostomy and was discharged on the first postoperative day.

CONCLUSION: IMTs are generally rare tumors with a benign clinical course. Although their malignant potential is not yet fully understood, they can sometimes follow an aggressive clinical course. The preferred treatment for IMT is complete surgical resection, with close clinical and cystoscopic follow-up recommended.

Keywords: Inflammatory myofibroblastic tumor, bladder tumor, hematuria

şekil1 a/b / *figure1 a/b*

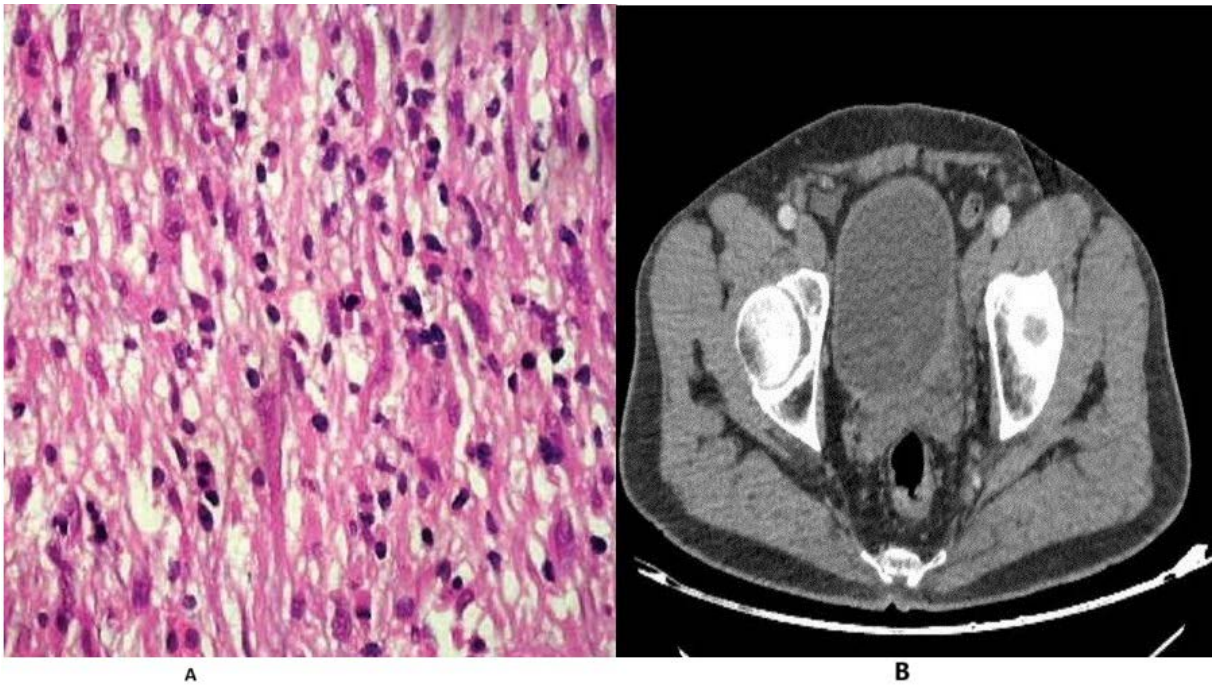

ŞEKİL 1A: Fibroinflamatuvar ve pseudosarkomatöz görünümle karakterize iğsi hücre proliferasyonu ŞEKİL 1B:Mesane sol yan duvar ve sol orifis tümöral tutulum

Figure 1A: Spindle cell proliferation characterized by a fibroinflammatory and pseudosarcomatous appearance. Figure 1B: Tumoral involvement of the left lateral wall of the bladder and the left ureteral orifice.

PP-151

Travma sonrası oluşan bilateral renal kist rüptürünün tedavisi ve geç dönem takip sonucu: bir olgu sunumu

Andaç Karataş, Çağdaş Ataş, Selim Aykaç, Erdogan Aglamis, Mehmet Sezai Oğraş, Kadir Yıldırım, Bayram Kolcu, Yücel Tatar
Elazığ Fethi Sekin Şehir Hastanesi Üroloji Kliniği, Elazığ

AMAÇ: Renal travma, tüm travma vakalarının yaklaşık %5'ini oluşturur. Böbrek kisti, hidronefroz gibi bilinen bir renal anomalisi olan hastalarda batın travması sonrası renal yaralanma riski daha yüksektir. Bu olgu sunumunda, travma sonrası bilateral böbrek kist rüptürü gelişen hastanın, konservatif tedavi yönetimini ve geç dönem takip sonucunu güncel kılavuzlar ve literatür eşliğinde sunmayı amaçladık.

OLGU: 63 yaşında erkek hasta, araç içi trafik kazası sonrası acil servise başvurdu. Hastanın bilinci açıktı. Fizik muayenede batında palpasyonla hassasiyet mevcut, lomber bölgelerde hassasiyet mevcut, ekimoz izlenmedi, makroskobik hematüri gözlenmedi, pupiller izokorik, palpasyonla bilateral hemotorakslar ağrılı ve hassas, dinlemekle bilateral akciğer sesleri azalmıştı. TA: 130/80 mmHg idi, Laboratuvar sonuçları, hemoglobin:14,7 g/dl, hematokrit: 45,4 %, beyaz küre: 23000/ul, trombosit: 307000/ul, glukoz:117, üre: 36 kreatinin: 0.9 idrar tahlili: lökosit 2, eritrosit 41 şeklindeydi. Radyolojik tetkiklerinde, abdominal bilgisayarlı tomografisinde (BT): ''Sağ böbrek orta kesim anteriorda yaklaşık 5x6 cm boyutta, kortikal yerleşimli hipodens kistik lezyon izlenmiş olup, anteriorda sıvı retansiyon alanları izlendi (Böbrek kist rüptürü). Karaciğer sağ lobu ve böbrek arasına uzanım gösteren sıvı retansiyon alanları saptandı. Sol böbrek alt polde 4x4.5 cm boyutta olası rüpütüre kortikal kist ile uyumlu olabilecek görünüm ve eşlik eden serbest sıvı alanları izlendi. Sağ femur intertrokanterik bölgede deplase olmuş fraktür izlendi'' şeklinde raporlandı (Resim 1). Toraks BT'sinde: bilateral hemo- pnömotoraks, sol 9. 10 ve 11. kot fraktürleri, sağ skapula fraktürü saptandı. Hastaya toraks tüpü takıldı, femur fraktürü nedeniyle ortopedi kliniğinde opere edildi. Yoğun bakımda takip edilen immobilize hastaya, parenteral mayi, antibioterapi uygulandı, vital bulguları, diürez, hematüri ve hemogram takipleri yapıldı.Takiplerinde makroskobik hematürisi olmadı, hemoglobini 9 g/dl, hematokriti 27 ye kadar düşen hastaya 3 ünite eritrosit süspansiyonu, 2 ünite taze donmuş plazma transfüzyonu yapıldı. 1 gün sonra ve 48 saat sonra çekilen Abdominal BT sinde ''Sağ böbrek üst polde hipodens görünüm ve çevresinde serbest sıvı dansiteleri dikkati çekmiştir. Önceki BTsine göre Karaciğer ve böbrek arasındaki sıvı retansiyonunun ve perirenal sıvı retansiyonlarının belirgin azaldığı gözlendi'. Diğer branşların devam eden tedavileri nedeniyle hasta 2 hafta sonra taburcu edildi. Taburculuk sonrası kontrole gelmeyen hastanın, 1 yıl sonraki kontrol Abdominal BT sinde, rüptüre olan kistlerin tekrar oluştuğu (60x63 mm) saptandı.

TARTIŞMA: Travma dünya üzerindeki ölüm sebebleri arasında altıncı sıradadır ve bu tüm mortalitelerin %10'una karşılık gelir. Böbrek kisti, böbrek taşı, hidronefroz gibi, önceden mevcut olan böbrek hastalığı, travmayı takiben renal yaralanma oluşmasını daha olası hale getirir. Basit böbrek kisti erişkinlerde sık gözlenen ve yaşla görülme sıklığı artan bir hastalıktır. Böbrek kistleri çoğunlukla asemptomatiktir, ancak büyük boyutlara ulaşan kistler (7 cm üstü) flank ağrısı, pelvikalisiel sistemde obstrüksiyon, hipertansiyon, hematüri gibi sempromlara yol açabilir ve perkütan kist aspirasyonu, laparoskopik kist dekortikasyonu yöntemleri ile tedavisi gerekebilir. Renal kist rüptürlerinde konservatif tedavi yeterli olabileceği gibi, nefrektomi de gerekebilir.Künt travma sonrası basit böbrek kist rüptürü olan bir hastanın, konservatif tedavi sonrası 1 ay sonra çekilen BT sinde kistin rezolusyonu bildirilmiştir. Buna karşılık, bilateral renal kist rüptürü sonrası retroperitoneal hemoraji ve hemoperitoneum gelişen ve nefrektomi yapılan olgularda bildirilmiştir. Bizim olgumuzda konservatif tedavi ile takip edilmiş, nefrektomiye gerek kalmadan 48 sat sonra çekilen kontrol BT sinde kistin rezolüsyonu ve perirenal sıvı retansiyonun belirgin azaldığı saptandı. Ancak geç dönemde kistler tekrar oluştu.

SONUÇ: Bu bildiride sunulan olgu, renal travma sonrası bilateral böbrek kisti rüptürü olan hastalarda konservatif tedavinin başarıyla uygulanabileceğini göstermiştir. Ancak, her hastanın özellikleri farklı olduğundan tedavi yaklaşımı her olgu için ayrı ayrı değerlendirilmelidir. Hastada post op geç dönemde kontrollerinde her iki tarafta ki rüptüre böbrek kistlerinin tekrar oluştuğu gözlendi. Hastaların bilgilendirilmesi ve geç dönem takiplerinin de yapılmasının uygun olacağını düşünmekteyiz.

Anahtar Kelimeler: Travma, Böbrek, Kist rüptürü, Tedavi

33. Ulusal Üroloji Kongresi
29 Ekim-01 Kasım 2024 Susesi Luxury Resort, Antalya

Treatment and late follow-up results of bilateral renal cyst rupture following trauma: A case report

Andaç Karataş, Çağdaş Ataş, Selim Aykaç, Erdogan Aglamis, Mehmet Sezai Oğraş, Kadir Yıldırım, Bayram Kolcu, Yücel Tatar
Elazig Fethi Sekin City Hospital Urology Clinic, Elazig

PURPOSE: Renal trauma accounts for approximately 5% of all trauma cases. The risk of renal injury after abdominal trauma is higher in patients with known renal anomalies such as renal cysts and hydronephrosis. In this case report, we aimed to present the conservative treatment management and late-term follow-up results of a patient who developed bilateral renal cyst rupture after trauma, in light of current guidelines and literature.

CASE: A 63-year-old male patient was admitted to the emergency department after a traffic accident. The patient was conscious. On physical examination, there was tenderness in the abdomen with palpation, tenderness in the lumbar regions, no ecchymosis was observed, no macroscopic hematuria was observed, pupils were isochoric, bilateral pneumothoraces were painful and tender with palpation, and bilateral lung sounds were decreased with auscultation. TA: 130/80 mmHg, Laboratory results were as follows: hemoglobin: 14.7 g/dl, hematocrit: 45.4 %, white blood cell: 23000/ul, platelets: 307000/ul, glucose: 117, urea: 36, creatinine: 0.9, urine analysis: leukocytes 2, erythrocytes 41. In radiological examinations, abdominal computerized tomography (CT): ‘‘A hypodense cystic lesion measuring approximately 5x6 cm in size and cortically located was observed in the anterior midsection of the right kidney, and fluid retention areas were observed in the anterior (Renal cyst rupture). Fluid retention areas extending between the right lobe of the liver and the kidney were detected. In the lower pole of the left kidney, an appearance compatible with a possible ruptured cortical cyst measuring 4x4.5 cm and accompanying free fluid areas were observed. A displaced fracture was observed in the right femur intertrochanteric region (Figure 1). In the thorax CT, bilateral hemo-pneumothorax, left 9th, 10th, and 11th rib fractures, and right scapula fractures were detected. A thorax tube was inserted into the patient, and he was operated on in the orthopedics clinic due to the femur fracture. The immobilized patient, who was followed up in the intensive care unit, was administered parenteral fluid, antibiotic therapy, vital signs, AFT, hematuria, and hemogram follow-ups were performed. In the follow-ups, there was no macroscopic hematuria, hemoglobin was 9 g/dl, hematocrit decreased to 27, and 3 units of erythrocyte suspension and 2 units of fresh frozen plasma were transfused. Abdominal CT scans taken 1 day later and 48 hours later showed ‘‘hypodense appearance in the upper pole of the right kidney and free fluid densities around it. Compared to the previous CT scan, it was observed that fluid retention between the liver and kidney and perirenal fluid retention decreased significantly’. The patient was discharged 2 weeks later due to ongoing treatments by other branches. The patient did not come for a follow-up after discharge, and in the follow-up abdominal CT scan 1 year later, it was determined that the ruptured cysts had recurred (60x63 mm).

DISCUSSION: Trauma is the sixth leading cause of death worldwide, accounting for 10% of all mortalities. Pre-existing renal disease, such as renal cysts, kidney stones, and hydronephrosis, makes renal injury more likely following trauma. Simple renal cyst is a disease frequently observed in adults and its incidence increases with age. Renal cysts are mostly asymptomatic, but cysts that reach large sizes (over 7 cm) may cause symptoms such as flank pain, pelvicalyceal obstruction, hypertension, and hematuria and may require treatment with percutaneous cyst aspiration and laparoscopic cyst decortication methods. Conservative treatment may be sufficient in renal cyst ruptures, but nephrectomy may also be required. Resolution of the cyst was reported in a CT scan taken 1 month after conservative treatment in a patient with simple renal cyst rupture following blunt trauma.On the other hand, retroperitoneal hemorrhage and hemoperitoneum developed after bilateral renal cyst rupture and nephrectomy were performed. In our case, it was followed with conservative treatment, and in control, CT taken 48 hours after nephrectomy, cyst resolution, and a significant decrease in perirenal fluid retention were detected. However, cysts recurred in the late period.

CONCLUSION: The case presented in this report has shown that conservative treatment can be successfully applied in patients with bilateral renal cyst rupture after renal trauma. However, since the characteristics of each patient are different, the treatment approach should be evaluated separately for each case. In the patient’s late postoperative controls, it was observed that the ruptured renal cysts on both sides recurred. We think that informing the patients and performing late-period follow-ups would be appropriate.

Keywords: Trauma, Kidney, Cyst Rupture, Treatment

Resim 1
Figure 1

Sag bobrek orta anteriorda bobrek kist rupturu ve karaciger ile bobrek arasinda sivi retansiyonu
Renal cyst rupture in the middle anterior of the right kidney and fluid retention between the liver and kidney

Resim 2
Figure 2

Sol bobrek alt polde kortikal kist rupturu ve eslik eden serbest sivi alanlari
Rupture of cortical cyst in the lower pole of the left kidney and accompanying free fluid areas

Resim 3
Figure 3

48 saat sonra cekilen abdominal BT de her iki bobrek cevresindeki sivi retansiyonlarinin belirgin azaldigi gozlendi
Abdominal CT taken 48 hours later showed that fluid retention around both kidneys had decreased significantly

Resim 4
Figure 4

1 yil sonraki BT sinde her iki bobrekteki rupture olan kortikal kistlerin tekrar olustugu gozlendi
In the CT scan 1 year later, it was observed that the ruptured cortical cysts in both kidneys had reoccurred

PP-152

Üreteral Duplikasyonu ve Prostatik Üretraya Açılan Ektopik Üreter: Olgu Sunumu

Halil İbrahim İvelik, Mehmet Sevim, Okan Alkış, İbrahim Güven Kartal, Bayram Ali Elmas, Bekir Aras
Kütahya Sağlık Bilimleri Üniversitesi, Üroloji Ana Bilim Dalı, Kütahya

GİRİŞ: Üreteral duplikasyon, üriner sistemde görülen nadir görülen bir konjenital anormalliktir. Bu patolojik durumda bir veya her iki üreter, böbreklerden mesaneye ek bir yol olarak gelişebilir ya da çeşitli varyasyonlarda kör uçlu olarak sonlanabilir. Üreteral duplikasyon vakaları genellikle asemptomatik olmasına rağmen, idrar yolu enfeksiyonları, ürolitiyazis ve ilişkili konjenital anormalliklerden kaynaklanan ağrı gibi semptomlara yol açabilir. Prostatik üretra, ektopik üreter açıklıkları için yaygın görülen bir lokalizasyon olmakla birlikte kadınlarda bu anomali sıklıkla vajinal açıklıklarla ilişkilidir. Bu çalışmada, sağ flank ağrısı şikayetiyle başvuran 43 yaşında bir erkek hastanın ektopik üreter açıklığı ve üreteral taş ile ilgili olgu yönetimimiz ile ilşkilidir. Bu vaka, nadir anatomik anomalilerin ürolojik prosedürlerde tanınmasının ve yönetilmesinin önemini vurgulamaktadır.

OLGU SUNUMU: 38 yaşında erkek hasta, yaklaşık bir aydır devam eden sağ flank ağrısı şikayetiyle üroloji kliniğimize başvurdu. Yapılan idrar ultrasonografisi (USG), sağ tarafta hidronefroz bulgularını ortaya koydu. Ardından yapılan kontrastsız bilgisayarlı tomografi (BT), sağ tarafta evre 3 hidronefroz ve orta üreterde 1 cm büyüklüğünde bir taşı doğruladı. BT incelemesi, hastada potansiyel bir ektopik üreter olabileceğinden şüphelenilmesine neden oldu. Hasta, olası tedavi seçenekleri hakkında bilgilendirildi ve endoskopik üreter taş tedavisi planlandı. Genel alan örtüsü ve sterilizasyon sonrası, işlem litotomi pozisyonunda 6.5 Fr üreterorenoskop kullanılarak gerçekleştirildi. İşlem sırasında, sol üreter açıklığının trigonumda bulunduğu gözlemlenirken, sağ üreter açıklığı normal konumunda bulunamadı. Mesane yan duvarı ve prostatik üretra hafifçe geri çekilerek sağ üreter açıklığı prostatik üretra içinde göründü. Kılavuz tel yerleştirildi ve orta üretere kadar ilerletildi. Yaklaşık 1 cm büyüklüğündeki taş, 35 watt holmium lazer kullanılarak parçalandı. İşlem sonrası, kılavuz tel üzerinden 4.7 Fr Double J stent yerleştirildi ve taş kalıntısının olup olmadığı kontrol edildi. Hasta, işlemden bir gün sonra hastaneden taburcu edildi. İşlemden sonra hastada disüri ve aciliyet gelişti, ancak inkontinans semptomları gözlemlenmedi. Double J stent iki hafta sonra çıkarıldı ve hastanın semptomları düzeldi.

TARTIŞMA: Bu vaka, ektopik üreter açıklığıyla ilişkili üreteral duplikasyonun nadir bir örneğini sunmaktadır. Üreteral duplikasyon genellikle asemptomatik olmasına rağmen, tanı ve yönetiminde karşılaşılan zorluklar nedeniyle dikkatli bir değerlendirme gerektirir. Ektopik üreter açıklıkları, prostatik üretra gibi alışılmadık bölgelerde bulunabilir ve bu durum üreteral taşların tedavisinde beklenmeyen anatomik varyasyonlara yol açabilir. Bu olgu, endoskopik yaklaşımlarla nadir anatomik anomalilerin başarılı bir şekilde yönetilebileceğini göstermektedir.

SONUÇ: Bu vaka, üreteral duplicasyonun ektopik açıklıkları ile ilişkili nadir bir örneğini sunarak, üreteral taşların tedavisinde karşılaşılan anatomik zorlukların önemini vurgulamaktadır. Ektopik üreter açıklığının tanınması ve yönetilmesi, ürolojik prosedürlerde başarılı sonuçların elde edilmesinde kritik bir rol oynamaktadır. Bu tür nadir anatomik varyasyonların farkında olmak, cerrahların prosedür sırasında karşılaşabilecekleri zorlukları daha iyi yönetmelerine yardımcı olabilir.

Anahtar Kelimeler: Üreteral Duplikasyon, Ektopik Üreter, Prostatik Üretra

Ureteral Duplication and Ectopic Ureter Opening into Prostatic Urethra: A Case Presentation

Halil İbrahim İvelik, Mehmet Sevim, Okan Alkış, İbrahim Güven Kartal, Bayram Ali Elmas, Bekir Aras
Kutahya Health Sciences University, Department of Urology, Kutahya

INTRODUCTION: Ureteral duplication is a rare congenital anomaly of the urinary system. In this pathological condition, one or both ureters may develop as an additional pathway from the kidneys to the bladder or terminate blindly in various configurations. Although ureteral duplication cases are often asymptomatic, they may present with symptoms such as urinary tract infections, urolithiasis, and pain due to associated congenital anomalies. The prostatic urethra is a common location for ectopic ureteral openings, whereas in females, this anomaly is more frequently associated with vaginal openings. This study relates to the management of a 43-year-old male patient presenting with right flank pain, who had an ectopic ureteral opening and ureteral stone. This case highlights the importance of recognizing and managing rare anatomical anomalies in urological procedures.

CASE PRESENTATION: A 38-year-old male patient presented to our urology clinic with complaints of right flank pain persisting for approximately one month. Urinary ultrasonography (USG) revealed signs of right-sided hydronephrosis. Subsequent non-contrast computed tomography (CT) confirmed grade 3 hydronephrosis on the right side and a 1 cm stone in the mid-ureter. The CT scan raised suspicion of a potential ectopic ureter. The patient was informed about possible treatment options, and endoscopic ureteral stone treatment was planned.

Following general draping and sterilization, the procedure was performed in the lithotomy position using a 6.5 Fr ureteroscope. During the operation, the left ureteral orifice was observed at the trigone, while the right orifice could not be found in its normal position. By gently retracting the bladder wall and prostatic urethra, the right ureteral orifice was visualized within the prostatic urethra. A guidewire was inserted and advanced up to the mid-ureter. The approximately 1 cm stone was fragmented using a 35-watt holmium laser. After the procedure, a 4.7 Fr Double J stent was placed over the guidewire to ensure there were no residual stones. The patient was discharged from the hospital on the first day after the operation. Following the procedure, the patient experienced dysuria and urgency, but no incontinence symptoms were observed. The Double J stent was removed two weeks later, and the patient's symptoms improved.

DISCUSSION: This case presents a rare example of ureteral duplication associated with an ectopic ureteral opening. Although ureteral duplication is often asymptomatic, it requires careful evaluation due to the challenges in diagnosis and management. Ectopic ureteral openings can occur in unusual locations such as the prostatic urethra, leading to unexpected anatomical variations in the treatment of ureteral stones. This case demonstrates that rare anatomical anomalies can be successfully managed with endoscopic approaches.

CONCLUSION: This case provides a rare example of ureteral duplication associated with ectopic openings, emphasizing the significance of anatomical challenges encountered in the treatment of ureteral stones. Recognizing and managing ectopic ureteral openings plays a critical role in achieving successful outcomes in urological procedures. Awareness of such rare anatomical variations can assist surgeons in better managing challenges encountered during procedures.

Keywords: Ureteral Duplication, Ectopic Ureter, Prostatic Urethra

PP-153

Mesane Tümörünün Anatomik Lokalizayonunun Patolojik Sonuç, Makroskopik Görüntü Ve Yaşla İlişkisi

Salim Kucukpolat, Cahit Erdem Cansiz, Serhat Kağan Demirkol, Fahri Sinan Akşit, Haydar Güler, Huseyin Kocan
Sağlık Bilimleri Üniversitesi, Kanuni Sultan Süleyman Eğitim ve Araştırma Hastanesi, Üroloji Kliniği, İstanbul

AMAÇ: Mesane kanseri erkeklerde daha sık olmak üzere her iki cinsiyette kanser sıralmasında 10. Sırada yer almaktadır. Klavuzlar mesane tümör ön tanısı ile yapılan sistoskopide tümör tanısı konulursa lokalizayonu için anatomik lokalizayonu tanımlamak için mesane diyagramının kullanılmasını güçlü bir şekilde önermektedir. Amacımız mesane tümör lokalizasyonu iki grup altında sınıflayarak bu bölgelerdeki tümöral oluşumların demografik özelliklere göre farklı olup olmadığını ve makroskoik ve patolojik sonuçların üzerine etkisinisi araştırmaktır.

MATERYAL METOT: Kliniğimizde 3cm den küçük mesane tümörü tanısı ile TUR-MT ile tedavi edilen hastaların yaş, cinsiyet, makroskobik görüntüsü ve patoloji sonucunun anatomik lokalizayonla ilişkisini incelemek üzere retrospektif olarak kayıt altına alındı. Anatomik lokasyon(taban, sağ yan duvar, sol yan duvar ve anterior duvar) 1. grup, arka duvar ve kubbe 2. grup olarak iki gruba ayrıldı. Makroskopik görüntüsü papiller, solid ve papillosolid olarak 3 gruba ayrıldı. Patoloji noninvaziv ve invaziv olarak iki gruba ayrıldı. Patoloji noninvaziv ve invaziv olarak iki gruba ayrıldı. Komorbidite için hastalar; komorbidite olmayanları, şeker hastalığı olanlar, hipertansiyonu olanlar ve hipertansiyon ve şekeri olanlar olarak 4 gruba ayrıldı.

SONUÇLAR: Toplam 67 hasta'nın (10 kadın, 57 erkek) verileri incelendi. Yaşları mean 61,56 std. deviation 10.743. Literatürle uyumlu olarak yaşlı ve erkek hastalarda daha yüksek orandaydı. 1. grupta 52 hasta, 2. grupta 14 hasta vardı. Patoloji sonucu 65 hastanın non invaziv 1 hastanın invazivdi. Anatomik lokalizayonun tümör makroskopisi, yaş patolojik özelliklerine göre dağılımı (taplo 1) de gösterildi. Grup 1 ve 2 nin anatomik bölgeye göre yerleşiminin dağılımında tümör tipi p=0.316, patoloji için p=0,604, yaş için p=0.323 ve komorbidite p=0.972 olarak bulundu (resim 1).

SONUÇ: Mesane tümörünün anatomik lokalizasyonunun makroskobik tümör tipi, yaş ve komorbidite ile ilişkisi saptanmadı.

Anahtar Kelimeler: mesane tümörü, anatomik lokasyon, komorbidite

33. Ulusal Üroloji Kongresi
29 Ekim-01 Kasım 2024 Susesi Luxury Resort, Antalya

Relationship Between Anatomical Localization Of Bladder Tumor With Pathological Results, Macroscopic Images And Age

Salim Kucukpolat, Cahit Erdem Cansiz, Serhat Kağan Demirkol, Fahri Sinan Akşit, Haydar Güler, Huseyin Kocan
Health Sciences University, Kanuni Sultan Süleyman Training and Research Hospital, Urology Clinic, Istanbul

INTRODUCTION: Bladder cancer is more common in men and ranks 10th in the cancer ranking in both sexes. It is strongly recommended that the diagram be performed for guidance of the anatomical localization in cystoscopy performed with tumor pre-diagnosis in the guide regions. Our aim is to classify the tumor localization into two separate groups and to intensify whether the demographic data of the tumoral formations in these data are different and the place of macroscopic and pathological results.

MATERIAL METHOD: In our clinic, patients treated with TUR-MT with regional tumors smaller than 3 cm were recorded retrospectively to record the relationship between age, gender, macroscopic images and pathology results and anatomical localization. Anatomical location (base, right side wall, left side wall and front wall) were divided into two groups as group 1, back wall and dome as group 2. Macroscopic image was divided into 3 groups as papillary, solid and papillosolid. Pathology was divided into two groups as noninvasive and invasive. For comorbidity, patients were divided into 4 groups: those without comorbidity, those with diabetes, those with hypertension, and those with hypertension and diabetes.

RESULTS: Data of a total of 67 patients (10 female, 57 male) were examined. Their ages are 61.56 std means. deviation 10.743. In accordance with the literature, the elderly and male were freely higher. There were 52 patients in group 1 and 14 patients in group 2. Pathology result was 65 noninvasive and 1 invasive. The distribution of anatomical localization according to tumor macroscopy, age and pathological features is also shown (table 1). In the distribution of the localization of Groups 1 and 2 according to the anatomical region, tumor type was found as p=0.316, pathology as p=0.604, age as p=0.323 and comorbidity as p=0.972 (figure 1).

CONCLUSION: Anatomical localization of bladder tumor was not associated with macroscopic tumor type, age, and comorbidity.

Keywords: bladder tumor, anatomical location, comorbidity

Grupların karşılaştırılması

Comparison of groups

Test Statistics[a,b]

	Tümör tipi	Patoloji	Yaş	Komorbidite
Kruskal-Wallis H	1,007	,269	,979	,001
df	1	1	1	1
Asymp. Sig.	,316	,604	,323	,972

a. Kruskal Wallis Test

b. Grouping Variable: Grup1-2

Grupların dağılımı

	Gruplar	N	Mean Rank
Tümör tipi	1. grup	52	33.13
	2. grup	14	34.86
	Toplam	66	
Patoloji	1. grup	52	33.63
	2. grup	14	33.00
	Toplam	66	
Yaş	1. grup	52	34.71
	2. grup	14	29.00
	Toplam	66	
Komorbidite	1. grup	52	33.54
	2. grup	14	33.36
	Total	66	

Distribution of groups

	Group	N	Mean Rank
Tumor type	1. group	52	33.13
	2. group	14	34.86
	Total	66	
Pathology	1. group	52	33.63
	2. group	14	33.00
	Total	66	
Age	1. group	52	34.71
	2. group	14	29.00
	Total	66	
Comorbidity	1. grup	52	33.54
	2. grup	14	33.36
	Total	66	

PP-154

Nefrolitiazis Tanısı İle Retrograt İntrarenal Cerrahi Uygulanan Hastaların Renal Anatomi, Demografik Ve Klinik Özellikleri

Huseyin Kocan[1], Serhat Kağan Demirkol[1], Berke Gezgin[1], Haydar Güler[1], Salim Kucukpolat[1], Hasan Demirkan[2]
[1]Sağlık Bilimleri Üniversitesi, Kanuni Sultan Süleyman Eğitim ve Araştırma Hastanesi, Üroloji Kliniği, İstanbul
[2]Sağlık Bilimleri Üniversitesi, Kanuni Sultan Süleyman Eğitim ve Araştırma Hastanesi, Üroloji Kliniği Pediatrik Üroloji, İstanbul

AMAÇ: %20 ye kadar insidansı olan böbrek taş hastalığı, genetik, çevresel etnik köken ve diyetten etkilenmektedir. Bu durumda uygun olan hastaların tedavi seçeneği olarak fleksble üreteronoskopi(RIRS) ile tedavisi hatta ESWL ve PNL için uygun olmayan hastalar için bile bu yöntemle tedaviyi klavuzlar önermektedir. Lazer teknolojsinde ilelermeler flexble üreterenoskoplara erişim kolaylaşması bu tedavi yönteminin ESWL ve PNL nin endikasyonlarına doğru kullanım alanlarını genişlettiği son yıllardaki uluslar arası veri tabanlarındaki verilerden gözlemekteyiz. Hastanemizde uygulanan bu tedavi yönteminindeki hastaların klinik demografik ve renal anatomik özelliklerinin taraf, cinsiyet, obezite ve taş boyutu açısından farklılığını araştırmaktır

MATERYAL METOT: Son bir yılda kliniğimizde fleksble üreteroskopi ile tedavi edilen böbrek taşı olan hastaların yaşları, cinsiyetleri, operasyon öncesi kontrassız Batın Bilgisayarlı tomografisi ile renal anatomi(sağ ve sol böbrek vertikal açısı) (Resim: 1e), taş lokasyonu, taş boyutu, Hounsfield unit(HU), taraf bilgileri kayıt altına alındı. Daha önce renal cerrahi geçiren(taş yada taş dışı), vertikal eksen varyasyonu dışında olan böbrek anamolili hastalar çalışma dışı bırakıldı.

SONUÇLAR: Toplam 109 hasta çalışmaya alındı. Hastaların yaşları median 49(minimum 19,maksimum 80) yıldı. Hastaların 50(%45.9)'si kadın, 59(%54.1)'u erkekti. Hounsfield unit, taş boyutu, sağ böbrek vertikal açısı, sol böbrek vertikal açısı cilt altı yağ doku kalınlığı verileri tablo: 1 de özetlendi. Her iki cisiyette yaş(p=0.469), taş boyutu (p=0.271), sol böbrek vertikal açısı (p=0.489), sağ böbrek vertikal açısı (p=0.581), HU (P=0.522), cerrahi uygulanan böbrek tarafları arasında HU (p=0.693), cilt altı yağ dokusu kalınlığı (p=0.927), sol böbrek açısı (p=0.157), sağ böbrek açısı (p=0.535), RIRS uygulanan tarafla taş boyutu (p=0.957) açısından anlamlı fark yoktu. Cinsiyet bakımından kadın ve erkekler arasında cilt altı yağ dokusu kalınlığı açısından anlamlı fark vardı ($p < 0.001$).

SONUÇ: RIRS cerrahisi uygulanan hastaların yaş, cinsiyet,anatomik, taraf böbrek açıları, HU leri benzerdi. Kliniğimizdede genel yaklaşıma uygun olarak taş boyutu açısından PNL endikasyonlarına doğru RIRS cerrahisinin genişlediğini gözlemlemekteyiz.

Anahtar Kelimeler: retrograt intrarenal cerrahi, böbrek anatomi, nefrolitiazis

Renal Anatomy, Demographic and Clinical Features of Patients Undergoing Retrograde Intrarenal Surgery with Diagnosis of Nephrolithiasis

Huseyin Kocan[1], Serhat Kağan Demirkol[1], Berke Gezgin[1], Haydar Güler[1], Salim Kucukpolat[1], Hasan Demirkan[2]
[1]Health Sciences University, Kanuni Sultan Süleyman Training and Research Hospital, Urology Clinic, Istanbul
[2]Health Sciences University, Kanuni Sultan Süleyman Training and Research Hospital, Urology Clinic Pediatric Urology, Istanbul

AIM: Kidney stone disease, which has an incidence of up to 20%, is affected by genetics, environmental ethnicity and diet. In this case, guidelines recommend flexible ureteroscopy (RIRS) as a treatment option for suitable patients and even for patients who are not suitable for ESWL and PNL. We observe from the data in international databases in recent years that advances in laser technology, easier access to flexible ureteroscopy, have expanded the areas of use of this treatment method towards the indications of ESWL and PNL. The aim of this treatment method applied in our hospital is to investigate the differences in clinical demographic and renal anatomical features of patients in terms of side, gender, obesity and stone size.

MATERIAL METHOD: The age, gender, preoperative non-contrast abdominal computed tomography and renal anatomy (right and left kidney vertical angle) (Figure: 1e), stone location, stone size, hounsfield unit (HU), side information of patients with kidney stones treated with flexible ureteroscopy in our clinic in the last year were recorded. Patients who had previously undergone renal surgery (with or without stones) and had kidney anomalies other than vertical axis variation were excluded from the study.

RESULTS: A total of 109 patients were included in the study. The median age of the patients was 49 (minimum 19, maximum 80) years. 50 (45.9%) of the patients were female and 59 (54.1%) were male. Hounsfield unit, stone size, right kidney vertical angle, left kidney vertical angle subcutaneous fat tissue thickness data are summarized in Table: 1. There was no significant difference in both bodies in terms of age (p=0.469), stone size (p=0.271), left kidney vertical angle (p=0.489), right kidney vertical angle (p=0.581), HU (P=0.522), HU between the sides of the kidneys where surgery was performed (p=0.693), subcutaneous fat tissue thickness (p=0.927), left kidney angle (p=0.157), right kidney angle (p=0.535), stone size with the side where RIRS was performed (p=0.957). There was a significant difference in subcutaneous fat tissue thickness between men and women in terms of gender ($p < 0.001$).

RESULT: Age, gender, anatomical, side kidney angles, HUs of patients who underwent RIRS surgery were similar. In our clinic, we observe that RIRS surgery is expanding towards PNL indications in terms of stone size, in accordance with the general approach.

Keywords: retrograde intrarenal surgery, renal anatomy, nephrolithiasis

Hastaların verilerinin karşılaştırılması

Comparison of patients' data

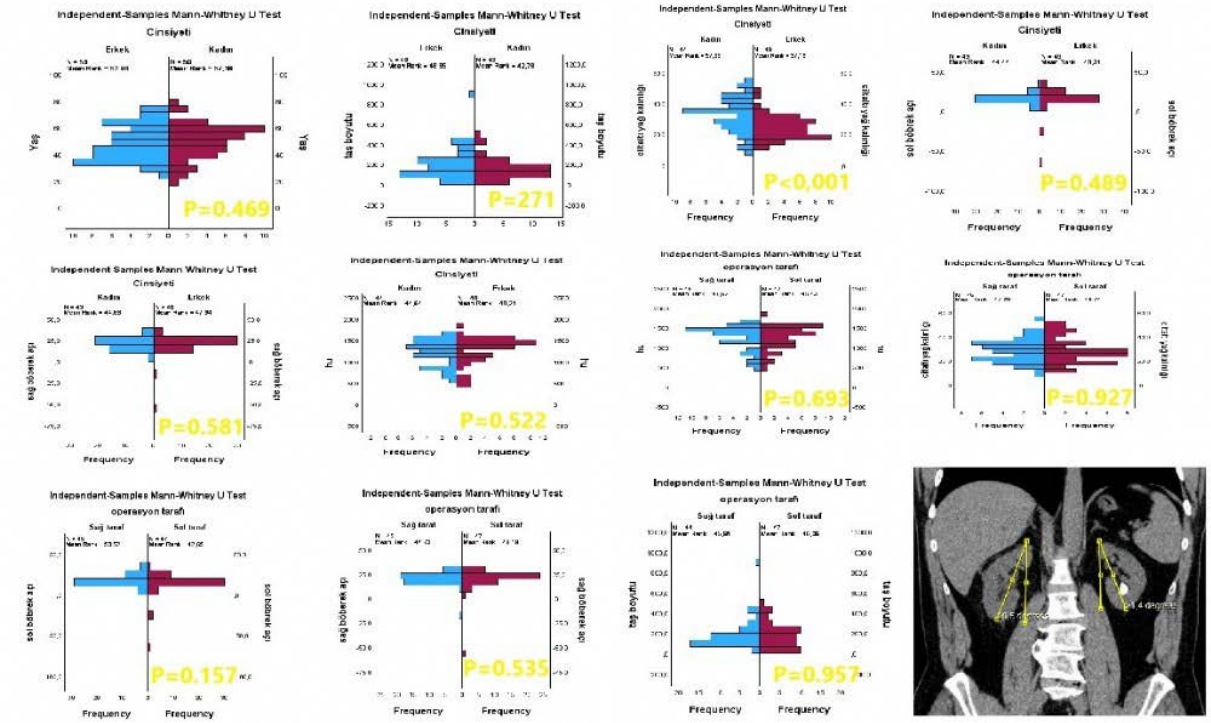

Hastaların demografik ve klinik özellikleri

	N	Minimum	Maximum	Mean	Std. Deviation
Yaş(yıl)	109	19	80	48.84	13.194
Taş boyutu	91	24.0	910.0	189.104	137.7608
Hounsfield unit	92	455	1828	1227.89	309.592
Sağ böbrek açısı	92	-59.4	33.0	20.183	10.6982
Sol böbrek açısı	92	-65.7	37.2	15.187	12.1985
Cilt altı yağ dokusu kalınlığı	93	9.7	54.0	28.473	10.2497

Demographic and clinical characteristics of patients

	N	Minimum	Maximum	Mean	Std. Deviation
Age(Yıl)	109	19	80	48.84	13.194
Stone size	91	24.0	910.0	189.104	137.7608
Hounsfield unit	92	455	1828	1227.89	309.592
Right kidney angle	92	-59.4	33.0	20.183	10.6982
Left kidney angle	92	-65.7	37.2	15.187	12.19885
Subcutaneous fat tissue thickness	93	9.7	54.0	28.473	10.2497

PP-155

Literatürde nadir bir olgu, mesane kanseri şüphesiyle yapılan TUR-T (Trans Üretral Rezeksiyon-Tümör) patolojisi paraganglioma

Mithat Ekşi[1], Evin Bozkur[2], Ataberk Gençtürk[1]
[1]Sağlık Bilimleri Üniversitesi, Bakırköy Dr. Sadi Konuk Eğitim ve Araştırma Hastanesi, Üroloji Kliniği, İstanbul
[2]Sağlık Bilimleri Üniversitesi, Bakırköy Dr. Sadi Konuk Eğitim ve Araştırma Hastanesi, Endokrinoloji ve Metabolizma Hastalıkları, İstanbul

AMAÇ: Bu çalışmada hematüri şikayeti ile başvuran ve tetkiklerde mesane içerisinde şüpheli kitle lezyon saptanan hastada, yapılan TUR-T (Trans Üretral Rezeksiyon-Tümör) operasyonu sonucu saptanan çok nadir görülen paraganglioma olgusunun yönetimini sunmayı hedefledik. YÖNTEM: Hastaya rutin laboratuar tetkikleri, tam idrar tahlili (TİT), üriner ultrasonografi (USG), ve manyetik rezonans görüntüme (MRG) sonrasında, sistoüretroskopi ve TUR-T operasyonu uygulandı. Patoloji sonucu sonrasında Endokrin ve Metabolizma Hastalıkları ile birlikte takibi gerçekleştirildi.

BULGULAR: 59 yaş kadın hasta hematüri şikâyeti ile tarafımıza başvurdu. Bilinen hipertansiyon ve hipotiroidi tanılı hastanın tam idrar tahlilinde patolojiye rastlanmadı. Üriner ultrasonografide sol orifis düzeyinde duvar kalınlık artışı saptanması üzerine yapılan sistoüretroskopide sol orifis posteriorunda, posterior duvar-sol yan duvar bileşkesinde üzeri mukoza ile kaplı lümene doğru uzanım gösteren solid-kistik ayrımı net yapılamayan 2 santimetrelik lezyon izlendi. Mesaneye yönelik Multiparametrik MRG'de mesane posterior duvarda sol parasantral yerleşimli uzun aksında 15 milimetre ölçülen, kontrastlanan polipoid lezyon izlendi (Figür). Genel anestezi altında lezyon rezeke edildi. Patolojiye gönderilen spesmen sinaptofizin, S100 ve kromogranin ile diffüz pozitif boyanan paraganglioma olarak raporlandı. Endokrinoloji ve Metabolizma Hastalıkları'na konsülte edilen hastanın 24 saatlik idrarda değerlendirilen metanefrin, noradrenalin,dopamin, vanilil mandelik asit ve homovanilik asit seviyeleri normal sınırlarda sonuçlandı. Nöron spesifik enolaz (NSE) seviyesi 21,8 ng/mL olup takiplerinde artış göstermediği izlendi. Ga-68 DOTA-TATE PET BT'de (Galyum 68 Dota-Tate Pozitron Emisyon Tomografisi) patolojik tutulum izlenmedi. Tetkikler sonucunda hastaya "non-adrenal feokromasitoma" tanısı konuldu. Postoperatif altıncı haftada çekilen kontrol MRG'de mesanede patoloji izlenmedi. Postoperatif üçüncü ve altıncı aydaki sistoüretroskopilerde patoloji saptanmadı. Hasta rutin takibe alındı.

SONUÇ: Çok nadir görülen (%0.06) bir mesane nöroendokrin tümörü olan paraganglioma ile nadiren de olsa karşılaşılabilir. Rekürrens izlenebilmesi sebebiyle tedavide parsiyel/total sistektomi gerekebilir. Bu tarz olguların Endokrinoloji ve Metabolizma Hastalıkları ile beraber yakın takibi önerilir.

Anahtar Kelimeler: Mesane tümörü, paraganglioma, nöroendokrin tümör

33. Ulusal Üroloji Kongresi
29 Ekim-01 Kasım 2024 Susesi Luxury Resort, Antalya

A rare case in the literature, TUR-T (Trans Urethral Resection-Tumor) pathology performed with suspicion of bladder cancer is paraganglioma

Mithat Ekşi[1], Evin Bozkur[2], Ataberk Gençtürk[1]
[1]University of Health Sciences, Bakırköy Dr. Sadi Konuk Training and Research Hospital, Urology Clinic, Istanbul
[2]University of Health Sciences, Bakırköy Dr. Sadi Konuk Training and Research Hospital, Endocrinology and Metabolic Diseases, Istanbul

PURPOSE: In this study, we aimed to present the management of a very rare case of paraganglioma, which was detected as a result of TUR-T (Trans Urethral Resection-Tumor) operation in a patient who presented with the complaint of hematuria and a suspicious mass lesion was detected in the bladder during the examinations.METHOD: After routine laboratory tests, complete urinalysis (TIT), urinary ultrasonography (USG), and magnetic resonance imaging (MRI), cystourethroscopy and TUR-T operation were performed on the patient. Following the pathology results, follow-up was carried out together with Endocrine and Metabolic Diseases.

FINDINGS: A 59-year-old female patient applied to us with the complaint of hematuria. No pathology was found in the complete urinalysis of the patient with known hypertension and hypothyroidism. Upon detection of increased wall thickness at the level of the left orifice in urinary ultrasonography, cystourethroscopy revealed a 2-centimeter lesion in the posterior part of the left orifice, at the junction of the posterior wall and left side wall, extending towards the lumen covered with mucosa and not clearly distinguishing between solid and cystic. Multiparametric MRI of the bladder revealed a contrast-enhancing polypoid lesion measuring 15 millimeters in the long axis of the posterior wall of the bladder, located paracentrally on the left (Figure). The lesion was resected under general anesthesia. The specimen sent to pathology was reported as a paraganglioma with diffuse positive staining for synaptophysin, S100 and chromogranin. The patient was consulted to Endocrinology and Metabolic Diseases and the levels of metanephrine, noradrenaline, dopamine, vanillyl mandelic acid and homovanillic acid evaluated in 24-hour urine were within normal limits. Neuron specific enolase (NSE) level was 21.8 ng/mL and did not increase during follow-up. No pathological involvement was observed on Ga-68 DOTA-TATE PET CT (Gallium 68 Dota-Tate Positron Emission Tomography). As a result of the examinations, the patient was diagnosed with “non-adrenal pheochromocytoma”. No pathology was observed in the bladder in the control MRI taken at the sixth postoperative week. No pathology was detected in the cystourethroscopies in the third and sixth postoperative months. The patient was followed up routinely.

CONCLUSİON: Paraganglioma, a very rare (0.06%) bladder neuroendocrine tumor, may be encountered, although rarely. Partial/total cystectomy may be required for treatment as recurrence may occur. Close follow-up of such cases with Endocrinology and Metabolic Diseases is recommended.

Keywords: Bladder tumor, paraganglioma, neuroendocrine tumor

Figür / *Figure*

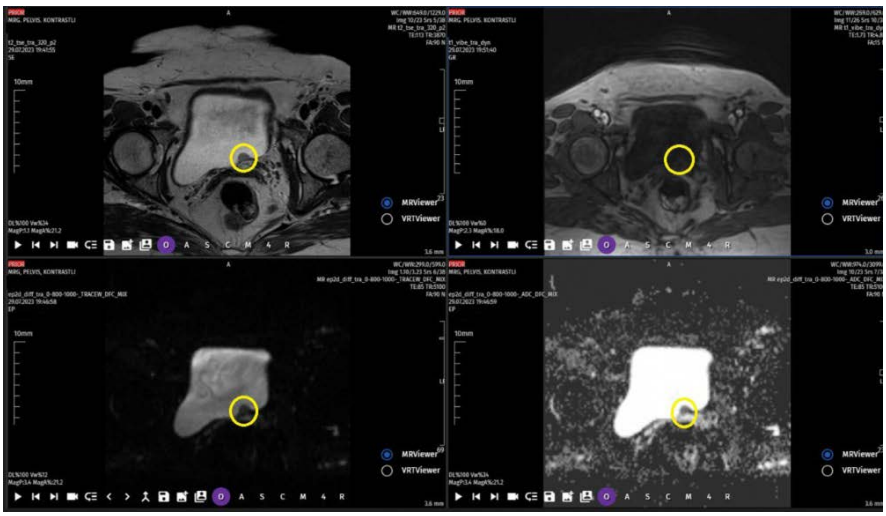

Mesaneye yönelik Multiparametrik MRG’de mesane posterior duvarda sol parasantral yerleşimli uzun aksında 15 milimetre ölçülen, kontrastlanan polipoid lezyon
Multiparametric MRI of the bladder revealed a contrast-enhancing polypoid lesion measuring 15 millimeters in the long axis of the posterior wall of the bladder, located paracentrally on the left

PP-156

Nadir Görülen bir Metastaz:"Papiller Renal Hücreli Karsinom'un Mesane Metastazı"

Ahmet Emre Şahin, Çağatay Özsoy, Mustafa Tıpırdamaz, Burak Güler, Arif Kol, Erhan Ateş, Haluk Erol
Aydın Adnan Menderes Üniversitesi Tıp Fakultesi,Üroloji Anabilim Dalı, Aydın

Nadir Görülen bir Metastaz:''Papiller Renal Hücreli Karsinom'un Mesane Metastazı''

GİRİŞ: Renal hücreli karsinom, böbrekteki en yaygın solid lezyondur ve tüm böbrek malignitelerinin yaklaşık %90'ını oluşturur. Belirli histopatolojik ve genetik özelliklere sahip farklı üç ana alt tip içerir.Bunlar Berrak hücreli,papiller ve kromofob hücreli renal hücreli karsinomlardır. Erkeklerde kadınlara göre 1,5-2 kat daha fazla görülür. Sigara içme, obezite ve hipertansiyon doğrulanmış birkaç risk faktörüdür. Renal hücreli karsinom çoğunlukla insidental olarak saptanır. Renal hücreli karsinomun tanı anında %30'u metastatiktir.Renal ven, vena cava ve bölgesel lenf nodu metastazlarıyla beraber akciğer,kemik ve beyin gibi uzak organ metastazları da görülebilir.Bununla birlikte mesane metastazı oldukça nadir bir durumdur.Sizlere mesane metastazlı olgumuzu sunuyoruz.

VAKA: 48 yaş erkek hasta hematüri şikayetiyle tarafımıza başvurdu. Kontrol Bt-Ürografi görüntülememizde '' Sol böbrek orta polde,renal pelvise uzanan 53x30x40 mm, prekontrast seride ortalama ROİ ölçümü 37 HU, postkontrast seride ortalama ROİ ölçümü 60 HU olan opaklaşan,endofitik, lobüle konturlu kitle''saptandı. Hasta üroonkoloji konseyimizde değerlendirildi ve Transisyonel hücreli karsinom şüphesi nedeniyle ''nefroüreterektomi''kararı alındı. Patoloji:Papiller renal hücreli karsinom tip 2,pT1b geldi. Mesane cuff rezeksiyon materyali patolojisi de beningn geldi. Bunun üzerine hasta Renal hücreli karsinom açısından üroonkoloji poliklinik takibimize alındı ve kontrol BT leri çekildi. 2020 yılına kadar herhangi bir patoloji saptanmadı. Hasta 2020 yılında hematüri şikayetiyle dışmerkeze başvurmuş. Kontrol üriner sistem ultrasonografisinde mesane sol lateralde 16x11 mm'lik solid kitle saptanması üzerine tur-m yapılmış.Patolojisi ''Papiller tip renal hücreli karsinom metastazı'' gelmesi üzerine hasta tarafımıza tekrar başvurdu. Hastaya FDG-Pet görüntüleme yapıldı. FDG-Pet ''bilateral eksternal iliak en büyüğü solda 1.2 cm lenf nodlarında hafif artmış FDG tutulumu (suv max 4.2) izlendi.Bilateral inguinal mm'lik lenf nodlarında hafif düzeyde artmış fdg tutulumu izlenmiştir(suv max:3) şeklinde yorumlandı. Hasta üroonkoloji konseyinde değerlendirildi ve onkoloji 1 yıl süreyle tirozin kinaz inhibitörü olan ''sunitinib'' tedavisi önerdi ve hasta 1 yıl boyunca tedavi aldı. Hasta sonrasındaki 4 yıl boyunca FDG-Pet ve kontrastlı torakoabdominal Bt ile takip edildi.Herhangi bir metastaz odağı ya da yeni gelişen patoloji saptanmadı. Hastalık kür oldu. Hastanın takiplerine devam edilmekte.

SONUÇ: Renal hücreli karsinomda %30 hasta tanı anında metastatik olmakla beraber mesane metastazı çok nadir görülen bir durumdur.Hastaların takipleri dikkatli yapılmalıdır. Nadir de görülse mesane metastazı da olabileceği mutlaka akılda tutulmalıdır.

Anahtar Kelimeler: böbrek kitlesi, mesaneye metastaz, nadir olgu, onkoloji, sunitinib

A Rare Metastasis: ‘’Bladder Metastasis of Papillary Renal Cell Carcinoma”

Ahmet Emre Şahin, Çağatay Özsoy, Mustafa Tıpırdamaz, Burak Güler, Arif Kol, Erhan Ateş, Haluk Erol
Department of Urology, Aydin Adnan Menderes University Faculty of Medicine, Aydın, Turkey

A Rare Metastasis: ‘’Bladder Metastasis of Papillary Renal Cell Carcinoma”

INTRODUCTION: Renal cell carcinoma is the most common solid lesion in the kidney and accounts for approximately 90% of all renal malignancies. It includes three main subtypes with specific histopathological and genetic features. These are clear cell, papillary and chromophobe cell renal cell carcinomas. It is seen 1.5-2 times more frequently in men than in women. Smoking, obesity and hypertension are some confirmed risk factors. Renal cell carcinoma is mostly detected incidentally. 30% of renal cell carcinoma is metastatic at the time of diagnosis. Along with renal vein, vena cava and regional lymph node metastases, distant organ metastases such as lung, bone and brain can also be seen. However, bladder metastasis is a very rare condition. We present our case with bladder metastasis.

CASE: A 48-year-old male patient applied to us with hematuria. In our control CT-Urography imaging, an “opaque, endophytic, lobulated mass with contours in the left kidney middle pole, extending to the renal pelvis, measuring 53x30x40 mm, with an average ROI measurement of 37 HU in the precontrast series and an average ROI measurement of 60 HU in the postcontrast series” was detected. The patient was evaluated by our uro-oncology council and a “nephroureterectomy” decision was made due to the suspicion of transitional cell carcinoma. Pathology: Papillary renal cell carcinoma type 2, pT1b was found. The bladder cuff resection material pathology also came back benign. Thereupon, the patient was taken to our uro-oncology outpatient clinic for renal cell carcinoma and control CT scans were performed. No pathology was detected until 2020. The patient applied to the external center in 2020 with hematuria. A 16x11 mm solid mass was detected in the left lateral part of the bladder in the control urinary system ultrasonography, and a TUR-M was performed. The patient applied to us again after the pathology came back as “Papillary type renal cell carcinoma metastasis”. The patient underwent FDG-Pet imaging. FDG-Pet was interpreted as “slightly increased FDG uptake (suv max: 4.2) in bilateral external iliac lymph nodes, the largest of which was 1.2 cm on the left. Slightly increased FDG uptake was observed in bilateral inguinal lymph nodes measuring 1 mm (suv max: 3). The patient was evaluated in the uro-oncology council, and oncology recommended 1 year of tyrosine kinase inhibitor “sunitinib” treatment, and the patient received treatment for 1 year. The patient was followed up with FDG-Pet and contrast thoracoabdominal CT for the next 4 years. No metastatic focus or newly developed pathology was detected. The disease was cured. The patient’s follow-up is ongoing.

CONCLUSION: Although 30% of patients with renal cell carcinoma are metastatic at the time of diagnosis, bladder metastasis is a very rare condition. Patients should be followed up carefully. Although rare, it should definitely be kept in mind that bladder metastasis may also occur.

Keywords: kidney mass, bladder metastasis, rare case, oncology, sunitinib

Sol Böbrekteki Kitlenin Bilgisayarlı Tomografi Görüntüsü

Computed Tomography Image of the Mass in the Left Kidney

Resim 1

Sol Böbrek Kitlesi

Left Kindey Mass

PP-157

Mesane kaynaklı benign makroskopik görünümlü patolojisi kesin olmayan malign tümör

Mücahit Çaviş[1], Kemal Gümüş[1], Niyazi Ünlü[1], Burak Köseoğlu[2], Mükerrem Safalı[3], Önder Bozdoğan[3], Tuğba Çaviş[3], Kemal Niyazi Arda[3]
[1]Sincan Eğitim ve Araştırma Hastanesi, Ankara
[2]Polatlı Devlet Hastanesi, Ankara
[3]Gülhane Eğitim ve Araştırma Hastanesi

Mesanede izlenen mukozadan farklı görünümdeki lezyonlara ilk yaklaşım Transüretral Rezeksiyon işlemidir. TUR ile eksize edilen dokuların patolojik incelemesi sonucu benign-malign ayrımı ve alt tiplendirme yapılarak tedavi planı belirlenmektedir. Patolojik incelemeyle hemen tüm olgularda net sonuçlar elde edilebilmesine rağmen nadiren ayırıcı tanıda kesin kararın verilemediği durumlar mevcuttur. 60 yaşındaki erkek hastanın çekilen BT'sinde insidental olarak prostat bezi sağ proksimalinde kistik lezyon izlenmesi üzerine yapılan sistoskopide tariflenen bölgede mesaneye uzanan benign prostatik nodül görünümünde lezyon izlenmiş, TUR biyopsi yapılırken lezyonun kapalı kistik yapıda, benign makroskopik görünümde olduğu izlenmiştir. Hastanın eksize edilen dokularının patolojik incelemesinde ''Mevcut histomorfolojik bulgular ile olguda konvansiyonel bir ürotelyal ya da prostatik karsinom düşünülmemekle birlikte, tariflenen hücreler kuvvetle muhtemel bir neoplaziyi temsil etmektedir. Ancak kesin tanı ve orjini için immünhistokimyasal panel uygulanması'' önerilmiştir. Yapılan yeniden değerlendirmede ''mesanede subepitelyal alanda infiltrasyon gösteren tümör izlenmektedir. Tümörün tek tek dağılan veya gruplar oluşturan, çoğunlukla küçük boyutlu ve ayırt edici özellik göstermeyen atipik hücreler meydana getirmektedir. Mesane yüzey epiteli normal görünümdedir'' olarak raporlanmıştır. Hastanın Tıbbi Onkoloji konsey değerlendirmesinde ''Morfolojik olarak ayırt edici özellik göstermeyen tümörde saptanan immünhistokimyasal pozitiflikler nedeniyle, "prostat kökenli bir tümör" ve "malign melanoma" olasılıkları öncelikle akla gelmekle birlikte, olgunun primeri açısından mesane tümörü de dahil sistemik olarak araştırılması'' önerilmiştir.

Hastanın çekilen Pelvik MR incelemesinde '' Mesane boynunda 30x23x15 mm boyutlarda lobule yapıda difüzyon kısıtlayan nodüler kitle lezyonu saptanmıştır. Kitle prostata invaze görünümdedir ve primerinin mesane olduğu düşünülmüştür. Her iki tarafta inguinal, parailiak, paravertebral bölgelerde patolojik boyutta lenf nodu saptanmamıştır'' şeklinde raporlanarak belirtilen lezyon tanımlanmıştır.

Hastaya bu sonuçla Sisplatin 200 mg kemoterapisi ile tanımlanan bölgeye Radyoterapi planlanmıştır. Hastanın tedavisi ve takibi devam etmektedir. Bu vaka ile bir kez daha sistoskopi sırasında izlenen lezyonların makroskopik görünümünün yanıltıcı olabildiği görülmüş; tespit edilen lezyonlardan doku tanısı için TUR ya da punch biyopsi ile örnekleme yapmanın önemi ortaya konulmuştur.

Anahtar Kelimeler: mesane, malignite, atipi

Benign macroscopically appearing malignant tumor with uncertain pathology originating from the bladder

Mücahit Çaviş[1], Kemal Gümüş[1], Niyazi Ünlü[1], Burak Köseoğlu[2], Mükerrem Safalı[3], Önder Bozdoğan[3], Tuğba Çaviş[3], Kemal Niyazi Arda[3]
[1]Department of Urology Sincan Training and Research Hospital
[2]Department of Urology Polatlı State Hospital
[3]Gülhane Training and Research Hospital

The first approach to lesions that have a different appearance than the mucosa observed in the bladder is the Transurethral Resection procedure. The treatment plan is determined by pathological examination of the tissues excised with TUR, by making a benign-malignant distinction and subtyping. Although clear results can be obtained in almost all cases with pathological examination, there are rare cases where a definitive decision cannot be made in the differential diagnosis. A cystic lesion was incidentally observed in the right proximal prostate gland in the CT scan of a 60-year-old male patient. Cystoscopy revealed a lesion in the described area that appeared to be a benign prostatic nodule extending to the bladder. During TUR biopsy, the lesion was observed to be closed cystic and had a benign macroscopic appearance. In the pathological examination of the excised tissues of the patient, it was suggested that "Although a conventional urothelial or prostatic carcinoma is not considered with the current histomorphological findings, the described cells represent a highly probable neoplasia. However, an immunohistochemical panel should be applied for definitive diagnosis and origin". In the re-evaluation, it was reported that "a tumor infiltrating the subepithelial area of the bladder is observed. The tumor consists of atypical cells that are mostly small in size and do not show any distinguishing features, which are scattered singly or form groups. The bladder surface epithelium has a normal appearance". In the Medical Oncology council evaluation of the patient, it was suggested that "Due to the immunohistochemical positivity detected in the tumor that did not show any morphologically distinctive features, the possibilities of a "prostate tumor" and "malignant melanoma" should be considered first, and the case should be investigated systemically, including the bladder tumor, in terms of its primary cause". In the patient's pelvic MRI examination, the lesion was reported as "A 30x23x15 mm lobulated nodular mass lesion restricting diffusion was detected in the bladder neck. The mass appeared to invade the prostate and the primary was thought to be the bladder. No pathologically sized lymph nodes were detected in the inguinal, parailiac, and paravertebral regions on both sides".

With this result, the patient was planned to receive Cisplatin 200 mg chemotherapy and radiotherapy to the defined area. The patient's treatment and follow-up are continuing. This case once again demonstrates that the macroscopic appearance of lesions observed during cystoscopy can be misleading; and demonstrates the importance of sampling from detected lesions using TUR or punch biopsy for tissue diagnosis.

Keywords: bladder, malignancy, atypia

mesane kistik kitle

BT ve Sistoskopi bulguları

mesane kistik kitle

bladder cystic mass

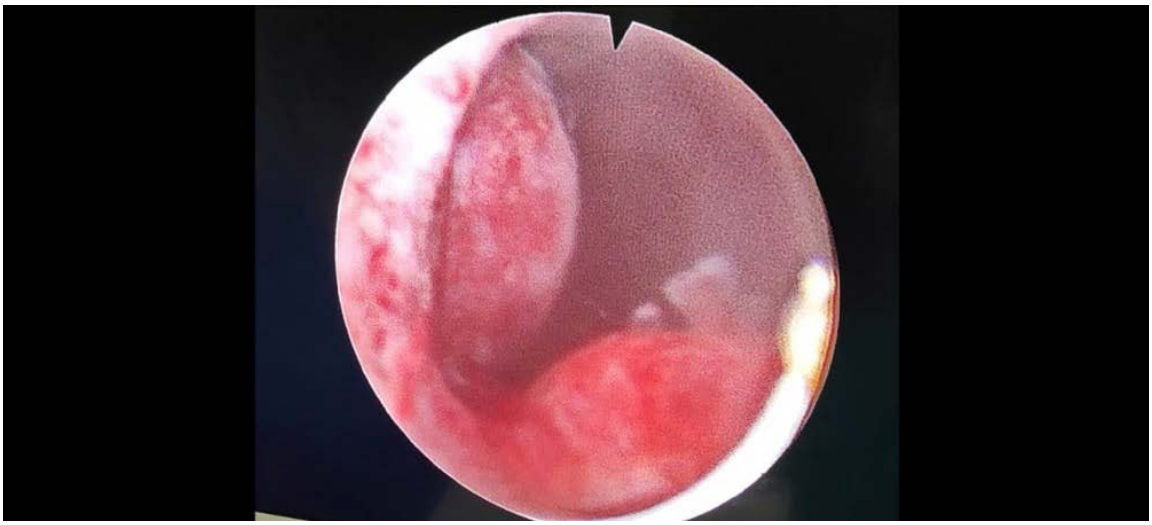

Sistoskopi görüntüsü

Cystoscopy image

mesane kistik kitle

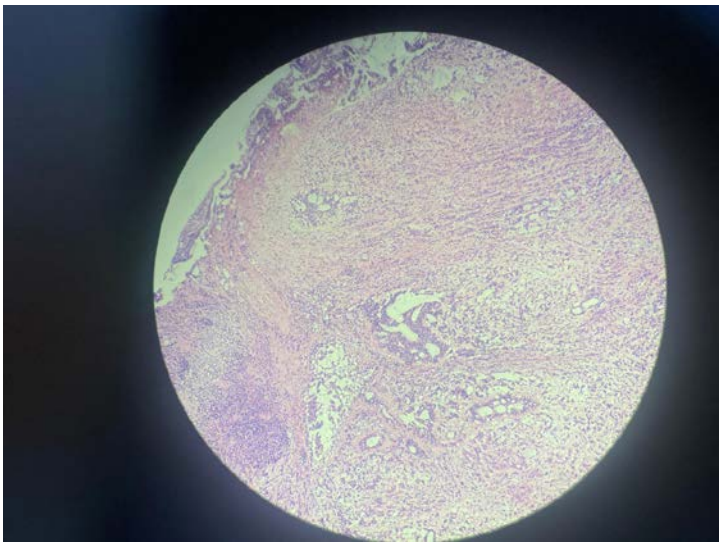

mesane kistik kitle

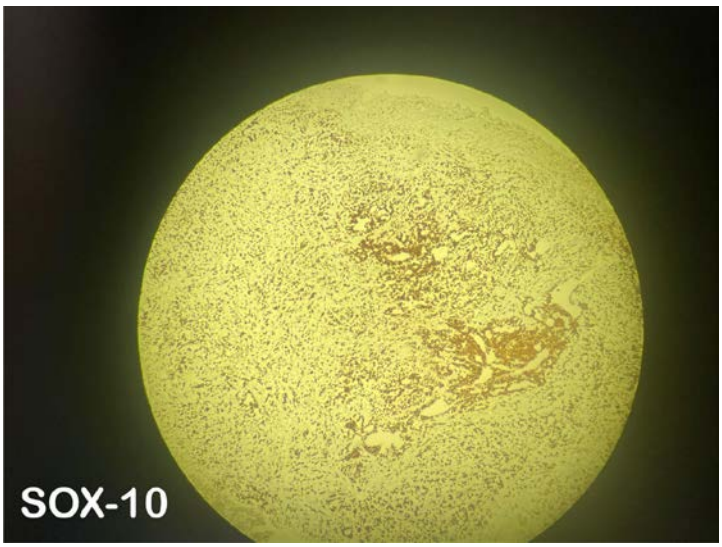

mesane kistik kitle

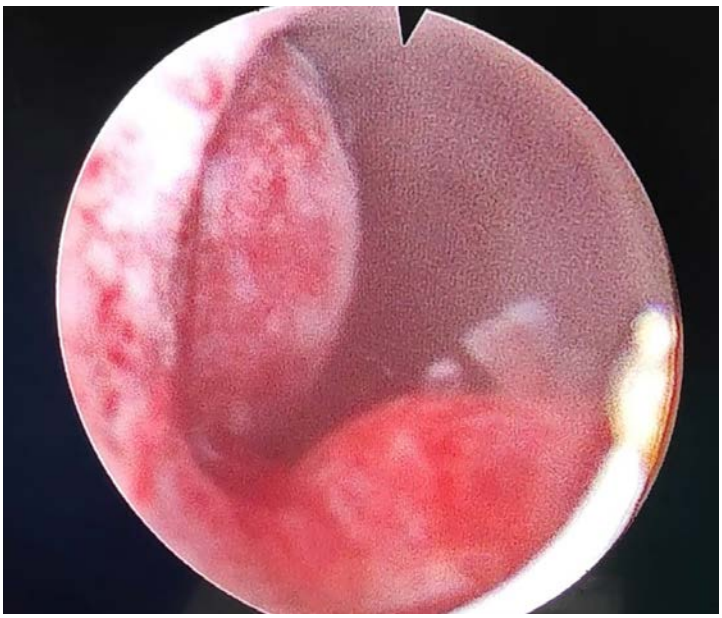

PP-158

Unutulan double J Stentler Hakkında Deneyimlerimiz

Batu Akalın, Cemal Topal, Atalay Kutlu, Halil Lütfi Canat
Çam ve Sakura EAH, Üroloji Ana Bilim Dalı

AMAÇ: Gelişmiş dünya'da unutulan DJ stentler moodern dönemde dahi hala yaygın bir komplikasyondur. Çalışmamızda unutulmuş DJ stenti olup lokal anestezi altında stenti çekilemeyen ve ek cerrahi gereksinimi olan hastaların retrospektif olarak analiz edilmesi amaçlandı.

GEREÇ, YÖNTEM: Aralık 2023 ve Temmuz 2024 tarihleri arasında kliniğimize başvuran unutulmuş DJ stenti bulunan 10 hasta çalışmaya dahil edildi. Hastaların yaşları, cinsiyetleri, eğitim durumları, hastaneye ilk başvuru sebepleri, DJ stentlerin takılma endikasyonları, unutulma süreleri ile sebepleri sorgulandı.

BULGULAR: Çalışmaya dahil edilen hastaların yaş ortalaması 55.2 olup sekiz hasta erkek iki hasta kadındı. Bu hastaların dokuzu ilköğretim mezunu olduğu öğrenilirken bir hasta ise üniversite mezunuydu. Hastaların ikisinin stent takıldığı sırada hükümlü olduğu tespit edildi. Stentlerin takılmasının nedenleri; sekiz hastada endoskopik taş operasyonu olup yedi hastaya URS bir hastaya RIRS bir hastaya ise PCNL yapıldığı öğrenildi. Myomektomi operasyonu sırasında stent takılan bir hasta mevcuttu.Yedi hastanın stenti bir yıldan kısa kalmış olup hastalardan ikisinin stentinin 10 yıllık bir süreyi aştıktan sonra çekilmiş olduğu kaydedildi. Bu hastalara takılan DJ stentlerin hastalarda ortalama kalma süresi 36,8 ay olarak hesaplandı.Takılan stentlerin unutulma nedeni dokuz hastada hastaların kendi ihmalleri nedeniyle olduğu hastalar tarafından ifade edildi. Bir hastada ise hekim tarafından eksik bilgilendirme nedeniyle stentin unutulduğu öğrenildi. Hastaların beş tanesi sadece yan ağrısı ile hastaneye başvurken dört hastada yan ağrısı, dizüri ve idrar yolu enfeksiyonu yakınmaları da mevcuttu. Bir hasta ise kişisel nedenler sebebiyle stent çıkarılması işlemine gelmekte geciktiğini ifade etti. Yedi hastanın stentinin çekilmesi için transüretral işlem yeterli olurken hastalardan ikisinin stentlerinin çekilmesi için perkütan yolla antegrad girişim gerekti. Bir hastaya ise laparoskopik üreterolitotomi işlemi uygulanmak zorunda kalındı.

SONUÇ: DJ stentlerin çeşitli sebeplerle uzun süre çıkartılmaması ek girişim gelişmiş ülkelerde bile hala önemli bir sorundur. DJ stentlerin unutulma sebebinin daha çok hasta kaynaklı olduğu görülmüştür. DJ stentlerin unutulması, eğitim seviyesi düşük olan hastalarda daha sık görülmüştür. DJ stent takılan hastalarda cerrahi işlem sonrası hasta ve yakınlarına detaylı bilgilendirme yapılması ve bu hastalara özel bir belge düzenlenmesi uygun olacaktır

Anahtar Kelimeler: DJ Stent, endoskopik, taş

Poster

Poster

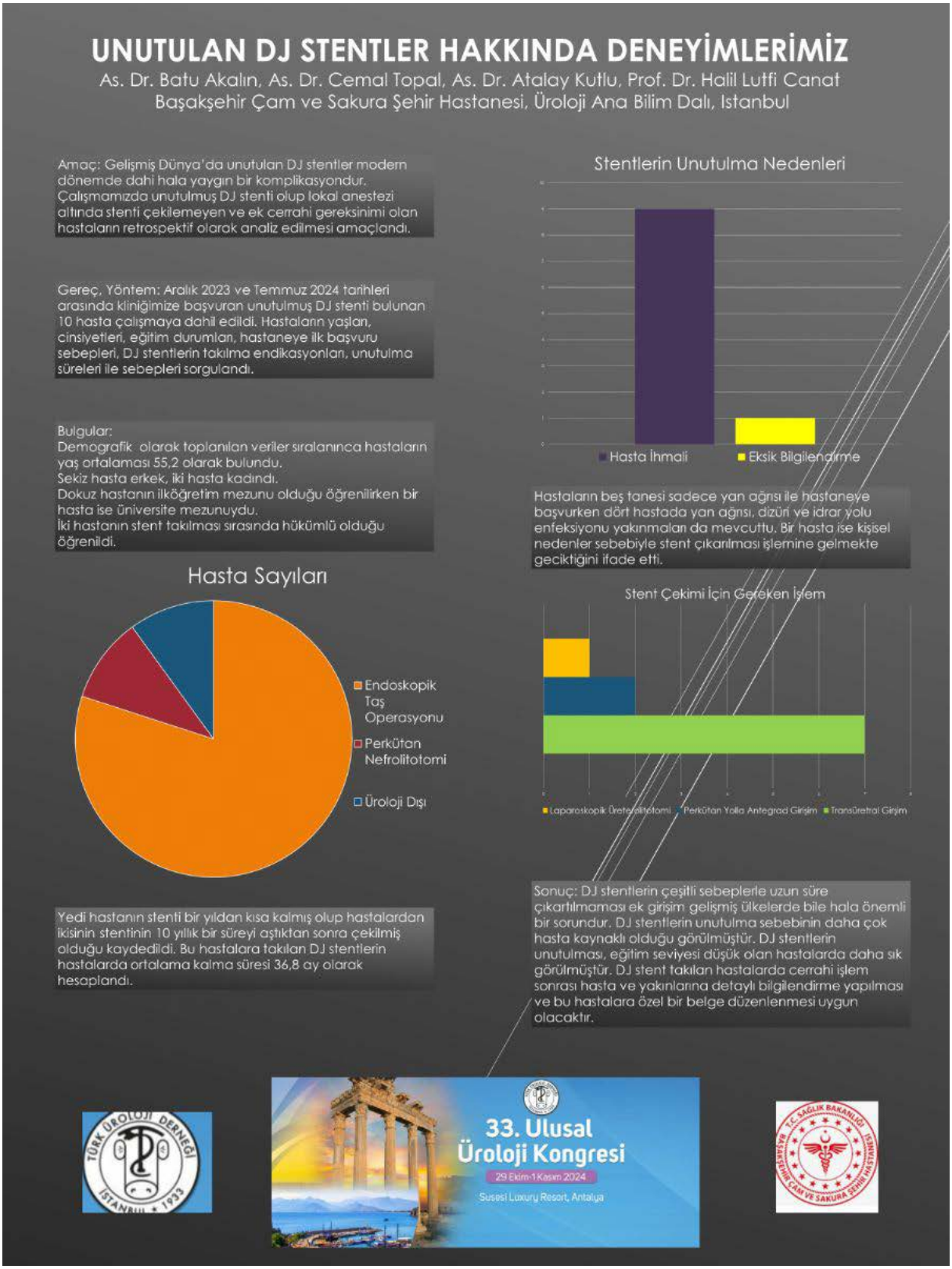

PP-159

Testis torsiyonu operasyonunda iki taraflı testis fiksasyonu gerçekten gerekir mi?

Mustafa Bilal Hamarat[1], Onur Küçüktopçu[2], Batuhan Ağrulu[2], Akif Şahiner[2]
[1]Sağlık Bilimleri Üniversitesi, Konya Sağlık Uygulama Araştırma Merkezi, Konya Şehir Hastanesi, Üroloji Kliniği, Konya, Türkiye
[2]Konya Şehir Hastanesi, Üroloji Kliniği, Konya, Türkiye

AMAÇ: Torsiyon nedeniyle yapılan ameliyatlarda karşı taraf testise fiksasyon yapılan ve yapılmayan hastalarda karşı tarafta torsiyon veya atrofi gelişim oranlarını karşılaştırmak

MATERYAL-METOD: Kliniğimizde Ağustos 2020 ila Temmuz 2024 tarihleri arasında yapılan 94 torsiyon ameliyatı vakası retrospektif olarak analiz edildi. Hastaların yaş, taraf, torsiyon derecesi ve ameliyat esnasında karşı tarafa da fiksasyon yapılıp yapılmadığı kaydedildi. Telefonla ulaşıp kontrole çağırdığımız 41 hastanın operasyon tarafı ve karşı taraf testiste ameliyattan sonra torsiyon veya atrofi gelişme durumu kaydedildi. Operasyon esnasında karşı taraf testise de fiksyasyon yapılan ve yapılmayan hastaların ameliyattan takip gününe kadar geçen sürede nüks torsiyon ve atrofi gelişme oranlarını karşılaştırıldı

BULGULAR: Karşı tarafa fikasyon yapılan hastaların ortalama yaşları, ameliyat tarafları, semptomdan ameliyata kadar geçen süreleri, ortalama takip süreleri ve operasyon tarafında komplikasyon oranları arasında fark yoktu. Ortalama torsiyon derecesi karşı tarafta fiksasyon yapılan hastalarda daha yüksek saptandı (p=0,004) İki grupta da karşı taraf testiste komplikasyon gelişimi görülmediğinden istatiksel karşılaştırma yapılamadı.

SONUÇ: Çalışmamızda testis torsiyonu operasyonu esnasında karşı taraf testise fiksasyon yapılmasının gerekmediği görülmekle beraber daha çok hasta üzerinde yapılan çalışmalara ihtiyaç vardır.

Anahtar Kelimeler: Testis Torsiyonu, Testis Fiksasyonu, Atrofi, Nüks

33. Ulusal Üroloji Kongresi
29 Ekim-01 Kasım 2024 Susesi Luxury Resort, Antalya

Is bilateral testicular fixation really necessary in testicular torsion operation?

Mustafa Bilal Hamarat[1], Onur Küçüktopçu[2], Batuhan Ağrulu[2], Akif Şahiner[2]
[1]University of Health Sciences, Konya Health Application Research Center, Konya City Hospital, Urology Clinic, Konya, Türkiye
[2]Konya City Hospital, Urology Clinic, Konya, Türkiye

OBJECTIVE: To compare the rates of development of contralateral torsion or atrophy in patients with and without fixation of the contralateral testis in surgeries performed for torsion

MATERIALS-METHODS: A total of 94 cases of torsion surgery performed in our clinic between August 2020 and July 2024 were analyzed retrospectively. The age, side, degree of torsion and whether the opposite side was fixed during the operation were recorded. In 41 patients whom we reached by phone and called for control, the development of torsion or atrophy in the operation side and the opposite side testicle after the operation was recorded. The rates of recurrence, torsion and atrophy in the period from surgery to the follow-up day of the patients who had fixation on the contralateral testicle during the operation and those who did not were compared.

RESULTS: There was no difference between the mean age, operative sides, time from symptom to surgery, mean follow-up period, and complication rates on the operation side of the patients of both groups. The mean degree of torsion was found to be higher in patients with contralateral fixation (p=0.004) Since there was no development of complications in the contralateral testis in both groups, statistical comparison could not be made.

CONCLUSION: In our study, it was seen that there was no need to fix the contralateral testicle during testicular torsion operation, but more studies are needed.

Keywords: Testicular Torsion, Testicular Fixation, Atrophy, Recurrence

Tablo 1 / *Table 1*

		Sadece torsiyon tarafına fiksasyon yapılan hastalar (n=18)	Karşı tarafa da fiksasyon yapılanlar (n=23)	p değeri
Operasyon tarafı	Sol	12	12	0,350
		66,7%	52,2%	
	Sağ	6	11	
		33,3%	47,8%	
Ortalama yaş (yıl)		15,7	14,4	0,382
Ortalama torsiyon açısı (derece)		502,9	773,2	**0,004**
Semptomdan başvuruya kadar geçen ortalama süre (saat)		14,2	12,6	0,812
Ortalama takip süresi (ay)		23,1	16,4	0,081
Operasyon tarafında atrofi veya nüks torsiyon	Yok	14	18	0,970
		77,8%	78,3%	
	Var	4	5	
		22,2%	21,7%	
Karşı tarafta atrofi veya nüks torsiyon	Yok	18	23	***
		100,0%	100,0%	

*** Her iki grupta da nüks torsiyon veya atrofi olmadığından p değeri hesaplanamaz

Hasta verilerinin karşılaştırılması

Comparison of patient data

PP-160

Kırk yaş altı hastalarda penil protez implantasyonu yapılan hastaların değerlendirilmesi

Ahmet Halil Sevinç[1], Samet Şenel[2], İlker Teke[3], Murat Dursun[4], Ateş Kadıoğlu[4]
[1]Kartal Dr. Lütfi Kırdar Şehir Hastanesi, Üroloji Kliniği, İstanbul
[2]Ankara Bilkent Şehir Hastanesi, Üroloji Kliniği, Ankara
[3]İstanbul Üniversitesi İstanbul Tıp Fakültesi, Üroloji Anabilim Dalı, İstanbul
[4]İstanbul Üniversitesi İstanbul Tıp Fakültesi, Üroloji Anabilim Dalı, Androloji Bilim Dalı, İstanbul

Her tür hastalıkta, artan yaş ve komorbiditeler bağımsız risk faktörlerini temsil etmektedir. Bu durum, çeşitli komorbiditeleri olan genç erkeklerin sağlıklı erkeklerle aynı ölçüde erektil disfonksiyona sahip olabileceğini de yansımaktadır. İskemik priapizm öyküsü, pelvik veya penil travma, penil rekonstrüktif cerrahiler gibi çeşitli durumlar, primer tedavi seçeneğinde bile penil protez takılması için bir endikasyon olduğunu göatermektedir. Bu çalışmada, erektil disfonsiyon nedeniyle tedavi olarak penil protez imlpantasyonu uygulanan 40 yaşından küçük erkek hastalar retrospektif olarak taranmış ve etyoloji, protez tipi tercihi ve komplikasyonlar açısından değerlendirilmiştir.

Kırk yaşın altında penil protez uygulanan toplam 75 hasta çalışmaya dahil edilmiştir. Tüm ameliyatlar tek bir cerrah tarafından gerçekleştirilmiştir. Veriler retrospektif olarak değerlendirilmiştir. Hastalar ameliyat öncesi dönemde öykü (yaş, eşlik eden hastalıklar, erektil disfonksiyon süresi, sigara içme durumu, geçirilmiş ameliyat öyküsü), fizik muayene, intrakavernozal enjeksiyon ile kombine enjeksiyon-stimülasyon testi ve penil Doppler ile değerlendirildi. Penil protez modeli, yapılan insizyon tipi ve komlikasyonlar kaydedildi.

Yetmiş beş hastanın dahil edildiği çalışmada, ortalama yaş 31.6±5.6 idi. Medyan erektil disfonksiyon süresi beş yıldı. Penil Doppler USG yapılan hastalar değerlendirildiğinde, 15 hastada arteriyel, 23 hastada kavernozal, üç hastada hem arteriyel hem de kavernozal yetersizlik tespit edilmiştir. Etyolojik olarak bakıldığında, 10 hastada pelvik veya penil travma öyküsü, 14 hastada diabetes mellitus ve üç hastada hipertansiyon vardı. On bir hastaya falloplasti sonrası penil protez implantasyonu uygulanmıştı. Yirmi hastada organik erektil disfonksiyon için olası bir etiyolojik faktör tespit edilememişti. Penoskrotal insizyon 33 hastada, infrapubik insizyon ise 42 hastada tercih edilmiştir. Yapılan insizyon tipine göre komplikasyon açısından farklılık saptanmamıştır. Medyan yedi yıllık takip süresinde 11 hastada çeşitli sebeplerle revizyon cerrahisi gerekmiştir. Revizyon nedeni altı hastada mekanik arıza, bir hastada impending erozyon ve üç hastada enfeksiyon olarak belirlenmiştir.

Bu çalışmada penil protez uygulanan genç erkeklerden oluşan bir kohortun perioperatif ve portoperatif verileri sunulmuştur. Sonuçlar, kohortun hem klinik profilinin (ek hastalıklar vb.) hem de komplikasyon/reoperasyon oranlarının, yaştan bağımsız penil protez implantasyonu ile tedavi edilen genel erkek popülasyonunun ilgili parametreleriyle benzer olduğunu göstermektedir. Penil protez planlanan genç erkeklerin preoperatif durumlarının optimizasyonunu ve prosedürden memnuniyetlerinin en üst düzeye çıkarılmasını amaçlayan daha ileri çalışmalara ihtiyaç vardır.

Anahtar Kelimeler: Erektil disfonksiyon, penil protez, genç yaş

Evaluation of penile prosthesis implantation in patients under forty year old

Ahmet Halil Sevinç[1], Samet Şenel[2], İlker Teke[3], Murat Dursun[4], Ateş Kadıoğlu[4]
[1]Department of Urology, Kartal Dr. Lütfi Kırdar City Hospital, Istanbul
[2]Department of Urology, Ankara Bilkent City Hospital, Ankara
[3]Department of Urology, Istanbul University Istanbul Faculty of Medicine, Istanbul
[4]Department of Urology, Section of Andrology, Istanbul University Istanbul Faculty of Medicine, Istanbul

In all types of disease, increasing age and comorbidities represent independent risk factors. This is reflected in the fact that young men with various comorbidities may have erectile dysfunction to the same extent as healthy men. Several conditions, such as a history of ischaemic priapism, pelvic or penile trauma, penile reconstructive surgeries, demonstrate an indication for penile prosthesis insertion even in the primary treatment option. In this study, male patients younger than 40 years of age who underwent penile prosthesis implantation as treatment for erectile dysfunction were retrospectively reviewed and evaluated in terms of aetiology, prosthesis type preference and complications.

A total of 75 patients under forty years of age who underwent penile prosthesis were included in the study. All operations were performed by a single surgeon. Data were analysed retrospectively. Patients were evaluated preoperatively by history (age, comorbidities, duration of erectile dysfunction, smoking status, history of previous surgery), physical examination, intracavernosal injection and combined injection-stimulation test and penile Doppler. Penile prosthesis model, incision type and complications were recorded.

Seventy-five patients were included in the study and the mean age was 31.6±5.6 years. The median duration of erectile dysfunction was five years. When the patients who underwent penile Doppler USG were evaluated, arterial deficiency was found in 15 patients, cavernosal deficiency in 23 patients, and both arterial and cavernosal deficiency in three patients. Etiologically, 10 patients had a history of pelvic or penile trauma, 14 patients had diabetes mellitus and three patients had hypertension. Eleven patients had undergone penile prosthesis implantation after phalloplasty. Twenty patients had no possible etiological factor for organic erectile dysfunction. Penoscrotal incision was preferred in 33 patients and infrapubic incision in 42 patients. There was no difference in complications according to the incision type. During a median follow-up period of seven years, 11 patients required revision surgery for various reasons. The reasons for revision were mechanical failure in six patients, impending erosion in one patient and infection in three patients.

This study presents perioperative and portoperative data from a cohort of young men undergoing penile prosthesis. The results show that both the clinical profile (comorbidities, etc.) and complication/reoperation rates of the cohort are similar to the relevant parameters of the general population of men treated with penile prosthesis implantation regardless of age. Further studies aimed at optimising the preoperative status of young men scheduled for penile prosthesis and maximising their satisfaction with the procedure are needed.

Keywords: Erectile dysfunction, penile prosthesis, early age

PP-161

Travma Sonrası Gelişen Tama Yakın Korpus Kavernosum Fraktürü

Ali Yilmaz, Ramazan Topaktaş
Bilecik Şeyh Edebali Üniversitesi Bilecik Eğitim Ve Araştırma Hastanesi, Üroloji Anabilimdalı,Bilecik

GİRİŞ: Penil fraktür erkekte penil künt travma sonucu gelişen peniste korpus kavernosumları çevreleyen tunica albugineanın yırtılmasıdır.Erken cerrahi ekspolorasyon gerektiren bir hastalıktır.Cerrahinin başarılı sonuçlarının olduğu ve komplikasyonları en aza indirebileceği bilinmektedir.

VAKA: 38 yaşında erkek hasta halı saha maçı esnasında penise travma olması sonucu acil servise başvurmuş.Yapılan muyayenesinde peniste patlıcan deformitesi ve yaygın hematom ve ekimotik renk değişikliği izlenen hasta acil operasyona alınmıştır. Ürethradan hafif makroskopik hematüri olması sebebiyle fleksibl sistoskopla sistoüretroskopi yapılmıştır.Ancak ürethral hasar saptanmamıştır. Transüretrhral sonda takılmıştır.Penis deglove edilmiş ve defekt alanı sağ korpus kavernosum dorsalinde ortaya konmuştur(şekil 1).İzlendiği üzere fraktür tama yakın izlenmiştir.Tunica albugine defekt alanı sütüre edilmiştir. Kelebek branül ile izotonik verilerek ereksiyon sağlanmış kordi izlenmemiş ve kaçak olmadığı tespit edildikten sonra tabakalar usulünce kapatılmıştır.Hasta post op 2. gün taburcu edilmiş ve yapılan kontrolerde ereksiyonun tama yakın korunduğu tespit edilmiştir.

SONUÇ: Penil fraktür acil ekspolorasyon gerektiren ve erken cerrahinin penil deviasyon ve ereksiyonun korunmasında son derece öneml olduğu ve bu vakada olduğu gibi korpus kavernosumda tama yakın hasar olsa bile sonuçların iyi olabileceği bu vaka özelinde gösterilmiştir.

Anahtar Kelimeler: Korpus kavernosum,Penil fraktür,Travma

Nearly Complete Corpus Cavernosum Fracture Developing After Trauma

Ali Yilmaz, Ramazan Topaktaş
Department of Urology,Bilecik Seyh Edebali University Bilecik Training and Research Hospital

INTRODUCTION: Penile fracture is the rupture of the tunica albuginea surrounding the corpus cavernosum in the penis, which occurs as a result of penile blunt trauma in men. It is a disease that requires early surgical exploration. It is known that surgery has successful results and can minimize complications.

CASE: A 38-year-old male patient was admitted to the emergency services as a result of trauma to the penis during an astro-turf field match. During the examination, the patient was observed to have an eggplant deformity, widespread hematoma and ecchymotic discoloration on the penis, and was taken into emergency surgery. Due to mild macroscopic hematuria in the urethra, cystourethroscopy was performed with a flexible cystoscope. However, no urethral damage was detected. Transurethral catheter is inserted. The penis was degloved and the defect area was exposed dorsal to the right corpus cavernosum (figure 1). As can be seen, the fracture was observed almost completely. The defect area was sutured to the tunica albugine. An erection was achieved by administering isotonic with butterfly branule, chordee was not observed, and after it was determined that there was no leakage, the layers were closed properly. The patient was discharged on the 2nd post-op day and during the controls, it was determined that the erection was almost completely preserved.

CONCLUSION: It has been shown in this case that penile fracture requires urgent exploration and that early surgery is extremely important in preserving penile deviation and erection, and that the results can be well even if there is almost complete damage to the corpus cavernosum, as in this case.

Keywords: Corpus cavernosum, Penile fracture, Trauma

Şekil 1

Figure 1

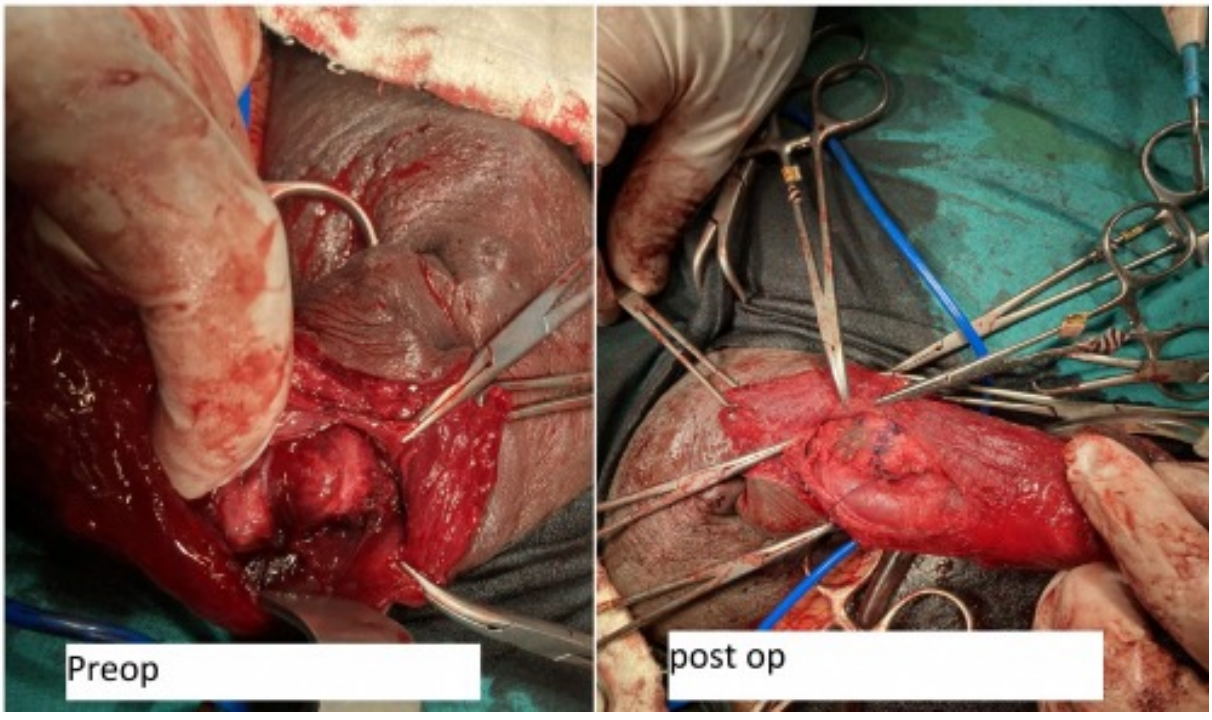

Pre ve post op

Pre and post surgery

PP-163

Küçük Renal Tümörlerde Nefrektomi Öncesi Biyopsi Gereksiniminin Değerlendirilmesi: 3 cm ve 4 cm'den Küçük Tümörlerin Patoloji Sonuçları

Mustafa Kaan Akalin[1], Ercan Fidan[2], Muharrem Duran[2], Selamettin Demir[2]
[1]Özalp Devlet Hastanesi, Üroloji Kliniği, Van, Türkiye
[2]SBÜ Van Bölge Eğitim Araştırma Hastanesi, Üroloji Kliniği, Van, Türkiye

GİRİŞ: Küçük renal tümörler, genellikle 3 cm veya daha küçük boyutlarda tanımlanan ve klinik pratiğin önemli bir parçasını oluşturan patolojik lezyonlardır. Bu tümörler, genellikle insidental olarak saptanmakta ve tedavi seçenekleri arasında parsiyel nefrektomi ve total nefrektomi yer almaktadır. Tedavi yöntemlerinin seçimi, tümörün boyutuna, yerleşimine, hastanın genel sağlık durumuna ve mevcut komorbiditelere bağlı olarak değişiklik gösterebilir. Bu çalışmanın amacı, 3 cm ile 4 cm arasında değişen renal tümörlerde, nefrektomi sonrası elde edilen patoloji sonuçlarına dayanarak, operasyon öncesi böbrek biyopsisi gereksinimlerini değerlendirmektir.

YÖNTEMLER: Bu çalışma, Ağustos 2018 ile Ağustos 2024 tarihleri arasında kliniğimize başvuran toplam 50 hastanın değerlendirilmesine dayanmakta olup, tüm hastaların renal tümör boyutlarının 4 cm'den küçük olduğu belirlenmiştir. Bu hasta grubunun 20'sinin tümör boyutları ise 3 cm'den daha küçüktür. Başvuru sebepleri incelendiğinde, hastalar arasında belirgin bir farklılık gözlemlenmemiştir. Sadece bir hasta, makroskopik hematüri ile başvurmuş; diğer hastalar ise çeşitli nedenlerle gerçekleştirilen idrar tahlilleri sonucunda değerlendirilmiştir. İdrar tahlili bulgularına göre, 50 hastadan 12'sinde mikroskopik hematüri saptanmış ve 32 hastada insidental olarak renal tümörler tespit edilmiştir. Bu sonuçlar, hastaların başvuru nedenlerinin çeşitliliğini ve renal tümörlerin tanısında idrar tahlilinin önemini vurgulamaktadır. Bu çalışmaya katılan hastalar, iki ayrı gruba ayrılarak incelenmiştir: 3 cm'den küçük renal tümörlere sahip olanlar ve 4 cm'den küçük renal tümörlere sahip olanlar. Birinci grup, ortalama yaş olarak 50.7 yıl iken, ikinci grup 49.1 yıl ortalama yaşa sahiptir. Her iki grup arasında cinsiyet dağılımında anlamlı bir farklılık gözlemlenmemiştir. Ayrıca, tümör lateralitesi, polaritesi, endofitik olma durumu ve kan tahlilleri kapsamında değerlendirilen kreatinin, üre, elektrolitler ve tam kan sayımı (hemogram) gibi parametreler açısından da anlamlı bir farklılık bulunmamaktadır. Hematüri bakımından da benzer şekilde gruplar arasında belirgin bir ayrışma saptanmamıştır. Öte yandan, operasyon öncesi doldurulan RENAL skoru ve Padua skoru, her iki grup arasında istatistiksel olarak anlamlı farklılıklar ortaya koymuştur. RENAL skoru, renal tümörlerin cerrahi yönetiminde kritik bir değerlendirme aracı olarak tümörün boyutunu, lokalizasyonunu ve çevresel yapılarla ilişkisini dikkate alarak cerrahi riskleri belirlemeye yardımcı olmaktadır. Padua skoru ise, renal hücreli karsinom (RCC) için cerrahi risk değerlendirmesi yaparken hastanın genel sağlık durumu ve tümör özelliklerini sistematik bir şekilde bir araya getirerek, cerrahi sonuçları öngörmede önemli bir rol oynamaktadır.

BULGULAR: Bu çalışmada, hiçbir hastaya nefrektomi öncesi biyopsi uygulanmamıştır. Tüm hastaların operasyon sonrası patoloji sonuçları değerlendirilmek üzere alınmış ve analiz edilmiştir. Bu değerlendirme, renal tümörlerin histopatolojik özelliklerini ve klinik sonuçlarını ortaya koymak amacıyla gerçekleştirilmiştir. Verilerin analizi için bağımsız t-testi ve ki-kare testi kullanılmıştır. Bağımsız t-testi, iki grup arasındaki ortalama farklarını değerlendirmek amacıyla uygulanmış; ki-kare testi ise kategorik verilerin analizinde kullanılmıştır. Patoloji sonuçlarına göre, her iki gruptaki hastaların %80'inde malignite tespit edilmiştir. Bununla birlikte, her iki grupta da biyopsi uygulamaları sonucunda %20 oranında benign patoloji bulunması, bu hastaların gereksiz cerrahi işlemlerden kaçınılması gerektiğini göstermektedir. Küçük renal tümörlerle ilgili olarak, operasyon öncesi biyopsi uygulamalarının her iki grup için de malignite riskini daha doğru bir şekilde belirlemesi, gereksiz cerrahi müdahalelerin önüne geçilmesine yardımcı olmaktadır. Bu bağlamda, operasyon öncesi biyopsi uygulamalarının önemi bir kez daha vurgulanmaktadır.

TARTIŞMA: Bu çalışma, küçük renal kitlelerin biyopsi uygulamalarının malignite tespiti üzerindeki önemini vurgulamaktadır. Benign biyopsi histolojisi olan genç ve sağlıklı hastaların cerrahiden kaçınmasına yardımcı olabilecek bir yöntem olarak biyopsilerin güvenilirliğinin artırılması gerektiği sonucuna varılmıştır. Bununla birlikte, benign sonuçların maligniteyi kesin olarak dışlayamayacağı göz önünde bulundurulmalıdır. Küçük renal tümörlerde biyopsi, malignite riskini doğru değerlendirmek ve gereksiz cerrahi müdahalelerden kaçınmak için önemli bir araçtır.

LİMİTASYONLAR: Çalışmanın en önemli limitasyonu, büyük ölçüde retrospektif verilere dayanması ve sınırlı örneklem boyutunun, sonuçların genellenebilirliğini ve güvenilirliğini azaltmasıdır. Ayrıca, 3 cm ve 4 cm boyutlarındaki küçük renal tümörler için belirli bir kesim noktası olmaması, malignite riskinin değerlendirilmesinde önemli bir etken olarak ortaya çıkmakta ve biyopsinin gerekliliğini artırmaktadır.

SONUÇ: Bu çalışma, 3 cm ve 4 cm boyutlarındaki küçük renal tümörler için belirli bir kesim noktası olmadığını ve bunun malignite riskinin değerlendirilmesinde önemli bir etken olduğunu ortaya koymuştur. Ayrıca, preoperatif biyopsinin gerekliliği, malignite riskini daha doğru belirleyerek gereksiz cerrahi müdahalelerin önüne geçilmesine katkıda bulunacaktır.

Anahtar Kelimeler: Böbrek, Küçük, Tümör

Evaluation of Preoperative Biopsy Requirements in Small Renal Tumors: Pathology Results of Tumors Smaller than 3 cm and 4 cm

Mustafa Kaan Akalin[1], Ercan Fidan[2], Muharrem Duran[2], Selamettin Demir[2]
[1]Department of Urology, Ozalp State Hospital, Van, Turkey
[2]Department of Urology, Van Regional Training and Research Hospital, Van, Turkey

INTRODUCTION: Small renal tumors are pathological lesions typically defined as measuring 3 cm or less, constituting an important part of clinical practice. These tumors are often discovered incidentally, and treatment options include partial nephrectomy and total nephrectomy. The choice of treatment methods may vary based on the tumor size, location, the overall health status of the patient, and existing comorbidities. The aim of this study is to evaluate the necessity of preoperative kidney biopsy based on the pathological results obtained after nephrectomy in renal tumors measuring between 3 cm and 4 cm.

METHODS: This study is based on the evaluation of a total of 50 patients who presented to our clinic between August 2018 and August 2024, all of whom were determined to have renal tumor sizes smaller than 4 cm. Among this patient group, 20 individuals had tumor sizes smaller than 3 cm. Upon examining the reasons for admission, no significant differences were observed among the patients. Only one patient presented with macroscopic hematuria, while the others were evaluated based on urine tests conducted for various reasons.

According to urine test findings, microscopic hematuria was detected in 12 out of 50 patients, and incidental renal tumors were identified in 32 patients. These results emphasize the diversity of reasons for patient presentation and highlight the importance of urine tests in diagnosing renal tumors.

The patients included in this study were divided into two groups: those with renal tumors smaller than 3 cm and those with renal tumors smaller than 4 cm. The first group had an average age of 50.7 years, while the second group had an average age of 49.1 years. No significant differences were observed in gender distribution between the two groups. Additionally, there were no significant differences regarding tumor laterality, polarity, endophytic status, or parameters evaluated in blood tests such as creatinine, urea, electrolytes, and complete blood count (hemogram). Similarly, no significant differentiation was detected in terms of hematuria between the groups.

However, the preoperative RENAL score and Padua score revealed statistically significant differences between the two groups. The RENAL score serves as a critical assessment tool in the surgical management of renal tumors, helping to identify surgical risks by considering the tumor's size, location, and its relationship with surrounding structures. The Padua score plays an important role in predicting surgical outcomes by systematically combining the patient's overall health status and tumor characteristics when evaluating surgical risk for renal cell carcinoma (RCC).

RESULTS: In this study, no patient underwent biopsy prior to nephrectomy. Pathological results were collected and analyzed postoperatively to evaluate the histopathological features and clinical outcomes of renal tumors. This evaluation aimed to elucidate the histopathological characteristics and clinical outcomes of renal tumors.

For data analysis in this study, independent t-tests and chi-square tests were employed. The independent t-test was applied to assess the mean differences between the two groups, while the chi-square test was used for the analysis of categorical data.

According to pathological results, malignancy was detected in 80% of patients in both groups. However, the presence of benign pathology in 20% of cases resulting from biopsy procedures highlights the necessity of avoiding unnecessary surgical interventions in these patients. In the context of small renal tumors, performing preoperative biopsies helps to more accurately determine malignancy risk for both groups, contributing to the prevention of unnecessary surgical procedures. Thus, the importance of preoperative biopsy applications is once again underscored.

DISCUSSION: This study emphasizes the significance of biopsy applications in small renal masses for the detection of malignancy. It concludes that the reliability of biopsies should be enhanced as a method that can assist young and healthy patients with benign biopsy histology in avoiding surgery. However, it must be considered that benign results do not definitively exclude malignancy. Biopsy in small renal tumors is an essential tool for accurately assessing the risk of malignancy and avoiding unnecessary surgical interventions.

LIMITATIONS: The primary limitation of this study is its reliance on largely retrospective data and the limited sample size, which reduces the generalizability and reliability of the results. Additionally, the absence of a specific cutoff point for small renal tumors measuring 3 cm and 4 cm is an important factor in assessing malignancy risk, increasing the necessity for biopsy.

CONCLUSION: This study highlights that there is no specific cutoff point for small renal tumors measuring 3 cm and 4 cm, and this significantly affects the evaluation of malignancy risk, thereby increasing the necessity for biopsy. Preoperative biopsy

is essential for more accurately determining malignancy risk and preventing unnecessary surgical interventions.

Keywords: Renal, Small, Mass

Patoloji Sonuçları: 3 cm ve 4 cm'den Küçük Renal Tümörler

Pathology Results: Renal Tumors Smaller than 3 cm and 4 cm

	Renal Tümör < 3 cm (n = 20)	Renal Tümör < 4 cm (n = 50)	p-value
Nefrektomi Tipi - Laparsokopik Basit - Açık Radikal - Laparoskopik Radikal - Açık Parsiyel - Laparsokopik Parsiyel	 0 (%0) 0 (%0) 1 (%5) 1 (%5) 18 (%90)	 2 (%4) 1 (%2) 7 (%14) 5 (%10) 35 (%70)	0,076
Tümör - Benign - Malign	 4 (%20) 16 (%80)	 10 (%20) 40 (%80)	0,64
Tümör Patolojisi - Berrak Hücreli RHK - Papiller tip RHK - Kromofob tip RHK - Onkositom - Anjiomiyolipom - Diğer (Benign)	 12 (%60) 2 (%10) 2 (%10) 0 (%0) 3 (%15) 1 (%5)	 33 (%66) 5 (%10) 2 (%4) 1 (%2) 5 (%10) 4 (%8)	0,81

Çalışma Katılımcılarının Demografik Özellikleri: 4 cm›den Küçük ve 3 cm›den Küçük Renal Tümör Grupları

	Renal Tümör < 3 cm (n = 20)	Renal Tümör < 4 cm (n = 50)	p-value
Yaş (yıl)	50,7 ± 13,1	49,1 ±15,7	0,68
Cinsiyet - Kadın - Erkek	11 (%55) 9 (%45)	26 (%52) 24 (%48)	0,52
Charson Komorbidite İndeksi (CCI)	2,5	2,58	0,72
Tümör Lateralitesi - Sağ - Sol	10 (%50) 10 (%50)	22 (%44) 28 (%56)	0,42
Tümör Polaritesi - Alt Pol - Üst Pol - Non-Polar	8 (%40) 4 (%20) 8 (%40)	14 (%28) 8 (%16) 28 (%56)	0.23
Tümörün Endofitik durumu - Hayır (<%50) - Evet (>%50)	18 (%90) 2 (%10)	41 (%82) 9 (%18)	0,33
Mikrohematüri - Hayır - Evet	14 (%70) 6 (%30)	38 (%76) 12 (%24)	0,41
Makrohematüri - Hayır - Evet	20 (%100) 0 (%0)	49 (%98) 1 (%2)	0,71
PADUA skoru	6,85	7,44	0,031
R.E.N.A.L. skoru	5,05	5,9	0,016

Demographic Characteristics of Study Participants: Groups with Renal Tumors Smaller than 4 cm and Smaller than 3 cm

	Renal Tumor < 3 cm (n = 20)	Renal Tumor < 4 cm (n = 50)	p-value
Age (years)	50,7 ± 13,1	49,1 ±15,7	0,68
Gender - Female - Male	11 (%55) 9 (%45)	26 (%52) 24 (%48)	0,52
Charlson Comorbidity Index (CCI)	2,5	2,58	0,72
Tumor Laterality - Right - Left	10 (%50) 10 (%50)	22 (%44) 28 (%56)	0,42
Tumor Polarity - Lower Pole - Upper Pole - Non-Polar	8 (%40) 4 (%20) 8 (%40)	14 (%28) 8 (%16) 28 (%56)	0,23
Tumor Endophytic Status - No (<50%) - Yes (>50%)	18 (%90) 2 (%10)	41 (%82) 9 (%18)	0,33
Microhematuria - No - Yes	18 (%90) 2 (%10)	38 (%76) 12 (%24)	0,41
Macrohematuria - No - Yes	20 (%100) 0 (%0)	49 (%98) 1 (%2)	0,71
PADUA Score	6,85	7,44	0,031
R.E.N.A.L. Score	5,05	5,9	0,016

PP-164

Our experience of penile implantation to the patient after penile crus bullet injury

Zufar Khakimkhodzhaev
Department of postgraduate study, Kyrgyz State Medical Academy, Bishkek, Kyrgyzstan

This case report presents a 22-year-old border guard who sustained a severe bullet wound during an armed conflict on the border. The bullet trajectory involved entry through the right buttock and exit below the outer inguinal ring on the left, causing significant damage to the crus of the penis and the left spermatic cord. The patient suffered from severe bleeding, necessitating immediate surgical intervention by military surgeons, who performed extensive tissue removal and stitching. While the soldier's life was saved, the injury led to permanent damage to the vessels of the spermatic cord and the proximal part of the left cavernous body, making reconstructive surgery to restore the tunica albuginea impossible. A semi-rigid penile prosthesis (size 9) was implanted to the patient. However, due to the extensive damage to the penile crus on the left, its length was significantly shortened during the initial surgery, necessitating the shortening of the prosthesis as well. Postoperatively, penile asymmetry was noted, though this did not impact the patient's sexual function or quality of life.

This case underscores the of managing traumatic injuries in military conflict zones, with both physical and functional outcomes addressed through surgical interventions, and underscores the challenges of restoring functional outcomes in such cases.

Keywords: penile trauma, penile prosthesis, erectile dysfunction

figure 1

PP-165

Kavernoskopi ile Penil Protez Komplikasyonlarının Yönetimi: Protez Arka Uç Uzatıcılarının Çıkarılması

İlyas Yağmur[1], Serkan Deveci[2]
[1]Kağıthane Kızılay Hastanesi, Üroloji Kliniği, İstanbul
[2]Beykent Üniversitesi Tıp Fakültesi, Üroloji Ana Bilim Dalı, İstanbul

GİRİŞ: 65 yaşında bir erkek hasta, şişirilebilir penil protezinin çıkarılmasından 6 ay sonra skrotal fistül ile başvurdu. Yapılan röntgen ve ultrasonografide enfeksiyonun nedeni bırakılmış olan arka uç uzatma parçalarının (RTE'ler) olduğu tespit edildi. Şişirilebilir penil protez çıkarılırken geride kalan RTE'leri çıkarmak için kavernoskopi (korpora içerisinde 17F rijid sistoskop kullanılarak) uyguladık.

YÖNTEM: Sol korporaya penoskrotal yaklaşım ve perineumdan manuel destek alınarak RTE'nin kavernoskopi ile çıkarılması. TARTIŞMA: Şişirilebilir penil protez (IPP) çıkarımı veya değişimi sırasında geride kalan RTE'lerin çıkarılması, konservatiften tedavilerden invazif müdahalelere kadar kademeli bir şekilde ilerlemelidir. Bu aşamada nazal spekulum ve uzun klemp kullanımı etkili olabilir. Bu aletler etkisiz kaldığında, kavernoskopi gereksiz ve daha invaziv perineal kesi ile yaklaşımdan kaçınmak için faydalı bir manevra olabilir.

SONUÇ: Kavernoskopi, geride kalan RTE'lerin çıkarılmasında kullanılabilecek uygulanabilir bir yöntemdir.

Anahtar Kelimeler: Arka Uç uzatıcıları,Kavernoskopi, Penil protez

The Management of Penile Prosthesis Complications with Cavernoscopy: Removal of Rear Tip Extenders

İlyas Yağmur[1], Serkan Deveci[2]
[1]Kagithane Kizilay Hospital, Department of Urology, Istanbul
[2]Beykent University Faculty of Medicine, Department of Urology, İstanbul

INTRODUCTION: A 65 year old man presented with skrotal fistula 6 months after removal of inflatable penile prosthesis. X- ray and USG showed retained RTE's as a reason of infection. We used cavernoscopy (using 17F rigid cystoscope in the corpora) to retrieve rear tip extenders (RTEs) that were retained at the time of removing inflatable penile prosthesis.

METHODS: Penoskrotal apporach to left corpora and retrieving the RTE with cavernoscopy with hand assistancy pushing proximally from perineum.

DISCUSSION: Removal of retained RTEs during IPP removal or replacement should proceed in a stepwise fashion from conservative to invasive interventions. Nasal speculum, and long clamps can be effective. When these tools are ineffective cavernoscopy can be a useful maneuver to avoid unnecessary and more invasive perineal counterincision technique.

RESULTS: Cavernoscopy is a feasible method that can be used to retrieve retained RTE's.

Keywords: Rear tip extender, Cavernoscopy, Penil Proshtesis

kavernoskopi fotoğrafları

photo of cavernoscopy

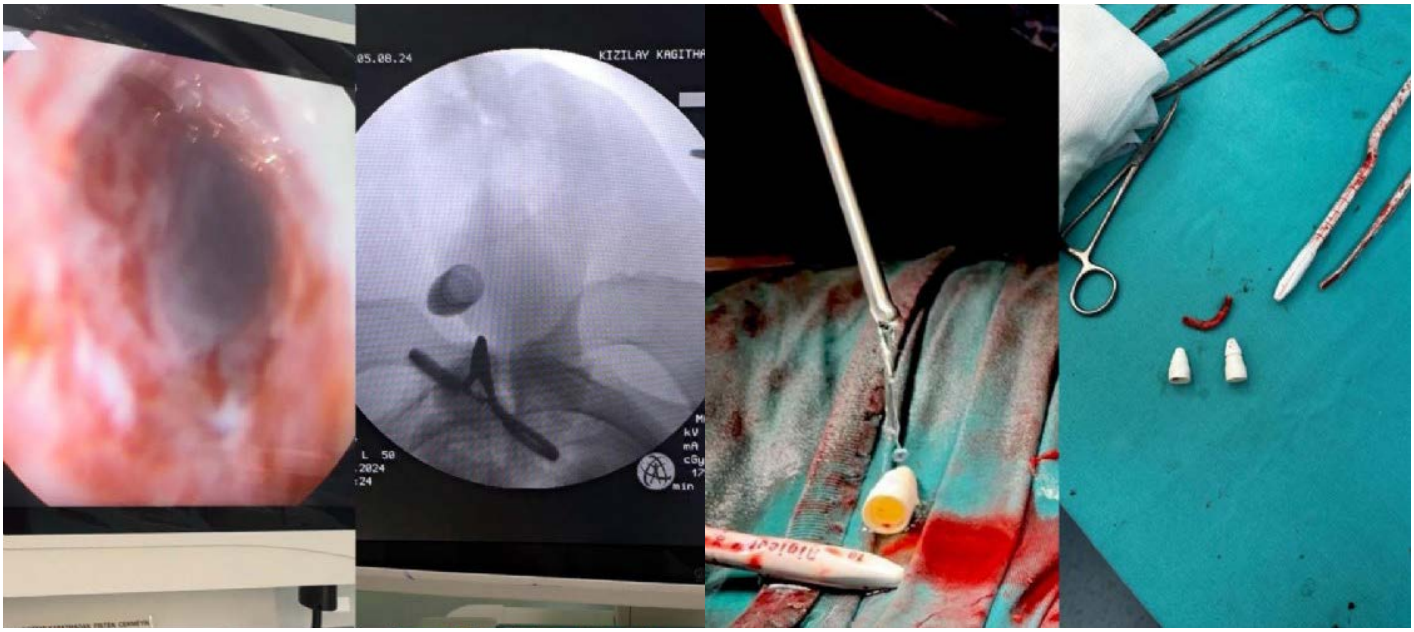

Sistoskop aleti ile kavernoskopi yapılması Skopi ile RTE'lerin lokalizasyonu Forseps yardımıyla RTE'lerin çıkarılması

kavernoskopi -USG fotoğrafı

Photo of cavernoscopy-USG

PP-166

Tek Taraflı ve İki Taraflı Hidroüreteronefroza Yol Açan Malignitelerin Kapsamlı Bir Analizi

Ramazan Uğur, Abdullah Zilan
Başakşehir Çam ve Sakura Şehir Hastanesi, Üroloji Ana Bilim Dalı, İstanbul

AMAÇ: Malignitelere bağlı hidroüreteronefroz, tanı ve yönetimde önemli zorluklar teşkil eder. Bu çalışma, maligniteye bağlı olarak gelişen ve perkütan nefrostomi takılan hastalardaki en sık etiyolojik nedenleri ve sonuçları değerlendirmeyi amaçlamaktadır.

GEREÇ-YÖNTEM: Merkezimize Haziran 2020 tarihinden itibaren başvuran ve hidronefrozu bulunan hastalar geriye dönük olarak incelenmiştir. Bu hastalardan maligniteye sekonder hidronefrozu olanlar seçildi. Seçilen bu hastalardan sadece perkütan nefrostomi takılan hastalar çalışmaya dahil edildi. Herhangi bir kısıtlayıcı faktör belirlenmedi. Hastalardaki hidronefroz derecesine ve nefrostomi takılmasına çekilen bilgisayarlı tomografiye göre karar verildi. Bakılan parametreler; çekilen tomografideki hidronefroz dereceleri ve tek taraflı/bilateral olması, kreatinin değerleri ve neden olan malignite türüdür. Altta yatan maligniteler ise; prostat, mesane, jinekolojik maligniteler, gastrointestinal maligniteler ve diğer maligniteler olarak gruplandırıldı.

BULGULAR: Belirlenen kriterlere uygun sonuçta 168 hasta olduğu görüldü ve hastaların yaş ortalaması 64(30-92) idi. Hastaların %65' i erkek (109/168), %35' i kadın (59/168) idi. Hidronefroz derecelerinin ortalaması 2,13(1-4) idi. Bu hastaların %45 (75/168)' nde hidronefroz tek taraflı iken %55 (93/168)' nde bilateraldi. Hidronefrozu tek taraflı olan tek taraflı bilateral olan bilateral 8Fr nefrostomi kateteri takıldı. Ortalama kreatinin değeri 2,96 (0,39-14,9) mg/dL idi. Tek taraflı ve bilateral hidronefrozu olan hastalarda ortalama kreatinin değerleri sırasıyla 2,93 ve 2,98 mg/dL idi. Malignite türüne baktığımızda en sık nedenin %41 (69/168) ile mesane tümörü olduğu görüldü. Daha sonra %22 (37/168) jinekolojik ve %22 (37/168) gastrointestinal sistem tümörlerinin eşit oranda olduğu tespit edildi. Prostat kanseri %10 (16/168)' luk oranla dördüncü en sık neden olduğu görüldü. Diğer malignite türleri ise %5 (9/168) oranındaydı. Mesane, prostat, jinekoloji ve gastrointestinal tümörlerinde tek taraflı/bilateral hidroüreteronefroz sayıları sırasıyla; 33/36, 6/10, 18/19 ve 14/23 idi. Bilateral hidroüreteronefroza neden olma açısından, %62,5' lik oranla prostat ve %62,1' lik oranla en sık gastrointestinal tümörlerde olduğu tespit edildi. Mesane (%52) ve jinekolojik maligniteler (%51) de düşünüldüğünde, malignite nedenli hidronefrozların çoğunluğunda bilateral hidroüreteronefroz olduğu görülmüştür.

SONUÇ: Kreatinin yüksekliği ve bilgisayarlı tomografide hidroüreteronefroz saptanan hastalarda altta yatan neden malignite ise bu etyolojik nedenin günümüzde en sık mesane tümörü olduğu görülmüştür. Hidroüreteronefrozun bilateral olması halinde ise prostat ve gastrointestinal tümörlerin daha önce akla gelmesi gerekmektedir. Bu çıkarımın daha güçlü ifade edilmesi için geniş serili ve çok merkezli çalışmalara ihtiyaç vardır.

Anahtar Kelimeler: Malignite, Hidroüreteronefroz, Nefrostomi.

A Comprehensive Analysis of Malignancies Leading to Unilateral and Bilateral Hydroureteronephrosis

Ramazan Uğur, Abdullah Zilan
Başakşehir Çam ve Sakura City Hospital, Department of Urology, İstanbul

OBJECTIVE: Malignancy-related hydroureteronephrosis poses significant challenges in diagnosis and management. This study aims to evaluate the most common etiological factors and outcomes in patients with malignancy-related hydroureteronephrosis who underwent percutaneous nephrostomy.

MATERIALS-METHODS: Patients presenting to our center with hydronephrosis since June 2020 were retrospectively reviewed. Those with malignancy-related hydroureteronephrosis were selected. Only patients who underwent percutaneous nephrostomy were included in the study. No restrictive factors were identified. The degree of hydronephrosis and the decision to place nephrostomy were based on computed tomography (CT) findings. Parameters assessed included the degree of hydronephrosis on CT, whether the condition was unilateral or bilateral, serum creatinine levels, and the type of malignancy. Underlying malignancies were categorized as prostate, bladder, gynecological, gastrointestinal, and other malignancies.

RESULTS: According to the established criteria, 168 patients were identified, with a mean age of 64 (range 30-92). Of these patients, 65% were male (109/168) and 35% were female (59/168). The mean degree of hydronephrosis was 2.13 (range 1-4). Among these patients, 45% (75/168) had unilateral hydronephrosis, while 55% (93/168) had bilateral hydronephrosis. An 8Fr nephrostomy catheter was placed in patients with unilateral or bilateral hydronephrosis. The mean serum creatinine level was 2.96 (range 0.39-14.9) mg/dL. The average serum creatinine levels for unilateral and bilateral hydronephrosis were 2.93 and 2.98 mg/dL, respectively. Regarding malignancy types, bladder cancer was found to be the most common cause, accounting for 41% (69/168) of cases. This was followed by gynecological and gastrointestinal malignancies, each representing 22% (37/168) of cases. Prostate cancer was the fourth most common cause, with a prevalence of 10% (16/168). Other malignancy types accounted for 5% (9/168). The numbers of unilateral/bilateral hydroureteronephrosis for bladder, prostate, gynecological, and gastrointestinal cancers were 33/36, 6/10, 18/19, and 14/23, respectively. In terms of causing bilateral hydroureteronephrosis, prostate cancer and gastrointestinal tumors were the most frequent, with rates of 62.5% and 62.1%, respectively. Additionally, considering bladder (52%) and gynecological malignancies (51%), it was observed that bilateral hydroureteronephrosis was more common in malignancy-related cases.

CONCLUSION: In patients with elevated creatinine levels and hydroureteronephrosis detected on CT, if the underlying cause is malignancy, bladder cancer is currently the most common etiological factor. In cases of bilateral hydroureteronephrosis, prostate and gastrointestinal cancers should be considered prominently. To strengthen these conclusions, further studies with larger sample sizes and multicenter involvement are necessary.

Keywords: Malignancy, Hydroureteronephrosis, Nephrostomy.

Hasta Demografisi, Hidroüreteronefroz Özellikleri ve Malignite Türleri

Özellik / Malignite Türü	n/%	Vaka Sayısı	Tek Taraflı/İki Taraflı	Ortalama Serum Kreatinin Seviyesi (mg/dL)
Toplam Hasta Sayısı	-	168	-	-
Ortalama Yaş	64(3-92)	-	-	-
Cinsiyet Dağılımı				
- Erkek	%65	109	-	-
-Kadın	%35	36	-	-
Ortalama Hidroüreteronefroz Derecesi	2,13(1-4)	-	-	-
Hidroüreteronefroz Türü				
- Tek Taraflı	%45	75	-	2,93
- İki Taraflı	%55	93	-	2,98
Ortalama Serum Kreatinin Seviyesi	2.96 (0.39-14.9)	-	--	-
Malignite Türleri				
- Mesane Kanseri	%41	69	33/36	-
- Jinekolojik Malignite	%22	37	18/19	-
- Gastrointestinal Malignite	%22	37	18/19	-
- Prostat Kanseri	%10	16	6/10	-
- Diğer Malignite Türleri	%5	9	-	-
ki Taraflı Hidroüreteronefroz Oranı (Malignite Türlerine Göre)				
- Prostat Kanseri	%62,5	-	-	-
-Gastrointestinal Malignite	%62,1	-	-	-
- Mesane Kanseri	%52	-	-	-
- Jinekolojik Malignite	%51	-	-	-

Patient Demographics, Hydroureteronephrosis Characteristics, and Types of Malignancy

Characteristic / Type of Malignancy	Value / Percentage	Number of Cases	Unilateral/Bilateral Cases	Average Serum Creatinine Level (mg/dL)
Total Number of Patients	-	168	-	-
Average Age	64(30-92	-	-	-
Gender Distribution				
-Male	%65	109	-	-
-Female	%35	59	-	-
Average Hydroureteronephrosis Degree	2,13(1-4)	-	-	-
Type of Hydroureteronephrosis				
-Unilateral	%45	75	-	2,93
-Bilateral	%55	93	-	2,98
Average Serum Creatinine Level	2,96(0,39-14,9	-	-	-
Types of Malignancies				
-Bladder Cancer	%41	69	33/36	-
- Gynecological Malignancies	%22	37	18/19	-
- Gastrointestinal Malignancies	%22	37	18/19	-
- Prostate Cancer	%10	16	6/10	-
- Other Types of Malignancies	%5	9	-	-
Bilateral Hydroureteronephrosis Rate (by Type of Malignancy)				
-Prostate Cancer	%62,5	-	-	-
- Gastrointestinal Malignancies	%62,1	-	-	-
- Bladder Cancer	%52	-	-	-
- Gynecological Malignancies	%51	-	-	-

PP-167

Aşırı aktif mesane tanısı alan kadın hastalarda antikolinerjik tedavilerin anksiyete skorlarına etkisi

Eralp Kubilay[1], Osman Yangın[2], Ferhat Eren[2]
[1]Yakın Doğu Üniversitesi Tıp Fakültesi Üroloji AD.
[2]Dr. Burhan Nalbantoğlu Devlet Hastanesi Üroloji Kliniği

AMAÇ: Aşırı aktif mesane hayat kalitesini etkileyen, hastalar üzerinde olumsuz psikolojik etkileri olan bir rahatsızlıktır. Bu çalışmada aşırı aktif mesane nedeniyle antikolinerjik tedavisi başlanan hastalarda tedavinin anksiyete skorlarına etkisini belirlemeyi amaçladık.

MATERYAL-METOD: Kasım 2022- Mayıs 2024 tarihleri arasında üroloji polikliniğine başvurup AAM tanısıyla antikolinerjik tedavi başlanan kadın hastalar prospektif olarak kaydedildi. Ek psikiyatrik rahatsızlığı ya da geçmişi olmayan, aktif olarak çalışan kadın hastalar çalışmaya dahil edildi. Hastaların medikal tedavi öncesi ve medikal tedavinin 3.ayındaki OAB-V8 skorları, BECK-Anksiyete ölçeği verileri ve işeme günlüğü verileri karşılaştırıldı. Ayrıca AAM hastaları "ıslak" ve "kuru" olmak üzere iki gruba ayrıldı ve bu iki grup da birbiriyle karşılaştırıldı.

SONUÇLAR: Çalışmaya tek merkezden toplam 108 hasta dahil edildi. İdrar kaçırması olmayan 58 hasta "kuru" AAM olarak değerlendirilip Grup-1'e dahil edildi. İdrar kaçıran 50 AAM hastası ise "ıslak" AAM olarak Grup-2'ye dahil edildi. Çalışmaya dahilen edilen tüm hastalara tedavi olarak yaşam tarzı önerilerine ek olarak propiverin 30 mg, solifenasin 5 mg ya da tolterodin 4 mg'dan bir tanesi monoterapi olarak başlandı. Güncel literatür ışığında tüm antikolinerjiklerin etkinlik düzeyi benzer olduğundan ilaçlar gruplanmadı ve ilaçlar arasında herhangi bir karşılaştırma yapılmadı. Tedavi öncesi hastaların yaş, parite, BMİ, günlük çay tüketimi, OAB-V8 skoru, BECK-A skoru ile işeme günlüğündeki frekans ve ortalama işeme hacmi her iki grup arasında dengeli idi (Tablo-1, $p>0.05$). Tedavi öncesi tüm hastaların ortalama OAB-V8 skoru 27.65 ± 8.43 saptandı. Tedavi öncesi 108 hastanın BECK-A skoru 22.96 ± 6.27(orta düzey anksiyete) olarak saptandı. Her iki grup arasında tedavi öncesi fark saptanmazken, her iki grupta da tedavi ile OAB-V8 ve BECK-A skorlarında anlamlı iyileşme saptandı (Tablo-2, $p<0.05$). OAB-V8 skorlarının her iki grupta tedavi ile değişim trendi incelendiğinde iki grup arasında fark olmadığı saptandı(Tablo-2, p:0.867). BECK-A skorunun her iki grupta tedavi ile değişim trendi incelendiğinde "ıslak" AAM grubunda(Grup-2) anksiyete skorlarındaki düzelmenin istatistiksel olarak daha fazla olduğu saptandı(Tablo-2, p:0.02). İşeme günlüğünde değerlendirildiğinde her iki grupta tedavi ile frekans ve ortalama işenen hacimlerde anlamlı iyileşme görüldüğü ancak her iki grup arasında iyileşme trendinin benzer olduğu saptandı. (Tablo-2).

ÇIKARIM: AAM mesane hayat kalitesini olumsuz etkileyen, hastalarda anksiyete ve depresyona neden olabilen bir rahatsızlıkdır. AAM tedavisinde sıklıkla kullanılan antikolinerjik ilaçlar semptomları iyileştirir ve muhtemelen semptomların iyileşmesi ile hastaların anksiyetelerinin azalmasına da katkı sağlar.

Anahtar Kelimeler: anksiyete, antikolinerjik, aşırı aktif mesane, kadın ürolojisi,

The effect of anticholinergic theraphy on anxiety scores of women who have over active bladder

Eralp Kubilay[1], Osman Yangın[2], Ferhat Eren[2]
[1]Near East University Faculty of Medicine Department of Urology
[2]Dr. Burhan Nalbantoglu State Hospital Urology Department

AIM: Overactive bladder is a disorder that affects the quality of life and has negative psychological effects on patients. In this study, we aimed to determine the effect of treatment on anxiety scores in patients who started anticholinergic treatment due to overactive bladder.

MATERIAL-METHODS: Female patients who applied to the urology outpatient clinic between November 2022 and May 2024 and were diagnosed with OAB and started anticholinergic treatment were prospectively recorded. Actively working female patients without any additional psychiatric disorders or history were included in the study. The patients' MAP-V8 scores, BECK-Anxiety scale data and voiding diary data before medical treatment and at the 3rd month of medical treatment were compared. In addition, OAB patients were divided into two groups, "wet" and "dry", and these two groups were compared with each other.

RESULTS: A total of 108 patients from a single center were included in the study. 58 patients without urinary incontinence were evaluated as "dry" OAB and included in Group-1. 50 OAB patients with urinary incontinence were included in Group-2 as "wet" OAB. All patients included in the study were started as monotherapy with propiverine 30 mg, solifenacin 5 mg or tolterodine 4 mg, in addition to lifestyle recommendations. Since the effectiveness level of all anticholinergics is similar in the light of the current literature, the drugs were not grouped and no comparison was made between the drugs. Before treatment, the patients' age, parity, BMI, daily tea consumption, OAB-V8 score, BECK-A score, frequency in the voiding diary, and average voided volume were balanced between both groups (Table-1, $p>0.05$).The mean MAP-V8 score of all patients before treatment was 27.65 ± 8.43. Before treatment, the BECK-A score of 108 patients was determined as 22.96 ± 6.27 (moderate level anxiety). While there was no difference between the two groups before treatment, a significant improvement was detected in OAB-V8 and BECK-A scores with treatment in both groups (Table-2, $p<0.05$). When the trend of change in MAP-V8 scores with treatment was examined in both groups, it was found that there was no difference between the two groups (Table-2, p: 0.867). When the trend of change in BECK-A score with treatment was examined in both groups, it was determined that the improvement in anxiety scores was statistically greater in the "wet" OAB group (Group-2) (Table-2, p:0.02). When evaluated in the voiding diary, it was determined that there was a significant improvement in frequency and average voided volumes with treatment in both groups, but the improvement trend was similar between both groups. (Table-2).

CONCLUSION: OAB is a disorder that negatively affects bladder quality of life and can cause anxiety and depression in patients. Anticholinergic drugs, which are frequently used in the treatment of OAB, improve symptoms and probably contribute to the improvement of symptoms and the reduction of patients' anxiety.

Keywords: anxiety, anticholinergics, female urology, over active bladder

PP-168

Varikoselektomi yapılan hastalarda postoperatif paternite ve sperm parametrelerinin değerlendirilmesi: Bölgesel deneyimimiz

Muhammet Çiçek, Vefa Atış, Erkan Bagtas, Mehmet Aksit, Rıdvan Kayar, Selamettin Demir
Van Eğitim ve Araştırma Hastanesi

GİRİŞ: Varikosel kronik skrotal ağrı ve infertilite gibi morbiditelerin sebebi olan sık görülen bir hastalıktır. Standart yaklaşım olarak varikoselektomi hastalığın tedavisinde yaygın olarak uygulanmaktadır. İnfertilite tedavisinde sosyal değişkenler ve tedaviye ulaşım olanakları tedavi başarısını etkileyebilir. Bu çalışmada merkezimizde varikoselektomi uygulanan hastaların sperm parametrelerindeki değişmeleri ve postoperatif paternite durumlarını değerlendirmeyi amaçladık.

MATERYAL-METOD: Kliniğimizde 2020-2023 tarihleri arasında tek taraflı ya da bilateral varikoselektomi yapılan hastalar çalışmaya dahil edildi. Hastaların preoperatif semen parametreleri ultrasonografi verileri ve demografik değişiklikler kaydedildi. Postoperatif 3. ay kontrol semen parametreleri kaydedildi ve aradaki değişim istatiksel olarak değerlendirildi. Birinci yılını dolduran hastaların postoperatif ağrı ve paternite durumları sorgulandı ve kaydedildi. Tüm veriler hastane veri kayıt sisteminde retrospektif olarak tarandı.

BULGULAR: Toplam 175 hasta çalışmaya dahil edildi. 103 (%59) hasta evli idi. Ortalama yaş 26,6 ± 6,9 olarakhesaplandı. Valsalva ile ölçülen PPV ortalama 3,54± 1 olarak saptandı. 165 (%94) hasta sol varikoselektomi 10 (%6) hastaya ise bilateral varikoselektomi uygulandı. Preoperatif motilite (A) ortalama 15,2 ± 11,5 postop motilite (A) 18,2± 13,7 olarak saptandı (p:0.032). Morfoloji preoperatif 9,9 ± 7,8 postop 13,2 ± 8,7 olarak saptandı (p: 0,001) Diğer değişkenler tabloda özet halinde sunuldu.

SONUÇ: Varikoselektomi sperm parametrelerinde iyileşme sağlayarak fertiliteye yardımcı olmaktadır. Yardımcı üreme tekniklerine ulaşımın zor olduğu bölgelerde sadece varikoselektomi ile de paterniteye katkı sağlanabilir.

Anahtar Kelimeler: Varikosel, varkoselektomi, infertilite, spermiogram

Evaluation of postoperative paternity and sperm parameters in patients undergoing varicocelectomy: Our regional experience

Muhammet Çiçek, Vefa Atış, Erkan Bagtas, Mehmet Aksit, Rıdvan Kayar, Selamettin Demir
Van Eğitim ve Araştırma Hastanesi

INTRODUCTION: Varicocele is a common disease that causes morbidities such as chronic scrotal pain and infertility. Varicocelectomy is widely applied in the treatment of the disease as a standard approach. Social variables and access to treatment may affect the success of treatment in infertility treatment. In this study, we aimed to evaluate the changes in sperm parameters and postoperative patency status of patients who underwent varicocelectomy in our center.

MATERIAL-METHOD: Patients who underwent unilateral or bilateral varicocelectomy in our clinic between 2020-2023 were included in the study. Preoperative semen parameters, ultrasonography data and demographic changes of the patients were recorded. Postoperative 3rd month control semen parameters were recorded and the changes were evaluated statistically. Postoperative pain and patency status of patients who completed their first year were questioned and recorded. All data were scanned retrospectively in the hospital data recording system.

RESULTS: A total of 175 patients were included in the study. 103 (59%) patients were married. The mean age was calculated as 26.6 ± 6.9. The average PPV measured with Valsalva was determined as 3.54±1. 165 (94%) patients underwent left varicocelectomy and 10 (6%) patients underwent bilateral varicocelectomy. Preoperative motility (A) was determined as 15,2 ± 11,5 and postoperative motility (A) was determined as 18,2± 13,7 (p:0.032). Morphology was determined as 9.9 ± 7.8 preoperatively and 13.2 ± 8.7 postoperatively (p:0.001). Other variables are summarized in the table.

CONCLUSION: Varicocelectomy helps fertility by improving sperm parameters. In regions where access to assisted reproductive techniques is difficult, only varicocelectomy can contribute to paternity.

Keywords: Varicocele, varicocelectomy, infertility, spermiogram

Demografik değişkenler

Yaş	26,6±6,9
Boy	176,9±7,1
Kilo	74,7±12,8
PPV	3,54±1
Sigara	
Aktif İçici	78 (43)
Kullanmıyor	97 (57)
Medeni Hal	
Evli	103 (59)
Bekar	72 (41)
Ağrı	
Ağrı yok	60 (34)
Postop ağrı devam ediyor	26 (15)
Ağrısı geçen	89 (51)
Postop Paternite	
Spontan	19 (18)
IVF	3 (3)
Lateralite	
Sol	165 (94)
Bilateral	10 (6)
Grade:	
Grade 1	7 (4)
Grade 2	75 (43)
Grade 3	93 (53)

Preop ve Postoperatif Sperm Parametreleri

	Preop	Postop	p
Motilite (A)	15,2 ± 11,5	18,2± 13,7	0,0320
Motilite (B)	15,46±15,3	15,2±12,1	0,2740
Motilite (C)	13±9,9	11,6±9,1	0,9290
Morfoloji (Kruger)	9,9±7,8	13,2±8,7	0,0010
Konsantrasyon	26,9± 28,12	26,9± 28,13	0,0720
Volum	2,89±1,70	3,09±1,58	0,0800

Preoperative and postoperative spermiogram parameters

	Preoperative	Postoperative	p
Motility (A)	15,2 ± 11,5	18,2± 13,7	0,0320
Motility (B)	15,46±15,3	15,2±12,1	0,2740
Motility (C)	13±9,9	11,6±9,1	0,9290
Morphology (Kruger)	9,9±7,8	13,2±8,7	0,0010
Concentration	26,9± 28,12	26,9± 28,13	0,0720
Volum	2,89±1,70	3,09±1,58	0,0720

VİDEO SUNUMLAR

VIDEO PRESENTATION

VS-01

İdiopatik Orta Üreter Darlığı Olan Soliter Böbrekli Hastada Bukkal Mukozal Greftli Üreteroplasti

Süleyman Ordu, Nusrat Yusifli, Nahit Öğüt, Kasım Emre Ergün, Fuat Kızılay, Barış Altay
Ege Üniversitesi Hastanesi, Üroloji Ana Bilim Dalı, İzmir

AMAÇ: Bu bildiride, idiopatik orta üreter darlığı olan soliter böbrekli 36 yaşındaki kadın hastaya uygulanan bukkal mukozal greftli üreteroplasti operasyonu sunulmaktadır. Bu hasta üç yıldır double J stent ile izlenmekte. Yapılan tanısal ureterorenoskopi ve retrograd pyelografi sonucunda orta üreterde yaklaşık 5 cm'lik bir darlık tespit edilmiştir. Operasyonun amacı, darlığın giderilmesi ve hastayı double j kateterinden kurtarmaktır

YÖNTEM VE GEREÇLER: Hastaya genel anestezi altında bukkal mukozal greftli üreteroplasti operasyonu uygulandı. Hasta ameliyathane masasına yerleştirildikten sonra endoskop ile sol orifis bulundu ve eski double j stent kenarından sensor guidewire gönderildi. Skopi altında yer doğrulandı ve eski double j stent çekildi.Retrograd pyelografi (RGP) pozları alındı ve üreterdeki darlık segmentinin iliak krest civarında olduğu tespit edildi.Hastanın pozisyonu düzeltildikten sol düşük lombotomi kesisi yapıldı. Üreter darlık segmentine ulaşıldı ve çevre fibrozisli dokulardan serbestleştirildi.Darlık bölgesi açılarak sensor guidewire gönderildi. Bukkal mukozal greft uygun şekilde alındıktan sonra 4/0 vicryl ile üreterdeki açık mukozal alana dikildi. sensor guidewire üzerinden double j stent gönderilip skopi altında yeri teyit edildi.Periüreteral yağ doku yeni greftlenen alanın üzerine kapatıldı.

BULGULAR: Tanısal ureterorenoskopi ve retrograd pyelografi sonucunda orta üreterde yaklaşık 5 cm'lik bir darlık tespit edilmiştir. Bukkal Mukozal Greftli Üreteroplasti Operasyonu sırasında herhangi bir komplikasyon yaşanmadı. Hastanın postoperatif izleminde de komplikasyon gelişmedi ve postoperatif 3. gün hasta taburcu edildi. Postop 3. Ayda hastanın double j stenti lokal anestezi altında alındı. Hastanın takipte böbrek fonksiyon testleri olağan izlendi. Hastaya takipte yapılan görüntülemelerde hidroüreteronefroz izlenmedi.

SONUÇ: Bukkal mukozal greft, üreteroplasti operasyonlarında ideal bir greft materyali olarak kullanılabilir. Hazırlanmasının kolay olması, hızlı revaskülarizasyon sağlaması, doku uyumunun iyi olması, idrar temasında inflamasyonun az olması ve greft kontraksiyonunun minimal olması gibi avantajları sayesinde, üreter darlığı olan hastaların tedavisinde etkili bir çözüm sunmaktadır. Bu vaka, bukkal mukozal greftin üreter darlığı tedavisinde başarılı bir şekilde kullanılabileceğini göstermektedir.

Anahtar Kelimeler: Bukkal mukozal greft, double J stent, idiopatik üreter darlığı, rekonstrüktif cerrahi, soliter böbrek, üreteroplasti.

Ureteroplasty with Buccal Mucosal Graft in a Solitary Kidney Patient with Idiopathic Mid-Ureteral Stricture

Süleyman Ordu, Nusrat Yusifli, Nahit Öğüt, Kasım Emre Ergün, Fuat Kızılay, Barış Altay
Ege University Hospital, Department of Urology, Izmir

OBJECTIVE: This report presents the buccal mucosal graft ureteroplasty operation performed on a 36-year-old female patient with a solitary kidney and idiopathic mid-ureteral stricture. The patient had been monitored with a double J stent for three years. Diagnostic ureterorenoscopy and retrograde pyelography revealed approximately a 5 cm stricture in the mid-ureter. The purpose of the operation was to relieve the stricture and free the patient from the double J catheter.

METHODS-MATERIALS: The patient underwent a buccal mucosal graft ureteroplasty under general anesthesia. After positioning the patient on the operating table, the left orifice was located using an endoscope, and a sensor guidewire was advanced alongside the old double J stent. Under fluoroscopy, the location was confirmed, and the old double J stent was removed. Retrograde pyelography (RGP) images were taken, showing that the stricture segment was near the iliac crest. After adjusting the patient's position, a left low lumbotomy incision was made. The ureter stricture segment was reached and freed from surrounding fibrotic tissue. The stricture area was opened, and a sensor guidewire was passed through. A buccal mucosal graft was harvested and sutured to the open mucosal area of the ureter using 4/0 vicryl. A double J stent was inserted over the sensor guidewire, and its position was confirmed under fluoroscopy. The periureteral adipose tissue was placed over the newly grafted area.

RESULTS: Diagnostic ureterorenoscopy and retrograde pyelography revealed approximately a 5 cm stricture in the mid-ureter. No complications occurred during the buccal mucosal graft ureteroplasty. In the postoperative follow-up, no complications were observed, and the patient was discharged on postoperative day 3. The double J stent was removed under local anesthesia at postoperative month 3. During follow-up, the patient's kidney function tests were normal, and no hydronephrosis was observed on imaging.

CONCLUSION: Buccal mucosal graft can be used as an ideal graft material in ureteroplasty operations. Its ease of preparation, rapid revascularization, good tissue compatibility, minimal inflammation in contact with urine, and minimal graft contraction make it an effective solution in treating ureteral strictures. This case demonstrates the successful use of buccal mucosal graft in treating ureteral strictures.

Keywords: Buccal mucosal graft, double J stent, idiopathic ureteral stricture, reconstructive surgery, solitary kidney, ureteroplasty.

VS-02

Böbrek Transplantasyonu Sonrası Gelişen Lenfoselin Laparoskopik Fenestrasyonu

Necmi Bayraktar, Ferhat Eren, Ahmet Bindayi
Lefkoşa Dr. Burhan Nalbantoğlu Devlet Hastanesi, Üroloji Kliniği, Lefkoşa, KKTC

AMAÇ: Lenfosel böbrek transplantasyonu sonrası böbrek etrafında lenfatik koleksiyondur. Lenfosel oluşumu böbrek transplantasyonu sonrası sık görülür ve ağrı, greft kaybı, tekrar hastanede yatış ve reoperasyonla sonuçlanabilir. Bu çalışmada başarısız perkütan drenajı sonrası böbrek transplantasyonu yapılan hastada laparoskopik lenfosel fenestrasyonunu tedavisini sunmayı amaçladık.

GEREÇ VE YÖNTEM: 2024 yılında, son dönem börek yetmezliği olan 62 yaşındaki erkek hastaya Gibson insizyonu ile açık böbrek transplantasyonu tedavisini uyguladık. Operasyon esnasında herhangi bir komplikasyon gelişmedi. Post-operatif 1 hafta sonra hastada sağ alt kadran ağrısı ve renal fonksiyonlarda bozulma görüldü. Ultrason ve bilgisayarlı tomografi kontrolü ve biyokimyasal analiz transplante böbrek etrafında lenfosel formasyonunu gösterdi.

BULGULAR: Lenfosel formasyonu sonrası hastaya peruktan drenaj kateteri konuldı. Kateter konulmasının hemen ardından 1400 mL sıvı drenajı ve ardından günlük 700 mL drenaj devam etti. Drenajın devam etmesinin ardından intraperitoneal laparoskopik lenfosel fenestrasyonu uygulandı. Operasyon sonrası 7, 15 ve 30 gün ultrason kontrollerinde rezidü lenfosel gözlenmedi.

SONUÇ: Böbrek transplantasyonu sonrası gelişen lenfosel formasyonunun tedavisinde perkütan drenaj başarılı olmazsa laparoskopik lenfosel fenestrasyonu düşünülmelidir.

Anahtar Kelimeler: Laparoskopi, Lenfosel, Cerrahi tedavi, Böbrek transplantasyonu

Laparoscopic Lymphocele Fenestration Treatment of Lymphocele After Kidney Transplantation

Necmi Bayraktar, Ferhat Eren, Ahmet Bindayi
Urology Clinic, Lefkoşa Dr. Burhan Nalbantoğlu Devlet Hastanesi, Üroloji Kliniği, Lefkoşa, TRNC

Laparoscopic Lymphocele Fenestration Treatment of Lymphocele After Kidney Transplantation

OBJECTIVE: Lymphocele is a lymphatic collection around a transplanted kidney. Lymphocele formation after kidney transplantation is a frequent complication which causes pain, secondary graft loss, rehospitalizations and reoperations. The aim of this study was to demonstrate the laparoscopic treatment of lymphocele formation after unsuccessful percutaneous drainage in patient with kidney transplantation.

MATERIALS AND METHODS: Sixty-two years old male patient with end-stage renal disease underwent open kidney transplantation with Gibson incision without complications in 2024. One week after transplantation patient had lower abdominal pain with worsening renal function. A liquid collection was demonstrated by ultrasound and computerized tomography, compatible with lymphocele after biochemical study of the liquid obtained by percutaneous puncture.

RESULTS: A percutaneous drainage was placed, and 1400 mL of lymphatic fluid were drained. After that, 700 mL continued to leak every day. Intraperitoneal laparoscopic lymphocele fenestration was performed succesfully. Ultrasonographic checks were made after 7, 15 and 30 days showed no fluid collection.

CONCLUSION: Surgical intervention should be considered for the treatment of post-transplantation patients with lymphoceles, after unsuccessful percutaneous treatment.

Keywords: Laparoscopy, Lymphocele, Surgical treatment, Kidney transplantation

VS-03

Histerektomi Sonrası Üreter Hasarı: Laparoskopik Üreteroneosistostomi

Mustafa Koray Kırdağ[1], İlayda Yıldırım[2], Turgut Serdaş[1], Mustafa Aydın[2], Mehmet Özen[1], Uğur Öztürk[1], Muhammet Şahin Yılmaz[1], Mücahid Uğur[2], Mustafa Kemal Atilla[2]
[1]Samsun Eğitim ve Araştırma Hastanesi, Üroloji Kliniği, Samsun
[2]Samsun Üniversitesi Tıp Fakültesi, Üroloji Anabilim Dalı, Samsun

AMAÇ: Jinekolojik operasyonlar sonrası kolik ağrı şikayeti ve kreatinin progresyonu ile başvuran hastalarda üreter hasarı ve buna bağlı gelişen hidronefrozu tanımak, tedavisini planlamak üroloji pratiğinde oldukça önemlidir. Bu video sunumda kliniğimize kolik ağrı ile başvuran vakaya yaklaşımımız ve cerrahi pratiğimiz ele alınmıştır.

YÖNTEM: 50 yaşında kadın hasta, kolik ağrı şikayeti ile kliniğimize başvurdu. Geçmişinde histerektomi öyküsü bulunan hastada, sol hidroüreteronefroz tespit edilmesi üzerine yapılan değerlendirmede ilk olarak 20 Ocak 2023 tarihinde sol tanısal üreterorenoskopi (URS) yapıldı, üreter alt kısımda tam obstrükte darlık izlendi. Retrograd piyelografi (RGP) çekildi; proksimale geçiş izlenmedi. Post-operatif nefrostomi takıldı. 2 aylık sol nefrostomili takibinin ardından 10 Mart 2023 tarihinde, laparoskopik üreteroneosistostomi (UNC) yapıldı. Ameliyat sırasında, sol üreter çevre dokulardan serbestleştirilip alt ucu bulunarak hemolok klips ile kesildi. Mesane anteriordan serbestleştirilerek psoas hitch yapıldı. Üreter alt ucu spatule edilip Lich-Gregoir yöntemiyle anastomoz gerçekleştirildi ve 6 Fr DJ stent yerleştirildi. İşlem sırasında herhangi bir komplikasyon yaşanmadı ve ameliyat 3 saat sürdü. Hastanın post-operatif dönemi sorunsuz geçti ve klinik durumu stabil olarak izlendi. Operasyondan 3 ay sonra hastanın sol DJ stenti alındı.

SONUÇ: Jinekolojik operasyonlar sonrası gelişen üreter hasarları sonucu hastalar kolik ağrı şikayeti ve keratinin progresyonu ile başvurabilir. İyi bir anamnez, fizik muayene ve görüntüleme yöntemleri ile hasta bir bütün olarak ele alınmalıdır. Hidroüreteronefroz tespit edildiğinde, üreter hasarı ihtimali göz önünde bulundurulmalıdır. Hasarın konumu ve durumuna bağlı olarak cerrahi yaklaşımın değişebileceği akılda tutulmalıdır. Hastamızda olduğu gibi laparoskopik üreteroneosistostomi, bu tür durumlarda etkili ve güvenli bir tedavi seçeneği olarak karşımıza çıkmaktadır.

Anahtar Kelimeler: laparoskopik üreteroneosistostomi, üreter hasarı, hidronefroz

Ureteral Injury Following Hysterectomy: Laparoscopic Ureteroneocystostomy

Mustafa Koray Kırdağ[1], İlayda Yıldırım[2], Turgut Serdaş[1], Mustafa Aydın[2], Mehmet Özen[1], Uğur Öztürk[1], Muhammet Şahin Yılmaz[1], Mücahid Uğur[2], Mustafa Kemal Atilla[2]
[1]Samsun Training and Research Hospital, Department of Urology, Samsun, Turkey
[2]Samsun University Faculty of Medicine, Department of Urology, Samsun, Turkey

OBJECTIVE: In urological practice, recognizing ureteral injury and subsequent hydronephrosis in patients presenting with colicky pain and creatinine progression following gynecological surgeries is crucial for proper diagnosis and treatment planning. This video presentation discusses our approach and surgical practice in a case that presented to our clinic with colicky pain.

METHODS: A 50-year-old female patient presented to our clinic with complaints of colicky pain. The patient had a history of hysterectomy, and upon evaluation, left-sided hydronephrosis was detected. On January 20, 2023, an initial diagnostic ureterorenoscopy (URS) was performed, revealing a complete obstructive stricture in the distal ureter. Retrograde pyelography (RGP) was conducted, which showed no proximal passage. A postoperative nephrostomy was placed. Following a two-month period of nephrostomy on the left side, laparoscopic ureteroneocystostomy (UNC) was performed on March 10, 2023. During the surgery, the left ureter was dissected from the surrounding tissues, and the distal end was identified and clipped with hemolock before being transected. The bladder was mobilized anteriorly, and a psoas hitch was performed. The distal end of the ureter was spatulated, and an anastomosis was performed using the Lich-Gregoir technique, followed by the placement of a 6 Fr DJ stent. The procedure lasted three hours, with no intraoperative complications. The patient's postoperative course was uneventful, and she was monitored in a stable condition. Three months postoperatively, the left DJ stent was removed.

CONCLUSION: Patients with ureteral injuries following gynecological surgeries may present with complaints of colicky pain and creatinine progression. A comprehensive evaluation, including thorough history, physical examination, and imaging studies, is essential to manage the patient holistically. When hydronephrosis is detected, the possibility of ureteral injury should be considered. It is important to remember that the surgical approach may vary depending on the location and nature of the injury. As demonstrated in our patient, laparoscopic ureteroneocystostomy is an effective and safe treatment option in such cases.

Keywords: laparoscopic ureteroneocystostomy, ureteral injury, hydronephrosis

VS-04

Renal Kist Hidatik Tedavisinde 3-D Laparoskopik Enükleasyon

Şenol Adanur[1], Mücahit Macit[1], Bakytbek Kozubaev[3], Salih Al[2], Şaban Oğuz Demirdöğen[1]
[1]Atatürk Üniversitesi, Üroloji Anabilimdalı, Erzurum
[2]Kaçkar Devlet Hastanesi, Üroloji Anabilimdalı, Rize
[3]Ceylanpınar Devlet Hastanesi, Üroloji Anabilimdalı, Şanlıurfa

AMAÇ: Sol böbrekte kist hidatiği olan hastaya uyguladığımız 3-D laparoskopik enükleasyonu sunmayı amaçladık.

OLGU: 46 yaş erkek hasta dahiliye kliniğince yaptırılan üriner sistem USG de sol böbrekte 2 cm boyutunda komplike kist saptanması üzerine polikliniğimize yönlendirilmiş. Bilinen diabet dışında ek hastalığı ve cerrahi operasyon öyküsü yoktu. Hastaya kontrastlı abdomen bilgisayarlı tomografi(BT) çekildi. BT 'nin sol böbrek alt polde ekzofitik 22 mmlik boşniak tip 3 kist? olarak raporlanması ve olası kitlesel patolojiler açısından kontrastlı MRG önerilmesi üzerine MRG çekildi. MRG'de de sol böbrekte boşniak tip 3 kist olarak raporlanması üzerine laparoskopik parsiyel nefrektomi kararı verildi. Lateral dekübit pozisyonunda 2 adet 10mm ve 2 adet 5 mmlik trokar ile batına girildi. Toldt hattı düşülerek böbreğe ulaşıldı.Kitle üzerindeki gerota fasiası açılarak kitle açığa çıkarıldı. Ardından kitle enüklee edildi.Tabanı koterize edilerek oluşan eksizyonel loja 1 adet surgicel ve 1 adet flocell tatbik edildi. Loja 1 adet dren konularak işlem sonlandırıldı. Postoperatif 2. gün dreni alınarak 3. günde hasta taburcu edildi. Hastanın operasyon patolojisi kist hidatik olarak raporlandı. Hastanın postoperatif 3. ayda çalışılan kist hidatik serolojisi negatif olarak sonuçlandı ve çekilen MRG'sinde nüks lehine bulgu izlenmedi.

SONUÇ: Uygun boyut ve yerlşimdeki renal kist hidatiklerin tedavisinde laparoskopik enükleasyon güvenli ve etkili şekilde uygulanabilir.

Anahtar Kelimeler: renal kist hidatik, laparoskopik cerrahi, laparoskopik enükleasyon

3-D Laparoscopic Enucleation in the Treatment of Renal Hydatid Cyst

Şenol Adanur[1], Mücahit Macit[1], Bakytbek Kozubaev[3], Salih Al[2], Şaban Oğuz Demirdöğen[1]
[1]Ataturk University, Department of Urology,Erzurum
[2]Kaçkar State Hospital, Department of Urology, Rize
[3]Ceylanpinar State Hospital, Department of Urology, Sanliurfa

OBJECTIVE: We aimed to present the 3-D laparoscopic enucleation we performed on a patient with hydatid cyst in the left kidney.

CASE: A 46-year-old male patient was referred to our outpatient clinic after a 2 cm complicated cyst was detected in the left kidney in the urinary system USG performed by the internal medicine clinic. He had no additional disease or surgical history other than known diabetes. Contrast-enhanced abdominal computerized tomography (CT) was performed on the patient. After the CT reported an exophytic 22 mm type 3 cyst in the lower pole of the left kidney and a contrast-enhanced MRI was recommended for possible mass pathologies, an MRI was performed. Upon the MRI reporting a type 3 cyst in the left kidney, a laparoscopic partial nephrectomy decision was made. The abdomen was entered with 2 10 mm and 2 5 mm trocars in the lateral decubitus position. The kidney was reached by dropping the Toldt line. The mass was exposed by opening the Gerota fascia on the mass. Then the mass was enucleated. The base was cauterized and 1 Surgicel and 1 Flocell were applied to the excisional site created. The procedure was completed by placing 1 drain in the site. The drain was removed on the 2nd postoperative day and the patient was discharged on the 3rd day. The patient's operation pathology was reported as hydatid cyst. The patient's hydatid cyst serology, which was studied on the 3rd postoperative month, resulted negative and no findings in favor of recurrence were observed in the MRI.

CONCLUSION: Laparoscopic enucleation can be applied safely and effectively in the treatment of renal hydatid cysts of appropriate size and location.

Keywords: renal hydatid cyst, laparoscopic surgery, laparoscopic enucleation

VS-05

Laparoskopik parsiyel nefrektomi sonrası karaciğer hematomu

Hasan Rıza Aydın, İbrahim Sibal, Ferda Turan, Ömer Salih Külak
Sağlık Bilimleri Üniversitesi Trabzon Kanuni Eğitim ve Araştırma Hastanesi, Üroloji Bölümü Trabzon,Türkiye

64 yaşında erkek hasta, üroloji polikliniğimize kesik kesik idrar yapma şikayetiyle başvurması sonrası yapılan görüntülemelerinde insidental olarak sağ böbrek kitlesi tespit edilmesi üzerine rcc ön tanısı ile parsiyel nefrektomi planlandı.Medikal öyküsünde 5 yıl önce sağ akciğerden lobektomi olup patolojisi bilinmemekte idi. Kesitsel görüntülemesinde sağ böbrek orta zonda ekzofitik yerleşimli kontrast tutulumu gösteren 17 mm çaplı nodüler lezyonu mevcut. Toraks bt sinde metastaz bulgusu yoktu.renal vende trombüs yoktu. Hastaya sağ laparoskopik parsiyel nefrektomi yapıldı. Renal iskemi süresi 18 dk idi. Operasyon süresince major kanama izlenmedi.Hastanın operasyon öncesi hemoglobin 14.3 g/dl,kreatinin 1.15 mg/dl idi. Post op 24. Saatteki kanlarında hemologin değeri 11 g/dl, kreatinin 1.14 mg/dl idi. Dren yanından kanama mevcut olup bakılan post op 30. saatteki kontrol hemoglobin değeri 9.7 g/dl olması üzerine hastaya 2 ü es 1 ü tdp takıldı. Post op 2.günde hemoglobin 9.9 g/dl, kreatin 1.2 mg/dl idi.Hastaya 1 esp 1 tdp replasmanı daha yapıldı. Takip eden günlerde dreninden gelen devam etti.Ara ara ateşleri olan hastaya enfeksiyon önerileri alınarak tazocin-meronem-vanko-vb antibiyotikler önerilen dozlarda verildi.Post op 8.günde hastaya abdomen ultrasonografi çekildi. Sağ hemitoraksta 11 cm ye ulaşan effüzyon vardı ve atelektatik akciğer dokusu izlendi. Perihepatik alanda en geniş yerinde 4 cm ye ulaşan mayi izlendi. Post op 12.günde çekilen tomografisindee karaciğerde 14 cm ye ulaşan subkapsuler hematom izlendi. Genel cerrahiye danışıldı ve haftalık tomografi ile takibi önerildi. Takipleri esnasından sodyum düşüklüğü olan hastada uygunsuz adh sendromundan şüphelenilse de net olarak tanısı konulamadı tuz diyeti nefroloji önerisi olarak uygulandı.Post op 14.günde hastaya sağ tanısal urs +sağ dj stent takıldı ve göğüs cerrahisi önerisi olarak göğüs tüpü takıldı.Göğüs tüpüne ilk esnada yaklaşık 400 cc mayi geleni oldu.post-op 17. Günde dreni alındı. Post op 22. Günde hastaya göğüs cerrahisi tarafında dekortikasyon yapıldı. Çekilen kontrol batın bt sinde karaciğer hematomunda artış olmadı.Post op 30.günde göğüs tüpü çekildi. Post op 43.günde hasta taburcu edildi.Post op 63.günde poliklinik kontrolüne gelen hastanın hemoglobin 9.9 g/dl,kreatinin 1.19 mg/dl ve karaciğerindeki hematom regrese olmakta idi.(14 cm den 7 cm ye kadar gerilemişti.)Hastanın sağ dj stenti çekildi. Nihai patolojisi berrak hücreli renal hücreli karsinom, cerrahi sınır: negatif evre: pt1a olarak geldi.takipleri devam etmekte.

Anahtar Kelimeler: Laparoskopi,parsiyel,nefrektomi,karaciğer hematomu,

Liver hematoma after laparoscopic partial nephrectomy

Hasan Rıza Aydın, İbrahim Sibal, Ferda Turan, Ömer Salih Külak
Department of Urology, University of Health Sciences Trabzon Kanuni Training and Research Hospital, Trabzon, Türkiye

A 64-year-old male patient applied to our urology clinic with a complaint of intermittent urination and a right kidney mass was detected incidentally in the imaging studies. A partial nephrectomy was planned with a preliminary diagnosis of RCC. His medical history included a lobectomy from the right lung 5 years ago, the pathology of which was unknown. In his cross-sectional imaging, there was a 17 mm diameter nodular lesion with exophytic localization and contrast enhancement in the middle zone of the right kidney. There was no evidence of metastasis in the thoracic CT. There was no thrombus in the renal vein. The patient underwent right laparoscopic partial nephrectomy. Renal ischemia time was 18 minutes. No major bleeding was observed during the operation. The patient's hemoglobin was 14.3 g/dl and creatinine was 1.15 mg/dl before the operation. The hemologin value in his blood at the 24th hour post-op was 11 g/dl and creatinine was 1.14 mg/dl. There was bleeding from the drain side and the control hemoglobin value was 9.7 g/dl at the 30th hour post-op, so 2 U ES and 1 U TDP were inserted. On the 2nd day post-op, hemoglobin was 9.9 g/dl and creatine was 1.2 mg/dl. The patient received another ESP and 1 TDP replacement. The discharge from the drain continued in the following days. The patient had intermittent fevers and was given antibiotics such as tazocin, meronem, vanco, etc. at the recommended doses after infection recommendations. On the 8th day post-op, the patient underwent an abdominal ultrasonography. There was an effusion reaching 11 cm in the right hemithorax and atelectatic lung tissue was observed. In the perihepatic area, fluid reaching 4 cm at its widest point was observed. In the tomography taken on the 12th day post-op, a subcapsular hematoma reaching 14 cm in the liver was observed. General surgery was consulted and weekly tomography follow-up was recommended. Although inappropriate ADH syndrome was suspected in the patient with low sodium during follow-up, a clear diagnosis could not be made, salt diet was applied as suggested by nephrology. On the 14th post-op day, the patient underwent right diagnostic UR + right DJ stent and a chest tube was placed as suggested by thoracic surgery. Approximately 400 cc of fluid came into the chest tube at first. The drain was removed on the 17th post-op day. On the 22nd post-op day, decortication was performed on the patient by the thoracic surgery. There was no increase in liver hematoma in the control abdominal CT. The chest tube was removed on the 30th post-op day. The patient was discharged on the 43rd post-op day. The patient came for outpatient clinic control on the 63rd post-op day and had hemoglobin 9.9 g/dl, creatinine 1.19 mg/dl and the hematoma in the liver was regressing. (It had regressed from 14 cm to 7 cm.) The patient's right DJ stent was removed. The final pathology came as clear cell renal cell carcinoma, surgical margin: negative stage: pt1a. Follow-ups are ongoing.

Keywords: Laparoscopy, partial, nephrectomy, liver hematoma,

VS-06

Semptomatik patent urakuslu hastaya laparoskopik urakal kalıntı eksizyonu

Süleyman Ordu, Fırat Yıldırım, Furkan Çot, Kasım Emre Ergün, Fuat Kızılay, Barış Altay
Ege Üniversitesi Hastanesi, Üroloji Ana Bilim Dalı, İzmir

AMAÇ: Patent urakus, fetal dönemde mesane ile göbek arasındaki kanalın kapanmaması sonucu oluşan nadir bir doğumsal anomalidir. Erişkin dönemde nadiren tanı konulan bu durumda, çeşitli semptomlar görülebilir. Bu olgu sunumunda, idrarın sonunda şiddetli ağrı şikayetiyle başvuran ve patent urakus tanısı alan bir hastanın laparoskopik cerrahi ile tedavi edilmesi ve sonuçları ele alınmıştır.

YÖNTEM VE GEREÇLER: Hastadan yazılı ve sözlü onam alındı. Hastanın anamnez,fizik muayene,laboratuar sonuçları ve görüntüleme verileri elektronik hasta dosyasından elde edildi.Laparoskopik cerrahi ile tedavi uygulandı. Operasyon görüntüleri arşivden elde edildi.

BULGULAR: 37 yaşındaki erkek hasta, idrarın sonunda oluşan şiddetli ağrı şikayeti ile kliniğimize başvurdu. Fizik muayene ve laboratuvar tetkikleri sonrasında, ileri görüntüleme yöntemleri kullanılarak tanı konulmasına karar verildi. Bilgisayarlı tomografi (BT) ürografi ve manyetik rezonans (MR) görüntüleme yapıldı. BT ürografide, mesane kubbesinden göbek bölgesine uzanan bir kanal varlığını ortaya koydu. MR ise urakal kanalın tam açıklığını ve çevresel dokularla ilişkisini gösterdi. Hastaya sistoskopi yapıldı. Sistoskopide mesane kubbesinde yaklaşık 0.5 cm genişliğinde etrafı ödemli patent urakus ağzı izlendi. Hastaya genel anestezi altında laparoskopik cerrahi uygulandı. Operasyon sırasında, urakal kanal disseke edilerek total eksizyon gerçekleştirildi.Mesanede oluşan açıklık 3/0 v-loc sütur ile kapatıldı. Mesane şişirilerek kaçak testi yapıldı. Mesanede kaçak izlenmedi. Operasyon sonlandırıldı. Operasyon sonrası hasta, 1. gün taburcu edildi ve komplikasyon gelişmedi. Postoperatif 1. haftada,hastanın foley sondasından opak madde verilerek sistografi çekildi. Sistografide opak ekstralüminasyonu izlenmedi. Ardından hastanın foley sondası alındı. Postoperatif 3. ayda yapılan kontrol muayenesinde hastanın şikayetlerinin tamamen geçtiği ve idrar sırasında ağrı yaşamadığı tespit edildi.

SONUÇ: Patent urakus nadir görülen bir anomalidir ve erişkinlerde teşhisi zor olabilir. Bu olgu, laparoskopik cerrahinin patent urakus tedavisinde etkin ve minimal invaziv bir yöntem olduğunu göstermektedir. Postoperatif dönemde hastanın şikayetlerinin tamamen geçmesi ve komplikasyon olmaması, bu yöntemin başarısını desteklemektedir. Patent urakus şüphesi olan hastalarda laparoskopik cerrahi, hem tanısal hem de terapötik bir seçenek olarak değerlendirilebilir.

Anahtar Kelimeler: Doğumsal anomali, erişkin hasta, laparospik cerrahi, minimal invaziv cerrahi, patent urakus

Laparoscopic excision of urachal remnant in a symptomatic patient with patent urachus

Süleyman Ordu, Fırat Yıldırım, Furkan Çot, Kasım Emre Ergün, Fuat Kızılay, Barış Altay
Ege University Hospital, Department of Urology, Izmir

OBJECTIVE: Patent urachus is a rare congenital anomaly that results from the failure of closure of the canal between the bladder and the umbilicus during the fetal period. This condition is rarely diagnosed in adulthood, and various symptoms may be present. In this case report, a patient diagnosed with patent urachus who presented with severe pain at the end of urination was treated with laparoscopic surgery, and the outcomes are discussed.

METHODS AND MATERIALS: Written and verbal consent was obtained from the patient. The patient's medical history, physical examination, laboratory results, and imaging data were retrieved from the electronic patient file. The patient underwent laparoscopic surgery for treatment, and the operation images were obtained from the archive.

FINDINGS: A 37-year-old male patient presented to our clinic with complaints of severe pain at the end of urination. Following physical examination and laboratory tests, advanced imaging techniques were employed for diagnosis. Computed tomography (CT) urography and magnetic resonance imaging (MRI) were performed. CT urography revealed a canal extending from the bladder dome to the umbilical region. MRI demonstrated the full patency of the urachal canal and its relation to the surrounding tissues. Cystoscopy was performed on the patient. Cystoscopy revealed a patent urachus opening of approximately 0.5 cm in diameter at the bladder dome, surrounded by edema. The patient underwent laparoscopic surgery under general anesthesia. During the operation, the urachal canal was dissected and completely excised. The bladder defect was closed using a 3/0 V-loc suture. The bladder was inflated, and a leak test was performed, revealing no leakage. The operation was concluded. Postoperatively, the patient was discharged on day one without any complications. In the first postoperative week, cystography was performed by injecting contrast through the Foley catheter. No extraluminal contrast was observed on cystography, and the Foley catheter was subsequently removed. At the patient's 3-month postoperative follow-up, it was determined that all symptoms had resolved, and the patient experienced no pain during urination.

CONCLUSION: Patent urachus is a rare anomaly, and its diagnosis in adults can be challenging. This case demonstrates that laparoscopic surgery is an effective and minimally invasive method for the treatment of patent urachus. The complete resolution of symptoms and the absence of complications in the postoperative period support the success of this approach. Laparoscopic surgery may be considered both a diagnostic and therapeutic option in patients suspected of having patent urachus.

Keywords: Adult patient, congenital anomaly, laparoscopic surgery, minimally invasive surgery, patent urachus

VS-07

Retrokaval Üreteri Olan Hastaya Uyguladığımız 3-D Laparoskopik Üreteroüreterostomi

Mücahit Macit[1], Bakytbek Kozubaev[2], SALİH AL[3], Yılmaz Aksoy[1], Fatih Özkaya[1]
[1]Atatürk Üniversitesi, Üroloji Anabilimdalı, Erzurum
[2]Ceylanpınar Devlet Hastanesi, Üroloji Anabilimdalı, Şanlıurfa
[3]Kaçkar Devlet Hastanesi, Üroloji Anabilimdalı, Rize

AMAÇ: Bu videoda retrokaval üreteri olan hastaya uyguladığımız 3-D laparoskopik transperitoneal üreteroüreterostomi prosedürünü sunmayı amaçladık.

OLGU: 23 yaşında erkek hasta 1 yıldır olan aralıklı sağ yan ağrısı şikayetiyle üroloji polikliniğimize başvurdu. Bilinen ek hastalık ve cerrahi operasyon hikayesi olmayan hastanın fizik muayenesi ve labaratuvar tetkikleri normal olarak değerlendirildi. Hastaya yapılan üriner sistem USG'de sağ böbrek ve proksimal üreterde grade 3 hidronefroz izlenmesi üzerine hastaya bilgisayarlı tomografi(BT) çekildi. BT de üreter trasesinde taş olmadığı üreter üst kısımda kinginin olduğu ve proksimalinin dilate olduğu izlendi. İntravenöz pyelografi(İVP) ve DTPA çekildi. İVP de sağ böbrekte hidronefrozun mevcut olduğu üreterin proksimal 1/3 kısmına kadar medial seyir gösterdiği ve S şeklinde king yaptığı ve bu alanda üreterin dar olduğu izlendi. Hastaya yapılan DTPA sintigrafisinde sağ böbrekte diüretik enjeksiyonuna yanıtsız stazın mevcut olduğu raporlanması üzerine operasyon kararı verildi. Hastaya yapılan üretrosistoskopide her iki üreter orifisinin ve mesanenin normal olduğu izlendi.Sağ üreter orifisinden 5 Fr üreter kateteri angaje edilerek yapılan RGP'de üreter distal 2/3 kısmının normal olduğu sonrasında S şeklinde king ve king alanında dar segmentin mevcut olduğu ve medial seyir gösterdiği ve bulguların İVP ile uyumlu olduğu izlendi. Hastada retrokaval üreterin mevcut olduğu düşünülerek laparoskopik transperitoneal üreteroüreterostomi kararı verildi. Aynı seansta hastanın pozisyonu düzeltilerek lateral dekübit pozisyonda 1 adet 10mm'lik ve 2 adet 5 mm'lik olmak üzere 3 adet trokar ile batına girildi. Periton arka yaprağı diseke edilerek üreter bulundu.Üreterin proksimal 1/3 lük seviyesinde retrokaval seyir gösterdiği ve proksimal kısmının belirgin dilate olduğu izlendi. Vena cavayı çaprazladığı yerin proksimali ve distalinden serbestlendi Ardından üreter vena cavayı çaprazladığı kısımdan kesilerek vena cavanın anterioruna alınıp fishmouth yapıldı. 4.8 Fr 28 cm DJ stent yerleştirilerek anostomoz yapıldı. Trokar giriş yerinden dren yerleştirilerek operasyon sonlandırıldı. Post operaratif 2.gün dreni alınarak 3.günde hasta taburcu edildi. Hastanın DJ stenti 4 hafta sonra alındı. Hastaya 3 ay sonra yapılan USG ve İVP de hidronefrozunun azaldığı ve koliğinin olmadığı izlendi.

SONUÇ: Oldukça nadir görülen retrokaval üreteri olan hastalarda da laparoskopik transperitoneal üreteroüreterostomi güvenli ve etkili şekilde uygulanabilir.

Anahtar Kelimeler: retrokaval üreter, laparoskopik cerrahi, üreteroüreterostomi

33. Ulusal Üroloji Kongresi
29 Ekim-01 Kasım 2024 Susesi Luxury Resort, Antalya

3-D Laparoscopic Ureteroureterostomy We Performed on a Patient with a Retrocaval Ureter

Mücahit Macit[1], Bakytbek Kozubaev[2], SALİH AL[3], Yılmaz Aksoy[1], Fatih Özkaya[1]
[1]Ataturk University, Department of Urology,Erzurum
[2]Ceylanpinar State Hospital, Department of Urology, Sanliurfa
[3]Kaçkar State Hospital, Department of Urology, Rize

PURPOSE: In this video, we aimed to present the 3-D laparoscopic transperitoneal ureteroureterostomy procedure that we applied to a patient with retrocaval ureter.

CASE: A 23-year-old male patient applied to our urology clinic with a complaint of intermittent right flank pain for 1 year. The patient, who had no known additional disease or surgical history, had normal physical examination and laboratory tests. The patient underwent a urinary system USG and grade 3 hydronephrosis was observed in the right kidney and proximal ureter, and a computerized tomography (CT) scan was performed. CT showed that there were no stones in the ureteral tract, the ureter had a kingine in the upper part and the proximal part was dilated. Intravenous pyelography (IVP) and DTPA were performed. In IVP, it was observed that there was hydronephrosis in the right kidney, the ureter had a medial course up to the proximal 1/3 and made an S-shaped king and the ureter was narrow in this area. The decision for surgery was made after the patient's DTPA scintigraphy reported stasis in the right kidney unresponsive to diuretic injection. The patient's urethrocystoscopy showed that both ureteral orifices and bladder were normal. RGP was performed by inserting a 5 Fr ureteral catheter from the right ureteral orifice, and it was observed that the distal 2/3 of the ureter was normal, and then there was an S-shaped king and a narrow segment in the king area and it showed a medial course, and the findings were consistent with IVP. Considering that the patient had a retrocaval ureter, a decision for laparoscopic transperitoneal ureteroureterostomy was made. In the same session, the patient's position was corrected and the abdomen was entered with 3 trocars, 1 10 mm and 2 5 mm, in the lateral decubitus position. The posterior peritoneal leaf was dissected and the ureter was found. It was observed that the ureter showed a retrocaval course at the level of the proximal 1/3 and that the proximal part was significantly dilated. The vena cava was released from the proximal and distal parts of the place where it crosses. Then, the ureter was cut from the part where it crosses the vena cava and taken to the anterior of the vena cava and a fishmouth was performed. Anostomosis was performed by placing a 4.8 Fr 28 cm DJ stent. The operation was terminated by placing a drain from the trocar entry site. The drain was removed on the 2nd postoperative day and the patient was discharged on the 3rd day. The patient's DJ stent was removed 4 weeks later. The patient's USG and IVP performed 3 months later showed that the hydronephrosis had decreased and there was no colic.

CONCLUSION: Laparoscopic transperitoneal ureteroureterostomy can be applied safely and effectively in patients with retrocaval ureters, which are quite rare.

Keywords: retrocaval ureter, laparoscopic surgery, ureteroureterostomy

VS-08

Sürrenal Kist Hidatik: Laparoskopik Sürrenalektomi

Hüseyin Çelik, Ahmet Çamtosun, İbrahim Topçu, Resul Çiçek
İnönü Üniversitesi Tıp Fakültesi, Üroloji Anabilim Dalı, Malatya

AMAÇ: Kist hidatik hayvancılığın yaygın olduğu bölgelerde sıklıkla görülür. Kist hidatiğin en sık yerleşim yeri karaciğerdir(%60-70), bunu akciğerler (%20-25) takip eder. Üriner sistemde sıklıkla böbreği tutabilir adrenal tutulum çok nadirdir. Bu olgu sunumunda sol sürrenal bezde tespit edilen kist hidatik olgusunu sunmayı planladık.

OLGU: Otuz yaşında kadın hastanın aktif üriner sistem şikayeti bulunmamaktadır. Rastlantısal olarak ultrasonografide sol böbrek üst pol komşuluğunda kistik lezyon saptanması üzerine üroloji polikliniğine başvurdu. Çekilen MR sonucunda sol sürrenal bezde yaklaşık 36x30mm boyutunda T1A'da hipointens, T2A'da hiperintens, anlamlı kontrast tutulumu saptanmayan lezyon saptandı. Görünüm morfolojik olarak epitelyal kist veya praziter kisti düşündürmektedir şeklinde raporlandı. Bunun üzerine hasta endokrinoloji ve enfeksiyon hastalıklarına konsülte edildi. Hastaya Kist Hidatik ELİZA testi yapıldı ve pozitif geldi. Hastaya 1 ay Albendazol tedavisi uygulandı. Sonrasında Laparoskopik sürrenalektomi yapıldı. Peropetatif ve post operatif bir komplikasyon olmadı. Postoperatif 2. gün dreni çekilen hasta öneriler ile taburcu edildi.

SONUÇ: Kist hidatik hastalığına en sık karaciğerde olmakla birlikte, tüm doku ve organlarda rastlanabilir. Böbrek üstü bezinde çok nadir görülür ve tedavisi cerrahidir. Laparoskopik sürrenalektomi bu şeçeneklerden biridir.

Anahtar Kelimeler: Kist Hidatik, sürrenal bez, adrenal, laparosopik adrenalektomi.

Adrenal Hydatid Cyst: Laparoscopic Adrenalectomy

Hüseyin Çelik, Ahmet Çamtosun, İbrahim Topçu, Resul Çiçek
Inönü University Faculty of Medicine, Department of Urology, Malatya

AIM: Hydatid cyst is frequently seen in regions where animal husbandry is common. The most common location of hydatid cyst is the liver (60-70%), followed by the lungs (20-25%). It can often involve the kidney in the urinary system, and adrenal involvement is very rare. In this case report, we planned to present a case of hydatid cyst detected in the left adrenal gland.

CASE: A 30-year-old female patient has no active urinary system complaints. She was admitted to the urology outpatient clinic after a cystic lesion was detected coincidentally on ultrasonography near the upper pole of the left kidney. As a result of the MRI, a lesion was detected in the left adrenal gland, approximately 36x30 mm in size, hypointense on T1A, hyperintense on T2A, and without significant contrast enhancement. The appearance was reported as morphologically suggestive of an epithelial cyst or prasiter cyst. As a result, the patient was consulted for endocrinology and infectious diseases. Hydatid Cyst ELISA test resulted positive. The patient was treated with Albendazole for 1 month. Laparoscopic adrenalectomy was then performed. There were no intraoperative or postoperative complications. The patient, whose drain was removed on the second postoperative day, was discharged with recommendations.

CONCLUSION: Although hydatid disease is most common in the liver, it can be found in all tissues and organs. It is very rare in the adrenal gland and its treatment is surgery. Laparoscopic adrenalectomy is one of these options.

Keywords: Hydatid cyst, adrenal gland, adrenal, laparoscopic adrenalectomy

VS-09

Nadir rastlanan sol adrenal myelolipom laparoscopic yaklaşım:Olgu sunumu

Emre Hepşen, Selim Koç, Fatih Sandıkcı
Ankara Etlik Şehir Hastanesi, Üroloji Kliniği

GİRİŞ: Adrenal myelolipomlar(AML), matür adipöz doku ve kemik iliği elemanlarından oluşan nadir görülen non-fonksiyonel benign tümörlerdir (1). Çoğu AML tipik olarak küçüktür ve çapı 4 cm'den daha azdır. Bu tümörlerin yaklaşık %70'i asemptomatiktir ve genellikle adrenal bezde tek taraflı olarak tespit edilir (2). Asemptomatik ve boyutu 4 cm'den küçük olan AML'ler konservatif olarak takip edilir ancak semptomlar varsa veya kitle 4 cm'den büyükse genellikle adrenalektomi önerilir (2).

OLGU: 56 yaşındaki erkek hasta dış merkeze üst solunum yolu enfeksiyonu sebebiyle başvurusu sırasında çekilen toraks tomografinde insidental olarak sol sürrenal kitle saptanması sebebiyle tarafımıza yönlendirildi. Hastaya tarafımızca çekilen sürrenal manyetik rezonans (MR) görüntülemesinde sol sürrenal bez medial ve lateral krusundan başlayan böbrek üst polünden sınırları net olarak ayırt edilemeyen yaklaşık 8.5x8.5 cm boyutlarında ince cidarlı yağ ile benzer sinyal özelliğinde, belirgin kontrast tutulumu ve difüzyon kısıtlaması bulgusu izlenmeyen heterojen nodüler lezyon dikkati çekmiştir (myelolipom?) olarak raporlandı. Hastanın herhangi bir şikayeti olmamakla birlikte fizik muayenesi doğal ve endokrinoloji tarafından yapılan laboratuvar testlerinde kitlenin hormon aktif olmadığı anlaşıldı. Hastaya kitlenin 4 cm'den büyük olması sebebiyle sol laparoskopik sürrenalektomi yapılmasına karar verildi. Hasta sol 90 derece flank pozisyonunda umblikusun 5cm lateralinden veres iğnesi ile girilerek pnömoperitoneum oluşturuldu. 10mmlik optik port ve 4cm inferolateralinden 10mmlik, 4cm süperolateralinden 5mmlik 3 adet port girildi. İnen kolon, splenik fleksura hizasından başlanarak toldt hattından insize edilerek medialize edildi. Renal hilusa doğru diseksiyona devam edildi. Renal ven görüldü ve renal venden süperiora doğru uzanan sürrenal ven görülerek etraf dokulardan ayrıldı ve hem-o-clip konularak kesildi. Ardından sürrenale doğru giden arteriyel yapılar kliplenerek kesildi. Sürrenal süperiorda dalak ve inferiorda böbrekten keskin ve künt diseksiyonlarla serbestlenerek spesimen dışarı alınmak üzere 15'lik endo-bag'e konuldu. Kanama kontrolünü takiben loja 1 adet soft dren konuldu. Spesimen sol alt kadrandan yaklaşık 6 cm'lik insizyondan dışarı alındı. Katlar anatomik planda kapatılarak işlem komplikasyon olmaksızın sonlandırıldı. Hastamız post op 1. Günde sondası, post op 2. Günde dreni çekilerek sorunsuz taburcu edildi. Hastanın patoloji sonucu beklenildiği gibi myelolipom olarak raporlandı ve takiplerine devam etmektedir.

SONUÇ: AML yönetimi ile ilgili resmi kılavuzların bulunmaması nedeniyle, karar vaka bazında verilmelidir. AML çoğunluğu tesadüfen bulunur ve semptomatik değildir. Böbrekte anijomyolipom sıklıkla görülmesine rağmen sürrenalde daha az damar komponenti içeren myelolipom görülebilir. Olgumuzda da olduğu gibi AML ≥6 cm kitle etkisi semptomlarına neden olma ve radyografik hemorajik değişikliklere sahip olma olasılığı daha yüksektir (3). Olgumuzdaki gibi hastalara tecrübeli merkezlerde laparoskopik adrenalektomi tercih edilmesi operatif kan kaybı, postoperatif ağrı, insizyonel herni gibi komplikasyonların azalması ve hastanede kalış süresinin kısalması gibi avantajlar getirmektedir.

Anahtar Kelimeler: Adrenalektomi, Myelolipom, Adrenal insidentalom, laparoskopik cerrahi

Laparoscopic approach to rare left adrenal myelolipoma: Case report

Emre Hepşen, Selim Koç, Fatih Sandikci
Etlik City Hospital, Urology Department

INTRODUCTION: Adrenal myelolipomas (AML) are rare non-functional benign tumors composed of mature adipose tissue and bone marrow elements (1). Most AMLs are typically small and less than 4 cm in diameter. Approximately 70% of these tumors are asymptomatic and are usually found unilaterally in the adrenal gland (2). AMLs that are asymptomatic and less than 4 cm in size are followed conservatively, but adrenalectomy is usually recommended if symptoms are present or the mass is larger than 4 cm (2).

CASE: A 56-year-old male patient was referred to our center because of an incidental left surrenal mass detected in the thoracic tomography performed during his admission to an external center due to upper respiratory tract infection. In the surrenal magnetic resonance imaging (MRI) performed by us, a heterogeneous nodular lesion (myelolipoma?) with a thin-walled fat-like signal similar to fat with a size of approximately 8.5x8.5 cm, whose borders could not be clearly distinguished from the upper pole of the kidney starting from the medial and lateral crus of the left surrenal gland, with no obvious contrast uptake and diffusion restriction findings was reported. The patient did not have any complaints, physical examination was normal, and laboratory tests performed by endocrinology revealed that the mass was not hormone active. It was decided to perform left laparoscopic surrenalectomy because the mass was larger than 4 cm. A pneumoperitoneum was created with a veres needle 5cm lateral to the umbilicus in the left 90-degree flank position. A 10mm optical port and 3 ports of 10mm from 4cm inferolateral and 5mm from 4cm superolateral were entered. The descending colon was medialized starting from the level of splenic flexure and incised from the toldt line. Dissection was continued towards the renal hilus. The renal vein was seen and the surrenal vein extending superiorly from the renal vein was seen, separated from the surrounding tissues and cut by placing a hem-o-clip. Then the arterial structures towards the surrenal artery were clipped and cut. The surrenal was freed from the spleen superiorly and the kidney inferiorly with sharp and blunt dissections and the specimen was placed in a 15' endo-bag for removal. Following the hemorrhage control, 1 soft drain was placed in the lung. The specimen was taken out through a 6 cm incision in the left lower quadrant. The folds were closed in anatomical plan and the procedure was terminated without complications. Our patient was discharged uneventfully after the catheter was removed on post op day 1 and the drain was removed on post op day 2. The pathology result of the patient was reported as myelolipoma as expected and the follow-up continues.

CONCLUSION: In the absence of formal guidelines for the management of AML, judgement should be made on a case-by-case basis. The majority of AML are found incidentally and are not symptomatic. Although angiomyolipoma is frequently seen in the kidney, myelolipoma with less vascular component may be seen in the surrenal. As in our case, AML ≥6 cm mass effect is more likely to cause symptoms and have radiographic hemorrhagic changes (3). Preferring laparoscopic adrenalectomy in experienced centers for patients like our case brings advantages such as decreased complications including operative blood loss, postoperative pain, incisional hernia and shorter hospital stay.

Keywords: Adrenalectomy, Myelolipoma, Adrenal incidentaloma, Laparoscopic surgery

VS-10

Metakron Mesane Metastazı Olan Renal hücreli Karsinomda Laparoskopik Parsiyel Sistektomi

Ali Akkoç, Murat Uçar, Murat Topçuoğlu, Nureddin Raym, Semih Keskin
Alanya Alaaddin Keykubat Üniversitesi, Üroloji Ana Bilim Dalı; Alanya

GİRİŞ: Böbrek kanserleri dünya genelinde tüm yetişkin kanserlerinin yaklaşık %3.9'unu oluşturmaktadır. 10 yıllık yaşam beklentisi %65 civarındadır. Hastaların %30'undan fazlası tanı sırasında ileri evredir ve böbrek hücreli kanserli (RCC) hastaların yaklaşık üçte biri tanı sırasında metastatik hastalığa sahiptir. Lokalize RCC'li hastaların dörtte birinde daha sonra metastatik hastalık gelişecektir. RCC çeşitli uzak organlara metastaz yapma eğilimindedir; bunların en yaygınları akciğerler, kemikler, lenf düğümleri ve beyindir. Bu uzak organ metastazları arasında mesane oldukça nadirdir. Radikal nefrektomi ve sonrasında akciğer metastazları için sistemik immünoterapiden sonra mesaneye metakron metastazı olan nadir bir RCC vakasını ve laparoskopik parsiyel sistektomi ile tedavisini sunuyoruz.

OLGU: 2020 yilinda sol böbrekte 15 cm'lik solid kitle nedeniyle dış merkezde sol radikal nefrektomi olan 50 yaşında erkek hastanın, patolojisi: Tümör fokalitesi: unifokal, Histolojik tip: berrak hücreli renal hücreli karsinom, Histolojik grade (who/isup grade): grade 4, Sarkomatoid differansiasyon: tümörün %20'sinde mevcut, Tümör nekrozu: yaygın mevcut, Tümör yayilimi: tümör renal korteks yerleşimli olup renal sinüse invaze görünümdedir. Perinefrik yağ dokuda tümör invazyonu izlenmemiştir. Cerrahi sınırlarda tümör yoktur. Takiplerinde akciğer metastazları olması üzerine dış merkezdeki onkoloji kliniği tarafından 1 yıl sunitinib tedavisi verilmiş. Takiplerde akciğer metastazları gerilemiştir. 1 Yıllık remisyonda takipler sırasında çekilen PET CT'de mesane süperior komşuluğundaki yaklaşık 25 mm çapındaki nodüler lezyonda artmış F18-FDG tutulumu (SUDmaks: 13.5) izlenmiştir. 3 aylık takip sonunda kitlenin 33 mm boyuta ulaşması neticesinde üroloji kliniğine yönlendirilmiş. Hastanemizde çekilen BT ''mesane süperior komşuluğunda 35 mm çapinda düzgün konturlu solid lezyon mevcuttur (metastatik kitle?). '' şeklinde raporlandi. Hastaya laparoskopik parsiyel sistektomi operasyonu planlandı. Önce sistoskopi ile kitle sınırları tespit edilip lazer ile çizildi. Aynı pozistonda pnömoperitoneumun oluşturulmasını takiben göbek altı 1 cm'lik bir seviyeden yerleştirilen 10 mm'lik kamera portunun kılavuzluğunda 1 adet 5 mm'lik ve 2 adet 10 mm'lik port kullanılarak ameliyat gerçekleştirilmiştir. Postoperatif takiplerinde komplikasyon gelişmeyen ve genel durumu iyi olan hasta 3. günde taburcu edildi. Postoperatif 14. gün sondası alındı. Parsiyel sistektomi patolojisi ''renal hücreli karsinom metastazi ile uyumlu histopatolojik bulgular, mesane posterior duvari, kitle, eksizyon materyali. Tümör fuhrmann grade 3 olarak değerlendirilmiştir. Lenfovasküler invazyon vardir.'' şeklindeydi. Postoperatif 3. ayda sistoskopi kontrolü planlanmakta.

TARTIŞMA: RCC yetişkinlerde en sık görülen böbrek malignitesidir ve yüksek oranda uzak metastaz yapar. RCC'li tüm hastalarda metastaz oranları %20-30 arasında bildirilmiştir. Ayrıca, RCC sıklıkla akciğere (%50-60), karaciğere (%30-40), kemiğe (%30-40) ve bölgesel lenf düğümlerine (%40-60) metastaz yapar ve bunlar arasında mesane oldukça nadir alışılmadık bir metastaz bölgesidir (%2). Mesane metastazı ile ilgili az sayıda rapor vardır ve standart etkili bir tedavi programının eksikliği söz konusudur. Metastazektomi uzak metastazların olası riskini en aza indirebilir. Bu durumun klinik tedavisine rehberlik etmek için daha fazla vaka raporu ve sistemik ve büyük ölçekli çalışmalara ihtiyaç vardır.

Anahtar Kelimeler: Böbrek kanseri, berrak hücreli karsinom, mesane metastazı, laparoskopik parsiyel sistektomi

Laparoscopic Partial Cystectomy in Renal Cell Carcinoma with Metachronous Bladder Metastasis

Ali Akkoç, Murat Uçar, Murat Topçuoğlu, Nureddin Raym, Semih Keskin
Department of Urology, Alanya Alaaddin Keykubat University, Alanya, Turkey

INTRODUCTION: Kidney cancers constitute approximately 3.9% of all adult cancers worldwide. The 10-year life expectancy is around 65%. More than 30% of patients present with advanced disease at diagnosis, and approximately one-third of patients with renal cell carcinoma (RCC) have metastatic disease at diagnosis. One-quarter of patients with localized RCC will subsequently develop metastatic disease. RCC tends to metastasize to various distant organs; the most common of these are the lungs, bones, lymph nodes, and brain. Among these distant organ metastases, the bladder is quite rare. We present a rare case of RCC with metachronous metastasis to the bladder after radical nephrectomy and subsequent systemic immunotherapy for lung metastases, and its treatment with laparoscopic partial cystectomy.

CASE: A 50-year-old male patient underwent left radical nephrectomy at another urology clinic in 2020 due to a 15 cm solid mass in the left kidney. The pathology report indicated: Tumor focality: unifocal, Histological type: clear cell renal cell carcinoma, Histological grade (WHO/ISUP grade): grade 4, Sarcomatoid differentiation: present in 20% of the tumor, Tumor necrosis: extensively present, Tumor spread: the tumor is located in the renal cortex and appears to invade the renal sinus. No tumor invasion was observed in the perinephric adipose tissue. There is no tumor at the surgical margins. During follow-up, lung metastases were detected, and the patient received 1 year of sunitinib treatment by the oncology clinic at another hospital. The metastases in the lung regressed on follow-up, and during the 1-year remission, a PET CT scan showed increased F18-FDG uptake (SUDmax: 13.5) in a nodular lesion of approximately 25 mm in diameter in the superior neighborhood of the bladder. After 3 months of follow-up, the mass reached 33 mm in size, and the patient was referred to the urology clinic. A CT scan performed at our hospital was reported as “There is a 35 mm diameter, smooth-contoured solid lesion in the superior region of the bladder (metastatic mass?)”. The patient was scheduled for laparoscopic partial cystectomy. First, cystoscopy was performed to determine the tumor borders, which were marked with a laser. In the same position, following the creation of pneumoperitoneum, surgery was performed using 1 camera port (10 mm) placed 1 cm below the umbilicus and 1 port (5 mm) and 2 ports (10 mm) under the guidance of the camera port. The patient had an uneventful postoperative course and was discharged on the 3rd day in good general condition. The catheter was removed on the 14th postoperative day. The partial cystectomy pathology report indicated “histopathological findings consistent with renal cell carcinoma metastasis, posterior wall of the bladder, mass, excision material. The tumor was graded as Fuhrmann grade 3. Lymphovascular invasion is present.” Cystoscopy control is planned in the 3rd postoperative month.

DISCUSSION: RCC is the most common renal malignancy in adults and has a high rate of distant metastasis. Metastasis rates in all patients with RCC have been reported to be between 20-30%. In addition, RCC frequently metastasizes to the lung (50-60%), liver (30-40%), bone (30-40%), and regional lymph nodes (40-60%), and among these, the bladder is a rare and unusual site of metastasis (2%). There are few reports regarding bladder metastasis, and there is a lack of a standard effective treatment program. Metastasectomy may minimize the possible risk of distant metastases. More case reports and systemic and large-scale studies are needed to guide the clinical management of this condition.

Keywords: Kidney cancer, clear cell carcinoma, bladder metastasis, laparoscopic partial cystectomy

Resim 1

Figure 1

Mesane superiordaki metastatik RCC

Metastatic RCC in the superior of bladder

VS-11

Böbrek kitlesi ve böbrek taşı olan hastada eş zamanlı robotik parsiyel nefrektomi ve robotik nefrolitotomi

Kamil Kül[1], Murat Beyatlı[1], Ugur Tolga Sen[2], Eyup Veli Kucuk[1]
[1]Sağlık Bilimleri Üniversitesi Ümraniye Eğitim Ve Araştıma Hastanesi
[2]Medical Park Ataşehir Hastanesi

Böbrek Kitlesi ve Böbrek Taşı Olan Hastada Eş Zamanlı Robotik Parsiyel Nefrektomi ve Robotik Nefrolitotomi

Kâmil Kül1, Murat Beyatlı1, Uğur Tolga Şen2, Eyüp Veli Küçük1

1)Sağlık Bilimleri Üniversitesi Ümraniye Eğitim Araştırma Hastanesi Üroloji Anabilim Dalı

2)Medical Park Ataşehir Hastanesi

AMAÇ: Böbrek kitlesi ve böbrek taşı olan hastada eş zamanlı robotik parsiyel nefrektomi ve robotik nefrolitotomi olgumuzu sunmayı amaçladık.

GEREÇ-YÖNTEM: 68 yaş erkek hasta sol yan ağrısı ile tarafımıza başvurdu.Özgeçmişinde bilinen hastalığı ve operasyon öyküsü mevcut değildi. Hastanın pre-operatif kreatinin:1.24mg/dL ve Hematokrit:46 olarak ölçülmüştü. Hastanın yapılan görüntülemelerinde sol böbrek alt kaliskte 2cm kalkül ve sol böbrek alt polde 45*30mm kısmi egzofitik kontrast tutan kitlesel lezyon saptandı. Hastaya eş zamanlı 'robotik parsiyel nefrektomi' ve 'robotik nefrolitotomi' planlandı.

BULGULAR: Genel anestezi altında gerekli saha temizliği ve steril örtüm işlemi ardından litotomi pozisyonunda 19fr sistoskop ile eksternal üretral meadan girildi. Anterior üretra ve prostat loju olağan izlendi. Mesaneye geçildi.sol orifisten guide üzerinden djs iletildi. Ardından sağ lateral dekubit pozisyonda veress iğnesi batın insufle edildi. Ardından; batına 3 adet 8 mm'lik trokar, 2 adet 5 mm'lik trokar, 1 adet 15 mm'lik trokar yerleştirildi. Bağırsak medialize edildi. Gerota fasyası görüldü. Distalde psoas kası bulundu ve hizasında renal hiluma dek ilerlendi. Renal arter ve ven disseke edildi. Ardından perinefritik yağlı doku eksize edildi. Kitlesel lezyon alt pol posterior alanda görüldü. Usg ile lezyon sınırları belirlendi. Ardından bulldog klemp ile renal arter ve renal ven klemplendi. Renal kitleler eksize edildi. Sol böbrek alt poldeki 2cm kalkül ekstrakte edildi. 40 dakika iskemi süresi ardından 2 adet v-lock 5 adet ct-one sutur ile renorafi uygulandı. Loja soft dren yerleştirildi. Kanama kontrolü ardından katlar anatomik usulüne uygun olarak kapatılarak operasyon sonlandırıldı.

SONUÇ: Hastanın postoperatif takiplerinde herhangi bir komplikasyon izlenmedi ve postoperatif 4.günde taburcu edildi.

Anahtar Kelimeler: Nefrektomi, Nefrolitotomi, Robotik, Onkoloji, Taş

Simultaneous robotic partial nephrectomy and robotic nephrolithotomy in a patient with renal mass and kidney stones

Kamil Kül[1], Murat Beyatli[1], Ugur Tolga Sen[2], Eyup Veli Kucuk[1]
[1]Health Sciences University Ümraniye Training and Research Hospital
[2]Medical Park Ataşehir Hospital

Simultaneous Robotic Partial Nephrectomy and Robotic Nephrolithotomy in a Patient with Kidney Mass and Kidney Stone

Kâmil Kül1, Murat Beyatlı1, Uğur Tolga Şen2, Eyüp Veli Küçük1

1)Health Sciences University Ümraniye Training and Research Hospital Department of Urology

2)Medical Park Atasehir Hospital

OBJECTIVE: We aimed to present our case of simultaneous robotic partial nephrectomy and robotic nephrolithotomy in a patient with renal mass and renal calculi.

MATERIALS-METHODS: A 68-year-old male patient presented to us with left flank pain. He had no known disease and no history of surgery. His preoperative creatinine was 1.24mg/dL and hematocrit was 46. The imaging of the patient revealed a 2cm calcula in the lower calyx of the left kidney and a 45*30mm partial exophytic contrast enhancing mass lesion in the lower pole of the left kidney. Simultaneous ‘robotic partial nephrectomy’ and ‘robotic nephrolithotomy’ were planned.

RESULTS: After necessary field cleaning and sterile draping under general anesthesia, the external urethral mea was entered with a 19fr cystoscope in the lithotomy position. Anterior urethra and prostate lumen were observed normally. The bladder was passed to the left orifice and djs was delivered through the guide. Then the veress needle was insufflated in the abdomen in the right lateral decubitus position. Then 3 8 mm trocars, 2 5 mm trocars and 1 15 mm trocar were inserted into the abdomen. The bowel was medialized. Gerota fascia was seen. The psoas muscle was found distally and advanced to the renal hilum. Renal artery and vein were dissected. Perinephritic fatty tissue was then excised. The mass lesion was seen in the lower pol posterior area. Lesion borders were determined by USG. Then renal artery and renal vein were clamped with bulldog clamp. Renal masses were excised. The 2cm calcula in the lower pole of the left kidney was extracted. After 40 minutes of ischemia, renorrhaphy was performed with 2 v-lock 5 ct-one sutures. A soft drain was placed in the lumen. After bleeding control, the operation was terminated by closing the folds according to the anatomical procedure.

CONCLUSION: No complications were observed in the postoperative follow-up and the patient was discharged on the 4th postoperative day.

Keywords: Nephrectomy, Nephrolithotomy, Robotic, Oncology, Stone

VS-12

Soliter böbrekli hastada hiler bölgedeki endofitik bilober renal kitleye iskemisiz robotik parsiyel nefrektomi

Ferhat Yakup Suceken, Mazlum Endakçi, Özgür Gençtürk, Muhammed Emre Topçu, Mehmet Umut Evci, Eyüp Veli Küçük
Sağlık Bilimleri Üniversitesi, Ümraniye eğitim ve araştırma Hastanesi, Üroloji anabilim Dalı, İstanbul

AMAÇ: Soliter böbrekli hastada hiler bölge lokazisyonunda 2,4 cm ve 2,2 cm çapında endofitik bilober renal kitleye iskemisiz robotik parsiyel nefrektomi olgu sunumu amaçlandı.

GEREÇ-YÖNTEM: İnsidental sol renal kitle ile başvuran 80 yaş erkek hastanın MR görüntülemesinde sol böbrek orta zon anterior kesimde endofitik yerleşimli bilobule karakterize 24*22 mm ve 19*22 mm boyutlarında kitle renal hücreli karsinom (RCC) lehine değerlendirildi. Özgeçmişinde sağ açık radikal nefrektomi (2008) ve laparoskopik kolesistektomi (2019) öyküsü olan hastaya perkütan böbrek biyopsi işlemi uygulanmıştır. Biyopsi patolojisi RCC olarak raporlanmıştır. Hastanın pre-operatif kreatinin 1,99 mg/dL ve hematokrit 40,4 idi. Hastada hipertansiyon, diabetus mellitus ve koroner arter hastalıkları mevcut idi. Hastanın soliter böbrekli olması ve kronik böbrek yetmezliği bulgularının olması nedeniyle iskemisiz robotik parsiyel nefrektomi operasyonu planlandı. Hastaya genel anestezi altında, sağ lateral dekubit pozisyonu verilerek veress iğnesi ile batın insufle edildi. Ardından batına umbilikus sol superolateralinden ve trianguler şekil oluşturacak şekilde midklavikular hizadan 3 adet 8 mm robotik trokarlar, umbilikus inferolateralinden 1 adet 11 mm asistan trokarı ve sol anterior aksiller hattan 1 adet 5 mm asistan trokarı yerleştirildi. İntraperitoneal yaklaşım ile öncelikle kolon medialize edildi ve gerota fasyası görüldü. Distalde psoas kası bulunarak renal hiluma dek ilerlenildi. Renal hilum disseke edilerek renal arter ve renal ven ortaya konulup askıya alındı. Sonrasında perinefritik yağlı doku eksize edildi ve hilusa komşu olan tümöral oluşumlar görüldü. Peritümöral yağ dokuları disseke edilip laparoskopik ultrason ile sınırları net olarak öngörülmeye çalışıldı. Ardından iskemisiz olarak bilober renal kitle tamamen eksize edildi. Tümör tabanından ayrıca cerrahi sınır gönderildi. 2 adet V-lock ve 4 adet CT-1 vicryl sütür kullanılarak renografi uygulandı. Karın içi basınç düşülerek kanama kontrolü yapıldı. Loja soft dren yerleştirilerek operasyona son verildi.

BULGULAR: Konsol süresi 73 dakika toplam ameliyat süresi 149 dakika idi. Tahmini kan kaybı 340 cc olarak ölçüldü. Post-operatif 1. gün dreni 125 cc iken aynı gün foley sondası ve post-operatif 3. gün dreni çekildi. Hastanın nihai patolojisi berrak hücreli renal karsinom olarak evresi pT1b Nx Mx R1 olarak raporlandı. Ayrıca gönderilen tümör yatağı patolojisinde cerrahi sınırda tümör izlenmedi olarak raporlandı. Hastanın postoperatif renal fonksiyonlarının pre-operatif Kreatinin 1,99 mg/dL ve post-operatif Kreatinin:1,87 mg/dL olup korunduğu görüldü.

SONUÇ: Soliter böbrekli ve kronik böbrek yetmezliği bulguları olan seçilmiş hasta grubunda hem onkolojik hem renal fonksiyonlar açısından iskemisiz robotik parsiyel nefrektomi uygulanabilir bir cerrahi yöntemdir.

Anahtar Kelimeler: böbrek kanseri, parsiyel nefrektomi, iskemisiz nefron koruyucu cerrahi

Non-ischemic robotic partial nephrectomy for endophytic bilobar renal mass in the hilar region in a patient with solitary kidney

Ferhat Yakup Suceken, Mazlum Endakçi, Özgür Gençtürk, Muhammed Emre Topçu, Mehmet Umut Evci, Eyüp Veli Küçük
Health Sciences University, Umraniye Training and Research Hospital, Department of Urology, Istanbul

OBJECTIVE: We aimed to present a case report of robotic partial nephrectomy without ischemia for a 2.4 cm and 2.2 cm diameter endophytic bilobar renal mass in the hilar region in a patient with solitary kidney.

MATERIALS-METHODS: An 80-year-old man presented with an incidental left renal mass. On MR imaging, an endophytic bilobulated mass of 24*22 mm and 19*22 mm in the anterior part of the middle zone of the left kidney was evaluated in favor of renal cell carcinoma (RCC). The patient who had a history of right open radical nephrectomy (2008) and laparoscopic cholecystectomy (2019) underwent percutaneous renal biopsy. Biopsy pathology was reported as RCC. Preoperative creatinine was 1.99 mg/dL and hematocrit was 40.4. The patient had hypertension, diabetes mellitus and coronary artery disease. Robotic partial nephrectomy without ischemia was planned because the patient had a solitary kidney and signs of chronic renal failure. Under general anesthesia, the patient was placed in the right lateral decubitus position and the abdomen was insufflated with a Veress needle. Then, 3 8 mm robotic trocars were inserted into the abdomen from the left superolateral aspect of the umbilicus and from the midclavicular line to form a triangular shape, 1 11 mm assistant trocar from the inferolateral aspect of the umbilicus and 1 5 mm assistant trocar from the left anterior axillary line. With the intraperitoneal approach, the colon was first medialized and the gerota fascia was visualized. The psoas muscle was found distally and advanced to the renal hilum. The renal hilum was dissected and the renal artery and renal vein were exposed and suspended. Perinephritic fatty tissue was then excised and tumoral formations adjacent to the hilus were observed. Peritumoral fatty tissues were dissected and their borders were clearly visualized by laparoscopic ultrasound. The bilobar renal mass was then completely excised without ischemia. Surgical margin was also sent from the tumor base. Renography was performed using 2 V-lock and 4 CT-1 vicryl sutures. Bleeding was controlled by reducing intra-abdominal pressure. A soft drain was placed in the lumen and the operation was terminated.

RESULTS: The console time was 73 minutes and the total operative time was 149 minutes. Estimated blood loss was 340 cc. Post-operative day 1 drain was 125 cc, foley catheter was removed on the same day and post-operative day 3 drain was removed. The final pathology of the patient was reported as clear cell renal carcinoma with stage pT1b Nx Mx R1. In addition, the tumor bed pathology was reported as no tumor was observed at the surgical margin. The patient's postoperative renal function was preserved with pre-operative creatinine of 1.99 mg/dL and post-operative creatinine of 1.87 mg/dL.

CONCLUSION: Robotic partial nephrectomy without ischemia is a feasible surgical method in terms of both oncologic and renal functions in a selected group of patients with solitary kidney and signs of chronic renal failure.

Keywords: kidney cancer, partial nephrectomy, non-ischemic nephron-sparing surgery

VS-13

Robotik prostat koruyucu radikal sistektomi ve total intrakorporeal neobladder diversiyon

Kubilay Sabuncu, Bahattin Sürmeli, Mustafa Yücel Boz, Mustafa Soytaş, Burak Karakuş, Rahim Horuz
Medipol Üniversitesi,Üroloji Anabilimdalı,İstanbul

Robotik radikal sistektomi ve total intrakorporeal neboladder mesane kanseri tedavisinde minimal invaziv bir cerrahi yaklaşımdır.

Bu çalışmada prostat koruyucu radikal sistektomi ve total intrakorporeal neboladder uyguladığımız hastaya dair ilk deneyimimizi ve tekniğimizi video olarak sunacağız.

HASTA: 49y, erkek,Preoperatif görüntülemeleri ve patoloji raporlarına göre T3 mesane tümörü olan ve neoadjuvan kemoterapi öyküsü olan hastaya prostat kanseri açısındanrölatif risk barındırmaması ve hastanın erektil,ejekülatuar fonksiyonları kaybetmek istememesi üzerine prostat koruyucu radikal sistektomi operasyonu uygulandı. Operasyon süresi yaklaşık 9 saat 15 dakika, konsol süresi ise 6 saat 35 dakika sürdü. Perioperatif komplikasyon görülmedi ve perioperatif kanama yaklaşık 180 cc idi. Ameliyat sonrası 2. günde gaz deşarjı meydana geldi ve patolojisi T1,HG TCC olarak raporlandı. Ameliyat sonrası 3. ayda hasta tamamen kontinentti.Penetrasyon için yeterli ereksiyonun olduğu fakat ejekülasyonun olmadığı öğrenildi.

Anahtar Kelimeler: Neobladder,Robotik,Sistektomi

Robotic prostate sparing radical cystectomy and total intracorporeal neobladder diversion

Kubilay Sabuncu, Bahattin Sürmeli, Mustafa Yücel Boz, Mustafa Soytaş, Burak Karakuş, Rahim Horuz
Medipol University,Department of Urology,Istanbul

Robotic radical cystectomy and total intracorporel neboladder is a minimally invasive surgical approach for the treatment of bladder cancer. In this study, we will present our first experience and technique in a patient in whom we performed prostate-sparing radical cystectomy and total intracorporeal neboladder.

PATIENT: 49y, male, with a T3 bladder tumor according to preoperative imaging and pathology reports and a history of neoadjuvant chemotherapy, a prostate-sparing radical cystectomy operation was performed because there was no relative risk for prostate cancer and the patient did not want to lose erectile and ejaculatory functions. The operation time was approximately 9 hours and 15 minutes and the console time was 6 hours and 35 minutes. There were no perioperative complications and perioperative bleeding was approximately 180 cc. Gas discharge occurred on the 2nd postoperative day and the pathology was reported as T1,HG TCC. The patient was completely continent at the 3rd postoperative month. It was learned that there was sufficient erection for penetration but no ejaculation.

Keywords: Cystectomy,Neobladder,Robotic

VS-14

İnvaziv Mesane Kanserinde Minimal Komplikasyon Ve Morbidite Tekniği Olan Ekstraperitoneal Retrograt Radikal Sistektomi

Şinasi Yavuz Önol
Rumeli Üniversitesi, Üroloji Anabilim Dalı, İstanbul

Son dönemlerde radikal sistektomi ve üriner diversiyonda perioperatif komplikasyonlar ve mortalite oranları azalmış olmakla birlikte halen istenilen seviyeye geçilebilmiş değildir. Desending transperitoneal yaklaşımda bağırsaklar hem uzun süre atmosferik basınç altında kalmakta hem de ekartasyon sırasında mekanik zarar görebilmektedir. Bu nedenler ile ilişkili olarak peroperatif ve postoperatif komplikasyon oranları artmaktadır.

Ekstraperitoneal retrograd radikal sistektomi ve üriner diversiyon ameliyatında ise intraabdominal boşluğa girilmemekte ve sistektomi, mesane kubbesindeki küçük bir periton adası kalacak şekilde tamamen ekstraperitoneal olarak yapılabilmektedir. Bu bildirimin amacı, peritona metastaz şüphesi olmayan invaziv mesane tümörlü hastalarda EPRRS teknik inceliklerini sunmak ve sonuçlarını bildirmektir.

2005-2023 yılları arasında ekstraperitoneal retrograd radikal sistektomi ameliyatı yapılan 11'i kadin toplam 59 hasta çalısmaya alındı. Tüm hastalar evreleme ve bu tekniğe uygunluk açısından preop CT/MR ile değerlendirildi. Derin ven trombozu ve akciğer embolisini önlemek amacıyla hastalara ameliyat esnasında intermittant pnömatik pressure device uygulandı. Intraabdominal boşluğa girilmeden her iki yanda pelvik pariyetal periton mediale deviye edildi.

Lenfadenektomi için geniş bir görüş alanı sağlamak açısından Linea semilunalis kesildi. Böylece aortik bifurkasyonun 4-5 cm'lik üstünde tamamen retroperitoneal bölge ortaya çıkartıldıktan sonra iki taraflı genişletilmiş lenfadenektomi yapıldı. Sinir koruyucu radikal prostatektomi yapar gibi retrograt sistektomiye devam edildi. 4-5 cm'lik periton mesane kubbesinde kesilip bırakılarak mesane çıkarıldı.

Küçük periton penceresinden karın boşluğuna girilerek diversiyon tipine göre 15-40 cm uzunluğunda ince bağırsak pedikülüyle ayrıldı. Peritoneal açıklık sadece vasküler pedikülün geçebileceği şekilde kapatıldı. Ekstraperitonealize edilen bağırsak segmenti ya neobladder ya da ileal kondiüt yapılmak üzere şekillendirildi. Sol üreter sağa transfer edildi. Vakaların çoğunda Struder tipi neobladder tercih edildi.

Bu teknikle neobladder ve üreterointestinal anostomoz tamamen ekstraperitonealize edilmiştir. İdrar sızıntısı önemli değildir.

Abdominal organlar ortalama 45 dk atmosferik ortamda kaldı. Hastanede kalış 4-15 gün arasındaydı. 10 hastada paliyatif önlemlerle geçen paralitik ileus olustu. Perioperatif mortalite görülmedi.

Bu teknikte abdominal organlar sinirli sürede atmosferik basınçta kalmakta ve mekanik zarar görmemektedir. Bu nedenle özellikle gastrointestinal sistemle ilişkili komplikasyonlar minimaldir. Ayrıca uretero-intestinal anostomozlar tamamen ekstraperitoneal olduğu icin olası idrar sızıntısı genel olarak ek bir girisim gerektirmemektedir. Transperitoneal tekniğe göre benzer tümör kontrol sağlamaktadır.

Anahtar Kelimeler: İnvaziv Mesane Kanseri, Neobladder, Radikal Sistektomi

Extraperitoneal Retrograde Radical Cystectomy with Minimal Complication and Morbidity Technique for Invasive Bladder Cancer

Şinasi Yavuz Önol
Rumeli University, Urology Department, Istanbul

Although perioperative complications and mortality rates in radical cystectomy and urinary diversion have decreased recently, the desired level has not been reached yet. In the descending transperitoneal approach, the intestines remain under atmospheric pressure for a long time and may suffer mechanical damage during retraction. Due to these reasons, peroperative and postoperative complication rates increase.

In extraperitoneal retrograde radical cystectomy and urinary diversion surgery, the intra-abdominal space is not entered and the cystectomy can be performed completely extraperitoneally, leaving a small peritoneal island in the bladder dome. The purpose of this report is to present the technical intricacies of EPRRS and report its results in patients with invasive bladder tumors without suspicion of metastasis to the peritoneum.

A total of 11 women underwent extraperitoneal retrograde radical cystectomy between 2005 and 2023. 59 patients were included in the study. All patients were evaluated with preoperative CT/MRI for staging and suitability for this technique. Intermittent pneumatic pressure device was applied to the patients during surgery to prevent deep vein thrombosis and pulmonary embolism. The pelvic parietal peritoneum was deviated medially on both sides without entering the intra-abdominal space.Linea semilunalis was cut to provide a wide field of view for lymphadenectomy. Thus, after the completely retroperitoneal region is exposed 4-5 cm above the aortic bifurcation, bilateral Extended lymphadenectomy was performed. Retrograde cystectomy was continued as if performing a nerve-sparing radical prostatectomy. The bladder was removed by cutting 4-5 cm of peritoneum at the bladder dome.

The abdominal cavity was entered through the small peritoneal window and separated with a 15-40 cm long small intestine pedicle, depending on the type of diversion. The peritoneal opening was closed so that only the vascular pedicle could pass. The extraperitonealized intestinal segment was shaped to be either neobladder or ileal conduit. The left ureter was transferred to the right. Struder type neobladder was preferred in most of the cases.

With this technique, the neobladder and ureterointestinal anastomosis are completely extraperitonealized. Urine leakage is not significant.

Abdominal organs remained in the atmospheric environment for an average of 45 minutes. Hospital stay was between 4 and 15 days. resolved with palliative measures in 10 patients. paralytic ileus occurred. No perioperative mortality was observed.

In this technique, abdominal organs remain at atmospheric pressure for a limited time and are not subjected to mechanical damage. Therefore, complications especially related to the gastrointestinal system are minimal. In addition, since the uretero-intestinal anastomoses are completely extraperitoneal, possible urine leakage generally does not require any additional intervention. It provides similar tumor control compared to the transperitoneal technique.

Keywords: Invasive bladder cancer, Neobladder, Radical cystectomy

VS-15

Böbrek nakilli hastada lokalize prostat kanseri nedeni ile robotik radikal prostatektomi uygulaması

Ferhat Yakup Suceken, Mazlum Endakçi, Özgür Gençtürk, Muhammed Emre Topçu, Mehmet Umut Evci, Eyup Veli Kucuk
Sağlık Bilimleri Üniversitesi, Ümraniye eğitim ve araştırma Hastanesi, Üroloji anabilim Dalı, İstanbul

AMAÇ: Renal transplante böbreği olan hastalarda robotik radikal prostatektomi ameliyatının yapılabileceği ve transplante böbreğe zarar vermemek için hem per-operatif hem preoperatif dikkat edilmesi gereken hususları sunmayı amaçladık.

GEREÇ-YÖNTEM: 9 sene önce kronik böbrek yetmezliği nedeni ile dış merkezde renal transplantasyon yapılan 58 yaşında erkek hasta alt üriner sistem şikayetleri nedeni ile hastanemiz üroloji departmanına başvurdu. Fiziki muayenesi rektal tuşede grade 1 fibroadenom kıvamındaydı. Uluslararası semptom skoru 23 ve prostat hacmi 32 cc olan hastanın yapılan üroflowmetresinde Qmax 7 ml/sn rezidüel volümü ise 150 cc idi. Labaratuar testlerinde kreatinin 1.1 mg/dl psa:6 ng/dL saptanması üzerine yapılan prostat biyopsisinde 3 odakta Gleason 3+3 prostat adenokanser tespit edildi. Hastanın sağ pelvik yerleşimli renal transplante böbreği korunarak hastaya robotik radikal prostatektomi planlandı. Genel anestezi altında umblikus süperiorundan veress iğnesiyle girilerek batın karbondioksit ile insüfle edildi. 2 adet 12 mm ve 3 adet 8 mm trokar batına yerleştirildi. 1 adet 12 mm asistan trokarı hasta sol tarafına yerleştirildi. En sağda ki trokarın transplante böbreğe hem vaka esnasında hem de trokar yerleşimi sırasında zarar vermemesi için normal lokalizasyonunun daha süperomedialinden girişi yapıldı. Batın ön duvarından inferior yaklaşımla ilerlenerek seminal vezikül posterior prostat diseksiyonu yapıldı. Batın ön duvarı superior yaklaşımla serbestlenerek derin dorsal ven ligate edildi. per-operatif sık sık 4. robot kolunun transplante böbreğe zarar vermediğinden emin olundu. Ardından lateral pediküller transekte edildi prostat anteriorundan üretra diseksiyonu tamamlanarak prostat specimen torbasına alındı. Mesane boynu ve üretra 3/0 monocryl yardımıyla yaklaştırılıp anastomoze edildi. Periton ameliyat sonunda süperpoze edilmesine gerek duyulmadı. Loja dren konuldu ve operasyona son verildi.

BULGULAR: Konsol süresi 68 dakika toplam ameliyat süresi 154 dakika sürdü. Per-operatif tahmini kan kaybı 50 cc idi. Post-operatif 1. gün dreni 110 cc 2. gün çalışmaması üzerine çekildi. Post-operatif 1. gün mobilize edilerek rejim 1 ile orali açıldı. Aldığı çıkardığı takibi dengeli seyreden hasta post-operatif 3. gün serum kreatinini 1.19 mg/dl iken taburcu edildi. Post-operatif 7. gün sistografisinde üriner kaçak gözlenmeyen hastanın foley sondası çekildi. Post-operatif 3. ay serum psa <0.001 ng/dl ve kreatinin 1.25 mg/dl iken hasta tama yakın kontinan olarak izlendi.

SONUÇ: Böbrek nakilli lokalize prostat kanserli hastalarda robotik radikal prostatektomi güvenle uygulanabilir bir tekniktir.

Anahtar Kelimeler: prostat kanseri, renal transplantasyon, robotik radikal prostatektomi

Robotic radical prostatectomy application for localized prostate cancer in a kidney transplant patient

Ferhat Yakup Suceken, Mazlum Endakçi, Özgür Gençtürk, Muhammed Emre Topçu, Mehmet Umut Evci, Eyup Veli Kucuk
Health Sciences University, Umraniye Training and Research Hospital, Department of Urology, Istanbul

OBJECTIVE: We aimed to present the feasibility of robotic radical prostatectomy surgery in patients with renal transplanted kidneys and to present both per-operative and preoperative considerations to avoid damage to the transplanted kidney.

MATERIALS-METHODS: A 58-year-old male patient who underwent renal transplantation 9 years ago in an outside center for chronic renal failure was admitted to the urology department of our hospital with lower urinary tract complaints. Physical examination revealed grade 1 fibroadenoma on rectal palpation. The patient had an international symptom score of 23 and a prostate volume of 32 cc. In uroflowmetry, Qmax was 7 ml/sec and residual volume was 150 cc. Laboratory tests revealed creatinine 1.1 mg/dl and psa:6 ng/dL. Prostate biopsy revealed Gleason 3+3 prostate adenocarcinoma in 3 foci. Robotic radical prostatectomy was planned by preserving the patient's right pelvically located renal transplanted kidney. Under general anesthesia, the abdomen was insufflated with carbon dioxide using a veress needle through the superior umbilicus. 2 12 mm and 3 8 mm trocars were inserted into the abdomen. 1 12 mm assistant trocar was placed on the left side of the patient. The rightmost trocar was inserted superomedial to its normal location to prevent damage to the transplanted kidney both during the case and during trocar placement. The anterior abdominal wall was dissected through the inferior approach and the seminal vesicle and posterior prostate dissection were performed. The anterior abdominal wall was freed with a superior approach and the deep dorsal vein was ligated. Per-operatively, it was frequently ensured that the 4th robot arm did not damage the transplanted kidney. Then the lateral pedicles were transected and the urethra dissection was completed anterior to the prostate and the prostate was taken into the specimen bag. The bladder neck and urethra were approximated and anastomosed with 3/0 monocryl. The peritoneum did not need to be superposed at the end of the operation. A drain was placed in the lumen and the operation was terminated.

RESULTS: The console time was 68 minutes and the total operative time was 154 minutes. Per-operative estimated blood loss was 50 cc. Post-operative day 1 drain 110 cc was withdrawn on post-operative day 2 because it did not work. He was mobilized on post-operative day 1 and his oral was opened with regimen 1. The patient was discharged on post-operative day 3 with a serum creatinine of 1.19 mg/dl. On post-operative day 7, no urinary leakage was observed on cystography and the foley catheter was withdrawn. At the 3rd post-operative month, serum psa was <0.001 ng/dl and creatinine was 1.25 mg/dl, and the patient was almost completely continent.

CONCLUSION: Robotic radical prostatectomy is a safe technique for localized prostate cancer in kidney transplant patients.

Keywords: prostate cancer, renal transplantation, robotic radical prostatectomy

VS-16

Retzius-Sparing Robotik Radikal Prostatektomide mesane boynu ve üretranın korunması

Sahin Kilic, Batuhan Furkan Berk
Antalya Eğitim ve Araştırma Hastanesi, Üroloji Kliniği, Antalya

Robotik radikal prostatektomi sonrasında üriner kontinansın sağlanması hasta konforu ve hastalığın yönetimi açısından önemli bir role sahiptir. Robotik radikal prostatektomide retzius- sparing yaklaşım ve operasyon esnasında mesane boynu ve üretranın korunması postop kontinans için yardımcıdır.

Opere ettiğimiz hastamız 73Y,E. Dış merkezden prostat biyopsisinin patoloji sonucu ile operasyon ve ileri değerlendirme açısından tarafımıza yönlendirilmiş.

Ek Hastalık:DM. Kullandığı İlaçlar: Glifor. Geçirilmiş Operasyon: Sağ inguinal Herni.

PSA: 7 (Ab kullanımı sonrasında 9). PV:33cc. IEFF:20

MPMRI'da PIRADS-4 lezyonu mevcut.

Dış merkez prostat biyopsisi 5 kadran 4+4, 1 kadran 3+4

TVKS temiz. PSMA PET temiz. Briganti:%40

Video sunumuzda operasyon esnasında mesane boynu ve üretranın korunması, lateral yaklaşım ile mesane boynuna ulaşım, anastomoz süreci ele alınmıştır.

Anahtar Kelimeler: Robotik, Prostatektomi, Kanser, Retzius, Kontinans, Üretra

Preservation of the bladder neck and urethra in Retzius-Sparing Robotic Radical Prostatectomy

Sahin Kilic, Batuhan Furkan Berk
Antalya Training and Research Hospital, Department of Urology, Antalya

Ensuring urinary continence after robotic radical prostatectomy plays a significant role in patient comfort and disease management. In robotic radical prostatectomy, the Retzius-sparing approach and the preservation of the bladder neck and urethra during the operation are beneficial for postoperative continence.

Our patient, a 73-year-old male, was referred to us for surgery and further evaluation based on pathology results from an external center. His medical history includes diabetes mellitus, for which he takes Glifor, and he has previously undergone a right inguinal hernia repair. His PSA level was 7 (increased to 9 after antibiotics), with a prostate volume of 33 cc and an IPSS score of 20.

An mpMRI showed a PIRADS-4 lesion. The external center prostate biopsy results were 5 cores at 4+4 and 1 core at 3+4. TVKS and PSMA PET scans were clean, with a Briganti score of 40%.

In our video presentation, we discuss the preservation of the bladder neck and urethra during the operation, access to the bladder neck via a lateral approach, and the anastomosis process.

Keywords: Robotic, Prostatectomy, Cancer, Retzius, Continence, Urethra

VS-17

Atrium Tümör Trombüs

Şinasi Yavuz Önol
Rumeli Üniversitesi, Üroloji Anabilim Dalı, İstanbul

Renal kitle ile başvuran az sayıda hastada (%1-4) majör venöz sistem içerisinden atriyuma doğru uzanan tümör trombüsü tespit edilmektedir. Bu videoda intra-ekstraplevral, ekstraperitoneal açık radikal nefrektomi ve intra-atriyal tümör trombektomi tekniği sunulmaktadır.

• 1996-2023 arası böbrek kitlesi olan ve tümör trombüsünün sağ atriyuma uzandığı tespit edilen 9 hasta ameliyata alındı.

• Tüm hastalara, yan taraftaki 8. kaburganın çıkarılması ve ilk yardım pozisyonu ile ekstraperitoneal, ekstraplevral torakoabdominal radikal nefrektomi ve tümör trombektomisi uygulandı.

• Yan kesi, alt vena kava içinde orta hat üstü ve hatta daha yüksek trombüs hacmine sahip bazı vakalarda göbek altı alanı genişletti.

• Pariyetal peritonun rektus kılıfından tamamen ayrılarak vena kavanın daha iyi görülebilmesi için kontralateral tarafa deviye olması ve böylece işleme retroperitoneal olarak devam edilmesi sağlandı.

• Böbreğin çevre dokulardan diseksiyonu sağlandıktan sonra böbrekteki tıkanıklığı azaltmak için hemen renal arter bağlandı.

• Renal ven ve vena kava diseksiyonundan sonra bazı vakalarda dorsal lomber venler bağlandı. Tüm olgularda atriyuma uzanan tümör trombüsü atriyumdaki 20 f foley kateterin şişirilen balonu ile uzaklaştırıldı.

• Vena kava 4/0 prolen sütür ile birkaç dakika içinde primer olarak onarıldı.

• Kaval klemp açıldıktan sonra vena kava ikinci kat ile dikildi.

• Yaralanan plevra, toraks tüpüne ihtiyaç duyulmadan diyafram kası ile birlikte kapatıldı.

• Operasyon süresi, kan kaybı miktarı, preoperatif ve postoperatif komplikasyonlar ve sağkalım kaydedildi.

• Kalp-akciğer makinesi kullanılmadı ve peroperatif emboli görülmedi.

• Ortalama ameliyat süresi 176 dakika idi.

• Ortalama kan kaybı 2140 cc (aralık; 1400-3500 cc) idi.

• Ortalama hastanede kalış süresi 4,8 gün (dağılım; 3-8 gün) idi.

• Hiçbir hastada gözlenmeyen postoperatif paralitik ileus tedavi edilmedi. Ortalama sağkalım 21,6 (aralık; 8-45) ay idi.

Torakoabdominal intra-ekstraplevral ekstraperitoneal yaklaşım, atriyal trombüslü böbrek kitlesi olan hastalarda vena kava (ayrıca karaciğer mobilizasyonu olmadan retrohepatik vena kava), aort ve hatta perikardın tam kontrolünü sağlar.

Anahtar Kelimeler: Radikal nefrektomi, Renal kitle, Tümör trombektomi

Atrium Tumor Thrombus

Şinasi Yavuz Önol
Rumeli University, Urology Department, Istanbul

In a small number of patients (1-4%) presenting with a renal mass, tumor thrombus extending from the major venous system to the atrium is detected. In this video, intra-extrapleural, extraperitoneal open radical nephrectomy and intra-atrial tumor thrombectomy techniques are presented.

• Between 1996 and 2023, 9 patients with kidney masses and tumor thrombi that were found to extend to the right atrium were operated on.

• All patients underwent extraperitoneal, extrapleural thoracoabdominal radical nephrectomy and tumor thrombectomy with removal of the 8th lateral rib and first aid position.

• The lateral incision expanded the area above the midline within the inferior vena cava and even below the umbilicus in some cases with higher thrombus volume.

• The parietal peritoneum was completely separated from the rectus sheath and deviated to the contralateral side for better visualization of the vena cava, thus the procedure was continued retroperitoneally.

• After dissection of the kidney from the surrounding tissues, the renal artery was immediately ligated to reduce the obstruction in the kidney.

• After renal vein and vena cava dissection, dorsal lumbar veins were ligated in some cases. In all cases, tumor thrombus extending into the atrium was removed with the inflated balloon of the 20 F Foley catheter in the atrium.*Vena cava was repaired primarily with 4/0 prolene suture within a few minutes.

• After the caval clamp was opened, the vena cava was stitched with a second layer.

• The injured pleura was closed with the diaphragm muscle without the need for a thorax tube.

• Operation time, amount of blood loss, preoperative and postoperative complications and survival were recorded.

• Heart-lung machine was not used and no perioperative embolism was observed.

• The average surgery time was 176 minutes.

• Mean blood loss was 2140 cc (range; 1400-3500 cc).

• The average hospital stay was 4.8 days (range: 3-8 days).

• Postoperative paralytic ileus, which was not observed in any patient, was not treated. Median survival was 21.6 (range; 8-45) months.

The thoracoabdominal intra-extrapleural extraperitoneal approach provides complete control of the vena cava (also retrohepatic vena cava without liver mobilization), aorta, and even pericardium in patients with renal masses with atrial thrombus.

Keywords: Radikal nephrectomy, Renal mass, Tumor thrombectomy

VS-18

Radikal Nefrektomi ve Vena Kava Tümör Trombektomi: Torakoabdominal Ekstraperitoneal Ekstraplevral Yaklaşım

Şinasi Yavuz Önol
Rumeli Üniversitesi, Üroloji Anabilim Dalı, İstanbul

AMAÇ: Böbrekte kitle ile başvuran hastaların %4-10'unda majör venöz sisteme progresyon gösteren tümör trombüsü tespit edilmektedir. Bu videoda ekstraplevral, ekstraperitoneal açık radikal nefrektomi ve kaval tümör trombektomi tekniği sunulmaktadır.

GEREÇ-YÖNTEM: 1996-2023 yılları arasında böbrekte kitlesi olan ve trombüsü vena kavaya kadar uzanan 32 hasta ameliyat edildi. Evre 1, 2, 3 ve 4 trombüslü hasta sayısı sırasıyla 5, 9, 3 ve 1 idi. Tüm hastalara, yan ve ilk yardım pozisyonundaki 9-10 veya 11 numaralı kaburgaların çıkarılmasıyla ekstraperitoneal, ekstraplevral torakoabdominal radikal nefrektomi ve tümör trombektomisi uygulandı. Böbreğin çevre dokulardan diseksiyonu sağlandıktan sonra öncelikle renal arter kontrol edildi ve daha sonra dikildi. Renal ven ve vena kava diseke edildikten sonra evre 1 trombusta Satinsky klemp ile lateral kaval klemp uygulandı. Evre 2, 3, 4 trombüslü 21 hastada sırasıyla proksimal vena kava, kontralateral renal ven ve distal vena kava Bulldog veya Satinsky kros klemplerle klemplendi ve trombüs kavatomi ile çıkarıldı. Bir vakada, atriyuma uzanan trombüsün tespit edilmesi üzerine tümör trombüsü parmakla çıkarıldı. Sol böbrek tümörlü 11 hastada aorta ve vena kavanın daha iyi görülebilmesi için rektus kası kesilip periton mediale taşınarak işleme retroperitoneal olarak devam edildi. Vena kava onarıldı. Plevra yaralanması toraks tüpüne gerek kalmadan diyafram kası ile birlikte dikildi. Operasyon süresi, kan kaybı miktarı, preoperatif ve postoperatif kreatinin değerleri, komplikasyonlar ve tümörün nüksü kaydedildi.

BULGULAR: Ortalama operasyon süresi 130 dakika idi. Ortalama kan kaybı 1700 cc (dağılım; 500-3000 cc) idi. Ortalama hastanede kalış süresi 6 gün (dağılım; 2-10 gün) idi. Medikal tedavi ile tedavi edilen 3 hastada postoperatif paralitik ileus gözlendi. Ortalama takip süresi 26 (dağılım; 10-54) ay olup, 2 yıllık takipte 4 hastada uzak metastaz görüldü.

SONUÇ: Yüksek torakoabdominal ekstraplevral-ekstraperitoneal yaklaşım, renal kitle ve kaval trombüsü olan hastalarda vena kava, aort ve diğer damarların tam kontrolünü sağlar. Bu yaklaşım operasyonun olası morbiditesini azaltır.

Anahtar Kelimeler: Böbrek kitlesi, Ekstrapelvral Yaklaşım, Vena Kava Tümör

Radical Nephrectomy and Vena Cava Tumor Thrombectomy: Thoracoabdominal Extraperitoneal Extrapleural Approach

Şinasi Yavuz Önol
Rumeli University, Urology Department, Istanbul

Tumor thrombus progressing to the major venous system is detected in 4-10% of patients presenting with a mass in the kidney. In this video, extrapleural, extraperitoneal open radical nephrectomy and caval tumor thrombectomy techniques are presented. Between 1996 and 2023, 32 patients with kidney masses and thrombi extending to the v.va were operated on. The number of patients with stage 1, 2, 3 and 4 thrombus was 5, 9, 3 and 1, respectively. All patients underwent extraperitoneal, extrapleural thoracoabdominal radical nephrectomy and tumor thrombectomy with removal of ribs 9-10-11 in the first aid position. After dissection of the kidney from the surrounding tissues, the renal artery was first checked and sutured. After the renal vein and vein were dissected, a Satinsky clamp and a lateral caval clamp were applied to stage 1 thrombus. In 21 patients with stage 2, 3, and 4 thrombi, the proximal vena cava, contralateral renal vein, and distal vena cava were clamped with the Bulldog/ Satinsky cross clamp, respectively, and the thrombus was removed with cavatomy. In one case, a thrombus extending into the atrium was detected and removed by finger. In 11 patients with left kidney tumor, the rectus muscle was cut, the peritoneum was moved medially and the procedure was continued retroperitoneally in order to clearly visualize the aorta and vena cava. The vena cava was repaired. The pleural injury was sutured together with the diaphragm muscle. Operation time, amount of blood loss, preoperative and postoperative creatinine values, complications and tumor recurrence were recorded. The average operation time was 130 minutes. Average blood loss is 1700cc (range; 500-3000cc). Average hospital stay is 6 days (range: 2-10 days). Postoperative paralytic ileus was observed in 3 patients treated with medical therapy. The average follow-up period was 26 (range: 10-54) months, and distant metastases were observed in 8 patients during the 2-year follow-up. The high thoracoabdominal extrapleural-extraperitoneal approach provides complete control of the vena cava, aorta and other vessels in patients with renal mass and caval thrombus. This approach reduces the possible morbidity of the operation.

Keywords: Extrapleural approach, Kidney mass,Vena cava tumor

VS-19

İleri Evre Renal Ürotelyal Karsinomun Laparoskopik Yönetimi

İbrahim Topçu, Hüseyin Çelik, Ahmet Çamtosun, Resul Çiçek, Ali Beytur
İnönü Üniversitesi, Üroloji Anabilim Dalı, Malatya

AMAÇ: Bu bildiride, renal TCC nedeni ile uyguladığımız laparoskopik nefroüreterektomi ve lenf nodu diseksiyonu prosedürünü sunuyoruz. Hastada böbrekte ve mesanede tespit edilen kitlelerin yönetimini ve operasyonel sürecin ayrıntılarını paylaşmayı amaçlıyoruz.

HASTA ÖZETİ: 65 yaşında, ASA 2 sınıfında, KOAH ve KML öyküsü bulunan bir erkek hasta. Genel sağlık durumu iyi olup, böbrekte tespit edilen kitle ile birlikte mesanede de kitle bulunmuştur. İlk olarak sistoskopi ile mesanede tespit edilen kitleye TUR-MT uygulandı. Daha sonra yeni pozisyon verilerek tekrar yeni pozsiyona geçilmeden nefroüreterektomi ve lenf nodu diseksiyonu gerçekleştirilmiştir.

YÖNTEMLER: Hastaya uygulanan laparoskopik nefroüreterektomi ve lenf nodu diseksiyonu prosedürleri detaylı bir şekilde video ile sunulmaktadır. İşlem sırasında kullanılan teknikler ve uygulama adımları ayrıntılı olarak gösterilmiştir. Hastanın ameliyat sonrası 3 gün süreyle takip edilmesi ve komplikasyon gelişmemesi sağlanmıştır.

SONUÇLAR: Hastanın patoloji raporunda yüksek dereceli papiller ürotelyal karsinom gelmiştir (8x8x5 cm). subepitelyal bağ dokuya invazedir. Cerrahi sınırlar temiz olarak raporlanmıştır. Hastanın mesane kitlesinin patolojisi ise Ta low grade olarak rapolanmıştır. lenf nodu diseksiyonunda en büyüğü 2,5 cm olmak üzere 8 adet lenf nodunun tamamı reaktif gelmiştir.

SONUÇ VE TARTIŞMA: Bu video bildiride, ileri evre renal ürotelyal karsinom vakalarında laparoskopik yaklaşımın etkinliğini ve güvenliğini değerlendirmekteyiz. İşlem sonrasında hastanın komplikasyon yaşamadan iyileşmesi, laparoskopik cerrahinin bu tür vakalarda başarılı bir seçenek olduğunu göstermektedir. Elde edilen bulgular, laparoskopik nefroüreterektomi ve lenf nodu diseksiyonunun, ileri evre ürotelyal karsinom vakalarında güvenli ve etkili bir tedavi yöntemi olabileceğini desteklemektedir.

Anahtar Kelimeler: Laparoskopik Nefroüreterektomi, Ürotelyal Karsinom, Lenf Nodları Diseksiyonu

Laparoscopic Management of Advanced-Stage Renal Urothelial Carcinoma

İbrahim Topçu, Hüseyin Çelik, Ahmet Çamtosun, Resul Çiçek, Ali Beytur
Department of Urology, İnonu University, Malatya

OBJECTIVE: This presentation details the laparoscopic nephroureterectomy and lymph node dissection procedures performed for renal TCC. We aim to share the management of masses detected in the kidney and bladder, as well as the details of the operative process.

PATIENT SUMMARY: A 65-year-old male patient, classified as ASA 2, with a history of COPD and CML. The patient's general health is good, and masses were detected in both the kidney and bladder. Initially, TUR-MT was performed on the bladder mass identified via cystoscopy. Subsequently, nephroureterectomy and lymph node dissection were carried out without repositioning the patient.

METHODS: The video presentation provides a detailed account of the laparoscopic nephroureterectomy and lymph node dissection procedures. Techniques and procedural steps used during the operation are thoroughly demonstrated. The patient was monitored for 3 days post-operatively with no complications.

RESULTS: The pathology report of the kidney revealed high-grade papillary urothelial carcinoma (8x8x5 cm) with invasion into the subepithelial connective tissue. Surgical margins were reported as clean. The bladder mass pathology was reported as Ta low-grade. In the lymph node dissection, all 8 nodes, the largest being 2.5 cm, were reactive.

CONCLUSION AND DISCUSSION: This video presentation evaluates the effectiveness and safety of laparoscopic approaches in advanced-stage renal urothelial carcinoma cases. The patient's recovery without complications demonstrates the success of laparoscopic surgery in such cases. The findings support the use of laparoscopic nephroureterectomy and lymph node dissection as a safe and effective treatment option for advanced urothelial carcinoma cases.

Keywords: Laparoscopic Nephroureterectomy, Urothelial Carcinoma, Lymph Node Dissection

VS-20

Yüksek Nefrometri Skorlu T2a Sol Renal Kitlenin Cerrahi Tedavisinde 3D Laparoskopik Parsiyel Nefrektominin Etkinliği ve Güvenilirliği

Şenol Adanur[1], Salih Al[2], Mücahit Macit[1], Bakytbek Kozubaev[3], Özkan Polat[1]
[1]Atatürk Üniversitesi, Üroloji Anabilimdalı, Erzurum
[2]Kaçkar Devlet Hastanesi, Üroloji Anabilimdalı, Rize
[3]Ceylanpınar Devlet Hastanesi, Üroloji Anabilimdalı, Şanlıurfa

GİRİŞ: Sol böbrekte 85*67 mmlik endofitik kitlesi olan RENAL nefrometri skoru 11 olan hastaya uyguladığımız 3-D laparoskopik parsiyel nefrektomi operasyonunu sunmayı amaçladık.

OLGU: 27 yaşında bayan hasta 6 aydır olan sol yan ağrısı nedeniyle dış merkezde dahiliye polikliniğine başvurmuş ve üriner sistem USG de sol böbrekte 8cm boyutunda solid kitle izlenmesi üzerine üroloji polikliniğimize yönlendirilmiş. Bilinen ek hastalığı ve cerrahi operasyon öyküsü yoktu. Hastaya kontrastlı alt-üst abdomen bilgisayarlı tomografi(BT) çekildi. BT'sinin sol böbrekte 85*67 mm boyutunda kontrast tutulumu gösteren solid kitlesel lezyon(RCC?) olarak raporlanması üzerine laparoskopik parsiyel/gerekirse radikal nefrektomi kararı verildi. Lateral dekübit pozisyonunda 3 adet 10 mmlik ve 1 adet 5 mmlik trokar ile 3-D görüntüleme sistemiyle batına girildi. Toldt hattı düşürülerek böbrek etraf dokulardan serbestlendi. Üreter bulunarak üreter kılavuzluğunda renal hilus serbestlenerek renal arter ve ven ortaya konuldu. Kitle üzerindeki gerota fasiası açıldı. Renal arter ve vene bulldog klemp konularak kitle eksize edildi. Eksizyon sonrası açılan kaliksler V-loc sutur ile tamir edildi. Oluşan eksizyonel loja 1 adet surgicell yerleştirilerek V-loc sutur ile renorafi yapıldı. Renal arter ve vendeki klempler açıldı. İskemi süresi 19 dk olarak kaydedildi. Loja 1 adet dren yerleştirilerek trokar giriş yerleri kapatıldı. Ardından hastaya litotomi pozisyonu verilerek üreterorenoskop ile üretral meadan girilerek mesaneye geçildi. Sol üreter orifisinden guide böbreğe itilerek guide üzerinden 6 Fr 28 cm DJ stent böbreğe yerleştirilerek işlem sonlandırıldı. Postopereratif erken komplikasyon gelişmeyen hastanın dreni 4.gün alınarak 5.günde taburcu edildi. 4 hafta sonra hastanın DJ stenti çıkarıldı. Hastanın patoloji sonucu kromofob hücreli karsinom cerrahi sınırlar tümör negatif olarak raporlandı.

SONUÇ: 3-D laparoskopik parsiyel nefrektomi RENAL nefrometri skoru yüksek olan endofitik büyük kitlelerde de uygulanabilecek etkili ve güvenli bir yöntemdir.

Anahtar Kelimeler: parsiyel nefrektomi, laparoskopik cerrahi, endofitik böbrek tümörü

Efficacy and Safety of 3D Laparoscopic Partial Nephrectomy in the Surgical Treatment of T2a Left Renal Mass with High Nephrometry Score

Şenol Adanur[1], Salih Al[2], Mücahit Macit[1], Bakytbek Kozubaev[3], Özkan Polat[1]
[1]Ataturk University, Department of Urology,Erzurum
[2]Kaçkar State Hospital, Department of Urology, Rize
[3]Ceylanpinar State Hospital, Department of Urology, Sanliurfa

INTRODUCTION: We aimed to present the 3-D laparoscopic partial nephrectomy operation that we performed on a patient with a RENAL nephrometry score of 11 and an endophytic mass of 85*67 mm in the left kidney.

CASE: A 27-year-old female patient applied to the internal medicine clinic of an external center due to left flank pain that had been going on for 6 months and was referred to our urology clinic upon the observation of an 8 cm solid mass in the left kidney on urinary system USG. She had no known additional disease or surgical history. Contrast-enhanced lower-upper abdomen computed tomography (CT) was performed on the patient. Upon the CT report of a solid mass lesion (RCC?) showing contrast enhancement in the left kidney measuring 85*67 mm, laparoscopic partial/radical nephrectomy decision was made. In the lateral decubitus position, 3 10 mm and 1 5 mm trocars were used to enter the abdomen with a 3-D imaging system. The kidney was released from the surrounding tissues by lowering the Toldt line. The ureter was found and the renal hilum was released under the guidance of the ureter, exposing the renal artery and vein. Gerota's fascia on the mass was opened. The mass was excised by placing a bulldog clamp on the renal artery and vein. After excision, the opened calyces were repaired with V-loc suture. Renorrhaphy was performed with V-loc suture by placing 1 surgical cell in the excisional site. The clamps on the renal artery and vein were opened. The ischemia period was recorded as 19 minutes. 1 drain was placed in the site and the trocar entry sites were closed. Then, the patient was given the lithotomy position and the ureterorenoscope was entered from the urethral meatus and passed to the bladder. The guide was pushed into the kidney from the left ureteral orifice and a 6 Fr 28 cm DJ stent was placed over the guide and the procedure was terminated. The drain of the patient, who did not develop any early postoperative complications, was removed on the 4th day and he was discharged on the 5th day. The patient's DJ stent was removed after 4 weeks. The patient's pathology result was reported as chromophobe cell carcinoma surgical margins tumor negative.

CONCLUSION: 3-D laparoscopic partial nephrectomy is an effective and safe method that can be applied to large endophytic masses with high RENAL nephrometry scores.

Keywords: partial nephrectomy, laparoscopic surgery, endophytic kidney tumor

VS-21

Penil venöz surgey in selected patients

Muhlis Ünal[1], Anıl Dağıdır[1], Engin TELLİ[1], Enes Abdullah Baynal[1], Naci Burak Çınar[2], Mustafa Melih Culha[1], Ates Kadioglu[3]
[1]Department of Urology, Kocaeli University, Kocaeli, Turkey
[2]Department of Urology, Kutahya City Hospital, Kütahya, Turkey
[3]Department of Urology, İstanbul University, İstanbul, Turkey

INTRODUCTION: In this video presentation penile venous surgery was planned in a young patient diagnosed with cavernosal insufficiency. Cavernosal insuffiency was detected by penile doppler ultrasonography and cavernosometry.

PATIENT HISTORY: A 32-year-old male patient,presented with erectile dysfunction. No pathology was detected in the examination and biochemical tests. iief score was measured as 8.The patient did not benefit from phosphodiesterase-5 inhibitor treatment.Only cavernosal insufficiency was detected from penile Doppler and cavernosometry.

METHODS: Surgery was started with an anterior scrotal incision in the lithotomy position under spinal anesthesia. Skin and subcutaneous tissues were passed with the help of electrocautery.The penile corpus was delivered through the incision with blunt dissection. The fundiform ligament was found and cut.Then, the deep dorsal vein was exposed by dissection along the penis, paying attention to the dorsal nerves. Dorsal veins was ligated proximally and distally.Then, a tourniquet was applied to the glans penis to prevent the substances to be administered into the vein from escaping into the glans. The vein was entered with a 24G intraket.Emissary veins were visualized by administering methylene blue.Then, sclerosing agent was given and waited for 5 minutes. The dorsal penile vein was excised up to the root of the penis.Then, the suspensory ligament in the pubic region was released from the surrounding tissues, found where it attached to the pubic bone, and was cut. Both crus tied with a nylon tape.Then, the suspensory ligament was sutured for penile stabilization.

Surgery time was recorded as 130 minutes. No peroperative complications were observed. The patient was discharged on the first postoperative day, with the dressing renewed.No postoperative complications were observed. He stated that his erection quality increased significantly during follow-ups and he was able to have intercourse easily. iief score was measured as 26

CONCLUSION: Penile venous surgery may be useful for selected young patients who do not benefit oral therapy

Keywords: Erectile dysfunction,dorsal venectomy,anterior scrotal approach

VS-22

Renal Yetmezliğe Neden Olan Dev (650cc) Benign Prostat Hiperplazisinin Tedavisinde ThuFLEP: Efsane mi? Gerçek mi?

Şenol Adanur[1], Mücahit Macit[1], Bakytbek Kozubaev[2], Şaban Oğuz Demirdöğen[1], Özkan Polat[1]
[1]Atatürk Üniversitesi, Üroloji Anabilimdalı, Erzurum
[2]Ceylanpınar Devlet Hastanesi, Üroloji Anabilimdalı, Şanlıurfa

AMAÇ: Bu videoda 650 cc prostat hacmi olan Bening Prostat Hiperplazisi(BPH) hastasına uyguladığımız Thulium Fiber lazer ile Prostat Enükleasyonu (ThuFLEP) olgusunu sunmayı amaçladık.

OLGU: 1 aydır üriner retansiyon nedeniyle TU sondalı olan ve dış merkezde bilateral üreterohidronefroz ve renal yetmezlik nedeniyle bilateral perkütan nefrostomi kataterı konulan hasta polikliniğimize başvurdu. Bilinen hipertansiyon hastalığı ve 6 yıl önce kolesistektomi hikayesi vardı. Digital rektal muayenede prostatın ileri derecede büyük olarak palpe edilmesi haricinde özellik yoktu. Labaratuar bulgularında PSA:51 ng/ml ve kreatin:1.2 mg/dl olarak görüldü. Hastaya yapılan üriner sistem USG de bilateral böbreklerde nefrostomi kataterlerinin mevcut olduğu ve hidronefrozunun olmadığı izlendi. Yapılan transrektal USG de prostat hacmi 650 cc olarak ölçüldü. Hastaya çekilen multiparametrik prostat MRG PIRADS 2 olarak raporlandı. Hastadan sistemik prostat biopsisi alındı.Alınan biopsi sonucu benign prostat hiperplazisi olarak raporlanması üzerine hastaya üretrosistoskopi yapıldı. Sistoskopide prostatın ileri derecede büyük olduğu belirgin median lop hiperplazisi olduğu ve her iki üreter orifisine prostat median lop basısı olduğu izlendi. Mesanede tümöral lezyon izlenmedi. Hastaya ThuFLEP yapılmasına karar verildi. 24 Fr ThuFLEP şaftı yerleştirilerek thulium lazer ile önce prostat median lobu ve ardından sol prostat lobu enüklee edildi. Prostat loplarının ileri derecede büyük olması ve mesane boynundan mesaneye geçişi mümkün olmadığı için prostatik üretrada 3 parçaya ayrılarak prostat üretrada morsele edildi. Vaka süresinin uzaması nedeniyle prostat sağ lobu için 2.seans operasyon planlanarak kanama kontrolü yapılıp 20 F 3 yollu postprostatektomi TU sondası yerleştirilerek operasyon sonlandırıldı.İlk operasyondan 4 gün sonra tekrar operasyona alınarak sağ prostat lobu enüklee edilerek enüklee edilen doku 3 parçaya bölünerek morsele edildi.Kanama kontrolü sonrası 20 F 3 yollu postprostatektomi TU sondası yerleştirilerek operasyon sonlandırıldı. Postoperatif 1. günde hastanın nefrostomileri alındı. USG de bilateral hidronefroz gelişmeyen hastanın TU sondası 3.gününde alındı. Spontan idrar drenajı olan stress inkontinansı olan hastaya pelvik taban kas egzersizleri önerilerek taburcu edildi. ThuFLEP patolojisi adenomatöz hiperplazi olarak raporlanan hastanın 1. ay kontrolünde stress inkontinansın tamamen düzeldiği 1.ay ve 3.ay kontrollerinde yapılan üroflowmetride Qmax:25ml/sn olduğu ve USG de bilateral böbreklerde hidronefrozunun olmadığı izlendi.

SONUÇ: ThuFLEP ileri derecede büyük prostatlardada uygulanabilecek güvenli ve etkili bir cerrahi yöntemdir.

Anahtar Kelimeler: dev prostat, thuflep, thulium fiber lazer ile prostat enükleasyonu

ThuFLEP in the Treatment of Giant(650cc) Benign Prostatic Hyperplasia Causing Renal Failure: Myth or Reality?

Şenol Adanur[1], Mücahit Macit[1], Bakytbek Kozubaev[2], Şaban Oğuz Demirdöğen[1], Özkan Polat[1]
[1]Ataturk University, Department of Urology,Erzurum
[2]Ceylanpinar State Hospital, Department of Urology, Sanliurfa

PURPOSE: In this video, we aimed to present a case of Thulium Fiber Laser Prostate Enucleation (ThuFLEP) applied to a patient with Benign Prostatic Hyperplasia (BPH) with a prostate volume of 650 cc.

CASE: The patient, who had a TU catheter for 1 month due to urinary retention and who had bilateral percutaneous nephrostomy catheters placed at an external center due to bilateral ureterohydronephrosis and renal failure, applied to our outpatient clinic. He had a known hypertension and a history of cholecystectomy 6 years ago. There was no feature except for the extremely large prostate palpation in digital rectal examination. Laboratory findings showed PSA: 51 ng/ml and creatinine: 1.2 mg/dl. Urinary system USG performed on the patient revealed that there were nephrostomy catheters in bilateral kidneys and that he did not have hydronephrosis. Transrectal USG measured the prostate volume as 650 cc. The patient's multiparametric prostate MRI was reported as PIRADS 2. Systemic prostate biopsy was taken from the patient. The patient underwent urethrocystoscopy after the biopsy result was reported as benign prostatic hyperplasia. Cystoscopy revealed that the prostate was extremely large, had significant median lobe hyperplasia, and there was prostate median lobe compression on both ureteral orifices. No tumoral lesion was observed in the bladder. It was decided to perform ThuFLEP on the patient. A 24 Fr ThuFLEP shaft was placed and first the prostate median lobe and then the left prostate lobe were enucleated with thulium laser. Since the prostate lobes were extremely large and it was not possible to pass from the bladder neck to the bladder, the prostatic urethra was divided into 3 pieces and the prostate was morcellated in the urethra. Due to the prolongation of the case, a second session operation was planned for the right lobe of the prostate, bleeding was controlled, and a 20 F 3-way postprostatectomy TU catheter was placed, and the operation was terminated. 4 days after the first operation, the operation was repeated, the right prostate lobe was enucleated, and the enucleated tissue was divided into 3 pieces and morcellated. After bleeding control, a 20 F 3-way postprostatectomy TU catheter was placed, and the operation was terminated. The patient's nephrostomies were removed on the 1st postoperative day. The patient's TU catheter was removed on the 3rd day, as no bilateral hydronephrosis developed on USG. The patient, who had stress incontinence and spontaneous urinary drainage, was discharged after being advised to do pelvic floor muscle exercises. The patient whose ThuFLEP pathology was reported as adenomatous hyperplasia had completely resolved stress incontinence at the 1st month control, Qmax: 25ml/sec was observed in the uroflowmetry performed at the 1st and 3rd month controls, and there was no hydronephrosis in bilateral kidneys on USG.

CONCLUSION: ThuFLEP is a safe and effective surgical method that can be applied to extremely large prostates.

Keywords: giant prostate, thuflep, prostate enucleation with thulium fiber laser

VS-23

Konjenital Renal Füzyon Anomalili Ektopik Böbrekte Multipl Kaliks Taşlarının Tedavisinde Bimodal Endoskopik Destekli PNL Cerrahisinin Etkinliği ve Güvenirliliği

Ertürk Altun, Ercan Ogreden, ural oguz, Erhan Demirelli, Doğan Sabri Tok
Giresun Üniversitesi, Üroloji Ana Bilim Dalı, Giresun, Türkiye

Çapraz füzyon anomalisi, her iki böbreğin vücudun aynı tarafında yer aldığı ve kaynaştığı, yüksek oranda taş oluşumu ve idrar yolu enfeksiyonu görülen nadir bir konjenital anomalidir. Füzyonlu çapraz renal ektopinin yaygınlığı, her canlı doğumda 1/1000'dir. Biz bu çalışmada; insidental araç içi trafik kazası nedeniyle kliniğimize başvuran hastanın tetkiklerinde renal füzyon anomalisi ve multipl kaliks taşı tanısı konan hastanın tedavisinde üreterorenoskopik ve laparaskopik destekli PNL cerrahisinin güvenirliliğini ve etkinliğini sunmayı amaçladık. Bir yıl önce 40 yaş erkek hasta araç içi trafik kazası nedeniyle acile başvurdu. Hastanın hemodinamisi sağlandıktan sonra yapılan kontrastlı tüm batın tomografisinde (BT) iç organlarda major bir defekt izlenmedi. Üriner sistemde grade-IV laserasyon ve ≤ 3 cm perirenal hematom, sol renal füzyon anomalisi ve multipl kaliks taşları izlendi. Üriner ekstravazasyon nedeniyle kliniğimize interne edilen hastanın her iki üreterine double-J (DJ) stent kondu ve tedavisi tamamlandıktan sonra taburcu edildi. 3 ay sonra kontrole gelen hastanın kontrastsız BT'sinde üst taraf böbrek kalikslerinde multipl taşlar ve ekstravaze olmuş taşlar izlendi. Litotomi pozisyonunda; her iki üreterdeki DJ stentler alındıktan sonra sol üretere akses kılıf yerleştirildi ve flexibl üreterorenoskopla renal pelvis ve kalikslere ulaşıldı. Sol böbrek kalikslerinde en büyüğü 1 cm boyutunda multipl taşlar izlendi ve hasta sol lateral dekubit pozisyonuna alındı. Üç adet laparaskopik port anatomik lokalizasyonlardan yerleştirildi ve transperitoneal giriş sağlandı. Sol kolon medialize edildikten sonra gerota fasyası açıldı ve renal pelvis içerisinde üreterorenoskopun ışığı klavuzluğında TLA iğnesi ile renal pelvisten giriş yapıldı. Laparaskopik görüş altında klavuz tel yerleştirildikten sonra 24 F dilatasyon yapıldıktan sonra akses tüp yerleştirildi ve kaliks içerisindeki taşlar ultrasonik litotriptör ile kırılarak dışarı alındı. Takibinde renal pelvis sütüre edildi ve üretere 4.7 F, 26 cm DJ stent yerleştirildi. Loja dren yerleştirildikten sonra cerrahi sonlandırıldı. Konjenital füzyon renal anomaliler çoğu zaman asemptomatik seyretse de üriner taşlar ve tekrarlayan enfeksiyonlar sık izlenir. Konjenital füzyone renal anomalilerde hem inferior yerleşimli böbrek olması hem de vasküler anomaliler ve anterior yerleşimli renal pelvis nedeniyle cerrahisinde komplikasyon oranları diğer hastalara göre daha sık izlenir. PNL cerrahisi multipl kaliks taşlarında mükemmel sonuçlar ile kendisini kanıtlasa da renal füzyon anomalisi olan böbreklerde komplikasyon oranları yüksektir. Bu video sunumda; renal füzyon anomalisi olan hastaların cerrahisinde, üreteroskopik ve laparaskopik görüntü altında bu komplikasyonların önlenmesinde mükemmel sonuçlarıyla cerrahinin etkinliğini ve güvenirliliğini artırmaktadır.

Anahtar Kelimeler: renal füzyon anomalisi, perkütan nefrolitotomi, laparoskopik cerrahi, böbrek taşı, böbrek yaralanması

Efficacy and Safety of Bimodal Endoscopic Assisted PNL Surgery in the Treatment of Multiple Calyx Stones in Ectopic Kidney with Congenital Renal Fusion Anomaly

Ertürk Altun, Ercan Ogreden, ural oguz, Erhan Demirelli, Doğan Sabri Tok
Giresun University, Department of Urology. Giresun, Turkey

Cross-fusion anomaly is a rare congenital anomaly in which both kidneys are located and fused on the same side of the body, with a high incidence of stone formation and urinary tract infection. The prevalence of cross renal ectopia with fusion is 1/1000 per live birth. In this study, we aimed to present the safety and efficacy of ureterorenoscopic and laparoscopic assisted PNL surgery in the treatment of a patient who was admitted to our clinic due to an incidental road traffic accident and diagnosed with renal fusion anomaly and multiple calyx stones. One year ago, a 40-year-old male patient was admitted to the emergency room due to a traffic accident. Contrast-enhanced whole abdominal tomography (CT) performed after the patient's hemodynamics was stabilized showed no major defect in the internal organs. Grade-IV laceration and ≤ 3 cm perirenal hematoma, left renal fusion anomaly and multiple calyx stones were observed in the urinary system. The patient was interned to our clinic because of urinary extravasation, a double-J (DJ) stent was placed in both ureters and he was discharged after completion of treatment. After 3 months, the patient came for follow-up and non-contrast CT showed multiple stones and extravasated stones in the upper renal calyces. In the lithotomy position, after removal of DJ stents in both ureters, an acces sheath was placed in the left ureter and the renal pelvis and calyces were accessed with a flexible ureterorenoscope. Multiple stones, the largest of which was 1 cm in size, were observed in the left renal calyces and the patient was placed in the left lateral decubitus position. Three laparoscopic ports were placed through anatomical localizations and transperitoneal access was achieved. After the left colon was medialized, the gerota fascia was opened and the TLA needle was inserted through the renal pelvis under the light guidance of the ureterorenoscope. After placement of the guide wire under laparoscopic visualization, an accessory tube was placed after 24 F dilatation and the stones in the calyx were crushed with an ultrasonic lithotripter and removed. The renal pelvis was sutured and a 4.7 F, 26 cm DJ stent was placed in the ureter. Surgery was ended after placement of a drain in the lumen. Although congenital fusion renal anomalies are often asymptomatic, urinary calculi and recurrent infections are common. In congenital fusyone renal anomalies, complication rates in surgery are more frequent than in other patients due to both inferiorly located kidney and vascular anomalies and anteriorly located renal pelvis. Although PNL surgery has proven itself with excellent results in multiple calyx stones, complication rates are high in kidneys with renal fusion anomalies. In this video presentation; In the surgery of patients with renal fusion anomalies, ureteroscopic and laparoscopic visualization increases the efficiency and reliability of surgery with excellent results in preventing these complications.

Keywords: renal fusion anomally, percutaneous nephrolithotomy, laparoscopic surgery, renal stones, renal injury

VS-24

Ektopik Böbrekte Laparoskopik Yardımlı Perkütan Nefrolitotomi

Ahmet Varan, Çağrı Öktem, Mustafa Baran Yılmaz, Berat Cem Ozgur, Omer Doluoglu
Sağlık Bilimleri Üniversitesi Ankara Eğitim ve Araştırma Hastanesi, Üroloji Bölümü, Ankara

GİRİŞ: Metanefrik böbrek sakral bölgeden kaynaklanır ve daha sonra gelişim sırasında daha kraniyal olarak konumlanır. Pelvisten renal fossaya yükselemeyen bir böbrek ektopik pelvik böbrek olarak kabul edilir. Bir otopsi serisinde böbrek ektopisinin insidansı, 900'de 1 olarak tahmin edilmiştir (1). Ayrıca, pelvik böbreğin görülme oranı 2200 ile 3000'de 1 olarak bildirilmiştir (2). Ektopik pelvik böbreğin anormal anatomisi ve anormal rotasyonu nedeniyle, etkilenen hastalarda genellikle eş zamanlı yapısal anomaliler görülür. Reflü, hidronefroz, nefrolitiazis ve hatta böbrek yetmezliği gibi durumlar pelvik böbreği olan hastalarda olmayanlara göre daha yaygındır. Bu tür taşlar için çeşitli tedavi yöntemleri arasında ekstrakorporeal şok dalga litotripsi (ESWL), fleksibl üreteroskopi, laparoskopik yardımlı perkütan nefrolitotomi (LY-PNL) ve laparoskopik piyelolitotomi yer almaktadır (3, 4). PNL, çapı 20 mm'den büyük olan veya ESWL ile tedavi edilemeyen büyük böbrek taşlarının tedavisinde tercih edilen bir yöntemdir. Bununla birlikte, PNL yaklaşımı aberran vasküler ve komşu organlarda, özellikle de bağırsaklarda ciddi bir yaralanma riski oluşturabilir. Bu nedenle, laparoskopi gibi bir yöntem bu prosedürde yardımcı olabilir. Bu olgumuzda, laparoskopi yardımlı transperitoneal perkütan nefrolitotomi ile tedavi edilen pelvik böbrek taşı sunulmuştur.

OLGU: Yaklaşık son 6 aydır ara ara olan ve son zamanlarda artan sol yan ağrısı şikayetiyle polikliniğimize başvuran hastanın yapılan direkt üriner sistem grafisi ve bilgisayarlı tomografisinde (BT) sol pelvik böbreği olduğu ve böbrek içerisinde multipl taşları olduğu saptandı. 1997 yılında başarısız 3 seans sol ESWL öyküsü bulunan hastanın BT'sinde "sol böbrek pelvikalisiyel sistemde dağınık yerleşimli büyüğü renal pelvis düzeyinde 14 mm ölçülen ve sol üreterde üreteropelvik bileşkenin yaklaşık 2 cm distalinde 9 mm çapında taş dansitesi izlenmiş olup klinik konseyimizde değerlendirilmesi üzerine hastaya ilk planda RIRS (Retrograd Intrarenal Surgery) planlandı. RIRS planı ile taşlarının ulaşılabildiği kadarına müdahale etmek amacıyla operasyona alınan hastanın pelvik böbrek olması ve üreterde kinklerinin olması nedeniyle semirijit üreterorenoskopi ile üreter üst uca ulaşılamadı, guidewire üzerinden üreteral erişim kılıfının da yerleştirilememesi sonucu endoskopik olarak böbreğe ulaşılamadı. Bunun üzerine 4.7f double J stent yerleştirilerek operasyon sonlandırıldı ve ikinci seans için LY-PNL planı yapıldı. LY-PNL için litotomi pozisyonunda daha önceki ameliyatında yerleştirilmiş olan double j stent çıkarıldı. Transperitoneal laparoskopi Ardından toldt hattı serbestlendi. Sol böbrek pararenal yağ dokusu ve gerota fasyası serbestlendi. Direk görüş altında sol böbrek alt polden 25 cm chiba iğnesi ile girildi. Ardından sensör guide gönderildi. Skopi ile yeri teyit edildikten sonra fasya dilatatörü yardımıyla fasya dilate edildikten sonra amplatz dilatatörlerin yardımı ile sol böbrek alt pol 30f'e kadar dilate edildi. Ardından nefroskop ile girildi. Sol böbrek üst polde 2 adet boyutları 1.5 cm ve 7mm, renal pelviste 3 adet 1 er cm ve alt polde bulunan 1 cm taş pnömotik litotriptör yardımı ile fragmante edilip dışarı alındı. Skopi ile kontrolünde alt polde veya üreteropelvik bileşkede oldugu tahmin edilen 1 cm taş izlendi. Nefroskop ile taşa ulaşılamaması üzerine, fleksible üreterorenoskop ile perkütan sheath içerisinden girilerek taşa ulaşılmaya çalışıldı fakat ulaşılamadı. Ardından sol böbreğe18f 30cm reentry katateri konulup sol retroperitoneal bölgeye 1 adet slikon dren yerleştirildi. Trokar girişleri anatomiye uygun şekilde kapatıldı işlem komplikasyonsuz sonlandırıldı. Post-operatif 3. gününde drenden geleninin azalması üzerine dreni çekilerek hasta taburcu edildi ve 1. ayda bilgisayarlı tomografi kontrolüne çağırıldı, sol böbrek alt polünde 1 cm rezidü taşının mevcut olduğu görülen hastanın ağrısının önemli ölçüde azaldığını belirtmesi ve ağrısı tekrar artarsa gelmek istediğini belirtmesi üzerine ek girişim düşünülmedi.

SONUÇ: Olgumuzda semptomatik pelvik böbrek taşlı hastamızda pelvik böbreğin önünde barsaklar ve aberran damarların olması sebebiyle LY-PNL yapılan hasta sunulmuştur. Pelvik böbrek taşı olan hastalarda LY-PNL güvenli ve etkili bir tedavi olabilmektedir. Olgumuz ve yayınlanmış literatür, ektopik pelvik böbrek taşı olan hastaların tedavisinde uygun preoperatif değerlendirme ve en uygun cerrahi prosedürün seçilmesinin kritik rol oynadığını göstermektedir.

Anahtar Kelimeler: Böbrek taşı, ektopik, laparoskopi, perkütan nefrolitotomi

33. Ulusal Üroloji Kongresi
29 Ekim-01 Kasım 2024 Susesi Luxury Resort, Antalya

Laparoscopic Assisted Percutaneous Nephrolithotomy in Ectopic Kidney

Ahmet Varan, Çağrı Öktem, Mustafa Baran Yılmaz, Berat Cem Ozgur, Omer Doluoglu
Department of Urology, Healthy Science University Ankara Training and Research Hospital, Ankara, Turkey

INTRODUCTION: The metanephric kidney originates from the sacral region and is then positioned more cranially during development. A kidney that fails to ascend from the pelvis to the renal fossa is considered an ectopic pelvic kidney. In an autopsy series, the incidence of renal ectopia was estimated to be 1 in 900 (1). Furthermore, the incidence rate of pelvic kidney has been reported as 1 in 2200 to 3000 (2). Because of the abnormal anatomy and abnormal rotation of the ectopic pelvic kidney, affected patients usually have concomitant structural anomalies. Conditions such as reflux, hydronephrosis, nephrolithiasis and even renal failure are more common in patients with pelvic kidneys than those without. Various treatment modalities for such stones include extracorporeal shock wave lithotripsy (ESWL), flexible ureteroscopy, laparoscopic-assisted percutaneous nephrolithotomy (LA-PNL) and laparoscopic pyelolithotomy (3, 4). PNL is the preferred method for the treatment of large kidney stones larger than 20 mm in diameter or those that cannot be treated with ESWL. However, the PNL approach may pose a serious risk of injury to aberrant vascular and adjacent organs, especially the intestines. Therefore, a modality such as laparoscopy may be helpful in this procedure. In this case report, we present a pelvic kidney stone treated with laparoscopy-assisted transperitoneal percutaneous nephrolithotomy.

CASE PRESENTATION: The patient was admitted to our outpatient clinic with the complaint of left flank pain which had been intermittent for the last 6 months and increased recently. Direct urinary tract radiography and computed tomography (CT) revealed a left pelvic kidney with multiple stones in the kidney. In 1997, the patient had a history of unsuccessful 3 sessions of left ESWL and CT scan showed a stone density of 14 mm in the pelvic pelvis of the left kidney and 9 mm in the left ureter approximately 2 cm distal to the ureteropelvic junction and upon evaluation in our clinical council, RIRS (Retrograde Intrarenal Surgery) was planned in the first plan. The patient was operated to intervene as much of the stones as possible with the RIRS plan. The upper end of the ureter could not be reached with semirigid ureterorenoscopy due to the pelvic kidney and kinks in the ureter, and the kidney could not be reached endoscopically as a result of the inability to place the ureteral access sheath over the guidewire. Therefore, the operation was terminated by placing a 4.7f double J stent and LA-PNL was planned for the second session. For LA-PNL, the double J stent placed in the previous operation was removed in the lithotomy position. After transperitoneal laparoscopy, the toldt line was freed. Left renal pararenal adipose tissue and gerota fascia were released. Under direct visualization, a 25 cm chiba needle was inserted through the lower pole of the left kidney. Sensor guide was then sent. After confirming the location with scopy, the fascia was dilated with the help of fascia dilator and then the lower pole of the left kidney was dilated up to 30f with the help of amplatz dilators. Then it was entered with a nephroscope. Two stones of 1.5 cm and 7 mm in the upper pole of the left kidney, 3 stones of 1 cm each in the renal pelvis and 1 cm in the lower pole were fragmented and removed with the help of a pneumatic lithotripter. A 1 cm stone, which was presumed to be in the lower pole or ureteropelvic junction, was observed with scopy control. When the stone could not be reached with nephroscope, percutaneous access was attempted with a flexible ureterorenoscope through the sheath, but the stone could not be reached. Then, an 18f 30cm reentry catheter was placed in the left kidney and 1 silicone drain was placed in the left retroperitoneal region. Trocar entries were closed according to the anatomy and the procedure was terminated without complications. On the 3rd post-operative day, the patient was discharged after the drain was removed due to decreased flow from the drain. The patient was called for computed tomography control at the 1st month, and no additional intervention was considered since the patient, who was seen to have a 1 cm residual stone in the lower pole of the left kidney, stated that his pain had significantly decreased and stated that he wanted to come back if his pain increased again.

CONCLUSION: In our case, we present a patient with symptomatic pelvic kidney stones who underwent LA-PNL due to the presence of intestines and aberrant vessels in front of the pelvic kidney. LA-PNL can be a safe and effective treatment in patients with pelvic kidney stones. Our case and the published literature suggest that appropriate preoperative evaluation and selection of the most appropriate surgical procedure play a critical role in the management of patients with ectopic pelvic kidney stones.

Keywords: Kidney stone, ectopic, laparoscopy, percutaneous nephrolithotomy

Resim 1

Figure 1

Laparoskopi yardımlı perkütan nefrolitotomi, preoperatif ve postoperatif direkt üriner sistem grafileri

Laparoscopy-assisted percutaneous nephrolithotomy, preoperative and postoperative direct urinary tract radiographs

VS-25

Atnalı Böbreği olan Pediatrik Hastaya Uyguladığımız 3-D Laparoskopik Transmezokolik Pyeloplasti

Mücahit Macit[1], Bakytbek Kozubaev[2], Salih AL[3], Yılmaz Aksoy[1], Fatih Özkaya[1]
[1]Atatürk Üniversitesi, Üroloji Anabilimdalı, Erzurum
[2]Ceylanpınar Devlet Hastanesi, Üroloji Anabilimdalı, Şanlıurfa
[3]Kaçkar Devlet Hastanesi, Üroloji Anabilimdalı, Rize

AMAÇ: Bu videoda pediatrik yaş grubundaki atnalı böbreği olup eşlik eden sol UP bileşke darlığı olan hastaya uyguladığımız 3-D laparoskopik transmezokolik pyeloplasti prosedürünü sunmayı amaçladık.

OLGU: 7 yaşında erkek hasta, son 3 aydır olan aralıklı sol yan ağrısı nedeniyle pediatri polikliniğine başvurmuş ve yapılan üriner sistem USG'de sol böbrekte grade 3 hidronefroz ve atnalı böbrek tespit edilmesi üzerine tarafımıza yönlendirilmiş. Bilinen ek hastalığı ve cerrahi operasyon hikayesi yoktu. Labaratuvar tetkikleri normal olarak görüldü. Hastaya çekilen MR ürografide atnalı böbrek varyasyonu mevcut olup sol böbrekte AP çapının 23 mm olduğu, ürogram fazında gecikme olduğu ve bulguların UP bileşke darlığı ile uyumlu olduğu raporlandı. Çekilen sintigrafide sol böbreğin %42 fonksiyone ve diüretiğe yanıtsız stazının mevcut olması üzerine retrograd pyelopgrafi ve gerekirse laparoskopik pyeloplasti kararı verildi. Hastaya yapılan üretrosistoskopide üretra, mesane mukozası ve her iki üreter orifisi normal olarak değerlendirildi. Sol üreter orifisinden 4 Fr üreter kateteri angaje edilerek yapılan retrograd pyelografide UP bileşkenin dar olması ve böbrekte hidronefroz izlenmesi üzerine laparoskopik pyeloplastiye karar verildi. Aynı seansta hastaya sol lateral dekübit pozisyonu verilerek 1 adet 10 mm'lik ve 2 adet 5 mm'lik olmak üzere 3 trokar ile batına giriş yapılarak transmezokolik olarak böbreğe yaklaşıldı. Üreter ve böbrek pelvisi çevre dokulardan serbestlenerek UP bileşkedeki dar segment eksize edilip 4.8 Fr 20 cm DJ stent yerleştirilerek böbrek pelvisine anostomoz yapıldı. Trokar giriş yerinden 1 adet dren konularak işlem sonlandırıldı. Postoperatif erken komplikasyon gelişmeyen hastanın dreni 2. gün alınarak 3. gün taburcu edildi. Cerrahi prosedürden 4 hafta sonra hastanın DJ stenti alındı. Hastanın kontrollerinde hidronefrozun gerilediği izlendi.

SONUÇ: Laparoskopik transmezokolik pyeloplasti atnalı böbreği bulunan UP bileşke darlıklarında da uygulanabilecek etkili ve güvenli bir tekniktir.

Anahtar Kelimeler: çocukluk çağı, laparoskopik pyeloplasti, transmezokolik pyeloplasti

3-D Laparoscopic Transmesocolic Pyeloplasty in a Pediatric Patient with Horseshoe Kidney

Mücahit Macit[1], Bakytbek Kozubaev[2], Salih AL[3], Yılmaz Aksoy[1], Fatih Özkaya[1]
[1]Ataturk University, Department of Urology,Erzurum
[2]Ceylanpinar State Hospital, Department of Urology, Sanliurfa
[3]Kaçkar State Hospital, Department of Urology, Rize

PURPOSE: In this video, we aimed to present the 3-D laparoscopic transmesocolic pyeloplasty procedure that we applied to a pediatric patient with horseshoe kidney and concomitant left UP junction stenosis.

CASE: A 7-year-old male patient applied to the pediatric outpatient clinic due to intermittent left flank pain for the last 3 months and was referred to us after the urinary system USG revealed grade 3 hydronephrosis and horseshoe kidney in the left kidney. He had no known additional disease or surgical history. Laboratory tests were normal. The patient's MR urography showed a horseshoe kidney variation, the AP diameter of the left kidney was 23 mm, there was a delay in the urogram phase, and the findings were reported to be consistent with UP junction stenosis. In the scintigraphy, the left kidney had 42% function and stasis unresponsive to diuretics, so retrograde pyelopography and, if necessary, laparoscopic pyeloplasty were decided. In the urethrocystoscopy performed on the patient, the urethra, bladder mucosa and both ureteral orifices were evaluated as normal. In the retrograde pyelography performed by inserting a 4 Fr ureteral catheter through the left ureteral orifice, the UP junction was narrow and hydronephrosis was observed in the kidney, so laparoscopic pyeloplasty was decided. In the same session, the patient was placed in the left lateral decubitus position, and 3 trocars, 1 10 mm and 2 5 mm, were used to enter the abdomen and approach the kidney transmesocolicly. The ureter and renal pelvis were released from the surrounding tissues, the narrow segment at the UP junction was excised, and a 4.8 Fr 20 cm DJ stent was placed, and an anastomosis was performed in the renal pelvis. The procedure was completed by placing 1 drain through the trocar entry site. The patient's drain was removed on the 2nd day and discharged on the 3rd day, as no early postoperative complications developed. The patient's DJ stent was removed 4 weeks after the surgical procedure. The patient's hydronephrosis was observed to have regressed during follow-up visits.

CONCLUSION: Laparoscopic transmesocolic pyeloplasty is an effective and safe technique that can also be applied to UP junction stenosis with horseshoe kidneys.

Keywords: childhood, laparoscopic pyeloplasty, transmesocolic pyeloplasty

VS-26

Nadir Bir Vaka: Vezikoüreteral Reflü Tedavisinde Dekstranomer Hiyaluronik Kopolimer Enjeksiyonunda 20 Yıl Sonra Gelişen Mesane Submukozal Taş Oluşumu

Esat Korğali, Hüseyin Saygın, Aydemir Asdemir, Furkan Fatih Arısoy
Cumhuriyet Üniversitesi, Uroloji Ana Bilim Dalı, Sivas

Dekstranomer hiyaluronik kopolimer (Deflux®) endoskopik subüreterik implantasyonu, vezikoüreteral reflü (VUR) tedavisinde güvenli ve etkili kabul edilmektedir. Deflux implantasyonu, yüksek başarı oranı ve minimal komplikasyonları ile popülerdir. Yirmi yıl önce VUR için Deflux ile subüreterik endoskopik tedavi gören 24 yaşındaki kadın hasta, dizüri ve hafif sağ böbrek kolik ağrısı şikayetleriyle değerlendirildi. Bilgisayarlı tomografi, sistolitotripsi ve deflux kalıntısının veya taş oluşumunun enükleasyonu ile çıkarılan taşların varlığını doğruladı. Deflux ile endoskopik subüreterik implantasyonun VUR çözümünde yüksek başarı oranı olsa da, potansiyel uzun vadeli komplikasyonları önlemek için takip döneminde dikkatli olunması gerekmektedir.

Anahtar Kelimeler: VUR,Taş,Komplikasyon

A Rare Case: Submucosal stone formation after 20-years of dextranomer hyaluronic copolymer endoscopic subureteric injection for vesicoureteral reflux

Esat Korğali, Hüseyin Saygın, Aydemir Asdemir, Furkan Fatih Arısoy
Department of Urology, Cumhuriyet University, Sivas, Turkey

Dextranomer hyaluronic copolymer (Deflux®) endoscopic subureteric implantation is considered to be safe and effective for vesicoureteral reflux (VUR) treatment. The deflux implantation is popular for its high success rate and minimal complications. A 24-years-old female who underwent prior subureteric endoscopic therapy with deflux for VUR 20-years ago, was investigated for dysuria and mild right renal colic pain. Computed tomography confirmed the presence stones that was retrieved by cystolithotripsy and enucleation of the residue deflux or calcification of it. Although endoscopic subureteric implantation with deflux has a high success rate for VUR resolution, caution during the follow-up period in order to prevent potential long-term complications is required.

Keywords: VUR, Stone, Compilation

VS-27

Tersiyer Vezikovajinal Fistül Tedavisinde 3D Laparoskopik Transperitoneal Vezikovajinal Fistül Onarımı

Şenol Adanur[1], Salih Al[2], Mücahit Macit[1], Bakytbek Kozubaev[3], Özkan Polat[1]
[1]Atatürk Üniversitesi, Üroloji Anabilimdalı, Erzurum
[2]Kaçkar Devlet Hastanesi, Üroloji Anabilimdalı, Rize
[3]Ceylanpınar Devlet Hastanesi, Üroloji Anabilimdalı, Şanlıurfa

AMAÇ: Açık histerektomi sonrası batında yaygın mayi olması üzerine tekrar operasyona alınan ve mesane yaralanması tespit edilmesi üzerine mesane tamiri yapılan hastada gelişen vezikovajinal fistüle(VVF) uyguladığımız 3-D laparoskopik transperitoneal transvezikal vezikovajinal fistül tamiri prosedürünü sunmayı amaçladık.

OLGU: 39 yaşında bayan hasta 1 ay önce dış merkezde uterin miyom nedeniyle açık histerektomi yapılmış. Postoperatif 3.günde batında yaygın mayi olması üzerine tekrar operasyona alınmış ve mesane yaralanması tespit edilerek mesane onarımı yapılmış. Postoperatif TU sonda alınması sonrası vajenden idrar gelen hasta polikliniğimize yönlendirilmiş. Hastanın bilinen ek hastalığı ve ek cerrahi operasyon öyküsü yoktu. Hastaya yapılan üriner sistem USG de bilateral hidronefroz izlenmedi. Hastaya VVF ön tanısıyla sistoüretroskopi yapıldı. Üretrada patoloji izlenmedi. Mesane trigon bölgesinde yaklaşık 2cmlik fistül traktı izlendi. Metilen mavisi testi yapıldı, testin pozitif olduğu görüldü. Her iki üreter orifisi normal olan hastaya bilateral retrograd pyelografi(RGP) yapıldı. RGP de üreterlerde ekstravazasyon ve patoloji izlenmedi. Hastaya lapatoskopik VVF onarımı planlanarak işlem sonlandırıldı. Histerektomiden 3 ay sonra hasta operasyona alındı. Hastaya önce litotomi pozisyonu verilerek bilateral üreterlere 5 fr üreter katateri yerleştirildi. Mesane trigon bölgesindeki fistül hattından guide itildi. Guidenin vajenden çıktığı görüldü. Guide üzerinden 7 fr üreter katateri itilerek ucu vajenden dışarı alındı. TU sonda konuldu. Supin pozisyon verilerek 2 adet 10 mmlik ve 2 adet 5 mmlik trokar ile batına girildi. Periton açılarak mesane ve vajen arası diseke edildi. Fistül hattındaki katater görülerek fistül etrafındaki vajen dokusu eksize edilip 3.0 vicrylle onarıldı. Ardından mesane trigonun posteriorundan insize edilerek fistül traktı eksize edildi.3.0 V-loc ile continue şekilde onarıldı. Onarım yapılan mesane üzerindeki kas ve seroza 3.0 vicrylle kapatıldı. Loja 1 adet dren konuldu. Hastanın üreter kataterleri alınarak işlem sonlandırıldı. Postoperatif komplikasyon gelişmeyen ve idrar ekstravazasyonu olmayan hastanın 3.gün dreni 10.gün TU sondası alındı. TU sonda alındıktan sonra tam kontinansın sağlandığı izlendi.

SONUÇ: 3-D laparoskopik transperitonel transvezikal vezikovajinal fistül onarımı tersiyer hastalarda da uygulanabilecek etkili ve güvenli bir tekniktir.

Anahtar Kelimeler: tersiyer laparoskopik cerrahi, vezikovajinal fistül, laparoskopik vezikovajinal fistül tamiri

3D Laparoscopic Transperitoneal Vesicovaginal Fistula Repair in Tertiary Vesicovaginal Fistula Treatment

Şenol Adanur[1], Salih Al[2], Mücahit Macit[1], Bakytbek Kozubaev[3], Özkan Polat[1]
[1]Ataturk University, Department of Urology,Erzurum
[2]Kaçkar State Hospital, Department of Urology, Rize
[3]Ceylanpinar State Hospital, Department of Urology, Sanliurfa

PURPOSE: We aimed to present the 3-D laparoscopic transperitoneal transvesical vesicovaginal fistula repair procedure that we applied to the vesicovaginal fistula (VVF) that developed in a patient who was reoperated due to widespread fluid in the abdomen after open hysterectomy and underwent bladder repair due to bladder injury.

CASE: A 39-year-old female patient underwent open hysterectomy due to uterine myoma at an external center 1 month ago. She was reoperated due to widespread fluid in the abdomen on the 3rd postoperative day and underwent bladder repair after bladder injury was detected. The patient, who had urine coming from the vagina after the postoperative TU catheter removal, was referred to our outpatient clinic. The patient had no known additional disease or history of additional surgery. Bilateral hydronephrosis was not observed in the urinary system USG performed on the patient. The patient underwent cystourethroscopy with a preliminary diagnosis of VVF. No pathology was observed in the urethra. A fistula tract of approximately 2 cm was observed in the bladder trigone region. Methylene blue test was performed, and the test was found to be positive. Bilateral retrograde pyelography (RGP) was performed on the patient whose both ureteral orifices were normal. No extravasation or pathology was observed in the ureters in the RGP. Lapatoscopic VVF repair was planned for the patient and the procedure was terminated. The patient was taken to surgery 3 months after the hysterectomy. First, the patient was given the lithotomy position and a 5 fr ureteral catheter was placed in the bilateral ureters. The guide was pushed through the fistula line in the bladder trigone region. The guide was seen to exit the vagina. The 7 fr ureteral catheter was pushed over the guide and its tip was taken out of the vagina. TU catheter was placed. The supine position was given and the abdomen was entered with 2 10 mm and 2 5 mm trocars. The peritoneum was opened and the space between the bladder and vagina was dissected. The catheter in the fistula line was seen and the vaginal tissue around the fistula was excised and repaired with 3.0 vicryl. Then, the bladder was incised posterior to the trigone and the fistula tract was excised. It was repaired in a continuous manner with 3.0 V-loc. The muscle and serosa on the repaired bladder were closed with 3.0 vicryl. 1 drain was placed in the lodge. The patient's ureteral catheters were removed and the procedure was terminated. The patient had no postoperative complications and no urine extravasation, and the drain was removed on the 3rd day and the TU catheter was removed on the 10th day. It was observed that full continence was achieved after the TU catheter was removed.

CONCLUSION: 3-D laparoscopic transperitoneal transvesical vesicovaginal fistula repair is an effective and safe technique that can also be applied to tertiary patients.

Keywords: tertiary laparoscopic surgery, vesicovaginal fistula, laparoscopic vesicovaginal fistula repair

VS-28

Dorsal Onlay Bukkal Mukozal Greftli Üretroplasti

Hilmi Sarı, Abdul Samet Erkartal, Mehmet Altan, Berk Yasin Ekenci, Fatih Yalçınkaya
Etlik Şehir Hastanesi

GİRİŞ: Üretral darlık enfeksiyon, travma, idiyopatik, endoskopik girişim veya katatrizasyon sonrası meydana gelebilir. Darlık gelişen hastalarda uygulanacak tedavi dar segmentin yeri ve uzunluğuna göre seçilir. 2 cm'den daha uzun darlıklar için uç uca üretroplasti uygun bir yöntem değildir. Doğru seçilmiş hastalarda deri greftleri, bukkal mukozal greftler kullanılarak üretroplasti yapılabilir. Bukkal mukozal greft dorsal veya ventral olarak yerleştirilebilri. Dorsal onlay greftleme teknik olarak daha zor bir tekniktir, ancak bulbar üretranın tüm bölümlerinde rekonstrüksiyonda uygulanabilir. Bu olgumuzda, hastanemizde uzun segment üretra darlığında uyguladığımız dorsal onlay BMG üretroplasti deneyimimizi sunacağız

OLGU: 64 yaş erkek hasta Mart 2023 tarihinde TUR-P operasyonu sonrası Ağustos 2023 tarihinde artan alt üriner sistem semptomları ile başvuruyor. Hastada bu dönemde üretral darlık saptanması sonrası internal üretrotomi uygulanıdı. Hasta operasyon sonrası şikayetlerinin rahatladığını ancak Mart 2024 tarihinde şikayetlerinin tekrar başladığını tarifliledi. Hastaya yapılan retrograd üretrografide 12. cm'de 4 cm uzunluğunda darlık saptandı. Üroflowmetride QMax 6,8 mL/sn ve darlık paterni olduğu görüldü. Hastaya bukkal mukozal greftli üretroplasti yapılma kararı verildi.

Litotomi pozisyonda perineal insizyon ile katlar anatomik planda inildi. Üretra bulundu ve askıya alındı. Penis deglove edildi. Meadan 24fr buji ilerletilerek üretra 12. cmde darlık alanı görüldü. Darlık alanı 3,0 vicryl ile süture edilerek işaretlendi. Ardından üretra dorsolateralindeki yer yer fibrotik dokular diseke edildi. Üretra dorsali vertikal olarak insize edildi. Darlık alanının 4cm uzunluğunda olduğu görüldü. Dar segment proksimal ve distalinde 27fr buji ilerletildi ve darlık olmadığı görüldü. Sol stenon kanalı korunarak sol bukkal mukozadan 5cmx2cm boyutunda greft alındı. Bukkal mukoza grefti üretanın dorsalinde 4,0 vicryl ile süture edilerek tespitlendi. 20f foley sonda takıldı. Foley sonda üzerinden üretral mukoza-greft anastomozu yapıldı. kanama kontrolünü takiben loja 1 jackson-prat dren yerleştirildi. Hastanın postoperatif 3. günde dreni çekildi. Sonda postoperatif 28. Günde çekildi. Hastanın takiplerde alt üriner sistem semptomları olmadığı öğrenildi. Kontrol üroflowmetride Qmaks 29 mL/sn ölçüldü.

SONUÇ: Dorsal onlay bukkal mukozal greft üretroplastisi uzun segment bulbar üretra darlıklarında güvenli ve uygun bir teknik olarak kabul edilmektedir.

Anahtar Kelimeler: dorsal onlay, bukkal mukozal greft üretroplasti, üretral darlık

Dorsal Onlay Buccal Mucosal Graft Urethroplasty

Hilmi Sarı, Abdul Samet Erkartal, Mehmet Altan, Berk Yasin Ekenci, Fatih Yalçınkaya
Etlik City Hospital

INTRODUCTION: Urethral stricture can occur following infection, trauma, idiopathic causes, endoscopic intervention, or catheterization. The treatment for patients with stricture is selected based on the location and length of the stricture. End-to-end urethroplasty is not suitable for strictures longer than 2 cm. For appropriately selected patients, urethroplasty can be performed using skin grafts or buccal mucosal grafts. Buccal mucosal grafts can be placed dorsally or ventrally. Dorsal onlay grafting is technically more challenging but can be applied in the reconstruction of all parts of the bulbar urethra. In this case, we present our experience with dorsal onlay buccal mucosal graft (BMG) urethroplasty for long-segment urethral stricture performed at our institution.

CASE: A 64-year-old male patient presented in August 2023 with increased lower urinary tract symptoms following a TUR-P operation in March 2023. During this period, urethral stricture was detected, and an internal urethrotomy was performed. The patient reported relief of symptoms post-operatively, but symptoms recurred in March 2024. A retrograde urethrogram revealed a 4 cm long stricture at the 12 cm mark. Uroflowmetry showed a QMax of 6.8 mL/sec and the presence of stricture pattern. The decision was made to perform urethroplasty with a buccal mucosal graft.

In the lithotomy position, a perineal incision was made to expose the anatomical layers. The urethra was identified and suspended. The penis was degloved. A 24 Fr dilator was advanced through the meatus to identify the stricture area at 12 cm. The stricture area was marked with 3-0 Vicryl sutures. The dorsolateral fibrotic tissues of the urethra were dissected. The dorsal aspect of the urethra was incised vertically. It was observed that the stricture area was 4 cm long. A 27 Fr dilator was advanced proximal and distal to the stricture, confirming no further stricture. A 5 cm x 2 cm graft was harvested from the left buccal mucosa, preserving the Stenson's duct. The buccal mucosal graft was sutured onto the dorsal aspect of the urethra with 4-0 Vicryl. A 20 Fr Foley catheter was placed. An anastomosis between the urethral mucosa and graft was performed over the Foley catheter. Following hemostasis, a Jackson-Pratt drain was placed in the surgical site. The drain was removed on the 3rd postoperative day. The Foley catheter was removed on the 28th postoperative day. The patient was found to have no lower urinary tract symptoms on follow-up. Control uroflowmetry measured a QMax of 29 mL/sec.

CONCLUSION: Dorsal onlay buccal mucosal graft urethroplasty is considered a safe and effective technique for long-segment bulbar urethral strictures.

Keywords: Dorsal onlay,Buccal mucosal graft urethroplasty, Urethral stricture

VS-29

Üreter Alt Uç Komplet Obstrüksiyonlarında Lazer Deneyimimiz

Cemil Bayraktar[1], Hüseyin Biçer[1], Engin Külükçü[2], Ömer Şahin[1], Burak Kabaağıl[1]
[1]Sağlık Bilimleri Üniversitesi Kayseri Tıp Fakültesi, Üroloji Anabilim Dalı, Kayseri
[2]Tokat Gaziosmanpaşa Üniversitesi Tıp Fakültesi, Üroloji Anabilimdalı

GİRİŞ: Üreter darlıkları konjenital veya edinsel nedenlerden dolayı meydana gelebilir. Konjenital darlıklar nadiren görülmekle birlikte, edinsel darlık nedenleri arasında üreter taşları, cerrahi travmalar, cerrahi dışı travmalar, malignite, radyasyon, iskemi, enfeksiyon, endometriozis, veya abdominal aort anevrizmasına bağlı periüretral fibrozis ve idiyopatik durumlar bulunmaktadır. Tüm üreter darlıklarının %75'i iyatrojenik yaralanmalar ve radyasyona bağlıdır. (1) Üreter darlığı insidansı altta yatan patolojiye göre değişmektedir. Üreterorenoskopi (URS) sonrası %1, mukozaya impakte taşın endoskopik tedavisi sonrası %5-24, radyoterapi sonrası %2-3, üreterointestinal anastomoz sonrası %1,4-15 ve transplantasyon sonrası %3-8 gibi değişen oranlarda görülmektedir. (2) Ayrıca El-abd ve arkadaşlarının 2019 yılında yaptığı çalışmada üreter darlığı üreterorenoskopi sonrası % 1.5 oranında görülebildiği belirtilmiştir. Travma sonrasında en sık distal üreter etkilenirken (%91), orta ve proksimal üreter sırasıyla %7 ve %2 gibi düşük oranlarda hasara uğramaktadır. (3) Üreter darlıklarının tedavisi darlığın yerine, uzunluğuna ve tespit edilme zamanına bağlıdır. Hemen müdehale edilemiyorsa sekonder retroperitoneal fibrozis, sepsis ve böbrek yetmezliği gibi komplikasyonların önlenmek adına üriner drenajın geçici olarak sürdürülmesi amaçlanır. (Double-J stent, perkütan nefrostomi katateriyle) (4)

Klinik semptom veren ve separe böbrek fonksiyonu en az %25 olan hastalarda endoskopik tedavi endikasyonu mevcuttur. Endoskopik tedavilerin kontraendikasyonları ise aktif enfeksiyon ve 2 cm'den uzun darlık bulunmasıdır. (5) Literatürde komplet üreter orifis obstüriksiyonlarında farklı endoskopik yaklaşımları içeren vaka sunumları bildirilmiştir. 2022 yılında Sahana ve arkadaşlarının yayınladığı vaka raporunda Robotik radikal prostatektomi ve mesane tümöründen dolayı yapılan transüretral rezeksiyon sonrası komplet üreter alt uç obstrüksiyonları bildirilmiştir. Nefrostomi traktından gönderilen kontrast madde ile skopi eşliğinde guide wırein superopoze olduğu yerden Collins bıçağıyla kesilerek guide wırea ulaşılıp balon dilatasyon yapılarak DJ stent konulmuş ve işlem başarılı şekilde tamamlanmıştır ve kontrollerinde darlık izlenmemiştir. (6)

VAKA: 61 yaş erkek hasta iki ay önce tarafımıza sağ yan ağrısı şikayeti ile başvurdu. Hastanın yapılan tetkiklerinde böbrek fonksiyon testleri normal görülmüş olup hastanın kontrastsız tomografisinde sağ böbrekte grade 2 hidronefroza neden olmuş 6-8 mm'lik orta üreter taşı görüldü. Hastaya üreterorenoskopik taş tedavisi planlandı. Üreterorenoskopide sağ proksimal üreterde kinkleşmiş alandan dolayı guide wire proksimal üretere geçirilemedi ve vakaya nefrostomi katateri yerleştirildi. Nefrostomi işleminden 6 hafta sonra tekrar üreterorenoskopi planlandı. İşlem sırasında sağ üreter orifisi at nalı şeklinde doğal görünümünde olduğu fakat lümen yapısının görünmediği ve üreter orifisinin komplet obstrükte olduğu izlendi. Anterograd piyelografi(APG) yapıldı, kontrast maddenin mesaneye geçmediği skopide görüldü. Sağ üreter orifisin posterolaterali olduğu düşünülen yere saat 12 hizasından holmium lazer ile yaklaşık 12-15 mm'lik uzunlukta, 3-4 mm'lik derinlikte lazer insizyon yapıldı. Sonrasında URS ile vizüalize edildi ve üretere angaje olundu. Ardından guide wire buradan üreter proksimaline iletildi. Guide wire üzerinden üreter alt segmente erişim sağlandı. URS ile orta-üst segmente kadar çıkıldı, taşa holmium litotripsi uygulandı ve guide wire üzerinden 6F 26 cm'lik DJ stent üretere yerleştirildi. Nefrostomi kataterinden kontrast madde verilerek APG eşliğinde böbrek üst kaliksine yerleştirlen DJ stentin yerinde olduğundan emin olundu. Ardından nefrostomi çekilerek işleme son verildi.

SONUÇ: Komplet üreter orifis obstrüksiyonları genellikle iyatrojenik yada RT bağlı olarak görülmektedir. Vakamızda olduğu gibi komplet üreter orifis obstrüksiyonu ile karşılaşan klinisyenlerin perkütan ve açık cerrahi girişimlerden önce vakamızda uyguladığımız gibi farklı teknikler içeren endoskopik girişimler deneyerek major rekonstriktif prosüderlerden kaçınıp hastaların tedavilerini endoskopik olarak gerçekleştirebilirler.

KAYNAKLAR

1- AbboudiH, Ahmed K, Royl J, et al. Ureteric injury: a challenging condition to diagnose and manege. Nat Rev Urol 2013:10: 108-115
2- Lucas, J.W., et al., Endoskopic Management of Ureteral Strictures: an Update. Curreent Urology Reporst,2018. 19(4):p. 24
3- Brandes S, Coburn M, Armenakas N, et al. Diagnosis and management of ureteric injury: an evidencebased analysis. BJU Int 2004;94:277-289
4- AbboudiH, Ahmed K, Royl J, et al. Ureteric injury: a challenging condition to diagnose and manege. Nat Rev Urol 2013:10: 108-115
5- Guidelines Uo. European Association Of Urology. 2022.
6- Darwish AE, Gadelmoula MM, Abdelkawi IF, Abdellatif AM, Abdel-Moneim AM, Hammouda HM. Ureteral stricture after ureteroscopy for stones: A prospective study for the incidence and risk factors. Urol Ann. 2019 Jul-Sep;11(3):276-281. doi: 10.4103/UA.UA_110_18. PMID: 31413506; PMCID: PMC6676818.

Anahtar Kelimeler: Üreter, Komplet Obstrüksiyon, Lazer

Our Laser Experience in Ureteral Lower End Complete Obstruction

Cemil Bayraktar[1], Hüseyin Biçer[1], Engin Külükçü[2], Ömer Şahin[1], Burak Kabaağıl[1]
[1]Departmant of Urology, University of Health Sciences Medical Faculty of Kayseri, Kayseri
[2]Tokat Gaziosmanpasa University Faculty of Medicine, Department of Urology

INTRODUCTION: Ureteral strictures may occur due to congenital or acquired causes. Although congenital strictures are rare, acquired causes include ureteral calculi, surgical trauma, non-surgical trauma, malignancy, radiation, ischemia, infection, endometriosis, or periurethral fibrosis due to abdominal aortic aneurysm and idiopathic conditions. Iatrogenic injuries and radiation account for 75% of all ureteral strictures. (1) The incidence of ureteral stricture varies according to the underlying pathology. It is seen at rates ranging from 1% after ureterorenoscopy (URS), 5-24% after endoscopic treatment of mucosally implanted calculi, 2-3% after radiotherapy, 1.4-15% after ureterointestinal anastomosis and 3-8% after transplantation. (2) In addition, in a study by El-abd et al. in 2019, it was reported that ureteral stricture can be seen in 1.5% after ureterorenoscopy. After trauma, the distal ureter is most commonly affected (91%), while the middle and proximal ureter are damaged at low rates of 7% and 2%, respectively (3). Treatment of ureteral strictures depends on the location, length and time of detection. If immediate intervention is not possible, temporary maintenance of urinary drainage is aimed to prevent complications such as secondary retroperitoneal fibrosis, sepsis and renal failure (Double-J stent, percutaneous nephrostomy catheter) (4)

Endoscopic treatment is indicated in patients with clinical symptoms and ipsilateral renal function of at least 25%. Contraindications to endoscopic treatment include active infection and stenosis longer than 2 cm (5). Case reports including different endoscopic approaches in complete ureteral orifice obstructions have been reported in the literature. In 2022, Sahana et al. published a case report of complete ureteral lower end obstruction after robotic radical prostatectomy and transurethral resection for bladder tumor. With the contrast material sent from the nephrostomy tract, a dj stent was placed by cutting the guide wire with a Collins knife from the place where the guide wire was superoposed under the guidance of scopy and balloon dilatation and the procedure was successfully completed and no stenosis was observed in the controls. (6)

CASE: A 61-year-old male patient presented to us two months ago with complaints of right flank pain. Renal function tests were normal and non-contrast tomography showed a 6-8 mm middle ureteral stone in the right kidney causing grade 2 hydronephrosis. Ureterorenoscopic stone treatment was planned. In ureterorenoscopy, the guide wire could not be passed to the proximal ureter due to a kinked area in the right proximal ureter and a nephrostomy catheter was placed. A repeat ureterorenoscopy was planned 6 weeks after the nephrostomy procedure. During the procedure, it was observed that the right ureteral orifice was horseshoe shaped in its natural appearance, but the luminal structure was not visible and the ureteral orifice was completely obstructed. Anterograde pyelography (APG) was performed and it was seen on the scope that the contrast material did not pass into the bladder. A laser incision of approximately 12-15 mm in length and 3-4 mm in depth was made with holmium laser at the 12 o'clock level at the location thought to be posterolateral to the right ureteral orifice. It was then visualized with URS and the ureter was engaged. The guide wire was then delivered to the proximal ureter. Access to the lower segment of the ureter was obtained through the guide wire. The middle-upper segment was accessed with URS, holmium lithotripsy was applied to the stone and a 6F 26 cm DJ stent was placed into the ureter via the guide wire. Contrast material was administered through the nephrostomy catheter and APG was performed to make sure that the DJ stent placed in the upper calyx of the kidney was in place. Then nephrostomy was withdrawn and the procedure was terminated.

CONCLUSION: Complete ureteral orifice obstructions are usually seen as iatrogenic or RT-induced. Clinicians who encounter complete ureteral orifice obstruction can avoid major reconstructive procedures and treat patients endoscopically by trying endoscopic interventions with different techniques before percutaneous and open surgical interventions.

RESOURCES

1- AbboudiH, Ahmed K, Royl J, et al. Ureteric injury: a challenging condition to diagnose and manege. Nat Rev Urol 2013:10: 108-115
2- Lucas, J.W., et al., Endoskopic Management of Ureteral Strictures: an Update. Curreent Urology Reporst,2018. 19(4):p. 24
3- Brandes S, Coburn M, Armenakas N, et al. Diagnosis and management of ureteric injury: an evidencebased analysis. BJU Int 2004;94:277-289
4- AbboudiH, Ahmed K, Royl J, et al. Ureteric injury: a challenging condition to diagnose and manege. Nat Rev Urol 2013:10: 108-115
5- Guidelines Uo. European Association Of Urology. 2022.
6- Darwish AE, Gadelmoula MM, Abdelkawi IF, Abdellatif AM, Abdel-Moneim AM, Hammouda HM. Ureteral stricture after ureteroscopy for stones: A prospective study for the incidence and risk factors. Urol Ann. 2019 Jul-Sep;11(3):276-281. doi: 10.4103/UA.UA_110_18. PMID: 31413506; PMCID: PMC6676818.

Keywords: Ureter, Complete Obstruction, Laser

VS-30

Kronik böbrek yetmezliği olan morbid obez ve hemodiyalizan hastada antiagregan kesilmeden robotik renal transplantasyon video sunumu

Ferhat Yakup Suceken, Özgür Gençtürk, mazlum endakçi, MUHAMMED EMRE TOPÇU, Mehmet Umut Evci, Eyüp Veli Küçük
Sağlık Bilimleri Üniversitesi, Ümraniye eğitim ve araştırma Hastanesi, Üroloji anabilim Dalı, İstanbul

AMAÇ: Morbid obezitesi ve kronik böbrek yetmezliği olan 3/7 hemodiyalizan hastada antiagregan eşliğinde yapılan robotik renal transplantasyon olgumuzu sunmayı amaçladık.

GEREÇ-YÖNTEM: Morbid obezitesi olan 68 yaş kadın hasta Ocak 2023 itibari ile nefroloji kliniği tarafından kronik böbrek yetmezliği nedeni ile haftada 3 gün hemodiyaliz programına alınmıştır. Özgeçmişinde 2023 yılında kardiyak by-pass öyküsü olan hastanın pre-operatif kreatinin 5,96mg/dL, GFR:6.75mg/dk/1,73m² ve hematokrit 31,7 olarak ölçülmüştü. Hastada hipertansiyon, insülin bağımlı diabetus mellitus ve koroner arter hastalıkları mevcut idi. Hastanın kilosu 146 kg ve boyu 150 cm olup vücut kitle indeksi 64,88 olarak not edildi. Gerekli uygunluk prosedürü sonrası, hastanın vericisi ek hastalığı olmayan 43 yaşındaki oğlu olarak planlandı. Alıcı hastanın morbid obezitesi nedeniyle robotik renal transplantasyon operasyonu planlandı. Hastanın kardiak risk faktörlerinin yüksek olması nedeniyle operasyonu antiagregan (asetilsalisilik asit) kesilmeden yapıldı. Hastanın vericisinden eşzamanlı olarak 'laparoskopik donör nefrektomi' uygulandı. Morbid obez olan hastaya genel anestezi altında supin pozisyonunda umblikus inferior ve süperiorundan orta hat 6 cm insizyonla girilip peritona kadar ulaşıldı. Gel port yerleştirilip pnömoperitoneum sağlandı. Gel-port içerisinden robotik kamera trokarı ve asistan trokarı yerleştirildi. 3 adet robotik trokar ve sağ iliak alana 10 mm asistan trokarı daha yerleştirildi. Ardından external iliak arter ve eksternal iliak ven serbestlendi. Greft böbrek için loj hazırlığı tamamlandıktan sonra greft böbrek soğuk iskemi altında gel porttan geçirilerek batına yerleştirildi. Greft böbrekte 1 arter ve 1 ven olduğu görüldü. Ardından v./a.ilaca eksterna önce distal sonra proximalinde bulldog ile klempe edildi. Ven ve arter sırasıyla robotik mikro makasla insize edilerek heparin ile yıkandı ve 6-0 gore-tex teflon sütür ile anastomoz edildi. Ven ve arter anastomoz bölgesinde kaçak olmadığı gözlendi. Greft böbrek sağ iliak fossada hazırlanan uygun alana yerleştirilip periton yaprakları hemoklip yardımıyla yaklaştırıldı. Greft üreteri spatüle edilerek daha önceden mesane süperolateralinde hazırlanan submukozal tünel üzerinde 4/0 vicryl ile sızdırmaz ve antireflü olacak şekilde 4 Fr 16 cm double J stent üzerinden üreterovezikal anastomoz tamamlandı.

BULGULAR: Konsol süresi 125 dakika toplam ameliyat süresi 260 dakika sürdü. Soğuk iskemi süresi 109 dadika olan hastada antiagregan altında yapılan cerrahide toplam kanama 150 cc ölçüldü. Post-operatif 1 gün yoğun bakım ünitesinde takip edilen hasta ertesi gün böbrek nakil ünitesine alındı. Post-operatif 5. Gün dreni çekilen hastanın foleyi post-operatif 10. gün çıkarıldı. Hastanın böbrek nakli sonrası 1. ayda kreatinin 1,09 mg/dl idi ve post-operatif uzun dönemde greft böbrek fonksiyonlarının iyi olduğu ve hemodiyaliz ihtiyacının olmadığı kaydedildi.

SONUÇ: Morbid obez olup kronik böbrek yetmezliği nedenli hemodiyalizan olan seçilmiş hasta grubunda antiagregan eşliğinde robotik renal transplantasyon uygulanabilir bir cerrahi yöntemdir.

Anahtar Kelimeler: kronik böbrek yetmezliği, böbrek nakli, robotik cerrahi

Video presentation of robotic renal transplantation without antiaggregant cessation in a morbidly obese and hemodialyzed patient with chronic renal failure

Ferhat Yakup Suceken, Özgür Gençtürk, mazlum endakçi, Muhammed Emre Topçu, Mehmet Umut Evci, Eyüp Veli Küçük
Health Sciences University, Umraniye Training and Research Hospital, Department of Urology, Istanbul

OBJECTIVE: We aimed to present our case of robotic renal transplantation performed under antiaggregant guidance in a 3/7 hemodialyzed patient with morbid obesity and chronic renal failure.

MATERIALS-METHODS: A 68-year-old female patient with morbid obesity was admitted to the hemodialysis program 3 days a week for chronic renal failure by the nephrology clinic as of January 2023. She had a history of cardiac by-pass in 2023. Preoperative creatinine was 5.96mg/dL, GFR was 6.75mg/min/1.73m² and hematocrit was 31.7. The patient had hypertension, insulin-dependent diabetes mellitus and coronary artery disease. The patient's weight was 146 kg and height 150 cm with a body mass index of 64.88. After the necessary eligibility procedure, the patient's donor was planned to be his 43-year-old son with no comorbidities. Robotic renal transplantation operation was planned due to morbid obesity of the recipient patient. The operation was performed without cessation of antiaggregants (acetylsalicylic acid) because the patient had high cardiac risk factors. Laparoscopic donor nephrectomy was performed simultaneously from the patient's donor. The morbidly obese patient was placed under general anesthesia in the supine position with a midline 6 cm incision inferior and superior to the umbilicus and reached the peritoneum. A gel port was placed and pneumoperitoneum was established. Robotic camera trocar and assistant trocar were inserted through the gel-port. 3 robotic trocars and another 10 mm assistant trocar were placed in the right iliac area. The external iliac artery and external iliac vein were then prepared for anastomosis. After the field preparation for the graft kidney was completed, the graft kidney was placed into the abdomen through the gel port under cold ischemia. It was observed that there was 1 artery and 1 vein in the graft kidney. Then, the v./a.ilaca externa was clamped first distally and then proximally with a bulldog. The vein and artery were incised with robotic micro scissors, washed with heparin and anastomosed with 6-0 Gore-Tex Teflon suture. No leakage was observed at the vein and artery anastomosis site. The graft kidney was placed in the appropriate area prepared in the right iliac fossa and the peritoneal leaves were approximated with the help of hemoclip. The graft ureter was spatulated and ureterovesical anastomosis was completed over a 4 Fr 16 cm double J stent with 4/0 vicryl over the submucosal tunnel previously prepared in the superolateral bladder.

RESULTS: Console time was 125 minutes and total operation time was 260 minutes. Cold ischemia time was 109 minutes and total bleeding was 150 cc in the surgery performed under antiaggregant. The patient was followed up in the intensive care unit for 1 day post-operatively and was transferred to the renal transplant unit the next day. The drain was removed on post-operative day 5 and the foley was removed on post-operative day 10. The patient's creatinine was 1,09 mg/dl at 1 month after kidney transplantation and it was noted that the graft renal function was good in the long post-operative period and he did not need hemodialysis.

CONCLUSION: Antiaggregant-guided robotic renal transplantation is a feasible surgical method in a selected group of morbidly obese patients on hemodialysis for chronic renal failure.

Keywords: chronic renal failure, kidney transplantation, robotic surgery

YAZARLAR İNDEKSİ

AUTHORS INDEX

ABBASOV, Khayyam SS-053
ADANUR, Şenol PP-004, PP-041, SS-053, SS-058, VS-04, VS-20, VS-22, VS-27
ADEMOGLU, Bahtiyar PP-083
AGLAMİS, Erdogan PP-151
AĞRULU, Batuhan PP-093, PP-159
AHMADZADA, Javid PP-109
AKALIN, Batu PP-158
AKALİN, Mustafa Kaan PP-163
AKAN, Mehmet Eren PP-128, PP-135, PP-140, SS-072
AKBAY, Erdem PP-033, PP-116, SS-004, SS-125
AKBULUT, HABİB SS-054
AKÇAY, Muzaffer SS-054
AKDENİZ, Ekrem PP-066, PP-069, PP-070, PP-071, PP-072, PP-073, PP-095, SS-029, SS-107
AKDENİZ, Sevda PP-072
AKDERE, Hakan PP-014, PP-088, SS-001, SS-059
AKDERE, HAKAN SS-117
AKDUMAN, Bülent PP-064
AKGÜL, Burak PP-014, PP-088
AKGÜL, BURAK SS-059
AKIN, Yigit PP-020, PP-061, SS-025
AKIN, Yiğit PP-001, PP-106
AKKAŞ, Fatih PP-007, PP-057, SS-021
AKKOÇ, Ali VS-10
AKKUŞ, Muhammed Çağrı PP-057
AKKUŞ, Muhammet Çağrı PP-007
AKMAN, Hüseyin PP-114, PP-123
AKOK, Selin Ayten SS-034, SS-054
AKPINAR, Oğuzhan SS-114
AKSAKAKLLI, Tugay PP-118
AKSAKALLI, Tugay PP-007, PP-057
AKSAY, Buğra PP-029, SS-116
AKSİT, Mehmet PP-168
AKŞİT, Fahri Sinan PP-153, SS-051
AKSOY, Kahraman SS-121
AKSOY, Yılmaz PP-040, SS-118, VS-07, VS-25
AKTAŞ, Semih PP-078
AKTAŞ, Volkan PP-017
AKTAŞ, Yasin PP-016, PP-018
AKTOZ, Tevfik PP-080, PP-097, SS-011
AKYOL, Alp PP-115, SS-007, SS-022
AKYOL, Safa SS-085
AKYÜZ, Mehmet PP-134
AL, Salih PP-041, SS-053, SS-118, VS-04, VS-07, VS-20, VS-25, VS-27
ALAN, Cabir PP-025, PP-026, SS-012
ALBAYRAK, İbrahim Halil PP-083
ALÇIN, Adem SS-019, SS-075
ALDEMİR, Muhammed Ebuzer PP-052, PP-077
ALEMDAR, Enes PP-007, PP-057, SS-030
ALİEFENDİOĞLU, Tarık Gufran SS-114
ALKIŞ, Okan PP-034, PP-114, PP-152, SS-120
ALMA, Ergün PP-029, SS-116
ALP, Bayram SS-080
ALP, Berat PP-120, PP-130, PP-132, PP-137
ALTAN, Mehmet PP-087, VS-28
ALTAY, Barış PP-022, PP-101, PP-115, SS-007, SS-022, VS-01, VS-06
ALTAY, Mehmet Sefa SS-030
ALTIN, Enes PP-026, SS-012
ALTINTAŞ, Mustafa PP-081
ALTUN, Ertürk SS-085, SS-096, VS-23
ALTUN UĞRAŞ, Gülay SS-131
ALTUNKOL, Adem PP-029, SS-116
ALZAMO, Omar SS-061
ANIL, Hakan PP-049
APAYDIN, Erdal PP-101, SS-007, SS-018
ARABACI, Hasan Batuhan PP-050
ARABACI, HASAN BATUHAN PP-058
ARABACİ, Hasan Batuhan SS-100
ARACI, Muhammed Hilmi Enes SS-110, PP-060, PP-142
ARAS, Bekir PP-034, PP-114, PP-123, PP-152, SS-120
ARAVACIK, Erkan PP-008, PP-019, PP-099, PP-100
ARDA, Kemal Niyazi PP-157
ARİCİ, Can PP-116
ARIK, Ali İhsan PP-094
ARIKAN, Özgür SS-040, SS-124, SS-128
ARIKAN, Yusuf SS-009, SS-103, PP-008, PP-019, PP-096, PP-143
ARİKAN, Ozgur PP-090
ARISOY, Furkan Fatih VS-26
ARISOY, İbrahim Göksel PP-149
ARSLAN, Burak PP-042, PP-068, SS-031
ARSLAN, Ercan PP-052, PP-077, PP-147, SS-105
ARSLAN, Erkan PP-016, PP-018
ARTUK, İlker PP-134, SS-026
ASDEMİR, Aydemir SS-003, VS-26
AŞIK, Alper SS-040
ASLAN, Ömer Faruk SS-045
ASLAN, Rahmi PP-005, PP-037, PP-043, PP-044, PP-045, SS-082, SS-113
ATAÇER, Mustafa Ozan PP-013, SS-001, SS-011
ATADAĞ, Ali PP-010
ATAMAN, Miraç SS-092
ATAN, Ali SS-084
ATAR, Muhittin PP-007, PP-057, SS-030
ATAŞ, Çağdaş PP-151
ATES, Mutlu PP-103
ATEŞ, Erhan PP-133, PP-146, PP-156, SS-097
ATEŞ, Hüseyin Aytaç PP-060, PP-081, PP-142, SS-043, SS-055, SS-110
ATİK, yavuz tarik PP-105
ATİLLA, Mustafa Kemal PP-011, PP-048, PP-066, PP-069, PP-070, PP-071, PP-072, PP-073, PP-095, SS-029, SS-046, SS-107, SS-130, VS-03
ATIŞ, Vefa PP-168
ATSIZ, Ahmet PP-013
ATWATER, Britney L PP-021
AY, Faruk SS-048
AYDIN, Hasan Rıza VS-05
AYDIN, Mehmet Erhan SS-128
AYDIN, Mustafa PP-011, PP-048, SS-029, SS-046, VS-03
AYDIN, Reşat SS-062
AYDIN, Yavuz Mert PP-064, SS-090
AYDİN, Hasan Riza PP-131
AYKAÇ, Selim PP-151
AYRANCI, Ali SS-052, SS-057
AYTEKİN, Alper SS-091
AYTEKİN, Cihat SS-084
AYTEN, Ali PP-054, PP-074
AYVAZ, Süleyman PP-084
AYYILDIZ MERCAN, Meltem SS-001
BABAYİĞİT, Muammer SS-101
BAĞCI, Samet PP-128, PP-135, PP-140
BAGTAS, Erkan PP-168
BAKİROV, Javanshir SS-077
BALA, Kemal PP-048, PP-070, PP-095
BALCI, Şerifali Yağan PP-017
BALOĞLU, İbrahim Halil PP-135, PP-140, SS-072
BARAN, Caner SS-027
BARDAKCI, Alp PP-107, SS-099
BAŞ, Mehmet Mücahid PP-027, SS-051
BAŞAR, Halil PP-094, SS-013
BAŞAR, Tuğrul PP-079
BAŞARANOĞLU, Mert PP-033, SS-004, SS-041
BAŞBOĞA, Serdar SS-096
BAŞGUT, Özlem PP-030, SS-066, SS-091, SS-093
BAŞTUĞ, Yavuz SS-026
BATURU, Muharrem SS-056, SS-066, SS-091, SS-093
BAY, miraç kaan PP-084
BAYBURTLUOĞLU, Veysel SS-074, SS-101
BAYNAL, Enes Abdullah VS-21
BAYRAK, Ömer SS-066, SS-091, SS-093
BAYRAKTAR, Ahmet Murat PP-122
BAYRAKTAR, Arif Bedirhan PP-104
BAYRAKTAR, Cemil PP-006, PP-147, SS-078, VS-29
BAYRAKTAR, Necmi SS-088, VS-02
BEDİR, Nedim PP-044, PP-045
BERK, Batuhan Furkan PP-103, VS-16
BEYAN, Serhat SS-009
BEYATLI, MURAT VS-11

BEYTUR, Ali VS-19
BİCAKLİOGLU, Fatih SS-128
BİÇER, Hüseyin PP-006, PP-077, PP-147, SS-078, SS-105, VS-29
BİÇER, Hüseyin PP-052
BİLDİK, BULUT PP-088, SS-036
BİLDİK, Bulut SS-117
BİLDİK, Bulut PP-097
BİLGEOĞLU, Dilara SS-135
BİLİR, Burak PP-080, PP-097, SS-059, SS-070
BİNDAYI, Ahmet SS-088
BİNDAYİ, Ahmet VS-02
BİNGÖL, Güngör SS-042
BİNGÖL, Güngör PP-028
BİTKİN, Alper PP-074
BİTKİN, alper PP-112
BİTKİN, Alper SS-023, SS-050
BOĞA, Doğan PP-044
BOLAT, Abdullah PP-079, PP-094
BOLAT, Serkan SS-003
BOYA, Serhat PP-122
BOYACI, Çağlar PP-055, SS-008
BOYACİ, Lütfi İhsan SS-083
BOYLU, Ahmet SS-016, SS-017, SS-027, SS-073, SS-076, SS-079, SS-121
BOZ, Mustafa Yücel VS-13
BOZDOĞAN, Önder PP-157
BOZKUR, Evin PP-155
BOZKURT, ibrahim halil PP-096, PP-098
BOZKURT, İbrahim Halil PP-092, PP-127, PP-141
BOZKURT, Muammer SS-016, SS-017, SS-027, SS-037, SS-073, SS-076, SS-079, SS-095, SS-121, SS-122
BOZKURT, Ömer Faruk SS-104
BOZKURT, Yunus Erol PP-109
BOZLU, Murat PP-116, SS-004, SS-125
BOZLU, Mustafa PP-137
BÜLBÜL, Emre PP-117, PP-131
BULUT, Berk PP-042, PP-068, SS-096
BULUT, Ender Cem SS-084
BULUT, Taha Burak PP-081, SS-043
BÜRLUKKARA, Salih SS-108
BUYUKAFSAR, Kansu SS-041
ÇAĞLAR, Emrah SS-013
ÇAĞLAR, Ufuk SS-052, SS-057, SS-123
ÇAKICI, Mehmet Çağlar PP-139, SS-019, SS-020
ÇAKIR, Mutlu PP-142
ÇAKMAK, Sedat PP-129
ÇALIŞKAN, Burak PP-110
ÇALIŞKAN, Ramazan PP-086
ÇALIŞKAN, Selahattin PP-027
ÇALIŞKAN, Süleyman Tümer PP-138, PP-145
ÇAMTOSUN, Ahmet PP-031, VS-08, VS-19
CAN, Utku PP-053, PP-085
CANAKCI, Cengiz SS-028
CANAT, Halil Lutfi SS-126
CANAT, Halil Lütfi PP-136, PP-158, SS-071, SS-115, SS-135
CANBOLAT, Muhammed Zübeyr PP-094
CANDEMİR, Enes PP-106
CANITEZ, İbrahim Oğulcan PP-125, SS-048, SS-063
CANPOLAT, Enes SS-019
CANSIZ, Cahit Erdem PP-027, PP-153
ÇAPAR, FURKAN PP-087
CATİK, Alican PP-112
ÇAVDAR, Ömer Faruk SS-106
ÇAVİŞ, Mücahit PP-157, SS-038
ÇAVİŞ, Tuğba PP-157
ÇAYAN, Selahittin PP-116, SS-041, SS-125
ÇAYIRLI, Abdullah PP-079, PP-094
ÇEKMECE, Ali Emre SS-072
ÇELEN, Sinan PP-024, PP-046
ÇELİK, Feyzullah PP-007, PP-057, SS-021
ÇELİK, Hüseyin PP-031, VS-08, VS-19
CELİKKALELİ, Ferhat SS-069
CENGİZ, Eren PP-006, SS-078, SS-105
ÇEVİK, Gökhan PP-014, PP-084, SS-001, SS-036, SS-070
CEVİZ, Kazım PP-058, PP-108, SS-010
CEYLAN, Oğuzhan PP-091
ÇİÇEK, Mehmet Çağatay PP-056, SS-002, SS-045, SS-064, SS-077, SS-090, SS-098
ÇİÇEK, Muhammet PP-168
ÇİÇEK, Resul PP-031, VS-08, VS-19
ÇİFTCİ, Osman Çağatay PP-083
ÇİFTÇİ, Halil PP-051, PP-111
ÇİL, Gökhan PP-125, SS-048, SS-056, SS-063
ÇİLİNGİR, Nüfeyli Çınaralp PP-130
CİMBEK, Ahmet PP-131
CİMEN, Haci Ibrahim PP-105, PP-124
ÇİMEN, Hacı İbrahim PP-059
ÇINAR, Mahmut PP-127
ÇINAR, MAHMUT PP-141
ÇINAR, Naci Burak PP-021, VS-21
CİNİSLİOĞLU, Ahmet Emre PP-007
ÇOBAN, Soner SS-008, SS-114
ÇOLAKOĞLU, Yunus PP-054, PP-143, SS-094, SS-115
ÇOMAK, Aybars PP-084
COŞER, Şeref PP-034, PP-114, PP-123, SS-120
COŞKUN, ALPER SS-028
COŞKUN, Burhan SS-094
COŞKUN, Emin Cenan PP-075, SS-034, SS-054
ÇOT, Furkan PP-101, SS-007, SS-022, VS-06
CULHA, Mehmet Gokhan SS-122
CULHA, Mustafa Melih SS-061, VS-21
ÇULHA, Mehmet Gökhan SS-017, SS-027, SS-037, SS-076, SS-094, SS-121, SS-095
ÇULHA, Mustafa Melih PP-021
ÇULHA, Yeliz SS-133
DAĞAŞAN, Muhammet Halil PP-092, PP-096, PP-098
DAĞIDIR, Anıl SS-061, VS-21
DAĞLI, İsa PP-089, SS-013
DALKILIÇ, Ayhan PP-140
DALKILINÇ, Ayhan PP-129
DANACIOĞLU, Yavuz Onur SS-094
DANIŞ, Eyyüp SS-017, SS-027, SS-037, SS-076, SS-121, SS-122
DEDE, Onur SS-006, SS-047
DEĞİRMENCİ, Tansu PP-092, PP-096, PP-098, PP-127, PP-141
DEGİRMENTEPE, Recep Burak PP-124
DEĞİRMENTEPE, Burak SS-016
DEMİR, Demirhan Örsan SS-065, SS-074, SS-081
DEMİR, İbrahim PP-063
DEMİR, Mehmet PP-051, PP-111
DEMİR, Meriç Doğukan SS-108
DEMİR, Murat PP-045
DEMİR, Samet PP-134, SS-026, SS-039
DEMİR, Selamettin PP-163, PP-168
DEMİRBAŞ, Arif SS-129
DEMİRBAŞ, Onur PP-052
DEMİRDÖĞEN, Şaban Oğuz PP-004, VS-04, VS-22
DEMİREL, Doruk PP-087
DEMİRELLİ, Erhan SS-085, VS-23
DEMİRKAN, Hasan PP-154
DEMİRKIRAN, Engin Denizhan PP-064
DEMİRKOL, Serhat Kağan PP-153, PP-154
DEMIRTAS, Tugba PP-125
DENİZ, Abdulhaluk SS-013
DERHEM, Baki SS-092
DERİCİ EKER, Ebru SS-041
DEVECİ, Serkan PP-165
DİK, Yavuz PP-009
DİLEK, Fatma Hüsniye PP-001
DİLER, Fatih PP-127, PP-141
DİNÇER, Erdinç PP-053
DİNÇER, Muhammet Murat PP-148, SS-094
DİNÇER, Şebnem SS-132
DOĞAN, Bayram SS-034
DOĞAN, Gözde PP-144
DOĞAN, Halef Okan SS-003
DOĞAN, kazım SS-056
DOĞAN, Mehmet Akif SS-003

DOĞAN, Nuray PP-086
DOĞAN, Tolga SS-037, SS-122
DOĞANER, Adem PP-010
DOĞRUSEVER, Mehmet Burak PP-085
DOLUOGLU, Omer VS-24
DOLUOĞLU, Ömer Gökhan PP-086
DÖNER, Taha PP-026
DÖNMEZ, Kürşad PP-106, SS-025
DORUK, Hasan Erdal PP-116, SS-125
DUMAN, Veli PP-043, PP-044, PP-045, SS-082
DUMANLI, Enes PP-065
DUMANLİ, Enes PP-019
DURAK, Arda PP-103
DURAK, Hüseyin Mert SS-015
DURAN, Mesut Berkan PP-024, PP-038, PP-039, PP-046
DURAN, Muharrem PP-163
DURSUN, Murat PP-160, SS-005, SS-062
DUVARCI, Mehmet PP-091, SS-013, SS-087
DUYMUŞ, Furkan PP-052
EFESOY, Ozan PP-012, SS-127
EKENCİ, Berk Yasin VS-28
EKER, Anıl PP-092, PP-096, PP-098, PP-127, PP-141
EKİCİ, Ozgur PP-055
EKİNCİ, Berkay SS-116
EKŞİ, Mithat PP-023, PP-054, PP-155, SS-023
EKSİK, Hakan PP-060
ELMAS, Bayram Ali PP-114, PP-152
EMİR, Büşra SS-009
ENDAKÇİ, mazlum VS-12
ENDAKÇİ, Mazlum VS-15
ENDAKÇİ, mazlum VS-30
ER, Mustafa Mehdi PP-123
ERÇİL, Hakan PP-029, SS-116
ERDAL, Feyzi Sinan SS-109
ERDEM, Erim PP-116, SS-125
ERDEMOĞLU, Onur PP-092
ERDİK, Anıl PP-105
ERDOGAN, SUAT SS-011
ERDOĞAN, Erhan PP-076, SS-040
ERDOĞAN, Semra SS-004
EREN, Berkay PP-102
EREN, Esra SS-133
EREN, Ferhat PP-167, SS-088, SS-102, VS-02
ERGÜL, Rıfat Burak SS-062
ERGÜN, Kasım Emre PP-101, PP-115, SS-007, SS-022, VS-01, VS-06
ERGÜN, Müslüm PP-030, SS-069
ERGÜN, Osman PP-120, PP-130, PP-132, PP-137
ERKAN, Anıl SS-008, SS-086
ERKAN, Erkan PP-078, PP-142, SS-110
ERKARTAL, Abdul Samet VS-28
ERKOC, Mustafa SS-122
ERKOÇ, Mustafa SS-017, SS-027, SS-037, SS-076, SS-095, SS-121
EROĞLU, Hasan PP-147
EROĞLU, Hasan Oruç SS-078, SS-105
EROL, Haluk PP-133, PP-146, PP-156
ERTEPE ÖZER, Zehra Ecem PP-001
ERTÜRK, Ertuğrul PP-062
ERYILMAZ, Kadir PP-119, PP-121, PP-132, SS-096
ERYILMAZ, Recep PP-043
ERYILMAZ, recep PP-045
EVCİ, Mehmet Umut VS-12, VS-15, VS-30
EZER, Mehmet SS-024
FAKİR, Ali Emre PP-074, PP-112, SS-023, SS-050, SS-103
FİDAN, Ercan PP-163
FIRAT, Fatih PP-017
GELMİŞ, Mücahit PP-047, SS-032, SS-033
GENÇ, Cihat PP-078
GENÇTÜRK, Ataberk PP-074, PP-155
GENÇTÜRK, Özgür VS-12, VS-15, VS-30
GERCEK, Osman SS-129
GERÇEK, Osman PP-102
GEVHER, fatih PP-075, SS-034, SS-054
GEZGİN, Berke PP-154, SS-051
GÖKCAN, Ali Nihat PP-018
GOKCE, Adem PP-148
GÖKÇE, Adem PP-150
GÖKÇEDAĞ, İlker PP-024, PP-046
GÖKKURT, Yusuf SS-065, SS-074
GÖLBAŞI, Abdullah PP-006, SS-078
GÖNÜLTAŞ, Serkan PP-042, PP-068, SS-031, SS-032
GORGEL, SACIT NURI PP-020, PP-061, PP-106
GÖRGEL, Sacit Nuri SS-025
GÖRGÜ, NART PP-028, SS-042
GÖZEN, Ali PP-080, PP-084, PP-088, PP-097, SS-059, SS-070
GÖZEN, Ali Serdar SS-036
GÖZÜKARA, Şafak PP-134
GROSS, Martin S PP-021
GUL, Abdullah SS-114
GUL, Deniz PP-105, PP-124
GÜL, Abdullah PP-055, SS-008
GÜL, Deniz PP-059
GÜLCAN, Yusuf SS-007
GÜLER, Burak PP-133, PP-146, PP-156, SS-097
GÜLER, Ezgi SS-018
GÜLER, Haydar PP-011, PP-027, PP-153, PP-154, SS-051
GÜLER, Mustafa SS-069, SS-081
GÜLTEKİN, Hüseyin PP-107
GÜMÜŞ, Kemal PP-157, SS-038
GÜNAL, Sefa PP-006, SS-078
GÜNAY, İshak PP-034
GUNER, EKREM PP-112
GÜNEŞ, Mutlu SS-114
GUNLUSOY, Bulent PP-096, PP-098
GÜNLÜSOY, Bülent PP-092
GÜNSEREN, Kadir Ömür PP-056, SS-002, SS-067, SS-068, SS-077, SS-090, SS-098
GÜR, Ahmet SS-078
GURBANLI, Khatai SS-064, SS-067
GURBANLI, Khatai; PP-056, SS-045, SS-068, SS-098
GÜRCAN, Mehmet SS-005
GÜRTAN, Emin SS-096
GÜRTÜRK, Fehmi Faruk SS-068
GÜVEN, Emre Onur PP-025, PP-026, SS-012
GÜVEN, Eşref Oğuz PP-126
GÜVENİR, Fahrettin Görkem SS-104
GÜZEL, Ahmet PP-049
GÜZEL, Rasim SS-044
GÜZELLER, Melike PP-024, PP-046
GUZELSOY, Muhammet SS-114
GÜZELSOY, Muhammet SS-008
HACIBEY, Ibrahim SS-048
HACİBEY, İbrahim PP-148, PP-150
HACİİSLAMOĞLU, Ahmet PP-023
HACIOSMANOĞLU, Taner SS-096
HALİS, Fikret PP-124
HAMARAT, Mustafa Bilal PP-159
HAMID ZADA, ILKIN PP-090
HAMİDİ, Nurullah PP-089, PP-091, SS-013
HAMİT ZADE, İlkin PP-139, SS-020
HASAN CAN, KUVAN PP-080, PP-084, SS-070
HEPŞEN, Emre VS-09
HIZLI, Fatih PP-079
HORASANLI, Kaya PP-140
HORUZ, Rahim VS-13
İBRAHİM, Muhidin HASSAN SS-059, SS-070, PP-097, SS-117
İÇER, Selçuk PP-056, SS-077, SS-094
İLBEY, yusuf özlem PP-075, SS-034, SS-054
İMAMOĞLU, Muhammet Abdurrahim SS-015, PP-087, PP-144
İRKILATA, Lokman PP-011
IŞIK, Ömer PP-012, SS-127
IŞIKDOĞAN, Mustafa PP-089, SS-087, SS-089
İŞLER, Bilgi PP-122
İVELİK, Halil İbrahim PP-152, SS-120
İVELİK, Halil İbrahim PP-034
KABA, Mustafa SS-084
KABAAĞIL, Burak VS-29

KABLAN, Demet SS-003
KAÇAN, Turgay SS-065, SS-074
KADİHASANOGLU, Mustafa SS-055
KADIOĞLU, Ateş PP-160, SS-005, SS-062
KADİOGLU, Ates VS-21
KAHİLOĞULLARI, Talip PP-103
KALAYCI, Yasin PP-072
KALEMCİ, Serdar SS-018
KALKAN, Hüseyin SS-093
KANBEROĞLU, Fatih SS-040
KANDIRALI, İsmail Engin SS-063
KANDİRALİ, Engin SS-048
KANKILIÇ, Abdulkadir Nazım SS-101
KAPLAN, mustafa kutalp SS-085
KARA, Kerem PP-075
KARABACAK, Mahmut Can PP-019
KARABACAK, Mahmut can PP-099, PP-100
KARABAY AKGÜL, Özlem PP-125
KARABULUT, ibrahim PP-057
KARABULUT, İbrahim PP-007, PP-118, SS-030
KARACA, Leyla SS-080
KARACA, Yavuz PP-117
KARADAĞ, Mert Ali PP-006, PP-052, PP-077, PP-147, SS-078
KARADAĞ, Serdar PP-074, SS-050
KARADENİZ, Muhammed Nur PP-063, PP-111
KARAGÖZ, Mehmet Ali SS-081
KARAKAN, Tolga SS-074
KARAKANLI, Musab Ümeyir SS-017, SS-037, SS-073, SS-076
KARAKEÇİ, Ahmet SS-094
KARAKUŞ, Burak VS-13
KARAMAN, Muhammet İhsan SS-044
KARAMIK, Kaan PP-049
KARATAŞ, Andaç PP-151
KARDAŞ, Sina PP-047, PP-068, SS-031, SS-032
KARGI, Taner PP-112
KARİMZADA, Kamal PP-058
KARKİN, Kadir PP-029, SS-116
KARTAL, İbrahim PP-034
KARTAL, İbrahim Güven PP-114, PP-152, SS-120
KARTAL, Mehmet Barış PP-083
KASAP, Bünyamin SS-119
KASAP, Yusuf PP-058, PP-108
KATI, Bülent PP-051, SS-049
KATİ, Bulent PP-063
KAYA, Muhammed Ali SS-115
KAYA, Onur SS-118
KAYAR, Kemal SS-039
KAYAR, Rıdvan PP-168, SS-039
KAYHAN, MUHAMMED ESAD PP-066
KAYNAR, Bedriye Müge SS-034
KAZAN, Ozgur PP-139
KAZAN, Özgür SS-019, SS-020, SS-075
KELEŞ, Ahmet PP-110, SS-124
KELEŞ, Muhammed Fatih PP-005, PP-037, PP-044, SS-113
KERİM, Nahide PP-023
KESER, Ferhat PP-139, SS-019, SS-075
KESEROĞLU, Buğra Bilge SS-074
KESKİN, Mehmet Zeynel PP-008, PP-019, PP-096, PP-099, PP-100, SS-009
KESKİN, Semih VS-10
KETTAŞ DÖLEK, Elife SS-131
KHAKİMKHODZHAEV, Zufar PP-164
KHALİLOV, Mammad SS-075
KILIÇ, Hacer Sena PP-001
KILIÇ, Özcan PP-149
KİLİC, Sahin VS-16
KILIÇARSLAN, Hakan PP-056, SS-002, SS-045, SS-064, SS-067, SS-068
KILINÇ, Muzaffer Tansel PP-093
KINA, Hüseyin Salih SS-014
KINIK, Abdullah Harun PP-047, SS-033
KIR, Adem SS-003
KIR, Ömer Faruk SS-105
KIRAMAN, Muhittin PP-140
KIRDAĞ, Mustafa Koray PP-011, PP-048, SS-046, VS-03
KİRECCİ, Sinan Levent PP-129
KİREÇÇİ, Sinan Levent PP-135, SS-072
KIRKIK, Duygu SS-044
KIZILAY, Fuat PP-022, PP-101, PP-115, SS-007, SS-022, VS-01, VS-06
KOÇ, Akif SS-008
KOÇ, Erdem SS-100
KOÇ, Selim PP-087, VS-09
KOCA, Gülseven Eda SS-135
KOCA, Orhan SS-044
KOÇAKGÖL, Hüseyin PP-118
KOCAN, Huseyin PP-153, PP-154, SS-051
KOÇAN, Hüseyin PP-027
KOL, Arif PP-133, PP-146, PP-156
KOLCU, Bayram PP-151
KOLU, Ahmet Can PP-003
KÖLÜKÇÜ, Engin PP-017
KORAŞ, ömer PP-008
KORAŞ, Ömer PP-096
KORAŞ, ömer PP-098
KORAŞ, Ömer SS-009
KORĞALI, Esat SS-003
KORĞALİ, Esat VS-26
KOŞAR, Alim PP-137
KOSE, osman PP-106
KÖSE, Hasan Salih PP-124
KÖSE, Musab SS-060
KÖSE, Mustafa Gökhan PP-042, PP-047, SS-031, SS-032, SS-033
KÖSE, osman PP-020, PP-061
KÖSE, Osman PP-105, SS-025
KÖSEOĞLU, Burak PP-157, SS-038
KOTAN, Muhammed PP-005, PP-037, SS-113
KOYUNCU, Efekan PP-101
KOZUBAEV, Bakytbek PP-040, PP-041, SS-053, SS-118, VS-04, VS-07, VS-20, VS-22, VS-25, VS-27
KUBİLAY, Eralp PP-167, SS-102
KUCUK, Eyup Veli VS-11, VS-15
KÜÇÜK, EmrahPP-011, PP-066, PP-069, PP-070, PP-071, PP-072, PP-073, PP-095, SS-029, SS-107
KÜÇÜK, Eyüp Veli VS-12, VS-30
KÜÇÜK ORDULU, Büşra Burcu PP-072
KÜÇÜKDURMAZ, Faruk PP-010
KÜÇÜKER, Kürşat PP-024, PP-038
KÜÇÜKER, KÜRŞAT PP-039
KÜÇÜKER, Kürşat PP-046
KUCUKPOLAT, Salim PP-153, PP-154, SS-051
KÜÇÜKPOLAT, Salim PP-027
KÜÇÜKTOPÇU, Onur PP-159
KUKUŞ, Ahmet Utku SS-053, SS-118
KÜL, Kamil VS-11
KÜLAK, Ömer Salih PP-131, VS-05
KÜLÜKÇÜ, Engin VS-29
KURDAL, Volkan PP-004, PP-041, SS-053
KURT, Hasan Anıl PP-025, PP-026, SS-012
KURU, Fatih PP-073
KURU, Murat PP-027
KUŞ, Gönenç PP-119, PP-120, PP-121, PP-130, PP-132
KUŞCUOĞLU, Cemre SS-009
KUTLU, Atalay PP-158, SS-071
KUTLUHAN, Musab Ali PP-050
KUTSAL, Cemil PP-135
KUVAN, Hasan Can SS-059, SS-117
KUZAN, Taha Yusuf SS-040
MACİT, MücahitPP-004, PP-040, PP-041, SS-053, SS-058, SS-118, VS-04, VS-07, VS-20, VS-22, VS-25, VS-27
MERİÇ, Arda SS-052
MERMERTAŞ, Ahmet SS-114
MERT, Mahmut Selman PP-085, SS-128
MİRİYEV, Tural PP-142
MOD, Metin SS-071
MUHAMMED, Abdurrahman SS-123
MÜSEVİTOĞLU, Turan PP-025
MÜSLÜMANOĞLU, Ahmet Yaser PP-125
NART, Muhammet bilal PP-096, PP-098

NEBİOĞLU, Ali SS-004, SS-127
NUROGLU, Muhammet Talha PP-139
OĞRAŞ, Mehmet Sezai PP-009, PP-151
OGREDEN, Ercan SS-085, VS-23
ÖĞÜT, Nahit PP-022, PP-115, VS-01
OGUZ, ural SS-085, VS-23
OĞUZ, Fatih PP-031, SS-080
OKATAN, Ali Ertan PP-131
OKSAY, Taylan PP-121, SS-096
ÖKTEM, Çağrı PP-086, VS-24
OKUCU, Emrah SS-043
ÖLÇÜCÜOĞLU, Erkan PP-058, SS-010
ÖLÇÜCÜOĞLU, Esin SS-010
OLGUN, İbrahim SS-034
ÖMEROĞLU, Ethem PP-122
ONGUN, Sakir PP-062
ÖNOL, Şinasi Yavuz VS-14, VS-17, VS-18
ORÇAN, Muhammed Hanifi SS-061
ORDU, Süleyman PP-115, VS-01, VS-06
ORDULU, Reha PP-011, PP-066, PP-069, PP-070, PP-071, PP-072, PP-073, PP-095, SS-029, SS-046, SS-107
ÖTÜNÇTEMUR, Alper SS-016, SS-017, SS-027, SS-073, SS-076, SS-079, SS-095, SS-121
ÖZ, Göktan Alptuğ PP-014, SS-001
ÖZALEVLİ, Mehmet SS-096
ÖZBAŞ, Ayfer SS-133
ÖZBÖRÜ, Direnç SS-126
ÖZCAN, Levent SS-016, SS-017, SS-027, SS-073, SS-076, SS-095, SS-121
ÖZCAN, Serkan PP-020, PP-061, PP-106, SS-025
ÖZDEMİR, Enver PP-047, SS-032, SS-033
ÖZDEMİR, Göktuğ PP-108
ÖZDEMİR, Ümit SS-106
ÖZDEN, Cüneyt SS-069
ÖZDEN, Eriz SS-087
ÖZEN, Mehmet PP-048, SS-046, VS-03
OZER, Yildirim PP-075, SS-054
ÖZER, Caner SS-036, SS-070, SS-117, PP-080, PP-088, PP-097
ÖZER, Doğancan PP-001
ÖZER ÖZLÜ, Nazife Gamze SS-134
ÖZERVARLI, Muhammed Fırat SS-062
ÖZGÖR, Faruk SS-052, SS-057, SS-123
OZGUR, Berat Cem VS-24
ÖZGÜR, Berat Cem PP-086
ÖZKAN, Caner PP-119, PP-120, PP-121, PP-130, PP-132, PP-137
ÖZKAN, Mazlum PP-005, PP-037, SS-113
ÖZKAYA, Fatih VS-07, VS-25
ÖZKAYNAK, Baki Numan PP-114
ÖZLÜ, Deniz Noyan PP-143, SS-009, SS-050
ÖZLÜLERDEN, Yusuf PP-024, PP-046
ÖZORAK, Alper PP-130
ÖZOVA, Mustafa Furkan SS-116
ÖZSOY, Çağatay PP-133, PP-146, PP-156, SS-097
ÖZSOY, Emrah SS-039
ÖZTÜRK, Erdem PP-089, SS-087, SS-089
ÖZTÜRK, Mehmet SS-066, SS-091
ÖZTÜRK, Metin İshak PP-134, SS-039
ÖZTÜRK, Sefa Alperen PP-119, PP-130
ÖZTÜRK, Şeyma PP-083
ÖZTÜRK, Uğur PP-011, PP-048, SS-046, VS-03
ÖZTÜRK, Yusuf Yağız SS-061
PALANDUZ, Şükrü SS-005
PALAZ, Furkan SS-061
PARPUCU, Alihan PP-139
PAY, Enes PP-150
PAZIR, Yaşar SS-062
PEHLEVAN, Emre SS-026
PELİT, Eyyüp Sabri SS-049, PP-051
POLAT, Emre Can SS-016, SS-017, SS-027, SS-076, SS-095, SS-121, SS-122
POLAT, Fazlı SS-084
POLAT, Hakan SS-023, SS-094
POLAT, Muhammed Emin PP-050, PP-058, PP-107, SS-010
POLAT, Muhammed Emin SS-100
POLAT, Özkan PP-004, VS-20, VS-22, VS-27
POLAT, Rıdvan SS-067, SS-068, SS-094
POLAT, Salih PP-109
RAMAZANOGLU, Mehmet Akif PP-067, SS-119
RAYM, Nureddin VS-10
RETZEP, Sımpel Pantır SS-094
SABUNCU, Asilhan PP-125
SABUNCU, Kubilay VS-13
SADİOĞLU, Fahri Erkan SS-104
SAFALI, Mükerrem PP-157
SAĞIR, Ahmet Eren SS-126
SAĞIR, Süleyman PP-030, SS-069
SAĞLAM, Hasan Salih PP-105
SAĞLAM, Nuri Oğuzhan PP-076
SAHAN, Murat PP-098
ŞAHAN, Murat PP-127, PP-141
ŞAHİN, Ahmet Bilgihan SS-090
ŞAHİN, Ahmet Emre PP-133, PP-146, PP-156, SS-097
ŞAHİN, HALİT YASİN PP-108, SS-100
ŞAHİN, Ömer PP-006, PP-052, PP-077, PP-147, SS-078, VS-29
ŞAHİN, Selçuk PP-054
ŞAHİN, SERGEN PP-125
ŞAHİNER, Akif PP-159
ŞAHİNLER, Emre Burak SS-040
ŞAM, Emre PP-007, PP-057, PP-118, SS-021
SAMATOV, Asylbek SS-016, SS-079
SAMBEL, Murat PP-103
SAMUK, Muhammed Fahri SS-114
SANCI, Adem SS-015
SANDIKCI, Fatih PP-087, VS-09
SANDIKÇI, Fatih PP-144, SS-015
SARAY, Bektaş PP-025, SS-012
SARI, Hilmi VS-28
SARİBACAK, Ali PP-021
SARICA, Kemal PP-076, SS-040, SS-128
SARICI, Haşmet PP-102
SARIER, Mehmet PP-002
SARILAR, Ömer SS-052, SS-057, SS-123
SATIR, Atilla SS-086
SAYGIN, Hüseyin SS-003, VS-26
SAYLAM, Barış PP-012, SS-127
SECKİNER, Ilker SS-091
SECKİNER, İlker SS-093
SEFIK, ERTUGRUL PP-096, PP-098
SELVİ, Ali SS-071
SEN, Ugur Tolga VS-11
SENEL, cagdas PP-062
ŞENEL, Samet PP-160, SS-062
ŞENGEL, Erhan PP-051
ŞENOCAK, Çağrı SS-104
ŞENOL, Onur SS-003
SERDAŞ, Turgut SS-046, VS-03
SERTKAYA, Çağlar SS-050
SERTTAŞ, Rıza SS-011
SESLİ, Mustafa PP-033, SS-041, SS-125
ŞEVİK, ÇAĞRI PP-136
SEVİM, Mehmet PP-034, PP-152, SS-120
SEVİNÇ, Ahmet Halil PP-085, PP-160, SS-062
SEVİNÇ, Medet PP-053, SS-028
SEYHAN AK, Ezgi SS-133
SEZER, Ali SS-035, SS-112
SEZGİN, Veysel SS-017, SS-037
SHAMILZADA, Sahıl PP-040
SHAMİLZADE, Sahil PP-041, SS-053
SHARİFİ, Shahrashoub SS-005
SİBAL, İbrahim PP-131, VS-05
SİBAL, İbrahim SS-119
ŞİMŞEK, Alper PP-036, PP-038, PP-039, SS-111
ŞİMŞEK, Alper PP-035
SOBAY, Resul SS-040, SS-128
SÖNMEZ, Emin PP-040
SÖNMEZ, Mehmet Giray PP-093
SÖNMEZAY, Erkan PP-081, PP-142

SOYTAŞ, Mustafa VS-13
SOYUPEK, Sedat PP-121, PP-132
SUCEKEN, Ferhat Yakup VS-12, VS-15, VS-30
SUNGUR, Ubeyd PP-112
SÜRER, Arda PP-126
SÜRMELİ, Bahattin VS-13
TAHMAZ, Mehmet Lütfü PP-128
TAKEN, Kerem PP-005, PP-037
TAKEN, kerem PP-043
TAKEN, Kerem PP-045, SS-113
TAMER, Lülüfer SS-004
TANRIBUYURDU, Bertan SS-064, SS-067, SS-098
TANRIVERDİ, Rojda SS-004
TANRIVERDİ, Ulaş SS-024
TANTEKİN, Seyfettin Anıl SS-062
TARHAN, Oğuz PP-008, PP-099, PP-100
TAŞ, Şükrü SS-012
TAŞÇI, Ali İhsan PP-054, SS-050
TAŞDEMİR, İsa Kamil SS-125
TAŞKAPU, Hakan Hakkı SS-106
TAŞKIN, Fırat PP-020, PP-061
TAŞTEKİN, Ebru SS-001
TATAR, Yücel PP-151
TATAROĞLU, Bilge Sena PP-129, SS-123
TAY, Muhammed SS-052
TEK, Mesut PP-116, SS-125
TEKDEMİR, Halil SS-010
TEKE, İlker PP-160
TEKİN, Eyüp PP-096
TEKİN, Eyyup PP-019
TEKİN, İsmail PP-136
TELLİ, Engin VS-21
TELLİ, Muhammed SS-066
TIPIRDAMAZ, Mustafa PP-133, PP-146, PP-156
TOK, Doğan Sabri SS-085, VS-23
TOKUÇ, Emre SS-039
TONGAL, Arda PP-016, PP-018, SS-060
TOPAKTAŞ, Ramazan PP-161
TOPAL, Cemal PP-158
TOPAL, Kutay SS-129
TOPÇU, İbrahim PP-031, SS-080, VS-08, VS-19
TOPÇU, MUHAMMED EMRE VS-12, VS-15, VS-30
TOPÇUOĞLU, Murat VS-10
TOPRAK, Serhat SS-080
TOPRAK, Tuncay SS-094
TOR, Mehmet PP-012, SS-127
TORUN, Alpcan PP-015, PP-085
TOZSİN, atınç PP-080
TOZSİN, Atınç PP-088
TOZSİN, atınç SS-059, SS-070
TOZSİN, Atınç SS-117
TOZSİN, Atınç SS-036
TÜFEKCİ, Burak PP-139, SS-020
TÜFEKÇİ, Burak SS-019
TULGAR, Serkan PP-072
TUNC, Osman PP-058
TUNCAY, Ömer Levent PP-024, PP-038
TUNCAY, ÖMER LEVENT PP-039
TUNCAY, Ömer Levent PP-046
TUNÇEKİN, Adem PP-016, PP-018, PP-030, SS-060
TURAN, Abdullah PP-007, PP-057, SS-030
TURAN, Ferda PP-067, SS-119, VS-05
TURAN, Turgay PP-109
TÜREDİ, Bilge SS-035
TURGUT, Hasan PP-002
TURĞUT, Ömer PP-030, SS-066, SS-069
TURHAN, Ahmet PP-116
TURKOGLU, Ali Riza SS-114
TÜRKOĞLU, Ali Rıza SS-008
TÜRKTÜR, Okan PP-024, PP-046
TUTAL, Muhammet Raşit SS-057, SS-123
TUZEL, Emre PP-062
TUZLUOĞLU, Ahmet Deniz SS-065
UÇAR, Murat VS-10
UCOK, Hakan PP-019
ÜÇOK, Hakan PP-008, PP-065, PP-099, PP-100
UĞUR, Mücahid PP-069, PP-071, VS-03
UĞUR, Ramazan PP-166, SS-126
UĞURLU, Mahmut SS-084
UĞURLU, Yaşar PP-107
ULU, Muhammed Bahattin PP-138, PP-145
ULUBAY, Mahmut PP-066, PP-069, PP-070, PP-071, PP-072, PP-073, PP-095, SS-029, SS-107
ULUCAK, Muhammed Ali PP-102
ULUS, İsmail PP-150
ULUSOY, Ercüment PP-116, SS-004, SS-125
ULUSOY, Kemal SS-129
ÜNAL, Esat PP-059
ÜNAL, Muhlis SS-061, VS-21
ÜNAL, Serhat Haluk PP-079
ÜNAL, Umut SS-014
ÜNLÜ, Niyazi PP-157, SS-038
USLU, Adam PP-092
USLU, Mehmet SS-024, SS-040, SS-128
USLU, Ömer PP-007, PP-057, SS-021, SS-030
ÜSTÜN, Fatih PP-117
ÜSTÜNDAĞ, Yasemin SS-008
UTANĞAÇ, Mazhar SS-006, SS-047
UTLU, Adem PP-007, PP-057, SS-021
UYSAL, Burak PP-105
UZ YILDIRIM, Elif SS-094
UZEL, Tuncel PP-089, PP-126, SS-089
UZUN, Recep PP-102
VARAN, Ahmet VS-24
VERİT, Ayhan PP-003
VURAL, Fatma SS-134
VURUŞKAN, Ediz PP-029, SS-116
WİLSON, Steven K PP-021
YAĞMUR, İlyas PP-165
YAĞMUR, İsmail PP-051
YAKUT, Hasan Cem SS-122
YALÇIN, Kenan PP-017
YALÇINKAYA, Fatih VS-28
YALDIR, Fatih PP-011, PP-070, PP-073
YALGETTEKİN, Muhammed SS-091
YANGIN, Osman PP-167, SS-102
YAPRAK, Şevval SS-052, SS-109
YARDIMCI, Emre SS-055
YARIMOĞLU, Serkan PP-127, PP-141
YARİMOGLU, serkan PP-096
YAŞAR, Yusuf SS-093
YAVAŞCAOĞLU, İsmet SS-077, SS-090, SS-098
YAVUZ, Enes PP-136
YAVUZ, Hayrettin SS-003
YAVUZ, Samet PP-007, PP-057, PP-118
YAVUZSAN, Abdullah Hızır PP-135, SS-072
YAVUZTÜRK, mustafa SS-083
YAZ, İlyas PP-064
YAZAR, Veli Mert PP-104
YAZICIOĞLU, İrem Melike PP-073
YAZILI, Hüseyin Burak SS-057
YENTUR, serhat PP-125
YENTUR, Serhat SS-048
YENTUR, serhat SS-063
YEŞİL, Meryem Rümeysa SS-008
YEŞİL, Süleyman SS-084
YETEMEN, Melih SS-002
YILDIRIM, Asıf PP-090, SS-019, SS-020, SS-075, SS-124
YILDIRIM, Fatih SS-096
YILDIRIM, Fırat PP-101, VS-06
YILDIRIM, İlayda PP-066, PP-069, PP-070, PP-071, PP-072, PP-095, SS-107, SS-130, VS-03
YILDIRIM, Kadir PP-151
YILDIRIM, Muhammet PP-019
YILDIRIM, Ömer Faruk PP-031
YILDIRIM, Salih SS-128

YİLDİRİM, Asif	PP-110, PP-139
YİLDİRİM, Umit	SS-024
YİLDİRİM, Kadir	PP-009
YILDIZ, Ali Kaan	SS-065, SS-074, SS-099
YILDIZ, Buğra	PP-022, PP-115, SS-018
YILDIZ, Hakan	SS-029
YILDIZ, Oğuzhan	SS-123
YİLDİZ, Ali Kaan	SS-083
YILMAZ, burak	PP-082
YILMAZ, KAYHAN	PP-103
YILMAZ, Muhammet Şahin	PP-048, SS-130, VS-03
YILMAZ, Mustafa Baran	VS-24
YILMAZ, Umut	PP-075
YİLMAZ, Ali	PP-161
YİRMİBEŞ, Osman Mert	PP-119, PP-120, PP-121, PP-132, PP-137
YOLDAS, Mehmet	PP-008, PP-019
YOLDAŞ, Mehmet	PP-065
YORULMAZ, Enis Mert	PP-001, PP-020, PP-061, PP-106, SS-025
YUCEL, Cem	PP-019
YUCETAS, Ugur	SS-043
YÜCETAŞ, Uğur	PP-060, PP-078, PP-081, PP-142, SS-110
YÜKSEL, Alpaslan	PP-110
YUSIFLI, NUSRAT	SS-022
YUSİFLİ, Nusrat	PP-022, VS-01
YUVANÇ, Ercan	SS-092
ZENGİN, Salim	PP-055, SS-008, SS-114
ZİLAN, Abdullah	PP-166, SS-126
ZORBA, İpek Fatoş	PP-126

www.uroloji2024.org

33. Ulusal Üroloji Kongresi

29 Ekim-01 Kasım 2024

Susesi Luxury Resort, Antalya

ORGANİZASYON SEKRETARYASI

FİGÜR
KONGRE & ORGANİZASYON

Figür Kongre Organizasyonları ve Tic. A.Ş.
19 Mayıs Mah. 19 Mayıs Cad.
Nova Baran Center No: 4,
34360, Şişli / İstanbul - Türkiye
Tel: 0 212 381 46 00 Pbx
Faks: 0 212 258 60 78
E-posta: uroloji@figur.net

www.uroloji2024.org